This is a digital copy of a book that was preserved for generations on library shelves before it was carefully scanned by Google as part of a project to make the world's books discoverable online.

It has survived long enough for the copyright to expire and the book to enter the public domain. A public domain book is one that was never subject to copyright or whose legal copyright term has expired. Whether a book is in the public domain may vary country to country. Public domain books are our gateways to the past, representing a wealth of history, culture and knowledge that's often difficult to discover.

Marks, notations and other marginalia present in the original volume will appear in this file - a reminder of this book's long journey from the publisher to a library and finally to you.

Usage guidelines

Google is proud to partner with libraries to digitize public domain materials and make them widely accessible. Public domain books belong to the public and we are merely their custodians. Nevertheless, this work is expensive, so in order to keep providing this resource, we have taken steps to prevent abuse by commercial parties, including placing technical restrictions on automated querying.

We also ask that you:

+ *Make non-commercial use of the files* We designed Google Book Search for use by individuals, and we request that you use these files for personal, non-commercial purposes.
+ *Refrain from automated querying* Do not send automated queries of any sort to Google's system: If you are conducting research on machine translation, optical character recognition or other areas where access to a large amount of text is helpful, please contact us. We encourage the use of public domain materials for these purposes and may be able to help.
+ *Maintain attribution* The Google "watermark" you see on each file is essential for informing people about this project and helping them find additional materials through Google Book Search. Please do not remove it.
+ *Keep it legal* Whatever your use, remember that you are responsible for ensuring that what you are doing is legal. Do not assume that just because we believe a book is in the public domain for users in the United States, that the work is also in the public domain for users in other countries. Whether a book is still in copyright varies from country to country, and we can't offer guidance on whether any specific use of any specific book is allowed. Please do not assume that a book's appearance in Google Book Search means it can be used in any manner anywhere in the world. Copyright infringement liability can be quite severe.

About Google Book Search

Google's mission is to organize the world's information and to make it universally accessible and useful. Google Book Search helps readers discover the world's books while helping authors and publishers reach new audiences. You can search through the full text of this book on the web at http://books.google.com/

B 3 752 823

UNIVERSITY OF CALIFORNIA
SAN FRANCISCO MEDICAL CENTER
LIBRARY



ARCHIV

FÜR

GYNAEKOLOGIE.

HERAUSGEGEBEN VON

BÖRNER IN GRAZ, G. BRAUN IN WIEN, BUMM IN BASEL, CHROBAK IN WIEN, DOEDERLEIN IN TÜBINGEN, DÜHRSSEN IN BERLIN, EHRENDORFER IN INNSBRUCK, FEHLING IN HALLE, FRITSCH IN BONN, GUSSEROW IN BERLIN, KEHRER IN HEIDELBERG, VON KEZMARSZKY IN BUDAPEST, LAHS IN MARBURG, L. LANDAU IN BERLIN, LEOPOLD IN DRESDEN, P. MÜLLER IN BERN, NAGEL IN BERLIN, PFANNENSTIEL IN BRESLAU, VON ROSTHORN IN GRAZ, RUNGE IN GÖTTINGEN, SÄNGER IN PRAG, SCHATZ IN ROSTOCK, SCHAUTA IN WIEN, TAUFFER IN BUDAPEST, VON VALENTA IN LAIBACH, WERTH IN KIEL, VON WINCKEL IN MÜNCHEN, WYDER IN ZÜRICH, ZWEIFEL IN LEIPZIG.

REDIGIRT VON

GUSSEROW UND LEOPOLD.

EINUNDSECHSZIGSTER BAND.

Mit 19 Tafeln und 200 Abbildungen im Text.

BERLIN 1900.

VERLAG VON AUGUST HIRSCHWALD.

N.W. Unter den Linden No. 68.

UNIV OF CALIF
MEDICAL SCHOOL

Inhalt.

Heft I.

Seite

Rubeska, Ueber die intrauterine Anwendung des Kautschukballons in der Geburtshilfe 1

Thumim, Ueber die adenomatöse Hyperplasie am cervicalen Drüsenanhang des Gartner'schen Ganges. (Mit 2 Abbildungen im Text.) 15

Thoma, Ueber die Entstehung der falschen Knoten der Nabelschnur nebst Bemerkungen über die Bulbi und Varicen der Nabelgefässe. (Mit 9 Abbildungen im Text.) 36

Waldstein, Ueber die Erfolge der operativen Behandlung des Gebärmutterkrebses. (Mit 2 Curven im Text.) 52

Leopold, Untersuchungen zur Aetiologie des Carcinoms und über die pathogenen Blastomyceten. (Mit Taf. I—VI.) 77

Muskat, Ein Beitrag zur Casuistik der Tubenmyome. (Mit 5 Abbildungen im Text.) 121

Westermark, Experimentelle Untersuchungen über den Einfluss der Chloroformnarkose auf die Wehenthätigkeit des menschlichen Uterus bei der physiologischen Geburt. (Mit 8 Abbildungen im Text.) 134

Wilms, Eine Bemerkung zu der Arbeit des Herrn Dr. S. W. Bandler: Zur Entstehung der Dermoidcysten. 203

Heft II.

Poten und Vassmer, Beginnendes Syncytiom mit Metastasen, beobachtet bei Blasenmolenschwangerschaft. (Mit 4 Abbildungen auf Taf. VII u. VIII u. 20 Abbildungen im Text.) 205

Bandler, Die Dermoidcysten des Ovariums, ihre Abkunft von dem Wolff'schen Körper. (Mit 64 Abbildungen im Text.) 277

Gottschalk, Zur Verhütung und Behandlung der Bauchnarbenbrüche nach Laparotomien. (Mit 1 Abbildung im Text.) 405

Davidsohn, Zur Kenntniss der Scheidendrüsen und der aus ihnen hervorgehenden Cysten. (Mit 1 Abbildung auf Tafel IX.) . . . 418

Krevet, Retention einer in der normalen Gebärmutter am richtigen Ende der Schwangerschaft abgestorbenen Frucht bis zum 344. Tage . 435

1871

Heft III.

Seite

Bandler, Die Dermoidcysten des Ovariums, ihre Abkunft von dem Wolff'schen Körper. (Schluss.) (Mit 67 Abbildungen im Text.) 445

Dührssen, Ein neuer Fall von vaginalem Kaiserschnitt bei Eklampsie, nebst Bemerkungen über die Behandlung der Eklampsie . . . 548

Blumreich, Ueber abnormen Geburtsmechanismus bei Placenta praevia. (Mit 1 Abbildung im Text.) 565

Weindler, Die Diagnose der frühzeitigen Extrauteringravidität, mit Hülfe der Menstruationscurven. (Mit 17 Curven im Text.) . . 579

v. Babo, Ueber intraovarielle Bildung mesonephrischer Adenomyome und Cystadenomyome. (Mit 3 Abbildungen im Text.) 595

Strassmann, Ueber Embryoma ovarii. (Mit 1 Abbildung im Text.) 608

Wertheim, Zur Frage der Radicaloperation beim Uteruskrebs. (Mit Tafel X—XIX.) 627

Ueber die intrauterine Anwendung des Kautschukballons in der Geburtshilfe.

Von

Dr. **W. Rubeška,**

Professor an der Hebammenschule in Prag.

Die intrauterine Anwendung des Kautschukballons — die Metreuryse oder Hystereuryse — ist meiner Ansicht nach eine der segensreichsten Errungenschaften der praktischen Geburtshülfe in den letzten Jahren und verdient Allgemeingut der Aerzte zu werden. Zu ihrer Verbreitung beizutragen, ist Zweck dieser Zeilen.

Die Geschichte des Kolpeurynters wurde in den Arbeiten von Müller[1]), Stieda[2]) und Biermer[3]) erschöpfend gegeben, und gehe ich auf dieselbe nicht mehr ein, sondern beschränke mich nur auf die Mittheilung meiner Erfahrungen und auf die daraus zu ziehenden Schlüsse.

Ich habe die Methode vom Jahre 1894 an auf der Hebammenklinik in Prag in folgenden Fällen in Anwendung gezogen:

I. zur Anregung und Beschleunigung von Aborten;
II. zur Einleitung der künstlichen Frühgeburt;
III. zum Ersatz der Fruchtblase bei vorzeitigem Wasserabfluss;
IV. zur Verstärkung der Wehen;

---

1) A. Müller, Zur Ballondilatation der Cervix und Scheide nach Champetier-Mäurer. Monatschr. f. Gebh. u. Gyn. Bd. IV. Mai 1896.

2) Stieda, Ueber die intrauterine Anwendung von Ballons zur Einleitung der künstlichen Frühgeburt und des Abortes. Monatschr. f. Gebh. u. Gyn. Bd. V. März 1897.

3) Biermer, Der Kolpeurynter, seine Geschichte und Anwendung in der Geburtshilfe. Wiesbaden 1899.

V. zur Beschleunigung der Geburt bei lebensgefährlichen Zufällen für die Mutter oder das Kind oder für Beide.

Ich benutzte kleinere und grössere elastische Braun'sche Kolpeurynter mit stärkeren Wandungen, sowie auch unelastische mit eingelegtem Baumwollstoff, ferner den Ballon von Champetier, zumeist ohne Gewichtszug, in dringenden Fällen auch mit diesem.

I. Die Hystereuryse bei Fehlgeburten.

Fall 1. Therese J., 34jährige VIpara, trat am 12. 10. 96 in die Hebammenklinik ein, nachdem sie durch 3 Monate ununterbrochen geblutet hat. Sie befand sich im 5. Schwangerschaftsmonat und war ziemlich anämisch. Die Gebärmutter stand mit ihrem Grund 3 Querfinger unterhalb des Nabels, Fruchttheile konnte man nicht durchfühlen. Die Cervix war 3 cm lang und für den Finger durchgängig und darüber das Ei zu fühlen. Zur Anregung der Wehen wurden zwischen das Fruchtei und die Gebärmutter $1^1/_2$ Braun'sche Spritzen Jodtinctur injicirt. Zweimal früher ist es mir dadurch gelungen, den Abortus einzuleiten. In diesem Falle wurde ausserdem die Cervix mit Jodoformmull ausgestopft. Nach 24 Stunden noch keine Wehen. Temperatur 38,2° C. Deshalb wurde am 13. 10. 96 ein Kautschukballon in die Gebärmutter eingeführt und mit sterilisirter Kochsalzlösung gefüllt. Bald stellten sich Wehen ein, nach 8 Stunden wurde der Ballon ausgestossen und ihm folgte sofort das ganze unversehrte Ei mit 5monatlicher lebender Frucht. Wochenbett normal.

Fall 2. Maria Sk., 32jährige VIpara, hat 5 Kinder normal geboren, letzte Menses December 1895. Im Januar und Februar 1896 mässige Blutverluste, von Ende Februar ununterbrochene und immer stärkere Blutung, deshalb am 23. 4. 96 Eintritt in die Gebäranstalt. Die Gebärmutter reichte 2 Querfinger unter den Nabel, Halscanal für einen Finger durchgängig, in demselben eine Hand zu tasten, Fruchtwasser abgeflossen. Es wurde sofort ein Ballon in die Gebärmutter eingeführt und mit 450 ccm Kochsalzlösung gefüllt. Bis zum nächsten Tag waren die Wehen schwach, deshalb wurden in den Ballon noch zwei Spritzen Wasser hineingespritzt und wegen anhaltender Wehenschwäche ein $^1/_2$Kilo-Gewicht angehängt. Nach weiteren 27 Stunden wurde der Ballon geboren und ihm folgten sofort 2 Früchte, die erste macerirt, 30 cm lang und 500 g schwer, die zweite lebend, 27 cm lang, 315 g schwer. Nach einer Viertelstunde wurde die Placenta ausgestossen, die Eihäute blieben in der Gebärmutter und wurden am zweiten Wochenbettstage ausgeschieden. Wochenbett normal. Dauer der Geburt von der Einführung des Ballons an gerechnet 2 Tage 5 Stunden.

Fall 3. Marie Mal., 34 Jahre alt, hat 8 lebende Kinder spontan geboren und zweimal abortirt. Letzte Menses 22. 1. 97, im Mai und Juni Blutungen von zunehmender Heftigkeit, deshalb 15. 6. 96 Eintritt in die Gebäranstalt. Uterus bis zum Nabel, Halscanal 3 cm lang, für 2 Finger durchgängig, über dem inneren Muttermund rechts und hinten

der Rand der Placenta zu fühlen, Eihäute erhalten. Die letzteren wurden gesprengt, in die Eihöhle ein Braun'scher Kolpeurynter eingeführt, mit physiologischer Kochsalzlösung gefüllt und mit $^1/_2$ kg beschwert. Bald stellten sich Wehen ein, und nach $9^1/_2$ Stunden wurde der Kolpeurynter geboren. Muttermund handtellergross, in demselben ein Fuss. Dieser wurde herabgezogen und in einer Viertelstunde wurde die Frucht von 26 cm Länge und 400 g Gewicht geboren. Wegen Blutung und Erfolglosigkeit des Credé'schen Handgriffs wurde die Nachgeburt manuell gelöst, worauf die Blutung stand. Das Wochenbett am 5. Tag fieberhaft, bis 39° C., sonst regelmässig.

Fall 4. Marie K., 41jährige Tagelöhnerin, hat 9 lebende, ausgetragene Kinder geboren, einmal abortirt und befand sich neuerdings im 5. Monat der Schwangerschaft, als sie am 4. 12. 97 das Fruchtwasser verlor und am 5. December eine kleine Frucht gebar. Weil die Nachgeburt nicht folgte, zog die Hebamme an der Nabelschnur und riss sie ab. Der hinzugerufene Arzt schickte die Frau in die Gebäranstalt. Daselbst traf sie am 8. December ein, also 3 Tage nach der Geburt der Frucht, mit 38° C. Temperatur, ohne Wehen. Die Gebärmutter reichte bis 1 Querfinger unter den Nabel, der Halscanal war 2 cm lang und für 2 Finger durchgängig, in der Gebärmutter eine kleine Frucht zu fühlen. Wegen Mangel der Wehen wurde nach vier Stunden ein Kautschukballon in die Gebärmutter eingelegt, der nach 4 Stunden Wehen erregte und in 3 Stunden zur Ausstossung der zweiten Frucht und der Nachgeburt mit zwei Fruchtkuchen führte. Wochenbett normal.

Fall 5. Anna Jan., 39jährige VIIIpara, gebar 5 ausgetragene Kinder und abortirte zweimal, zuletzt vor einem Jahre. Letzte Regel am 1. 7. 97, Verlauf der Schwangerschaft ohne besondere Beschwerden, am 28. 12. Wehen die ganze Nacht über, 29. 12. Aufhören derselben. 30. 12. Eintritt in die Gebäranstalt. Die Gebärmutter zwei Querfinger über dem Nabel, Frucht in Kopflage I. Position. Das kleine Becken ausgefüllt von einem kindskopfgrossen, kugeligen, harten, die hintere Muttermundslippe einnehmenden Myom, der Muttermund vorn hinter der Symphyse, Halscanal 3 cm lang, für einen Finger durchgängig.

Um das Geburtshinderniss zu beseitigen, wurde am 30. 12. 97 die hintere Scheidewand und die Geschwulstkapsel median incidirt, das Myom zerstückelt und enucleirt und die Höhle nach demselben durch fortlaufende Etagennaht von Catgut vernäht. Dann wurde ein Braun'scher Kolpeurynter in die Gebärmutter eingeführt, derselbe regte Wehen an und nach 14 Stunden wurde die Frucht (32 cm lang, 690 g schwer) und die Nachgeburt ausgestossen. Wochenbettverlauf fieberfrei, die Wunde nach dem Myom heilte ohne Eiterung.

Fall 6. Barbara M., 36jährige VIIpara, hat ein ausgetragenes, 2 frühzeitige Kinder geboren und 3mal abortirt. Jetzt stand sie im 5. Schwangerschaftsmonat, verlor am 25. 1. 98 das Fruchtwasser und trat deshalb in die Gebäranstalt ein. Behufs Beschleunigung der Fehlgeburt wurde ein Kautschukballon in die Gebärmutter eingeführt. Nach 6 Stunden stellten sich Wehen ein, die in 7 Stunden zur Austreibung des Ballons führten, welchem nach $^3/_4$ Stunden eine Frucht und nach $^1/_2$ Stunde eine zweite folgte. Die Nachgeburt wurde manuell gelöst. Die Früchte waren beide lebend, 27 cm lang und 300 bez. 360 g schwer. Das Wochenbett normal.

Fall 7. Veronika K., 29jährige VIIIpara, hat 5 ausgetragene Kinder regelmässig geboren und zweimal abortirt; nun befand sie sich am Anfange des 6. Schwangerschaftsmonats, als sie Wehen bekam. Diese führten nach 2 Tagen nicht zur Ausstossung des Fruchteies, und deshalb wurde sie in die Gebäranstalt geschickt. Die Gebärmutter stand mit ihrem Grund beim Nabel, Herztöne waren keine zu hören, der Halscanal war $3^1/_2$ cm lang und für den Finger durchgängig, die Wehen schwach. Es wurde ein Braun'scher Kolpeurynter in die Gebärmutter eingeführt und mit 400 ccm Kochsalzlösung gefüllt. Die Wehen wurden nach 3 Stunden stärker, nach 8 Stunden platzte der Ballon und wurde entfernt. Der Scheidentheil war verstrichen, der Muttermund für zwei Finger durchgängig, die Eihäute spannten sich bei den Wehen. Nach einer halben Stunde wurde dann das ganze, stark übelriechende Fruchtei ausgestossen. Temperatur vordem 39,5° C. Keine Blutung. Noch 2 Tage Fieber, Wochenfluss übelriechend, die späteren Tage fieberfrei.

In allen Fällen war also die Wirkung des Hystereurynters augenfällig, die Wehen wurden angeregt, der Halskanal genügend erweitert und das Fruchtei als Ganzes oder zunächst die Frucht, bez. die Früchte, und nachher die Nachgeburt ausgestossen.

Allerdings war in allen den Fällen die Schwangerschaft bis zum 5—6. Monat vorgeschritten, aber in einem Falle der Privatpraxis habe ich wegen Hyperemesis die Hystereuryse nach Laminariadilatation der Cervix schon im 3. Monat angewandt und dasselbe günstige Resultat erreicht.

Es wurden entsprechend kleinere Ballons gebraucht und mit 200—400 ccm. Wasser gefüllt. Die Wirkung auf die Auslösung der Wehen und auf die Erweiterung des Halskanals ist viel sicherer und ausgiebiger als die der festen Dilatatoren oder der Jodoformmulltamponade, die Einführung ist viel einfacher und schonender und verdient entschieden Vorzug vor den letzeren Verfahren. Und dass eine genügende Erweiterung des Halskanals jeden geburtshülflichen Eingriff sehr erleichtert, braucht keine weitere Auseinandersetzung.

II. Anwendung des Kautschukballons zur Einleitung der künstlichen Frühgeburt.

Methoden zur Einleitung der künstlichen Frühgeburt giebt es genug, aber allen haften verschiedene Fehler und Mängel an, namentlich die Unsicherheit und Langwierigkeit der Wirkung. Dies gilt auch von der C. Krause'schen Methode, welche sich wohl der grössten Verbreitung erfreut.

Die Hystereuryse führt viel rascher und sicherer zum Ziel. Ich habe sie zum ersten Mal gerade bei Erfolglosigkeit der Krauseschen Methode im Mai 1893 angewandt.

Der Fall betraf eine 39jährige Xpara, Angelina Cur., deren vier erste Geburten spontan endeten, die 5. eine Perforation erforderte, die 6. und 8. ein todtes Kind ergab, die 7. wieder spontan verlief und die 9. durch Perforation beendet wurde.

Die Frau hatte ein einfach plattes Becken mit einer Conjugata diagonalis von 10 cm.

In der jetzigen, 10. Schwangerschaft wurde behufs Einleitung der künstlichen Frühgeburt am 6. 5. 93 eine Bougie in die Gebärmutter eingeführt und durch zwei Tage liegen gelassen. Keine Wehen. Am 8. 5. zwei neue Bougies. Keine Wehen. Am 9. 5. wurden zwischen die Eihäute und die Gebärmutter 300 ccm sterilisirter Kochsalzlösung eingespritzt, der Gebärmutterhals und die Scheide mit Jodoformmull ausgefüllt. Keine Wehen. Am 11. 5. Einspritzung von 100 ccm Glycerin, gemischt mit gleichen Theilen Wasser, zwischen die Eihäute und die Gebärmutter. Darnach plötzlicher Schmerz im Unterleib, Brechreiz, Cyanose, oberflächliches Athmen, Kopfschmerzen. Die Erscheinungen vergingen in kurzer Zeit. Vier Stunden später schwache Wehen, die nach 11 Stunden aufhörten. 12. 5. Einlegung eines Kolpeurynters in die Gebärmutter und Füllung desselben mit 450 ccm sterilisirter Kochsalzlösung. Den ganzen Tag über Wehen. 13. 5. Ausstossung des Kolpeurynters in die Scheide, der Muttermund zweiguldenstückgross. Die Wehen hörten dann auf. 14. 5., $7^1/_2$ Uhr Abends, Fruchtwasserabfluss, 15. 5., 2 Uhr Nachmittags, spontane Geburt eines frisch abgestorbenen Mädchens von 47 cm Länge und 2360 g Körpergewicht. Wochenbett normal.

Bei dem Fall haben also die verschiedensten Methoden, der Reihe nach ausgeführt, die Krause'sche, die Cohen'sche, die Glycerineinspritzung, durch 6 Tage keinen Erfolg gehabt, erst die Hystereuryse führte, freilich auch erst nach 3 Tagen, zum Ziel. Das Kind wurde durch Unachtsamkeit der diensthabenden Hebamme todt geboren, da dieselbe die drohende Asphyxie nicht erkannte und nicht meldete, doch kann dies wohl der Methode nicht zur Last gelegt werden.

In diesem Falle war eine besondere individuelle Trägheit der Gebärmutter im Spiel. Diese zeigte sich in noch erhöhtem Maasse in der nächstfolgenden 11. Schwangerschaft, in welcher wieder die künstliche Frühgeburt eingeleitet wurde.

Am 31. 1. 95 wurde bei 2 cm langem, für einen Finger durchgängigem Halscanal ein Ballon eingeführt, mit 450 ccm physiologischer Kochsalzlösung gefüllt und durch 24 Stunden liegen gelassen. Schwache Wehen. Der Halscanal war nach dieser Zeit für 2 Finger durchgängig. Nach 3stündiger Pause wurde ein neuer Ballon eingeführt, mit 525 ccm Flüssigkeit gefüllt und 36 Stunden liegen gelassen. Die Wehen sehr

schwach, Cervix unverändert. Nach 6stündiger Pause am 3. 2. ein dritter Kautschukballon. Nach 30 Stunden Cervix für 3 Finger durchgängig. Nach Entfernung des Hystereurynters hörten die Wehen ganz auf. Am 5. 2. der vierte Ballon, gefüllt mit 675 ccm Kochsalzlösung. Keine Wehen. Am 6. 2. Abends wurde der Ballon entfernt und die Gebärende am 7. 2. umhergehen gelassen. Keine Wehen. Erst nach Wasserabfluss, welcher am 7. 2. $11^3/_4$ Uhr Nachts erfolgte, stellten sich Wehen ein, welche in $1^3/_4$ Stunden zur Ausstossung eines asphyktischen Knaben von 46 cm Länge und 2450 g Körpergewicht führten.

Da führte also selbst ein grosser, mit $^3/_4$ Liter Flüssigkeit gefüllter Ballon nicht zur Auslösung von Wehen und erst nach 8 Tagen erfolgte die Geburt.

Dies sind jedenfalls Ausnahmefälle.

In einem anderen Falle kam die Geburt während 18 Tagen nach Einlegung von Bougies und Wasserabfluss nicht in Gang und der Hystereurynter führte in $15^3/_4$ Stunden zur Vollendung der Frühgeburt. Im Ganzen wurde auf unserer Klinik bis Ende 1899 die künstliche Frühgeburt mittelst Hystereuryse in 45 Fällen eingeleitet.

Die längste Dauer der Frühgeburt war 8 Tage, die kürzeste 5 Stunden, die Durchschnittsdauer 36,9 Stunden und schliesst man den Ausnahmsfall von 8 Tagen aus, 33,38 Stunden. In 17 Fällen dauerte die Geburt über 24 Stunden, in 28 darunter. Bei meiner jetzigen Erfahrung würde ich durch Anwendung eines unelastischen Ballons und Belastung desselben früher zum Ziele gelangen.

Zum Vergleich habe ich die Durchschnittsdauer aus 18 mittelst der Krause'schen Methode auf meiner Klinik seit 1892 eingeleiteten Frühgeburten berechnet und 59 Stunden gefunden und wenn ich den längsten Fall von 5 Tagen 12 Stunden ausschliesse, 53 Stunden, wobei noch in Rechnung zu ziehen ist, dass in 2 Fällen nach Wirkungslosigkeit der Krause'schen Methode nach 8 bez. 18 Tagen zur Hystereuryse übergegangen wurde.

Es ist also nicht zu zweifeln, dass die Hystereuryse zur Einleitung der künstlichen Frühgeburt wirksamer ist als die Krausesche Einführung von 1 oder 2 Bougies. Sie ist auch einfach in der Ausführung. Ist der Halskanal für wenigstens einen Finger durchgängig, so wird nach gründlicher Reinigung der äusseren Geschlechtstheile der Scheidentheil in Simon'schen Spiegeln eingestellt, die Vorderlippe angehakt, der ausgekochte und zusammengerollte Kautschukballon mittelst einer Zange in die Gebärmutter eingeführt und mit sterilisirter Kochsalzlösung gefüllt.

Ist der Halskanal nicht durchgängig, so wird er mittelst

Laminarien erweitert oder es wird eine Bougie eingeführt und bis zur entsprechenden Halserweiterung liegen gelassen. Dann wird der Ballon eingeführt und bis zur Auslösung der Wehen und Ausstossung liegen gelassen. Sollten die Wehen zu lange auf sich warten lassen, so kann der Ballon belastet werden.

Die Einführung in den Simon'schen Spiegeln ist aus antiseptischen Rücksichten besser, damit der Ballon den Scheideneingang und die Scheidenwände nicht berührt, kann aber auch in einem Trélat'schen oder Neugebauer'schen Spiegel und im Nothfall auch ganz gut nur unter Leitung des Fingers bewerkstelligt werden.

Was nun die Erfolge für die Mütter anbelangt, so ist in den 45 Fällen keine gestorben; in 9 Fällen war das Wochenbett bis zu 6 Tagen fieberhaft, = 20 pCt., was gegenüber der gewöhnlichen Wochenbettsmorbidität auf unserer Klinik von 7—8 pCt. eine bedeutende Steigerung bedeutet und die Unzulänglichkeit aller unserer Antisepsis und Asepsis darthut. Weniger günstig waren die Erfolge für die Kinder. Es sind von den 45 Kindern 8 = 17,7 pCt. todt geboren worden, 8 sind kurz nach der Geburt und 4 später gestorben und nur 25 = 55 pCt. lebend entlassen worden.

In der grossen Zusammenstellung von Sarwey[1]) sind unter 1100 Fällen 262 = 23,8 pCt. Kinder todt geboren und 648 = 58,6 pCt. lebend entlassen worden.

In der Beuttner'schen[2]) Zusammenstellung wurden 65,39 pCt. der Kinder lebend entlassen und in den Fällen von Heymann[3]) wurden 31,7 pCt. Kinder todt geboren und 56 pCt. lebend entlassen.

Es differiren also unsere Resultate nicht zu stark von den anderwärts erreichten und bietet also der Kautschukballon auch nicht schlechtere Prognose für die Kinder als die anderen Methoden der Einleitung künstlicher Frühgeburt.

Noch mehr ist das zu ersehen aus den Todesursachen der todt geborenen Kinder.

Diese waren in

1 Fall Nephritis der Mutter mit Lungenoedem,
1 „ lange Dauer der Geburt,
1 „ Unachtsamkeit der Hebamme,

1) Die künstliche Frühgeburt bei Beckenenge. Berlin 1896.

2) Zur Frage der künstlichen Frühgeburt bei Beckenenge. Archiv f. Gyn. Bd. 48.

3) Ueber Methode und Indication der künstlichen Unterbrechung der Schwangerschaft. Arch. f. Gyn. Bd. 59.

2 Fällen Nabelschnurvorfall,
2 „ schwere Extraction,
1 Fall intermeningeale Blutung.

Von diesen könnten höchstens die 2 Fälle von Nabelschnurvorfall der Methode zur Last gelegt werden, da derselbe erst nach Ausstossung des Ballons entstanden ist, offenbar wegen Verdrängung des vorliegenden Kindestheiles durch den Ballon vom Beckeneingang weg. Sonst hängt die Prognose der künstlichen Frühgeburt von der richtigen Abschätzung des Beckenraumes im Verhältniss zum Kopfe der Frucht, also in der Wahl des richtigen Zeitpunktes für den Eingriff und in der möglichst baldigen Auslösung regelmässiger Wehen. Das Letztere trifft noch am ehesten für die Hystereuryse zu.

III. Hystereurynter als Ersatz der Fruchtblase bei vorzeitigem Wasserabfluss.

Eine weitere wichtige Indication für die Hystereuryse giebt vorzeitiger Wasserabfluss ab. Durch dieses Ereigniss, welches namentlich häufig bei engem Becken eintritt, geht die Eröffnung des Halskanals langsam vor sich, die Wehen werden abnorm schmerzhaft, die Muttermundsränder schwellen an, das Fruchtwasser fliesst bei engem Becken fast vollständig ab, die Gebärmutter zieht sich um die Frucht zusammen und bei der langen Dauer der Eröffnungsperiode kommt das Kind in Lebensgefahr. Diese wird durch eine hohe Zange, eventuell mit tiefen Cervixincisionen zu beseitigen versucht, und solche Zangen gehören bekanntlich zu den schwierigsten, blutreichsten geburtshülflichen Operationen, namentlich durch die ausgedehnten Verletzungen der weichen Geburtswege und des Beckenbodens.

Ist aber eine hohe Zange nicht möglich oder führt nicht zum Ziel oder stirbt das Kind ab, so wird der Kopf perforirt.

Durch den Hystereurynter wird die Fruchtblase ersetzt, der Muttermund schonend und entsprechend rasch eröffnet, die Wehen verstärkt und dadurch viele solche schwere Zangen, namentlich viele tiefe Cervixincisionen umgangen, viele Kinder, die sonst perforirt würden, gerettet. Ich habe seit der Einführung der Hystereuryse fast gar keine tiefen Cervixincisionen mehr gemacht und namentlich keine bei den von Anfang an beobachteten Geburtsfällen.

Bei Anwendung des Hystereurynters bei vorzeitigem Wasserabfluss ist die Geburt von 36 Fällen in 24 spontan verlaufen und

nur in 12 Fällen war Kunsthülfe erforderlich. Davon entfallen 2 Extractionen bei Beckenendlagen und 3 Wendungen bei Schief- und Querlagen, so dass von den 31 Kopflagen 24 spontan verlaufen sind und nur 7 Kunsthülfen nothwendig waren und zwar

3 typische Zangen,
1 hohe Zange wegen Nabelschnurvorfall,
1 Symphyseotomie und
2 Perforationen.

Das Becken war in 27 Fällen verengt, Conj. diag. 3 mal 9,5 cm., also Conj. vera zwischen 7,5—8 cm. Bei diesen 27 engen Becken war die Geburt 18 mal spontan verlaufen mit 13 gesund entlassenen Kindern,
4 „ wurde gewendet mit 2 überlebenden Kindern,
1 „ wurde typische Zange angelegt, das Kind an Atelectasis pulmonum gestorben,
1 „ hohe Zange mit überlebendem Kind,
1 „ Extraction bei Steisslage mit überlebendem Kind,
1 „ Symphyseotomie mit überlebendem Kind,
1 „ Perforation
4 Kinder sind todt auf die Welt gekommen (1 perforirtes), 4 sind an den Folgen der Geburt (Asphyxie und Atelectasis pulmonum), 1 an Hydrocephalus int. gestorben, 18 sind gesund aus der Gebäranstalt entlassen worden.

Das Wochenbett war von den 36 Fällen in 6 Fällen = 16,9 pCt. fieberhaft, in 30 Fällen fieberfrei, keine Mutter ist gestorben.

Die durchschnittliche Dauer der Geburt nach der Einführung des Ballons war 9 Stunden. Das Resultat ist in jeder Beziehung als günstig zu bezeichnen.

Ich habe oben auseinandergesetzt, dass durch die Hystereuryse und durch die dadurch herbeigeführte Erweiterung des Halskanales und Verstärkung der Wehen manche hohe und wohl auch typische Zange umgangen wird. Das bestätigen folgende Zahlen aus unserer Klinik:

Jahr	Geburtenzahl	Hohe Zangen	Typische Zangen	Cervixincisionen
1892	1102	11	34	—
1893	1174	12	46	14
1894	1159	13	46	12
1895	1074	9	34	11
1896	1117	6	26	4
1897	1170	7	28	2
1898	1016	10	25	3
1899	972	10	25	2

Dazu ist zu bemerken, dass die Hystereuryse im Jahr 1894 nur vereinzelt und im Jahr 1895 noch selten, vom Jahr 1896 an aber in allen passenden Fällen und sehr häufig angewendet wurde. Namentlich ist die Abnahme der Zahl der Dührssen'schen Cervixincisionen sehr auffallend und nur auf Conto der Hystereuryse zu setzen. Von den hohen Zangen des Jahres 1898 und 1899 sind 7, bez. 3, von aussen nach langer Dauer der Geburt eingebracht worden, wo folglich der Nutzen des Hystereurynters nicht zum Vorschein kommen konnte.

IV. Hystereuryse bei Wehenschwäche.

Die Wehenschwäche bringt bei erhaltenem Fruchtwasser wohl keine Gefahr weder für die Mutter, noch für das Kind und wurde desshalb durch Hystereuryse nicht zu beheben gesucht. Aber bei vorzeitigem Abfluss des Fruchtwassers war eben die Wehenschwäche Grund dafür, dass der Muttermund sich nicht oder sehr langsam erweiterte und wurde eben desshalb der Hystereurynter in Anwendung gezogen. Unter den 36 Fällen von Hystereuryse bei vorzeitigem Wasserabfluss ist die Wehenschwäche 17 mal ausdrücklich erwähnt. In allen Fällen hat der Hystereurynter die Wehenthätigkeit verstärkt und durchschnittlich in 8,5 Stunden zu Ende gebracht. Unserer Erfahrung nach ist der Hystereurynter als das einzig wirkende, wehenbefördernde Mittel zu betrachten.

V. Hystereuryse zur Beschleunigung der Geburt bei lebensgefährlichen Zufällen für die Mutter und die Frucht.

a) Eklampsie.

Fall 1. Maria S., 21jährige 1para mit geräumigem Becken, bekam am 28. 9. 96 schwere eklamptische Anfälle, welche sich in $^1/_4$—1stündlichen Intervallen wiederholten und 2 Minuten dauerten. Nach 12 Anfällen war die Cervix 1 cm lang und für einen Finger durchgängig. In tiefer Chloroformnarkose wurde ein Kautschukballon eingeführt und der Muttermund durch permanenten Zug auf Kleinhandtellergrösse erweitert. Dann wurde die Tarnier'sche Zange auf den Kopf im Eingang angelegt, die Cervix auf drei Stellen bis zur Scheideninsertion incidirt und die Frucht herausgezogen. Dieselbe war lebend, 50 cm lang, 3140 g schwer und wurde der Findelanstalt übergeben. Nach der Entbindung folgten noch 4 Anfälle. Wochenbett fieberfrei, gesund entlassen.

Fall 2. Franziska M., 41jährige 1para, wurde 27 Stunden nach Wehenbeginn und Fruchtwasserabfluss in die Gebäranstalt gebracht. Das Becken geräumig, Kopf im Beckeneingang, Muttermund dickrandig,

für einen Finger durchgängig, keine Herztöne der Frucht, im Urin reichlich Eiweiss (7 pM.). Hystereurynter in die Gebärmutter. Eklamptische Anfälle. Durch den Kautschukballon der Muttermund auf Handtellergrösse erweitert, Perforation der todten Frucht, Kranioklastextraction, manuelle Lösung der Placenta, starke Blutung, Tamponade der Gebärmutter. Plötzlicher Tod der frisch Entbundenen. Bei der Section wurde gefunden: Myocarditis chronica, Polysarcia universalis, Uterus post partum, Oedema pulmonum, Degeneratio adiposa hepatis et renum.

Fall 3. Regina B., 22jährige Ipara, wurde am 10. 12. 87 früh im bewusstlosen Zustande auf die Klinik gebracht und bekam daselbst sofort einen eklamptischen Anfall und in $^1/_2$ Stunde einen zweiten. Der Harn enthielt 12 pM. Albumin. Die Gebärmutter stand mit ihrem Grund 3 Querfinger über dem Nabel, die Frucht in I. Beckenendlage. Der Scheidentheil war $1^1/_2$ cm lang, die Cervix 3 cm, für einen Finger durchgängig; das Becken allgemein verengt, platt, Sp. 22, Cr. 25, Tr. 28, D. R. 17,5, c. d. 9,5 cm. Es wurde ein kleiner Braun'scher Kolpeurynter in die Gebärmutter eingeführt und mit Kochsalzlösung gefüllt. Morphium subcutan und Chloralhydrat per clysma. Im Laufe des Vormittags 5 eklamptische Anfälle, Puls sehr klein und frequent. $12^1/_2$ Uhr Nachmittags eine Venaesectio von $^1/_2$ Liter Blut; in die Vene wurde 1 Liter Kochsalzlösung injicirt. Darnach ist der Puls auf 120 heruntergegangen und wurde voller. $6^1/_2$ Uhr Nachmittags der achte eklamptische Anfall. Wehen stellten sich ein. 11. 12., 1 Uhr Nachmittags, der 9. Krampfanfall. Albumingehalt im Harn 3 pM. 12. 12., $4^3/_4$ Uhr Morgens Blasensprung und Extraction eines macerirten Knaben von 44 cm Länge und 1100 g Gewicht. Kein Anfall mehr. Wochenbett fieberfrei. Am 12. Tage, noch mit Eiweis im Harn, auf eigenes Verlangen entlassen.

Fall 4. Johanna N., 31jährige IVpara, wurde am 21. 8. 99 nach drei eklamptischen Anfällen im bewusstlosen Zustande in die Gebäranstalt gebracht. I. Hinterhauptslage, kein kindlicher Herzschlag zu hören. Cervix 3 cm lang, innerer Muttermund für den Finger nicht durchgängig. Im Harn colossale Menge von Eiweiss, im Sediment Nierenepithelien und zahlreiche granulirte Cylinder. Trotz Morphium und später Chloroform bekam sie im Laufe von 8 Stunden 10 Anfälle von 1—2 Minuten Dauer. Keine Wehen. Venaesection und Entziehung von 400 ccm Blut. Dilatation des inneren Muttermundes mittelst eines Péans, Einführung eines Kautschukballons und Belastung mit $^1/_2$ kg. Nach weiteren 11 eklamptischen Anfällen wurde der Ballon entfernt und die Frucht auf den Fuss gewendet und langsam extrahirt. Dann noch 4 Anfälle, nach dem letzten eine zweite Venaesection mit Entziehung von 100 ccm Blut, 3 g Chloralhydrat per clysma. Kein Anfall mehr. Den 2. Tag im Urin kaum eine Trübung. Wochenbett fieberfrei, am 10. Tage gesund entlassen.

b) Blutungen.

Fall 1. Sophia J., 31jährige Ipara, im 6 Schwangerschaftsmonat stehend, fing plötzlich an, stark zu bluten und kam deshalb am 11. 12. 99 in die Gebäranstalt. Die Gebärmutter stand mit ihrem Grund 2 Querfinger oberhalb des Nabels, der Halscanal war nicht für

den Finger durchgängig. Die Scheide wurde mit Jodoformgaze fest austamponirt. Nach 4 Stunden schlug Blut durch. Der Tampon wurde entfernt, und nachdem der Halscanal für den Finger etwas durchgängig gefunden wurde, wurde er mittelst des Fingers etwas mehr dilatirt und ein Kautschukballon eingeführt. Die Blutung hörte auf, Wehen stellten sich ein, in $3^1/_2$ Stunden wurde der Kolpeurynter geboren, ihm folgte sofort die todte Frucht und $^1/_2$ Stunde später die Nachgeburt. Die Frucht war 36 cm lang und 920 g schwer. Das Wochenbett normal.

Fall 2. Franziska M., 32jährige IIpara, kam am 12. 7. 95, nachdem sie zu Hause 7 Tage lang Blut verloren, in die Gebäranstalt. Die Gebärmutter stand 3 Querfinger oberhalb des Nabels, der Halscanal war 4 cm lang, für einen Finger durchgängig. Der Halscanal und die Scheide wurden mit Jodoformgaze austamponirt. Nach 7 Stunden stellten sich Wehen ein, nach weiteren 7 Stunden schlug das Blut durch. Der Tampon wurde herausgezogen, der Halscanal 2 cm lang und für 2 Finger durchgängig befunden. Es wurde nun ein Kautschukballon eingeführt und mit 450 ccm Wasser gefüllt. In 4 Stunden wurde der Ballon ausgestossen, die Eihäute wurden gesprengt, die Frucht von 36 cm Länge und 1080 g Gewicht sofort ausgetrieben und nach einer Stunde auch die Nachgeburt. Das Wochenbett verlief fieberfrei. Das Kind ist nach 24 Stunden gestorben.

Fall 3. Beatrix P., 37jährige Xpara, kam am 24. 6. 97 in die Gebäranstalt mit der Angabe, dass sie seit 3 Wochen blute und dass das Fruchtwasser vor 9 Tagen abgeflossen sei. Die Gebärmutter stand 2 Querfinger oberhalb des Nabels, die Frucht befand sich in Querlage mit dem Kopfe rechts, dem Rücken nach hinten. Der Halscanal war $2^1/_2$ cm lang und für einen Finger durchgängig. Ziemlich reichlicher Blutabgang. Einführung eines Kautschukballons, in $2^1/_2$ Stunden Ausstossung desselben, Muttermund handtellergross, Vorfall der Nabelschnur. Wendung und Extraction einer lebenden Frucht von 42 cm Länge und 1700 g Gewicht. Manuelle Lösung des mittelst eines festen Stranges angewachsenen Fruchtkuchens. Stillstand der Blutung. Wochenbett fieberfrei, das Kind am 5. Tage gestorben.

Fall 4. Katharina J., 32jährige IIpara, kam am 2. 7. 97, nach 3tägiger Blutung, in die Gebäranstalt mit abgeflossenem Fruchtwasser, ziemlich starker Blutung, einem für einen Finger durchgängigen Muttermund und Placenta praevia lateralis. Es wurde sofort ein Kautschukballon in die Gebärmutter eingeführt. Nach zwei Stunden wurde der Ballon geboren, das Kind wegen neuerlicher Blutung gewendet und extrahirt. Es war 51 cm lang und 2730 g schwer. Wochenbett fieberfrei. Kind nach 2 Tagen an Atelectasis pulmon. gestorben.

Fall 5. Maria H., 19jährige Ipara, kam am 24. 9. 97 mit Blutung auf den Gebärsaal. Der Halscanal war 1 cm lang, für den Finger durchgängig, rechts der Placentarrand zu fühlen, der Kopf über dem Beckeneingang beweglich, die Eihäute erhalten. Dieselben wurden gesprengt und ein Kautschukballon eingeführt. In einer Stunde stellten sich Wehen ein und trieben in $5^1/_2$ Stunden den Hystereurynter heraus. Der Kopf wurde dann eingetreten gefunden, der Muttermund handtellergross, keine Blutung. In einer Stunde spontane Geburt des Kindes und in $^1/_4$ Stunde Ausstossung der Nachgeburt. Das Wochenbett fieberfrei. Das Kind von 50 cm Länge und 3060 g Gewicht blieb gesund.

Fall 6. Josephina P., 29jährige IIIpara, kam am 9. 9. 99 am Ende ihrer 3. Schwangerschaft nach Beginn der Wehen in die Gebäranstalt, weil sie seit 5 Wochen mit Unterbrechungen Blut verlor und weil mit Eintritt der Wehen die Blutung stark einsetzte. Die Frucht lag in I. Schädellage, keine Herztöne, der Halscanal $3^1/_2$ cm lang, rechts der Placentarrand zu fühlen. Temperatur 38,9°, 120 Puls. Es wurden die Eihäute gesprengt und ein Hystereurynter eingeführt und mit 400 g belastet. Bald stellten sich stärkere Wehen ein, welche in 24 Stunden den Ballon austrieben. Der Muttermund war handtellergross, die in Kopflage befindliche Frucht wurde gewendet und extrahirt. Es war ein macerirtes Mädchen von 53 cm Länge und 3600 g Gewicht. Nach der Expression der Nachgeburt starke Blutung aus Atonie des unteren Gebärmutterabschnittes, deshalb Tamponade der Gebärmutter und der Scheide. Frost, Temperatur 39,4°, 140 Puls. Wochenbett fieberhaft mit Unterbrechungen bis zum 26. Tage, am 36. Tage gesund entlassen.

Fall 7. Anna Sp., 34jährige IIpara, trat am 17. 9. 99 in die Klinik ein, weil sie zu bluten anfing. Man fand Querlage, den Halscanal nicht durchgängig. Tamponade der Scheide; die Blutung stand. 18. 9., 8 Uhr Abends, stärkerer Blutabgang, Entfernung des Tampons. Hals $1^1/_2$ cm lang, für den Finger durchgängig, das Fruchtwasser abgeflossen, links und hinten der Placentarrand zu fühlen. Einführung eines Kautschukballons und Belastung desselben mit 200 g. Stärkere Wehen. 19. 9., 2 Uhr Nachts, riss sich die Gebärende den Ballon heraus. Der Muttermund guldenstückgross, keine Blutung. Abwarten. $6^1/_2$ Uhr Nachmittags der Muttermund kleinhandtellergross, Herabziehung eines Fusses. 8 Uhr Abends neuerdings eine Blutung, die Herztöne der Frucht unregelmässig. Deswegen Extraction der Frucht, die des Kopfes wegen ungenügender Erweiterung des Muttermundes verzögert, das Kind tief asphyktisch, nicht belebt. Es war 54 cm lang und 3650 g schwer. Blutung nach der Expression der Placenta, Tamponade der Gebärmutter und der Scheide. Wochenbett fieberfrei.

Fall 8. Franziska M., 26jährige Vpara, hat viermal spontan geboren, befand sich nun im 9. Schwangerschaftsmonate und fing vor 3 Stunden an zu bluten. Deshalb Eintritt in die Gebäranstalt 17. 12. 99, 5 Uhr Nachmittags. Die Frucht befand sich in II. Beckenendlage, der Muttermund war dickrandig, für zwei Finger durchgängig, rechts und vorn der Placentarrand zu fühlen. Eihäute erhalten; dieselben wurden gesprengt und ein Kautschukballon eingeführt. In einer Viertelstunde Wehenbeginn. 18. 12., $4^3/_4$ Uhr Morgens, Abgang von blutigem Wasser. Der Ballon war gesprungen und in die Scheide geboren. Muttermund kleinhandtellergross. Der vordere Fuss wurde herabgestreckt, die Blutung hörte auf und in einer halben Stunde wurde das Kind spontan geboren. Es war 45 cm lang und 1930 g schwer. Nach der Expression der Nachgeburt starke Blutung, deshalb Tamponade der Gebärmutter und der Scheide. Wochenbett fieberfrei. Das Kind starb am 2. Tage an angeborener Lebensschwäche.

Der Nutzen der Hystereuryse ist auch aus diesen Fällen ersichtlich und berechtigen die in der Arbeit mitgetheilten Erfahrungen

wohl vollauf zu der Eingangs angeführten Ansicht, dass die Hystereuryse eine der segensreichsten Errungenschaften der praktischen Geburtshülfe der letzten Jahre darstellt. Von den Kautschukballons ist der Müller'sche von der Firma Stiefenhofer in München als der haltbarste zu empfehlen, namentlich wenn permanenter Zug angebracht werden soll. Die Chrobak'sche Zange ist zur Einführung desselben sehr gut. Bei nicht genügend eröffneter Cervix kann zunächst ein kleinerer Braun'scher Kolpeurynter verwendet werden und später erst der Müller'sche.

Aus Prof. L. Landau's Frauenklinik in Berlin.

Ueber die adenomatöse Hyperplasie am cervicalen Drüsenanhang des Gartner'schen Ganges.

(Nebst Mittheilung eines einschlägigen Falles.)

Von

Dr. **Leopold Thumim,**

Assistent der Klinik.

(Mit 2 Abbildungen im Text.)

Das Interesse an der normalen und pathologischen Anatomie des Gartner'schen Kanals (Wolff'scher Gang des Weibes) ist in den letzten Jahren in gleichem Maasse mit unseren Kenntnissen von der Häufigkeit der Geschwulstbildungen der Urniere (Mesonephros) gewachsen.

Rieder[1]), Klein[2]), v. Maudach[3]), R. Meyer[4]) und Andere, in ganz jüngster Zeit Vassmer[5]) haben dem näheren anatomischen Verhalten des Gartner'schen Ganges bei Foeten, Kindern und Erwachsenen eingehende Untersuchungen und Erörterungen gewidmet. Durch diese Arbeiten sind wir über die makro- und mikroskopischen Eigenschaften der Gartner'schen Kanäle des Weibes in detaillirter Weise unterrichtet.

In einer Anzahl von Fällen zieht der Gartner'sche Gang durch die Collumsubstanz nicht nackt nach abwärts, sondern

1) Rieder, Virchow's Arch. Bd. 96.

2) Klein, Verhandl. d. Deutsch. Ges. f. Gyn. Bd. VI. 1895. Bd. VII. 1897. Virchow's Arch. Bd. 154.

3) v. Maudach, Virchow's Arch. Bd. 156.

4) R. Meyer, Zeitschr. f. Geb. u. Gyn. Bd. 37 H. 2. — Ueber epitheliale Gebilde im Myometrium des fötalen und kindlichen Uterus einschliesslich des Gartner'schen Ganges. Berlin 1899. Verlag von S. Karger.

5) Vassmer, Dieses Archiv. Bd. 60. H. 1.

er besitzt einen „cervicalen Drüsenanhang". Es handelt sich um „drüsige" oder „traubenförmige" gruppierte Ausstülpungen und Verzweigungen, die vom Hauptgange ausstrahlen und in ihrer Gesammtheit mit dem Bilde eines „Wurzelstockes" (G. Klein), neuerdings mit einem „Federbart" (R. Meyer) verglichen werden. Sie werden sowohl bei Thieren (Schwein, Kalb), wie beim Menschen gefunden, gelegentlich noch über die Cervix hinaus nach abwärts im Scheidengewölbe oder selbst im oberen Theile der Vagina angetroffen und erfahren bei einigen der bereits citirten Autoren genauere Berücksichtigung. Der Grad der Entwicklung der Nebenlumina ist, so schreibt z. B. v. Maudach[1]), sehr verschieden; v. Maudach fand sie bei einem Material von 80 Uteris von Neugeborenen und Kindern in etwa der Hälfte der Fälle. „Manchmal beschränken sie sich auf wenige kleine seitliche Ausbuchtungen des Kanals, in anderen Fällen ist in die Muskulatur der Cervix ein grosses Feld eingelassen, von ovaler Form, in welchem sich eine grosse Zahl von Drüsenabschnitten oder epithelialen Zellhaufen findet. Der Längsdurchmesser des Feldes beträgt ca. 1 mm., der Querdurchmesser 0,5 mm., die Zahl der Nebenlumina kann 20 übersteigen." Noch genauere Angaben verdanken wir R. Meyer.[2]) Auch er hebt hervor, dass Menge, Grösse und Vertheilung der Aeste individuell verschieden sind (S. 51). Im Einzelnen unterscheidet Meyer Ausstülpungen oder Ausbuchtungen des Gartner'schen Ganges, die kurz und ebenso weit wie der Hauptkanal sind, und längere drüsige Verästelungen und Verzweigungen desselben, von engerem Caliber als der Hauptgang. Die drüsigen Zweige lassen weiter eine Eintheilung in gestreckte, ein- oder mehrfach sich gabelnde, und in gewundene Abschnitte zu, die aus ersteren mit scharfer Grenze unter Abnahme ihres Lumens und ihrer Epithelzellhöhe einzeln oder manchmal in Büscheln hervorgehen und knöpfchenförmige Endanschwellungen aufweisen. Die gewundenen Abschnitte können auch fehlen, wie überhaupt zwischen einzelnen in ihren Typen wohl trennbaren Schlaucharten und Abschnitten eine Reihe von Uebergangsformen bestehen. Das Gros dieser Verzweigungen geht von der vorderen und hinteren Kante des Gartner'schen Kanals aus, dessen ursprünglich cylindrisches Lumen in der Cervix sehr bald die Form einer von vorn nach hinten gestellten Scheide erhält.

---

1) l. c.
2) l. c.

Schon Hunter[1]), Kobelt[2]), Rieder[3]) u. A. haben in aller Deutlichkeit hervorgehoben, dass, wie der Gartner'sche Gang das Vas deferens des Mannes, so seine cervicalen Anhangsgebilde die Analoga der Samenbläschen darstellen. Was distal von diesen noch in der Scheide vom Gartner'schen Gang zu finden sei, stimme mit den Ductus ejaculatorii des Mannes überein (Rieder). Die dieser wohlbegründeten Auffassung zu Grunde liegende vergleichend-embryologische Beweisführung haben Klein[4]), L. Pick[5]) und R. Meyer[6]) ausführlich dargestellt. Der letztgenannte Autor führt indessen den cervicalen Drüsenanhang des Gartner'schen Ganges nicht als Analogon der Samenbläschen, sondern als rudimentäre Ampulle des Vas deferens auf.

Nun sind ja aber die männlichen Samenblasen Nichts als besonders entwickelte Ausstülpungen der auch sonst an Ausstülpungen [Divertikeln, Nebengängen nach Waldeyer[7])] reichen Ampulla ductus deferentis, und ferner setzen sich weder die Samenblasen, noch die Ampulle des Mannes, wie der cervicale Drüsenanhang des Weibes aus isolirten drüsigen Kanälchen zusammen. Ich bin daher der Meinung, dass die von R. Meyer versuchte Umdeutung kaum mit besonders starken Argumenten gestützt werden kann, ja, dass für sie überhaupt kein Bedürfniss vorliegt. Das Tertium comparationis liegt wesentlich darin, dass es sich beim cervicalen Drüsenanhange des Weibes, wie bei den Samenblasen des Mannes um ein später entstehendes Anhangsgebilde des ursprünglich glatten Wolff'schen Ganges handelt, und eben darum stellen beide entwickelungsgeschichtliche Pendants vor.

Wie dem nun auch sei, fest steht jedenfalls das Eine, dass „die nicht selten zu findenden cervicalen drüsigen Anhänge der Gartner'schen Gänge mit den Blinddärmchen des Wolff'schen Körpers nicht das Geringste zu thun haben". L. Pick[8]) hat diese These aufgestellt. Es ist das Verdienst dieses Autors, in aller Schärfe gegen eine Verwirrung Front gemacht zu haben, welche den cervicalen Anhang des Gartner'schen Kanals in die

1) Citirt bei Kobelt.
2) Kobelt, Der Nebeneierstock des Weibes. 1847.
3) l. c.
4) l. c.
5) Dieses Archiv. Bd. 57. H. 2. S. 493/94.
6) l. c. S. 64.
7) Waldeyer, Das Becken. 1899. S. 343.
8) l. c. S. 493.

durch v. Recklinghausen[1]) begründete Lehre von den paroophoralen Gebärmutteradenomyomen hineingezogen hatte.[2]) „Die v. Recklinghausen'schen paroophoralen Adenomyome des Uterus stellen diejenige Gruppe der mesonephrischen (L. Pick) Adenomyome dar, deren Epithelien aus fötal in die Gebärmuttersubstanz verlagerten Urnierentheilchen hervorgehen, und sind von den epithelialen oder epithelial-musculären Geschwülsten, die vom cervicalen Drüsenanhang des Gartner'schen Ganges ihren Ausgang nehmen, genetisch genau so zu trennen, wie Adenokystome oder überhaupt Neoplasmen des Nebenhodens, der Vasa aberrantia testis und des Giraldès'schen Organes von solchen der Samenblasen." Diese Thesen L. Pick's sind um so mehr unanfechtbar, als R. Meyer[3]) durch seine sorgfältigen und eingehenden Untersuchungen an fötalen Uteris gezeigt hat, dass die cervicalen Verästelungen am Gartner'schen Gang erst in der späteren Zeit des Fötallebens entstehen (er sah sie nie bei Föten unter 7 Monaten), „wenn der Wolff'sche Körper längst seine Rolle beim weiblichen Geschlecht ausgespielt hat".

Mit Recht hält Meyer durch diese Befunde die irrige Auffassung, als ob „die Verzweigungen des ampullären Theiles des Gartner'schen Ganges Theile des Wolff'schen Körpers seien", ein für alle Mal für abgethan.

Dasjenige anatomische Gebiet, auf dem der cervicale Drüsenanhang und verlagerte mesonephrische Kanälchen für die Erzeugung adenokystomatöser Geschwülste in Concurrenz treten, ist einmal die Cervix und zweitens die obere Scheide, insbesondere der Fornix vaginae. Wenn auch der Regel nach der Anfangstheil der Cervix die distale Grenzlinie für die mesonephrischen Uterusadenomyome darstellen mag, wie dies v. Recklinghausen[4]) annahm, so be-

---

1) v. Recklinghausen, Die Adenomyome und Cystadenome der Uterus- und Tubenwandung, ihre Abkunft von Resten des Wolff'schen Körpers. Berlin 1896.

2) v. Herff, Ueber Cystomyome und Adenomyome der Scheide. Verh. d. deutschen Gesellsch. f. Gyn. 1897. S. 189ff. — Ito, Ueber Fibrome, Cystofibrome und Adenomyome der Scheide. Inaug.-Dissertat. Halle 1897. S. 23. — Klein, Ueber die Beziehungen der Müller'schen zu den Wolff'schen Gängen beim Weibe. Verh. d. deutschen Gesellsch. f. Gyn. 1897. S. 163ff. u. S. 448.

3) l. c. S. 69, S. 32 u.

4) l. c. S. 158.

steht doch, wie L. Pick[1]) gezeigt hat, die Möglichkeit für die Inclusion auch im mehr caudalwärts gelegenen Abschnitte der Müller'schen Gänge. Reicht der Wolff'sche Körper, der in seiner individuellen Ausbildung gewissen Schwankungen unterliegen mag, besonders weit gegen das hintere Körperende (den Sinus urogenitalis) und haben sich seine terminalsten Abschnitte in Folge ihrer besonders kräftigen Entwickelung oder längeren Appositionswachsthums noch nicht zurückgebildet, wenn der Müller'sche Gang auf seinem Hinabwachsen zum Sinus urogenitalis nach ventraler Kreuzung des Urnierenganges diese Höhe passirt, so können Wolff'sche Kanälchen in das Dorsum auch des untersten Abschnittes der Müller'schen Fäden, d. h also in Cervix und Scheide, incorporirt werden. In diesem embryonalen Vorgange wurzelt z. B. die Entstehung der paroophoralen Adenomyome des hinteren Scheidengewölbes (L. Pick).

Andererseits biegt bekanntlich der Gartner'sche Gang in der Portio rückläufig um und gelangt jederseits im Bogen seitlich über das Scheidengewölbe an die seitliche Scheidenwand. Sind, was gelegentlich auch beim Menschen vorkommt, drüsige, schlauchförmige Appendices nicht nur in der Cervix, sondern auch an diesem Abschnitte des Gartner'schen Ganges ausgebildet, so können sie gleichfalls die Matrix für adenocystische Wucherungen abgeben.

An der Existenzmöglichkeit epithelialer Wucherungsproducte in der Cervix und in der Vagina (Fornix) einerseits mesonephrischer Herkunft, andererseits vom cervicalen und vaginalen (fornicalen) Drüsenanhang des Gartner'schen Ganges aus, ist a priori also nicht zu zweifeln.

Aber hat man denn ein Recht, von einer adenomatösen Wucherung jener Anhangsgebilde der Gartner'schen Kanäle zu sprechen, wenn diese, wie es ja thatsächlich der Fall ist, in ihrer individuellen Ausbildung den grössten Schwankungen unterliegen? R. Meyer[2]), der diese Frage ausführlich erörtert, kommt zu dem Schlusse, dass die starke intracervicale Drüsenverzweigung am Gartner'schen Gange, sei sie angeboren oder später entstanden, nicht als Attribut einer einfachen Homologie (sc. mit der Ampulle des Vas deferens beim Manne, s. o.) aufzufassen ist, sondern als Ausdruck eines hyperplastischen Vorganges, also als drüsige Hyper-

1) l. c. S. 464—468, S. 495.
2) l. c. S. 67—69.

plasie oder Adenom. Nun ist zwar drüsige Hyperplasie und Adenom nicht absolut identisch, und ferner ist nicht zu verkennen, dass der Feststellung einer „starken" Drüsenwucherung am Gartner-schen Gange gegenüber einer nicht starken im einzelnen Falle etwas Arbiträres anhaftet. Immerhin glaube ich aber, dass man sich principiell dieser Auffassung anschliessen muss. Wenn L. Pick[1]) den von R. Meyer gewählten Namen „Adenom des Wolff'schen Ganges" für diese Zustände beanstandet hat (er schreibt: „Adenome des Wolff'schen Ganges giebt es, wie ich gegenüber R. Meyer's Nomenclatur bemerke, weder in der Portio, noch im Myometrium überhaupt"), so bemängelt er, wie aus seinen Ausführungen hervorgeht, auch gar nicht den Ausdruck Adenom, sondern nur den adjectivischen Zusatz: „des Wolff'schen Ganges". Nicht um Adenome des Wolff'schen Ganges, sondern um Proliferationsvorgänge an seinem cervicalen (ev. vaginalen) Drüsenanhange handelt es sich hier. Ebenso wie man die pathologischen Producte des Wolff'schen Körpers von denen des Wolff'schen Ganges zu trennen hat, so soll man auch die des Wolff'schen (Gartner'schen) Ganges von denen seines cervicalen und vaginalen Drüsenanhanges trennen.[2]) Uebrigens ist, wie Pick bemerkenswerther Weise betont, ein Fall, in dem sich mit irgendwie nennenswerther Sicherheit Bestandtheile des Wolff'schen (Gartner'schen) Ganges selbst — in loco oder nach Verlagerung gewuchert — als Muttergewebe richtiger adenomatöser Geschwülste am Genitalschlauch bezeichnen liessen, seiner Meinung nach bisher nicht beobachtet.

Nach alledem entsteht die Frage: Wenn sowohl aus Urnierenkanälchen, wie aus drüsigen Anhängen des Gartner'schen Kanals in der Cervix und im Scheidengewölbe Adenome hervorgehen können, wie unterscheiden sich diese Geschwülste? Lassen sich Gesichtspunkte aufstellen, die im concreten Falle eine histologische Differentialdiagnose ermöglichen?

Gesichtspunkte dieser Art sind nun offenbar nach zwei Rich-

---

1) l. c. S. 498.

2) Wird diese Trennung ausser Acht gelassen, so kann es kommen, dass ein „Adenomyom im hinteren Scheidengewölbe" (Gossmann—G. Klein, Monatsschrift f. Geburtsh. u. Gynaek. Jan. 1900 S. 460—463) von denselben Autoren einmal als Adenomyom des „Wolff'schen Ganges", ein andermal als Produkt der „vaginalen Querkanälchen" desselben und das dritte Mal als eines der „v. Recklinghausen'schen (sc. mesonephrischen) Adenomyome" des Genitalschlauches bezeichnet wird.

tungen hin zu suchen, einmal in der speciellen Topographie und zweitens in dem besonderen histologischen Aufbau dieser Neubildungen. Für den ersten Punkt möchte ich mich hier an die betreffenden Ausführungen L. Pick's[1]) anlehnen. Eine ausgesprochene Localisation am Dorsum der Cervix oder der Scheide spricht für mesonephrische Geschwülste, der Sitz wesentlich in den seitlichen Abschnitten der Cervix oder im seitlichen Fornix für die Anhangsdrüsen des Gartner'schen Kanals als Ausgangspunkt. Denn bei der eventuellen fötalen Einverleibung von Urnierenkanälchen in die Cervix oder Scheide muss, wie schon oben angedeutet, dem embryonal-topographischen Situs nach in erster Linie das Dorsum des Müller'schen Ganges betroffen werden, während der Gartner'sche Kanal, wie gleichfalls schon hervorgehoben, mit etwaigen drüsigen Verzweigungen in den seitlichen Cervicalabschnitten, im seitlichen Scheidengewölbe und in der seitlichen Scheidenwand zu suchen ist. Indessen — es besteht die Möglichkeit, dass diese generell feststehenden topographischen Beziehungen aus irgendwelchen Gründen, embryonalen Wachsthumsverschiebungen und dergleichen, gelegentlich einmal eine Aenderung erfahren, oder dass das Geschwulstwachsthum eine besondere Richtung oder auch solche Ausdehnung annimmt, dass der ursprüngliche Situs nicht sicher zu übersehen ist.

Darum erscheint die Kenntniss etwaiger specifischer histologischer Charaktere der einen wie der anderen Geschwulst als Unterscheidungsmerkmal von der grössten Bedeutung. Der eigenartige histologische Aufbau der mesonephrischen Adenomyome des weiblichen Genitales ist bekannt. Ob es sich um mesonephrische Adenomyome des Uterus oder der Tuben[2]), ob es sich um solche im runden Mutterband, im hinteren Scheidengewölbe[3]), an der hinteren Bauchwand[4]), oder am Epoophoron[5]) handelt, immer wieder begegnen wir denselben charakteristischen histologischen Bildern, den geschlossenen und zerstreuten Ordnungen der Drüsenformation, denselben Beziehungen derselben zum umgebenden Muskelgewebe etc. Einzelheiten dieser besonderen Zusammensetzung sind von dem genannten und anderen Autoren so häufig

1) l. c. S. 494/95.
2) v. Recklinghausen l. c.
3) L. Pick, l. c. Siehe dort auch Literatur.
4) Hartz, Monatsschr. f. Geb. u. Gyn. 1899. Heft 6.
5) L. Pick, Virchow's Archiv. Bd. 156.

und in solcher Uebereinstimmung beschrieben, dass ich mich mit dem generellen Hinweise begnügen möchte. Demgemäss werden auch cervicale Adenocystome mesonephrischer Abkunft die gleichen typischen Qualitäten aufweisen müssen.

Nicht so leicht lässt sich dagegen auf Grund des vorliegenden Materials die Frage nach der histologischen Beschaffenheit der Adenome am cervicalen (und vaginalen) Drüsenanhang der Gartner'schen Gänge erledigen.

Wir kennen zwar, namentlich nach den Untersuchungen und Abbildungen R. Meyer's (z. B. l. c. Fig. 4), alle Eigenheiten der angeborenen Adenome des cervicalen Drüsenanhanges, noch nicht aber die histologischen Qualitäten der entsprechenden Tumoren bei Erwachsenen.

v. Recklinghausen[1]) sah zugleich mit Tubenwinkeladenomyomen einmal ein kleines cervicales Kystadenom des linken und im anderen Falle je ein kleines Adenokystomyom des rechten und linken Gartner'schen Ganges.

Klein[2]) beschreibt einen Fall von Adenom des Gartner'schen Ganges mit „carcinomatösen Stellen"; er selbst hält diese Deutung nicht für einwandsfrei. Ich werde an anderer Stelle auf diesen Fall noch zurückzukommen haben.

R. Meyer[3]) hat in zwei Fällen bei Erwachsenen ausgedehnte Drüsenbildungen des Gartner'schen Ganges in der Cervix gesehen.

v. Herff[4]) hat einen Fall von Carcinombildung inmitten des Beckenzellgewebes der Scheidenumgebung beschrieben; für die Genese desselben kommt er „per exclusionem" zu dem Schlusse, dass der Tumor aus Resten des Wolff-Gartner'schen Ganges oder seiner drüsenähnlichen Sprossen entstanden sei. Diese Auffassung hält einer Kritik keineswegs Stand; ich werde das an anderer Stelle gleichfalls weiter ausführen.

Das ist trotz der recht reichlich anschwellenden Litteratur über den Gartner'schen Gang Alles, was bisher über die epithelialen Geschwülste des Drüsenanhanges desselben vorliegt.

Ich nehme daher gerne Veranlassung, einen Fall von adeno-

---

1) l. c. S. 63 u. S. 74. Fall 17 u. 21.

2) Klein, Die Geschwülste der Gartner'schen Gänge. Virchow's Arch. Bd. 154. S. 63 ff.

3) l. c. S. 67.

4) v. Herff, Ueber Carcinombildung inmitten des Beckenzellgewebes der Scheidenumgebung. Zeitschr. f. Geb. u. Gyn. Bd. 41. Heft 3.

matöser Hyperplasie des cervicalen Drüsenanhanges zu beschreiben, den ich im Laboratorium unserer Klinik genauer zu untersuchen Gelegenheit hatte. Ich glaube, in ihm den vollendeten Typus dieser eigenartigen pathologischen Veränderung sehen zu dürfen. Die durch die epikritische Betrachtung gewonnenen Resultate werden es ermöglichen, die Frage nach den histologischen Unterschieden dieser Geschwülste und der mesonephrischen Adenomyome zur Klärung zu bringen.

Frl. C. F., 21 Jahre alt, Journ.-No. 6566, wurde wegen ausserordentlich heftiger Unterleibsbeschwerden am 9. 11. 99 in unsere Klinik aufgenommen.

Die Patientin gab an, in den letzten Jahren schon wiederholt Anfälle von Unterleibsentzündung überstanden zu haben; der letzte, besonders heftige und mit hohem Fieber verbundenene Anfall schloss sich an einen vor 5 Monaten stattgefundenen Partus an: seit dieser Zeit ist sie schwerleidend und meist bettlägerig. Eisumschläge auf das Abdomen, Opium, Heisswasserirrigationen, Tamponbehandlung etc. vermochten keine Besserung herbeizuführen. Sie giebt an, auch früher schon reichlichen eiterigen Ausfluss gehabt zu haben, so dass die Annahme, es handle sich um eine alte gonorrhoische Infection mit ihren Folgezuständen und einer erneuten Exacerbation in puerperio, nicht von der Hand zu weisen ist. Diese Annahme wurde durch den Genitalbefund gestützt. Man fühlte bei der blassen und abgemagerten Kranken einen fast unbeweglichen Uterus von etwa normaler Grösse in Mittelstellung. Die Portio kolbig verdickt, erodirt, der Muttermund schlitzförmig. Die Consistenz des Portiogewebes erscheint bei der einfachen Palpation in keiner Weise von der normalen abweichend. (Erst beim Anhaken des Uterus (siehe Operationsbericht) zeigt sich eine auffallende Auflockerung und Weichheit des gesammten Cervixgewebes.) Zu beiden Seiten des Uterus fühlt man neben einer derb-sulzigen Infiltration der Parametrien längliche, etwa apfelgrosse, unbewegliche, harte Tumoren, die, besonders links, das Scheidengewölbe nach unten vorwölben.

Da die übliche conservative Therapie ihre Ohnmacht bereits erwiesen hatte, entschloss man sich zu einer radicalen Operation. Dr. Theodor Landau führte dieselbe am 14. 11. 99 aus. Beim Anhaken der Portio reissen alle Muzeux's aus dem ungemein brüchigen und weichen Gewebe aus. Die Schwierigkeit, den Uterus herabzuziehen, wird noch durch seine starke Fixation erhöht. Erst nachdem die Basis der Ligamente beiderseits präventiv mit der Hebelklemme versorgt und durchschnitten ist, lässt sich der Uterus unter medianer Spaltung der vorderen Wand entwickeln. Beiderseits finden sich durch zahlreiche Adhäsionen im Douglas fixirte Pyosalpinxsäcke und polycystische Ovarien; bei ihrer Entwicklung platzt der linke Tubensack und es entleert sich massenhaft gelber Eiter. Versorgung der oberen Ligamenttheile beiderseits mit der Hebelklemme; keine Blutung. Provisorische Umsäumung der Scheidenwunde, Einlegung eines centralen und hinteren Mullstreifens.

Ganz glatter Verlauf. Patientin steht am 13. Tage post operat. auf und wird am 6. 12. 99 in sehr erholtem Zustande genesen entlassen. Dauernde Heilung.

Der Uterus, wie die anderen Theile, werden in 4proc. Formalin und später in Alkohol von steigender Concentration gehärtet; aus der Cervix wird ihrer ganzen Länge nach in frontaler Richtung eine $^1/_2$ cm dicke Scheibe herausgeschnitten, rechts wie links. Celloidineinbettung, Färbung mit Hämalaun-Eosin und nach v. Gieson.

Principiell sind die mikroskopischen Befunde, um das gleich vorauszuschicken, beiderseits übereinstimmend; es möge die Schilderung der linken Cervixhälfte vorausgehen.

Die Drüsen der Cervixschleimhaut sind etwas vermehrt, ihr Epithel ist einschichtig, von typischer Qualität, das der Oberfläche fehlt. Das Stroma ist so stark rundzellig durchsetzt, dass das Fasergerüst kaum hervortritt. Capillare und präcapillare Gefässe vielfach strotzend gefüllt.

Das Plattenepithel der Portio fehlt: hier findet sich eine typische „Erosion" von ganz gleicher Structur, wie die Cervixmucosa. Streckenweise ist das Corpus mucosae an letzterer hämorrhagisch zertrümmert, namentlich gegen die Portio hin. Vielfach ist hier auch die Substanz der Erosion fetzig zerrissen und von Blutungen durchsetzt (Operationseffecte durch Hakenzangen). Gesammtdicke der Schleimhaut im Mittel 1,2 mm; da und dort, vereinzelt oder in Gruppen, in der Mucosa gelbbraune Pigmentkörnchen. Gegen die Muskelsubstanz der Cervix ist die Schleimhaut scharf abgesetzt; unter ihr durchflechten sich die Muskelfascikel unregelmässig und strahlen gelegentlich auch noch in die tiefen Schleimhautschichten ein. Das musculöse Stroma des Mutterhalses ist sehr gut entwickelt und auch in den untersten Partien ohne besonderen Bindegewebsreichthum. Die Fascikel sind ziemlich regellos durchflochten, doch hebt sich schon bei flüchtiger Durchmusterung aus der wirren Unregelmässigkeit der Bündel ein Längsmuskelzug heraus: er läuft parallel der Muskelschleimhautgrenze, von letzterer ca. 1,2 mm entfernt, von oben nach unten. Oben von schmälerem Caliber (ca. 1 mm) verbreitet er sich nach unten gegen die Portio conisch, fächerförmig divergirend, indem hier die Muskelbündel sich in lockerer Weise auseinanderfasern. Als Kern dieser Bildung erscheint ein epithelialer Canal von ziemlich gleichmässigem Durchmesser (75 μ); nur auf kleineren Abschnitten tritt er aus der Frontalebene nach vorn oder hinten heraus und beschreibt auch in der Frontalebene selbst — wesentlich im oberen Cervixtheile — nur kürzere Windungen. Von der Muskelschleimhautgrenze, zu der er, wie seine Muskelhülle, parallel streicht, ist er im Mittel 1,7 mm

entfernt. Nach unten zu verliert sich der Gang in dem hämorrhagisch zerstörten Grundgewebe der Portio. Seine Auskleidung wird von einem kurzcylindrischen, einschichtigen Epithel gebildet mit

Figur 1.

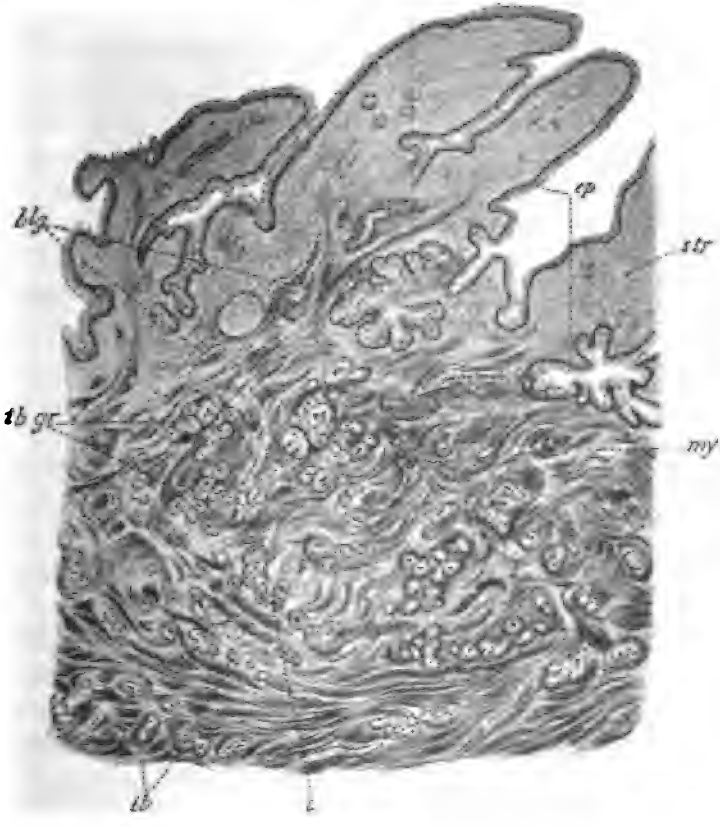

Frontaler Schnitt aus der rechten Cervixhälfte: Schleimhaut nebst angrenzendem **Myometrium** cervicis. (Vergrösserung ca. 45fach.)

ep Epithel der Cervixdrüsen. str Stroma der Cervixmucosa. blg Blutgefässe des Cervixstromas. my Myometrium cervicis. tb Epitheliale Tubuli (adenomatöse Hyperplasie des cervicalen Drüsenanhanges des Gartner'schen Ganges). tb gr Tubuli in Gruppen (geknäulte Schläuche). i Schlauchinhalt.

chromatinreichen, die Zelle fast völlig füllenden Kernen. Der Inhalt, wo vorhanden, besteht aus einer hyalinen, gelegentlich vacuolär geschrumpften Masse (starke Eosinfärbung), in welcher theils Kerne von abgestossenen Epithelien, theils von Leukocyten sichtbar sind. Sein Stroma ist spindelzellig, sehr dicht, aber mit deut-

licher parallel-faseriger fibröser Grundmasse. Es hängt mit dem intermusculären Bindegewebe der den Kanal einhüllenden Längsmuskelzüge continuirlich zusammen. Allermeist sind jedoch die

Figur 2.

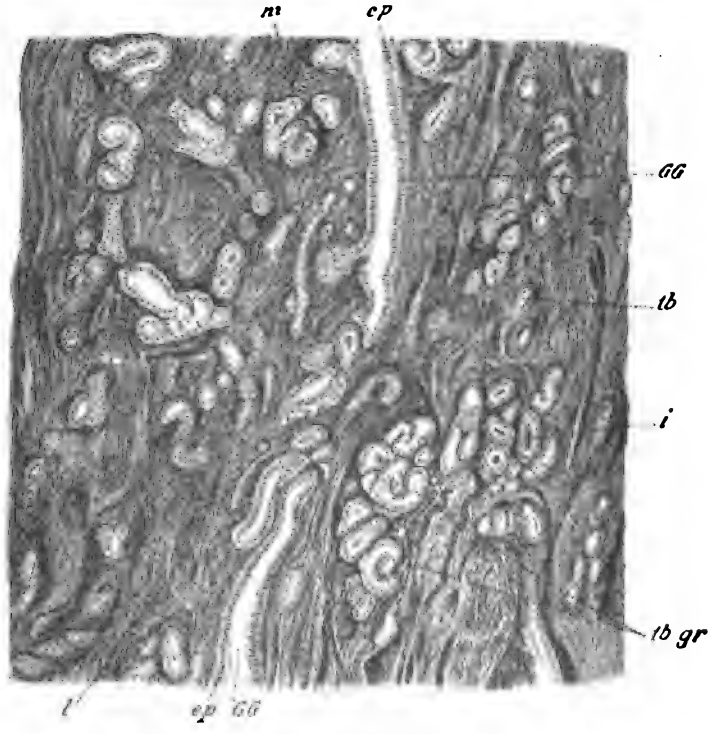

Frontaler Schnitt aus der linken Cervixhälfte: Stelle dicht oberhalb der Portio. (Vergrösserung ca. 75 fach.)

G.G. Gartner'scher Gang auf dem Längsschnitt (derselbe ist auf diesem Schnitt in ganzer Länge der Cervix zu verfolgen); in der Ebene dieses Gesichtsfeldes ist infolge einer kleinen Windung seine Continuität in der Mitte auf kurzer Strecke unterbrochen. ep Epithel desselben. l Längszüge des Myometrium cervicis (Scheide des Gartner'schen Ganges). tb Epitheliale Tubuli (adenomatöse Hyperplasie des cervicalen Drüsenanhanges des Gartner'schen Ganges); bei m Einmündungsstelle eines Tubulus in den Gartner'schen Gang. tb gr Tubuli in Gruppen (geknäulte Schläuche). i Schlauchinhalt.

interfasciculären Räume in der Umgebung des Ganges nicht von Bindegewebe erfüllt, sondern von rundlichen oder länglich-ovoiden Epithelbläschen. Diese drängen sich im Wesentlichen in Gruppen, und zwar oft in solcher Massenhaftigkeit zusammen, dass man auf

einem Gesichtsfelde oft Dutzende von traubenartig gehäuften Bläschenagglomeraten antrifft. Insofern die Gruppen sich zwischen die Längsmuskelzüge (s. o.) einschieben, wird ihnen dadurch ein vorwiegend längsgestreckter Contour vorgeschrieben. So sehr nun die einzelnen vesiculären Gebilde auch auf den ersten Blick geschlossenen Höhlen (Epithelfollikeln) gleichen, so lässt sich doch ohne besondere Schwierigkeit feststellen, dass es sich hier nicht um isolirte Bildungen, sondern um ausserordentlich stark gewundene, geknäuelte, schleifen- oder ösenartig gedrehte Kanälchen handelt, die der Schnitt in verschiedenen Richtungen getroffen hat. Sie erinnern stellenweise einigermaassen an Schweissdrüsen, je eine Bläschengruppe entspricht einem solchen aufgeknäuelten Tubulus.

Für einen Theil dieser Schläuche lässt sich nun weiter der Nachweis führen, dass sie unter spitzwinkeliger, dichotomischer Vereinigung schliesslich mehr gestreckte einfache Röhrchen bilden, die gleichfalls spitzwinkelig an den Hauptkanal herantreten. Doch kann die Einmündung in diesen auch ohne Vermittelung eines gestreckten Zwischenabschnittes erfolgen, die Knäuelung unmittelbar am Hauptkanal beginnen.

Die Kanälchen bez. ihre Windungen liegen meist so dicht, dass es von solid erscheinenden Flachschnitten förmlich wimmelt und das gesammte bindegewebige Stroma zwischen ihnen bis auf ein oder zwei Reihen spindelförmiger Zellen consumirt ist. An mehr isolirten Ausläufern und Vorposten der Tubuli, am oberen Abschnitt des Hauptkanals, ist das fibröse Stroma etwas reichlicher. Die Weite der Kanälchen variirt im Allgemeinen wenig, zwischen 35—50 μ, gelegentlich sind auch Röhrchen und „Bläschen" von kleinerem oder auch grösserem Durchmesser (bis 100 μ), dann meist von unregelmässigem Contour, zu finden, oder der zum Hauptkanal hin gelegene Abschnitt erweitert sich. Oft ist eine geringfügige Erweiterung bedingt durch aufgestautes, colloides (hyalines) Secretionsproduct, das die Eosinfärbung gierig annimmt und nach v. Gieson sich gelb-röthlich tingirt. Wo zahlreiche Kanälchen bei dichter Häufung quer durchschnitten sind, machen die folliculären Epithelkapseln mit ihrem colloiden Inhalt insgesammt ein einer Struma colloides nicht unähnliches Bild aus. Einige der Bläschen enthalten auch Leukocyten, Zelltrümmer und dergl. Die Epithelien aller dieser Kanälchen sind einfach geschichtet, klein, höchstens 13 μ hoch, cubisch bis kurzcylindrisch, mit ziemlich intensiv gefärbten Kernen, die weitere Structurdetails nicht erkennen lassen, und durchsichtigem,

nur leicht farbig getöntem Plasma. In den Inhalt führenden Tubuli sind die zelligen Elemente nur wenig abgeplattet und zeigen keine besonderen Qualitäten (Secretionszustände).

Die stellenweise ganz ausserordentliche Häufung der Epithelbläschen bez. Schläuche steht in einem gewissen Gegensatz zu den relativ unbedeutenden Epithelelementen. Die geringe Ausbildung der letzteren tritt um so krasser hervor, wenn man sie mit den kräftig ausgebildeten Cervixepithelien (über 20 μ Höhe) vergleicht. Andererseits hat man, wo mehr isolirte Längs- oder Querschnitte von Epithelschläuchen liegen, sich davor zu hüten, sie nicht mit den Schnitten capillarer Gefässe, deren Endothelien etwas aufgequollen sind, zu verwechseln. Bei stärkerer Vergrösserung lässt sich dieser Irrthum stets ausschalten.

Was die syntopischen Beziehungen der Kanälchen betrifft, so ist weiter zu erwähnen, dass die meist in die Länge gezogenen Bläschengruppen am dichtesten in der Nähe des Hauptkanals sich häufen; dieser ist geradezu eingehüllt darin. Medial und lateral gehen die Tubuli etwas mehr auseinander, im Uebrigen sind sie nach beiden Seiten hin um den Hauptgang etwa symmetrisch vertheilt, und zwar so, dass entsprechend der fächerförmigen Ausbreitung der Längsmuskelzüge die Haufen der Tubuli nach unten an Zahl und Dichtigkeit zunehmen: es ist so ersichtlich, dass die Auffaserung der Muskellängsbündel eben durch die Häufung der drüsigen Anhänge am Hauptgange bewirkt wird. Indessen liegen auch schon im oberen Theil der Cervix die Schläuche sehr dicht in dem spongiösen Maschenwerk der Muskeltrabekel. Während also die Portio nach unten conisch zuläuft, verbreitert sich umgekehrt nach unten hin die Epitheleinlagerung. Der unterste, hauptsächlich zerfetzte Portiotheil ist zu einem grossen Theile völlig durch die Epithelbildungen substituirt. Im Wesentlichen geben die longitudinalen Muskelzüge die Barrière ab für die von dem Hauptlängskanal ausgehenden Schläuche. Jedoch sind, namentlich medialwärts (schleimhautwärts), einzelne epitheliale Ausläufer über die Longitudinallamellen hinaus gegen die Mucosa hin versprengt und nähern sich dem Fundus der Cervixdrüsen vielfach auf 340—350 μ.

Wie schon oben bemerkt, ergiebt die Untersuchung der rechten Cervixhälfte auf Frontalschnitten Alles in Allem das nämliche Resultat. Auch hier ist ein zur Schleimhautmuskelgrenze im Ganzen paralleler Epithelgang vorhanden, von ihr 1,4 mm entfernt, von cylindrischer Form und 130 μ Lumenbreite. Das Epithel

ist hier etwas höher als links, kräftig cylindrisch. An einigen Stellen des Ganges finden sich Gebilde auf der Epitheloberfläche, die völlig denjenigen Formen entsprechen, wie sie kleine Büschel verbackener Cilien präsentiren. Auch mit der Oelimmersion gelingt eine weitere Auflösung nicht. — Im oberen Cervixtheil macht der Gang in der Frontalebene reichliche Windungen, zieht sonst aber ziemlich gestreckt nach unten, wenn er sich auch freilich nicht so tief hinab in die Portio verfolgen lässt, wie links. Auch hier umkleiden Längsmuskelzüge den Epithelkanal, freilich nicht in so scharfem Zusammenschluss, wie links. Das unmittelbare Stroma des Ganges wird von sehr zellreichem, aber deutlich gefasertem Bindegewebe dargestellt. Die vom Hauptkanal ausgehenden Tubuli sind medial- wie lateralwärts vorhanden, ausgekleidet von einschichtigem Epithel, theils leer, theils mit colloiden Klumpen gefüllt, in allen Details gleich den andersseitigen. Als Unterschied gegenüber links lässt sich Zweierlei hervorheben. Neben solchen Gruppen, deren Durchschnitte haufenförmig in den Muskelinterstitien liegen und die sich zum Theil bis zum Hauptkanal verfolgen lassen, giebt es hier stellenweise mehr isolirte Formen, namentlich im oberen Cervixtheil. Diese sind oft bedeutend erweitert, lassen einen Zusammenhang sowohl untereinander, wie mit dem Hauptgang überhaupt nicht mehr nachweisen und entsprechen wirklichen allseitig geschlossenen Cystchen. Zweitens sind die Drüsenanhänge an dem Hauptgange mucosawärts hier kräftiger entwickelt, als lateral. Sie füllen zum Theil das hier an sich schon schmale Interstitium zwischen Längscanal und Schleimhautgrenze in solchen Mengen aus, dass es förmlich mit ihnen gespickt erscheint, und treten stellenweise so dicht an die Cervixdrüsen heran, dass sie bereits im Schleimhautbindegewebe liegen (Annäherung auf 275 μ). An allen diesen Stellen ist natürlich die durch die Längsmuskelzüge gebildete Schranke überschritten und die Form der Bläschengruppen, von keiner praeformirten Architectur bestimmt, ausserordentlich unregelmässig, ihre Vertheilung gelegentlich ganz diffus. Wie der Hauptgang, so ziehen auch hier seine drüsigen Anhänge nicht so weit gegen die Portiooberfläche hin. Freilich lässt sich auch hier ein Zuwachs der Kanälchen nach unten hin leicht feststellen, so dass das Portiogewebe in gleicher Massigkeit wie links von den Epithelformationen durchdrungen ist.

Insofern sich rechts, wie links auf allen Schnitten Epithelkanälchen und -Bläschen, in gleicher Quantität und Qualität auf-

finden lassen, ergiebt sich von selbst, dass, wie medial- und lateral-, auch dorsal- und ventralwärts sich die Epithelgebilde im Portiogewebe verbreiten.

Ich fasse diese genauen Ausführungen nochmals kurz zusammen: Weiche, aufgelockerte Portio, in deren brüchigem Gewebe die Muzeux's nur schwer haften. Cervicalschleimhaut in leichter chronischer Entzündung und ohne wesentliche Abweichung der Drüsen von der Norm. Beiderseits findet sich von oben nach unten durch die ganze Länge der Cervix parallel mit deren Muskelschleimhautgrenze verlaufend, von ihr 1,4 bez. 1,7 mm entfernt, ein von etwas lockeren Längsmuskelzügen umkleideter Kanal, ausgekleidet mit einem einschichtigen, kurzcylindrischen Epithel. Spitzwinklig gehen von ihm aus theilweis gestreckte Röhrchen, die sich oft dichotomisch theilen, aufknäueln und schleifen- oder ösenartig gedrehte Kanälchen bilden. Auf dem Schnitt, der letztere in verschiedenen Richtungen trifft, erscheinen sie als rundliche oder länglich-ovoide Epithelbläschen. Nicht selten gehen die geknäuelten Kanälchen auch ohne Vermittlung gestreckter Röhrchen direct vom Hauptgang aus. Die Weite der Röhrchen und Tubuli nimmt mit der Entfernung vom Hauptkanal etwas ab, variirt sonst im Allgemeinen wenig. Ihr Epithel ist einfach geschichtet, cubisch bis kurzcylindrisch; die einzelnen Epithelelemente indessen sind von geringerer Entwicklung, namentlich gegenüber den gut entwickelten hochcylindrischen Epithelien der Cervixdrüsen. Die oft in grosser Massenhaftigkeit zusammengedrängten epithelialen Gebilde liegen in den interfasciculären Räumen des den Hauptkanal umkleidenden Längsmuskelzuges, der sich von oben nach unten gegen die Portio hin fächerförmig ausbreitet, durch die massige Anhäufung dieser drüsigen Anhangsgebilde aufgefasert wird. Häufig aber beschränken sich die letzteren nicht auf das trabekulärmuskulöse Maschenwerk der Längszüge. Vielmehr brechen sie vielfach über diese Schranke hinaus zwischen die unregelmässigen Muskelfascikel der Portio, besonders nach der Seite der Cervixschleimhaut hin. So findet man z. B. in der rechten Cervixhälfte ganze Gruppen von Epithelbläschen bis dicht an die Schleimhaut, ja, selbst schon im Schleimhautbindegewebe liegend, in unmittelbarer Nähe der Cervixdrüsen. Die ganze Portio ist mit derartigen Epithelformationen dicht gespickt. Diese sind es, welche die Veränderung ihrer Consistenz bewirkt und sie brüchig und zerreisslich gemacht haben.

Füge ich zu dieser zusammenfassenden Schilderung noch

hinzu, dass es gelang, auf der rechten Seite die Eintrittsstelle des Hauptkanals in die Gebärmuttersubstanz dicht oberhalb des inneren Muttermundes aufzufinden, so kann sicher kein Zweifel darüber bestehen, dass die beiderseitigen intracervicalen Kanäle den beiderseits persistirenden Gartner'schen Gängen entsprechen. Die Drüsenmassen im Cervix- und Portiomuskelgewebe hängen unmittelbar mit ihnen zusammen: somit entsprechen sie dem für diesen Abschnitt des Kanales typischen Drüsenanhang, allerdings in einer Form von excessiver Mächtigkeit. Das Attribut der adenomatösen Hyperplasie steht für cervicale Anhänge dieser Entwicklung ausser Zweifel. Man vergleiche z. B. unsere Figur mit Meyer's Tafel II, Figur 4, der uns bei einem neugeborenen Mädchen in der Cervix auf dem Querschnitt einen Gartner'schen Gang mit „starker" Drüsenverzweigung abbildet. Die Häufung der Schläuche und Bläschengruppen in unserem Falle übertrifft die gleichartigen Bildungen dort um ein hohes Vielfaches.

Ich folgere also für unseren Fall daraus mit Sicherheit, dass es sich um beiderseits im Collum uteri erhaltenen Gartner'chen Gang mit adenomatös hyperplastischem Drüsenanhang handelt.

Bemerkenswerth ist, dass auch ein so excessiver Grad von adenomatöser Wucherung vom Urtypus des cervicalen Drüsenanhanges oder des „congenitalen Adenoms" desselben nicht wesentlich abweicht. Die Zusammensetzung der drüsigen Bildungen aus geknäuelten, z. Theil auch gestreckten und verzweigten Schläuchen, die spitzwinklig dem Hauptgang zustreben, in ihn einmünden, findet sich hier, wie dort, trotz aller Mächtigkeit der geschilderten Proliferation. Allerdings ist ein umschriebenes „Drüsenfeld" im Sinne v. Maudach's, das den Gang mit seinen Verzweigungen auf dem Querschnitt in umschriebener Form darstellt, nicht vorhanden. Von dem Hauptmassiv, das rings von etwas lockeren longitudinalen Muskelzügen einigermaassen eingeschlossen ist, strahlen epitheliale Ausläufer, Schläuche, Röhrchen etc. in die wirre Muskelmasse auch der übrigen Cervix, bis in die Mucosa hinein. Andererseits ist aber auch hervorzuheben, dass Destructionsbilder im Sinne der malignen Geschwulst (Einbruch in Cervixdrüsen oder Blutgefässe) fehlen: der benigne Charakter der Geschwulstbildung erscheint durchaus gewahrt.

Die Frage, ob diese adenomatöse Hyperplasie des Drüsenanhanges als solche bereits in vollem Umfange congenital angelegt war, oder ob sie durch späteres Wachsthum aus einem persistirenden

Drüsenanhange geringfügigerer Entwickelung hervorgegangen ist, lässt sich weder aus dem klinischen, noch aus dem anatomischen Verhalten des Falles entscheiden, jedenfalls aber so viel sagen, dass bei der adenomatösen Hyperplasie des cervicalen Drüsenanhanges des Gartner'schen Ganges der histologische Aufbau dieser Appendix sich in ausgesprochener Weise erhält. Ich stehe nicht an, zugleich unter Berücksichtigung der in der Litteratur niedergelegten Beschreibungen des cervicalen Drüsenanhanges zu behaupten, dass in dem vorliegenden Falle der vollendete Typus dieser Geschwulstform vorliegt. Somit ist der histologische Unterschied dieser Tumorart gegenüber mesonephrischen Adenomyomen ohne Schwierigkeit zu charakterisiren. Nichts von der einheitlichen Physiognomie der letzteren, nichts von „Inseln" und „Verbindungsbögen", den „Ampullen", den „Pseudoglomeruli" etc. Vielmehr ein ganz einfacher und allerwärts einheitlicher Aufbau aus gleichwerthigen, um einen Hauptgang gruppirten Drüsenelementen. Cytogenes Bindegewebe als Stroma des Hauptganges oder der Drüsen ist in unserer Geschwulst nicht vorhanden. Es lässt sich demnach die Frage, ob, wie die mesonephrischen Adenomyome, auch die Adenome des cervicalen Drüsenanhanges des Gartner'schen Ganges cytogenes Bindegewebe als Stroma führen können (vergl. L. Pick l. c. S. 449), nicht entscheiden.

Ich halte es nach alledem für sicher, dass ausgebildete Fälle unserer Art von denen mesonephrischen Ursprungs in jedem Falle unterscheidbar sind. Freilich steigt die Schwierigkeit der histologischen Differentialdiagnose unverkennbar mit der geringeren Ausbildung der Tumoren, sowohl dieser, wie jener Art. Pick[1]) hat mesonephrische Geschwülste geringeren Umfanges, d. h. insbesondere ohne specifische Urnierenformen schon den schleimhäutigen Adenomyomen gegenüber als „anatomisch indifferente Adenomyome" charakterisirt. Hier soll die Localisation der Tumoren am Genitalschlauch wesentlich als differential-diagnostisches Moment herangezogen werden. In gleicher Weise werden nun auch für die aus dem cervicalen Drüsenanhange des Gartner'schen Ganges hervorgehenden Adenocystome, falls sich auf histologischer Basis eine sichere Differenzirung gegenüber den mesonephrischen Adenomen der Cervix oder Vagina nicht aufstellen lässt, topographische Gesichtspunkte Ausschlag gebend sein. Ich verweise

1) l. c. S. 505.

hier nur nochmals auf das in der Einleitung beschriebene syntopische Verhalten des Gartner'schen Ganges sowohl, wie seines cervicalen, bez. fornicalen Drüsenanhanges.

Auf Grund wesentlich der Topographie stellt zum Beispiel v. Recklinghausen in seinen Beobachtungen 17 und 21 die Diagnose einmal auf ein kleines cervicales Kystadenom des linken und im anderen Falle auf je ein kleines Adenokystomyom des rechten und linken Gartner'schen Ganges.

Diese Fälle zeigen übrigens gleichzeitig, dass es sich bei unseren Tumoren nicht nur um reine Kystadenome, sondern auch um Adenokystomyome handeln kann. Ein Muskelmantel als Grundlage eventueller myomatöser Wucherung, wenigstens am Hauptgang, ist ja physiologisch vorgebildet, freilich hauptsächlich circulär, während im vorliegenden Falle eigentlich nur Längsmuskelzüge ausgesprochen sind. Natürlich ist es nicht zu leugnen, dass es immerhin Fälle von kleinen Adenomen, bez. blossen Drüseneinschlüssen in der Cervix geben kann, die bei indifferenter Localisation einer genetischen Differentialdiagnose nicht lösbare Schwierigkeiten bereiten.

Zu den gleichen Schwierigkeiten in der Deutung des Ausganges muss naturgemäss die maligne (krebsige) Metamorphose der verschiedenen intracervicalen Adenokystome führen. Denn mit dieser wird das charakteristische Anfangsbild und der umschriebene Ausgangspunkt zerstört, unkenntlich gemacht. Dann lässt sich mit Sicherheit eine bestimmte Genese nicht erschliessen.

In diesen Fehler ist v. Herff[1]) verfallen, wenn er in seinem oben citirten Falle von Carcinombildung inmitten des Beckenzellgewebes der Scheidenumgebung den Tumor genetisch vom Gartner'schen Gang oder seinem Drüsenanhang ableitet. Er stützt diese Diagnose weder durch den charakteristischen histologischen Aufbau etwa erhaltener adenomatöser Partien, noch durch die Localisation des Tumors. Nur weil ein Carcinom „gleich oberhalb des linken Scheidengewölbes, dicht an der Seitenkante der Cervix" sitzt, soll es vom Gartner'schen Gange oder seinem Drüsenanhange abzuleiten sein?

Warum zieht v. Herff bei der Differentialdiagnose den mesonephrischen Ursprung überhaupt nicht in Erwägung? Es ist dies um so auffallender, als er die bereits mehrfach citirte Arbeit

1) l. c.

L. Pick's ganz ausführlich und mit allen Schlussfolgerungen referirt.[1]) Auf S. 488 der Pick'schen Arbeit heisst es: „Seitdem durch Rolly die krebsige Metamorphose echter paroophoraler Adenomyome sichergestellt ist, bleibt immerhin zu erwägen, ob nicht gewisse genetisch dunkle Carcinome des Septum recto-vaginale aus krebsiger Umwandlung paroophoraler Adenomyome am Scheidendorsum hervorgehen mögen.“ Natürlich könnte auch der fornicale Drüsenanhang des Gartner'schen Ganges gelegentlich den Boden für derartige genetisch dunkle Carcinome abgeben. Beim Fehlen charakteristischer Bestandtheile im Tumor aber ist es eben unmöglich, auch nur „mit an Sicherheit grenzender Wahrscheinlichkeit“ Schlüsse in Bezug auf ihre Genese zu ziehen. — Warum übrigens v. Herff den von Praetorius[2]) unter seiner Leitung beschriebenen Fall von „malignem Cervixadenom“ in ein Adenom des Gartner'schen Ganges umzudeuten geneigt ist, ist bei genauer Durchsicht dieser Arbeit ganz unerfindlich. Der „halbgutartige“ Krankheitsverlauf kann dafür sicherlich nicht ins Gewicht fallen; alles Andere an dem Falle spricht durchaus zu Gunsten der ursprünglichen Deutung als malignes Cervixadenom.

Dieser Fall von malignem Adenom führt uns unmittelbar hinüber zu praktisch wichtiger Betrachtung. Mit der Erkenntniss der Häufigkeit gutartiger Epithelheterotopien (schleimhäutige und mesonephrische Adenomyome in allen Schichten des Uterusfleisches, selbst unter dem Bauchfell etc.) hat die Drüsenheterotopie an sich als Malignitätskriterium endometrischer Wucherung ihre Bedeutung verloren. Auch die adenomatöse Hyperplasie des Drüsenanhanges des Gartner'schen Ganges könnte unter Umständen leicht für eine „Drüsenheterotopie“ im bösartigen Sinne genommen werden. Zeigt doch unser Fall drüsige und schlauchförmige oder cystische Epithelbildungen in den tiefen Schleimhautschichten, an der Schleimhaut-Muskelgrenze und in der Tiefe der Muskulatur selbst und es liegt gewiss nahe, hier unter Umständen an eine destruirend in die Tiefe dringende Wucherung der Drüsen der Cervixmucosa zu denken.

Indessen diese „Heterotopie“ lässt sich leicht auf ihre wahre Bedeutung zurückführen, denn es besteht ein durchgreifender histologischer Unterschied zwischen der adenomatösen Wucherung

1) Frommel's Jahresberichte. XII. Jahrg. S. 147 ff.

2) Ernst Praetorius, Ein Fall von Adenoma malignum des unteren Gebärmutterabschnittes. Inaug.-Dissert. Halle a. S. 1896.

am Gartner'schen Gange, bez. seinem Drüsenanhange, und wuchernden Cervixdrüsen.

Trotz stellenweise geradezu siebförmiger Durchlöcherung der Cervixsubstanz bewahrt erstere immer eine typische Bläschenform, Epithelconfiguration und sonstige Structureigenthümlichkeiten, wie sie oben ausführlich geschildert sind. Die Kenntniss dieser charakteristischen Unterscheidung ist besonders dann von Werth, wenn es sich um die mikroskopische Diagnose kleiner, durch Probeexcision gewonnener Gewebsstückchen handelt. Hier ist der schon oben citirte Fall Klein's[1]) anzuführen. Bei diesem schwankt die Frage zwischen Cervixcarcinom und (vielleicht gutartigen) Derivaten der cervicalen Drüsenverzweigungen des Gartner'schen Ganges. Freilich aber ist der histologische Befund dieser Beobachtung nicht eindeutig und charakteristisch genug beschrieben, um die Diagnose auf Adenom bez. Carcinom des Gartner'schen Ganges mehr als wahrscheinlich zu machen. Ein sicherer Fall von maligner Wucherung am cervicalen Drüsenanhang des Gartner-schen Ganges existirt also bisher noch nicht.

Und weiter ergiebt sich aus unserem Falle noch ein zweiter praktisch wichtiger Gesichtspunkt. Es ist bekannt, dass auffallende Auflockerung und Zerreisslichkeit der Portio und des Cervixgewebes den Verdacht auf maligne Entartung nahelegt. Unser Fall beweist, dass auch die adenomatöse Hyperplasie des cervicalen Drüsenanhanges des Gartner'schen Ganges, wenigstens in ihrer excessiven Entwicklung, dem Gewebe des Mutterhalses ähnliche Eigenthümlichkeiten verleihen kann. Es war in hohem Grade befremdlich, dass bei der Uterusexstirpation Hakenzangen in der lockeren Masse der Portio nicht hafteten und das Gewebe stellenweise arg zerfleischten, ein Umstand, der die histologische Untersuchung des Falles und die Klärung seiner Eigenthümlichkeiten in erster Linie veranlasste.

Ich hebe diese beiden Punkte besonders hervor, um zu zeigen, dass die Kenntniss dieser eigenartigen Geschwülste auch für den Praktiker nicht ohne Bedeutung ist.

---

1) l. c.

Ueber die Entstehung der falschen Knoten der Nabelschnur nebst Bemerkungen über die Bulbi und Varicen der Nabelgefässe.

Von

Prof. Dr. **R. Thoma,**

Magdeburg.

(Mit 9 Abbildungen im Text.)

Bekanntlich stellen sich die falschen Knoten der Nabelschnur dar als knäuel- oder schlingenförmige Verkrümmungen der Gefässe, in deren Umgebung in der Regel etwas reichlichere Anhäufungen von Wharton'scher Sulze nachweisbar sind. An Stelle dieser Verkrümmungen erfahren die Spiralen der Nabelgefässe eine unvermittelt auftretende Störung. Dabei können die Spiralen im Uebrigen durchaus regelmässig verlaufen, oder sie zeigen mancherlei Abnormitäten. Häufig kommt es vor, dass die Drehungsrichtung der Spiralen der Nabelschnurgefässe oberhalb und unterhalb des falschen Knotens verschieden ist, oberhalb des Knotens rechtsläufig und unterhalb desselben linksläufig oder umgekehrt.

Hyrtl[1]) hat solche falsche Knoten der Nabelschnur in sehr eleganter Weise zur Anschauung gebracht, indem er die mit gefärbten Harzmassen injicirten Nabelschnüre der Corrosion unterwarf. Zweckmässiger ist die Paraffininjection mit nachfolgender Corrosion, welche ich bei einer anderen Gelegenheit zusammen mit Fromherz[2]) verwendet habe. Sie bietet den Vorzug, dass man bei ungleich

---

1) Hyrtl, Die Bulbi der Placentararterien. Denkschr. d. k. Acad. in Wien. Math.-naturw. Cl. Bd. 29. 1869. — Die Blutgefässe der menschlichen Nachgeburt. Wien 1870.

2) Thoma u. Fromherz, Ueber die lichte Weite der Placentararterien. Arch. f. Entwicklungsmechanik d. Organismen. Bd. 7. 1898.

niedrigerer Temperatur injiciren kann. Für einfacher gebaute falsche Knoten ist auch die Injection mit Alcohol (95° Tralles) zu empfehlen. Die Erklärung der Entstehung der falschen Knoten hat indessen jederzeit grosse Schwierigkeiten bereitet. Sie führt zunächst auf die Frage nach den Ursachen der Spiraldrehung der Nabelschnur, denn die falsche Knotenbildung scheint sich als eine Störung der letzteren darzustellen.

Haller[1]) war der Meinung gewesen, dass die Spiraldrehung der Nabelschnur veranlasst werde durch Unterschiede in der Wachsthumsgeschwindigkeit der Nabelgefässe einerseits und der amniotischen Scheide derselben andererseits. Das raschere Längenwachsthum der Nabelschnurgefässe solle diese zwingen, sich in der langsamer wachsenden Amnionscheide in Spiralen zu legen.

Diese Erklärung Haller's beruft sich auf die Thatsache, dass die Länge der Nabelschnurgefässe, wenn man diese entlang ihrem spiraligen Verlaufe misst, grösser ist als die Länge der Nabelschnurscheide, gemessen parallel der Axe der Nabelschnur. Haller macht hier die Voraussetzung, dass die Amnionscheide an der Spiraldrehung nicht theilnehme. Unter dieser Voraussetzung ist seine Beweisführung wenigstens in so weit richtig, als sie ein rascheres Längenwachsthum der Blutgefässe nachzuweisen versucht. Unerklärlich aber bliebe immerhin noch die Regelmässigkeit der Spiralen.

Wenn man dagegen die Annahme macht, dass bei der Spiraldrehung der Nabelschnurgefässe auch die Amnionscheide spiralig aufgedreht wird, so muss man selbstverständlich auch die Länge der letzteren entlang dem Verlaufe der Spiralen messen. In diesem Falle wird sodann die Länge der Amnionscheide genau gleich der Länge der Nabelschnurgefässe. Damit würde die Haller'sche Erklärung ihre Grundlage verlieren und wäre widerlegt.

Ich möchte an dieser Stelle vorläufig noch kein endgültiges Urtheil über die Haller'sche Lehre abgeben. Man bemerkt indessen, dass ihre Voraussetzung, die Amnionscheide nehme an der Spiraldrehung nicht Theil, zugleich auch wiederholte Drehungen des Foetus in der Amnionhöhle mit Bevorzugung einer Drehungsrichtung ausschliesst. Jede zufälliger Weise erfolgende Drehung des Foetus müsste, wenn die Amnionscheide keine Spiraldrehung erfahren soll, in kurzer Zeit durch eine Drehung in entgegengesetzter Richtung wieder ausgeglichen werden.

---

1) Haller citirt nach Hyrtl a. a. O.

Man hat weiterhin die Unterschiede im Kaliber beider Nabelarterien in Verbindung mit den Krümmungen, welche die Nabelgefässe bei ihrem Austritte aus dem Körper und bei ihrem Uebergange auf die Placenta aufweisen, verantwortlich gemacht für die physiologische Spiraldrehung der Nabelschnur [Neugebauer[1]), Simpson[2])]. Sind, wie man zugeben darf, beide Nabelarterien von ungleichem Kaliber, so ist es wohl denkbar, dass der Rückstoss des Blutstromes und die ungleiche Spannung der Gefässwandungen im Stande sei, der Nabelschnur und dem Foetus eine langsam zunehmende Drehung zu verleihen. Indessen hat Stutz[3]) darauf hingewiesen, dass die Nabelschnur in der ersten Zeit einen gestreckten Verlauf besitzt und der Spiraldrehung entbehrt, obwohl nach den Voraussetzungen von Neugebauer und Simpson bereits in dieser ersten Zeit Spiraldrehungen zu erwarten wären.

Man darf daher nicht ausser Betracht lassen, dass der von den beiden letztgenannten Autoren erwartete Erfolg nicht nothwendiger Weise eintreten muss. Vielmehr könnten die genannten Ungleichheiten der beiden Nabelarterien sehr wohl auch in anderer Weise ihren Ausgleich finden, etwa durch schräge Einpflanzung der Nabelschnur auf dem Nabel und auf der Placenta. Eine solche schräge Einpflanzung der Nabelschnur könnte zur Folge haben, dass die an Kaliber stärkere Arterie einen schwächeren Bogen beschreiben würde beim Uebergang in die Nabelschnur. Dann wären die drehenden Wirkungen des Rückstosses in beiden Arterien möglicher Weise der Grösse nach gleich und der Richtung nach entgegengesetzt und würden sich demgemäss gegenseitig aufheben.

Es bleibt somit auch das Urtheil über die Anschauungen von Neugebauer und Simpson vorläufig unentschieden. Damit aber ergiebt sich zugleich die Frage, ob noch andere Umstände auf die Beweglichkeit des Foetus in der Amnionhöhle Einfluss haben können.

Mit der Entwicklung der Nabelschnur und mit der wachsenden Grösse des Foetus tritt nothwendiger Weise früher oder später ein Zeitpunkt ein, in welchem der Foetus vermöge der Länge der Nabelschnur zwar zu ausgiebigen Bewegungen befähigt ist, jedoch in seiner freien Beweglichkeit in der Amnionhöhle einigermaassen

---

1) Neugebauer, Die Morphologie der menschlichen Nabelschnur. Breslau 1858.

2) Simpson, Edinburgh med. Journ. Bd. V. 1859—1860.

3) Stutz, Dieses Archiv. Bd. 13. 1878.

beschränkt wird durch seine Berührungen mit den Wandungen dieser Höhle. Es ist dann mit Sicherheit vorauszusehen, dass er gelegentlich in Folge von Bewegungen seiner Extremitäten und in Folge von Aenderungen der Körperhaltung der Mutter Drehungen ausführen wird, welche zu einer Spiraldrehung der Nabelschnur führen.

Weiterhin muss man annehmen, dass die Gestaltung der Eihöhle, die Haltung des Fötus, sowie die Unterschiede in dem specifischen Gewichte beider Körperhälften des Fötus Drehungen in der einen Richtung mehr begünstigen, als in der entgegengesetzten Richtung. Sicherlich wird nun die Drehungsrichtung gelegentlich umkehren. Wenn aber die Drehung in der einen Richtung bebegünstigt wird, muss das Gesammtergebniss sich als eine wiederholte Drehung der Nabelschnur darstellen. Dass sodann die Mehrzahl der Nabelschnüre eine linksläufige Spirale aufweisen, kann schliesslich nicht auffallen, da die für die Drehungsrichtung maassgebenden Factoren, die Asymmetrien des mütterlichen und des fötalen Körpers, die asymmetrische Lage des Fötus in der Amnionhöhle und das ungleiche specifische Gewicht beider Körperhälften des Kindes sich ungeachtet zahlreicher individueller Verschiedenheiten einer bestimmten Norm nähren. Man muss dann annehmen, dass diese als Norm[1]) zu bezeichnenden Verhältnisse die Linksdrehung der Nabelschnur begünstigen.

Diese Auffassung der physiologischen Verhältnisse nähert sich derjenigen von Velpeau, wenigstens in den wesentlichsten Punkten. Wenn man nun annimmt, dass die normale Spiraldrehung der Nabelschnur Folge ist von Drehungen des fötalen Körpers, so erkennt man, dass dabei auch jeder einzelne, in der Nabelschnur gelegene Gefässstamm eine entsprechende Spiraldrehung erfahren muss. Diese aber führt nothwendiger Weise zu inneren Torsionsspannungen in den Gefässwandungen, in der Wharton'schen Sulze und in der Amnionscheide. So lange diese inneren Spannungen bestehen, kann durch Rückdrehung der Spirale der frühere Zustand wieder hergestellt werden. Zweifellos werden jedoch in der lebenden Nabelschnur diese inneren Torsionsspannungen der Gewebe

---

1) Ueber den Begriff der Norm und seine Begründung vergl. Thoma, Untersuchungen über die Grösse und das Gewicht der anatomischen Bestandtheile des menschlichen Körpers im gesunden und im kranken Zustande. Leipzig 1882.

allmälig durch Wachsthumsvorgänge ausgeglichen. Soweit dies geschieht, ist dann die Spiraldrehung nicht wieder ohne Weiteres aufzuheben, weil bei dem Versuche, die Spirale zurückzudrehen, wieder von Neuem Torsionsspannungen in den Geweben der Nabelschnur entstehen, welche das Zurückdrehen der Spirale hindern.

Nach diesen Gesichtspunkten lässt sich sehr wohl die Regelmässigkeit der normalen Spiraldrehung der Nabelschnur erklären, allein es fragt sich nun, ob auch die Anomalien der Torsion der Nabelschnur und die Bildung der falschen Knoten sich aus denselben ableiten lassen.

Zunächst ist es klar, dass die stenosirenden und occludirenden Torsionen der Nabelschnur dringend auf dieselbe Erklärung hinweisen. Diese entstehen sogar zweifellos zum Theile erst nach erfolgtem Tode des Fötus, also unter Umständen, unter denen Wachsthumsverschiedenheiten zwischen den Nabelschnurgefässen und der Nabelschnurscheide und Rückwirkungen des Blutstromes auf das Wachsthum der Gefässwand auszuschliessen sind. Diese stenosirenden und occludirenden Torsionen können auch, soweit sie nach dem Tode des Fötus zu Stande gekommen sind, wieder mehr oder weniger vollkommen zurückgedreht und beseitigt werden, wenn auch die Wharton'sche Sulze durch die schnürende Wirkung der vielfältigen Torsion Verschiebungen erfahren hat, welche sich schliesslich mit den Erscheinungen der Aufquellung des abgestorbenen Gewebes verknüpfen.

Es ist weiterhin verständlich, dass schwach gedrehte und nahezu gestreckt verlaufende Nabelschnüre vorkommen, wenn durch besondere Verhältnisse die Drehung des Fötus in keiner Richtung bevorzugt wird, sodass die Drehungsrichtung häufig umkehrt. In anderen Fällen mag es vorkommen, dass die bevorzugte Drehungsrichtung des Fötus sich in den späteren Schwangerschaftsmonaten, unter der Mitwirkung besonderer Umstände, umkehrt. Wenn dann die neu auftretenden, im umgekehrten Sinne gerichteten Torsionsspannungen der Nabelschnur in dem Maassstabe, wie sie entstehen, durch Wachsthumsvorgänge ihren Ausgleich finden, können sich wiederum schwach gedrehte oder nahezu gestreckt verlaufende Nabelstränge ergeben. Es könnte sich sogar ereignen, dass auf diesem Wege die Richtung der Windungen der Nabelschnur umgekehrt würde. Doch lässt sich solches selbstverständlich nur nachweisen, wenn die Umkehr der Windungsrichtung sich auf einen Theil der Nabelschnur beschränkt. Solche Nabelschnüre, welche

stellenweise rechtsläufige, stellenweise linksläufige Spiralen aufweisen, kommen nicht allzu selten vor. Doch wird man in solchen Fällen zugleich annehmen müssen, dass ein Theil der Nabelschnur, durch irgend welche Umstände, vielleicht durch Verschlingung um eine Extremität, gegen die Wirkung der Rückdrehung geschützt wurde. Alle diese Umformungen aber setzen zweifellos voraus, dass sich die Drehungen des fötalen Körpers nicht allzu häufig wiederholen, damit die Gewebe der Nabelschnur Zeit haben, die Torsionsspannungen durch entsprechende gewebliche Vorgänge auszugleichen.

Bei dem Zurückdrehen einer bereits fertig gebildeten Spirale der Nabelschnur kann sich jedoch noch eine andere Störung einstellen, indem durch die neu entstehenden Torsionsspannungen die Gefässe stellenweise auseinandergedrängt und in Knäuel oder Schlingen gelegt werden, welche man als falsche Knoten zu bezeichnen pflegt. Hyrtl hat seiner Zeit die Anschauungen von Velpeau, denen zu Folge die physiologische Torsion der Nabelschnur Folge sein soll von Drehungen des fötalen Körpers, hauptsächlich aus dem Grunde zurückgewiesen, weil es ihm unmöglich erschien, auch die falschen Knoten der Nabelschnur durch irgendwelche Drehungen des Fötus oder der Nabelschnur zu erklären. In dieser Beziehung konnten ihn auch die vergeblichen Versuche Simpson's nur bestärken. Doch ist es sehr leicht und einfach, die falschen Knoten der Nabelschnur als Torsionsanomalien zu erweisen.

Man verschaffe sich ein Stück guter, gedrehter Hanfschnur, welche noch keine Abnützung aufweist. Diese Hanfschnur soll aus drei, gleichfalls scharf gedrehten Strängen zusammengedreht sein. Die Enden der Hanfschnur kann man, wenn man will, mit je einem Knoten versehen oder einzeln mit dünnem Zwirn umwickeln, damit sie nicht auffasern. Nothwendig ist dieses indessen nicht.

Versucht man nunmehr die Mitte der Hanfschnur zurückzudrehen, so leistet das Material einen gewissen Widerstand, weil innere Torsionsspannungen entstehen, welche sich dem Rückdrehen entgegenstellen. Dreht man stärker, so gelingt indessen letzteres. Die erzeugten starken Torsionsspannungen in den drei Strängen, aus denen die Hanfschnur besteht, finden zugleich wenigstens theilweise einen Ausgleich, indem nun die einzelnen Stränge sich in Schlingen

legen. Man erhält dabei eine Bildung (Fig. 1), welche einem durch Corrosion klar gelegten falschen Knoten der Nabelschnurgefässe (Fig. 2) durchaus entspricht. Indessen zeigt sich in dem hier abgebildeten falschen Nabelschnurknoten die Spirale der Nabelschnurgefässe oberhalb des Knotens nach rechts gedreht, während nnterhalb des Knotens eine links gewundene Spirale vorliegt.

Diese auch in anderen Fällen nicht selten vorkommende Besonderheit des hier gezeichneten Nabelschnurknotens ist mit der

Fig. 1.



Falscher Knoten in einer Hanfschnur, durch Zurückdrehen derselben erzeugt.

Fig. 2.

Falscher Knoten der Nabelschnur nach Hyrtl. Verkleinert. Arterien hell, Vene dunkel gezeichnet.

Hanfschnur nicht nachzuahmen ohne Anwendung überlegener, schwerer Gewalt. Leichter gelingt dies mit Gummischläuchen. Man lege drei schwarze Gummischläuche zu einem Bündel zusammen und umschnüre das eine Ende dieses Bündels mit einer festen Ligatur. Die drei freien Enden der Schläuche schiebt man sodannn durch drei Löcher, welche in ein kleines Brettchen b (Fig. 3) gebohrt sind, und rückt das Brettchen bis in die Nähe der Ligatur a. Wenn man nun die Ligatur bei a mit der einen Hand festhält, kann man mit der anderen Hand das Brettchen so drehen, dass sich die drei Gummischläuche in regelmässigen Spiralwindungen

zusammenlegen. Schliesslich legt man oberhalb des Brettchens eine zweite Ligatur um das Bündel der Gummischläuche (Fig. 4).

Giebt man nun die beiden Enden des Schlauchbündels frei, indem man zugleich das Brettchen entfernt, so gehen zwar einige Windungen der Spirale wieder verloren, die meisten Spiralen bleiben jedoch bestehen und man erhält ein Gebilde, welches einer Nabelschnur nicht unähnlich sieht. Doch ist es bei diesen Vorbereitungen wünschenswerth, dass die drei Löcher in dem Brettchen genügend weit seien, damit sich die Schläuche in denselben während der Bildung der Spirale leicht drehen können. Auch sollten die drei

Fig. 3.

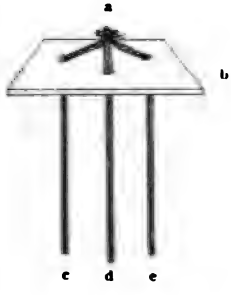

Gummischläuche und durchbohrtes Brettchen. Erklärung im Text.

Fig. 4.



Spiralig zusammengedrehtes Bündel von Gummischläuchen.

Löcher in dem Brettchen gleich weit von einander abstehen, indem sie etwa die Ecken eines gleichschenkligen Dreiecks einnehmen.

Mit diesem Bündel spiralig gedrehter Gummischläuche kann man ohne allzugrosse Schwierigkeit die Umkehr der Spiralwindungen der Nabelschnur nachbilden, wenn sich auch dabei erhebliche Torsionsspannungen einstellen, welche verhindern, dass die Umkehr der Spiralwindungen bestehen bleibt, wenn man die Enden des Schlauchbündels wieder freigiebt. Es stellt sich in diesem Falle die ursprüngliche Spiralwindung des Schlauchbündels wieder ein. Man ist in der That nicht im Stande, mit unbelebtem Materiale diejenigen Umformungen der Nabelschnur in befriedigender Weise

zu wiederholen, bei welchen Vorgänge der Neubildung, Umbildung und Rückbildung von Geweben in ausgiebiger Weise mitwirken. Wohl aber gewinnt man eine Anschauung über die bei der Umkehr der Spiralwindungen sich vollziehenden Vorgänge.

Dagegen gelingt es sehr gut, mit dem spiralig gedrehten Bündel von Gummischläuchen die falschen Knoten zu erzeugen, auch diejenigen, von welchen weiterhin die Rede sein wird. Es ist dies zu erwähnen, um dem Einwurfe zu begegnen, dass der scharfe Drall der Hanfschnur etwa die Beweiskraft der Versuche zu beeinträchtigen im Stande sei. Die Hanfschnur giebt nur ein bequem zu behandelndes Material, weil in demselben keine inneren Torsionsspannungen mehr bestehen, welche in dem spiralig zusammengedrehten Bündel der Gummischläuche nicht völlig fehlen. Die Hanfschnur dreht sich nicht auf, wenn ihre Enden durchschnitten werden, während das spiralig zusammengedrehte Bündel der Gummischläuche leicht auseinander weicht, wenn die Ligaturen gelöst werden.

Nach diesen Erörterungen würde man annehmen können, dass die in Fig. 2 gezeichnete Nabelschnur ursprünglich in ihrer ganzen Länge nach derselben Richtung gewunden war. Später dürften sich die Bedingungen für die Drehungen des Fötus geändert haben. Vielleicht wurde die Nabelschnur um eine Extremität geschlungen. Dieses Ereigniss würde genügen, um die Umkehr der Drehungsrichtung des Fötus zu erklären. Zugleich würde es zur Folge haben können, dass der von dem Nabel des Fötus zu der Umschlingungstelle ziehende Theil der Nabelschnur die Drehungen des Fötus mitmachte, und somit in seinen Torsionsverhältnissen nicht weiter verändert wurde. Um so stärker musste selbstverständlich die Umkehr der Drehungsrichtung des Fötus auf den von der Umschlingungsstelle zu der Placenta ziehenden Theil der Nabelschnur wirken. In diesem Theile konnte mit der Zeit die ursprüngliche Drehungsrichtung der Spirale unter der Wirkung der neu entstandenen Torsionsspannungen umgebaut werden.

An der Stelle jedoch, an welcher die linksgedrehte Spirale in die rechtsgedrehte Spirale übergeht, ist offenbar ein kritischer Punkt gegeben, an welchem sich sehr starke Torsionsspannungen entwickeln mussten. Hier wichen die drei Gefässe der Nabelschnur auseinander und bildeten die Schlingen eines falschen Knotens, wodurch ein beträchtlicher Theil der Torsionsspannungen aufgehoben wurde.

Ausserdem findet man hier (Fig. 2) an der Umbilicalvene eine varicöse Erweiterung. Es scheint mir wahrscheinlich, dass diese ihre Entstehung gleichfalls den genannten Torsionsspannungen verdankte, indem diese den Zusammenhang der Gewebselemente der Venenwand lockerten und damit eine passive, durch den Blutdruck bewirkte Erweiterung der Venenlichtung vorbereiteten. Verfertigt man sich das Modell einer spiralig gedrehten Nabelschnur aus zwei engeren dickwandigen und einem weiteren dünnwandigen, schwarzen Gummischlauche und versucht nun an diesem durch Aufdrehen der Spirale einen falschen Knoten zu erzeugen, so entstehen sehr leicht Knickungen des dünnwandigen Schlauches, während die beiden dickwandigen, engeren Schläuche sich in Schlingen legen. Solche durch die Torsionsspannungen erzeugten Knickungen namentlich dürften regelmässig in der lebenden Gefässwand zu geringen Trennungen des Zusammenhanges der Gewebselemente und damit zu Erweiterungen der Gefässlichtung Veranlassung geben. Sie erklären somit, wie es scheint, die varicöse Erweiterung und theilweise auch den Mangel der Schingenbildung an der Vene in Fig. 2.

Aehnliche Veränderungen findet man gelegentlich auch an den Arterien des Nabelstranges und der Placenta in Form der sogenannten Bulbi. Diese stellen sich als kleine Aneurysmen dar, die zumeist multipel auftreten. Häufig begleiten sie Torsionsanomalieen anderer Art. Doch ist es klar, dass auch bei der Entwicklung der physiologischen Nabelschnurspiralen in den Wandungen der Blutgefässe gelegentlich so starke Spannungen in irgend welcher Richtung auftreten können, dass die Gewebselemente der Gefässwand über die Elasticitätsgrenze gedehnt werden. Ich denke dabei sowohl an kleinste Zerreissungen der Gewebselemente, welche nur mikroskopisch nachweisbar sein würden, als an dauernde Verlängerungen und Verzerrungen der Gewebselemente. Indem diese eintreten, findet ein Theil der sie veranlassenden Spannungen seinen Ausgleich. Es ist desshalb nicht nothwendig, dass neben den sich anschliessenden umschriebenen Gefässerweiterungen auch falsche Knotenbildungen auftreten. Doch werden beide häufig vereinigt gefunden.

Diese Erörterung der besonderen Verhältnisse der Fig. 2 kann eine concrete Vorstellung bezüglich der Entwicklungsgeschichte eines falschen Knotens geben. Ob sie in allen Einzelheiten zutrifft, werden weitere Untersuchungen zu entscheiden haben. Für den Augenblick obliegt mir indessen nur die Beweisführung dafür, dass man durch

Aufdrehung von Hanfschnüren die Besonderheiten der Form der falschen Knotenbildung im Nabelstrang genau nachahmen kann.

Nun bemerkt man jedoch, dass in Fig. 1 die drei Stränge der aufgedrehten Hanfschnur an der Aufdrehungsstelle ungefähr eine gleiche Anzahl von Schlingen werfen. Dagegen ist in Fig. 2 zwar die Zahl der von beiden Arterien geworfenen Schlingen annähernd gleich gross, doch wirft die Vene nur eine einzige Bucht.

Versuche an der oben beschriebenen Hanfschnur zeigen, dass man dies nachahmen kann, wenn man einige Schlingen des einen

Fig. 5.

Falscher Knoten in einer Hanfschnur.

Fig. 6.

Falscher Knoten in einer Hanfschnur, in welcher ein Faden durch dunkelfarbige Wolle ersetzt ist.

Stranges an der Spirale nach oben oder unten schiebt, indem man somit die Torsionsspannungen in diesem einen Strange an einer anderen Stelle der Schnur zum Ausgleich bringt. Es ergibt sich dann etwa das Verhalten der Fig. 5. Nach den von Hyrtl abgebildeten Corrosionspräparaten zu schliessen, kommen solche Ausgleiche der Torsionsspannungen an verschiedenen Stellen der Nabelschnur vor. In dem Falle der Fig. 2 scheinen sie jedoch nicht massgebend gewesen zu sein. Das Verhalten der Vene ist hier vielmehr bestimmt durch den Umstand, dass die Wand der Vene ungleich schwächer ist und daher durch die gleiche Zahl von Drehungen eine geringere Torsionsspannung erfährt als die Arterien-

wand. Ausserdem ist wohl auch, wie oben berührt, ein Theil der Torsionsspannungen in der Venenwand erschöpft worden bei der Ueberdehnung der Gewebe, welche der varicösen Erweiterung voranging.

Fig. 7.

Falscher Knoten der Nabelschnur nach Hyrtl. Verkleinert.

Fig. 8.

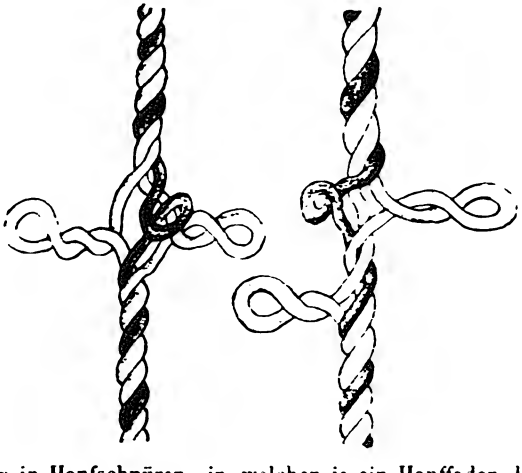

Falsche Knoten in Hanfschnüren, in welchen je ein Hanffaden durch dunkelfarbige Wolle ersetzt ist.

Man kann das Verhalten der Venenwand dadurch nachahmen, dass man aus einem neuen Stücke Hanfschnur vorsichtig einen der scharf gedrehten Stränge herausnimmt und an seine Stelle einen

weichen, etwa dunkelfarbigen Wollefaden einzieht. Macht man nunmehr einen Versuch der Aufdrehung, so legen sich die beiden übrig gebliebenen Hanfstränge in eine viel grössere Zahl von Schlingen als der Wollefaden. Zu Fig. 6 ist die Schnur zugleich etwas öfter zurückgedreht, so dass die Zahl der von Hanfsträngen geschlagenen Schlingen grösser ist als in Fig. 1. Es wird dabei abgesehen von

Fig. 9.

Falsche Knoten in einer Hanfschnur, in welcher ein Hanffaden durch Wolle ersetzt ist.

der varicösen Erweiterung eine ziemlich weitgehende Uebereinstimmung mit dem falschen Nabelschnurknoten der Fig. 2 erreicht.

Durch weitere Versuche kann man mit den gleichen Hülfsmitteln leicht alle die sonderbaren Formen von falschen Knoten der Nabelschnur nachbilden, welche in Hyrtl's grossem Werke enthalten sind. In diesem Sinne erscheinen mir vergleichbar die Fig. 7 und Fig. 8, während die Fig. 9 die eigenartigen Schlingen wiedergibt, welche in den Hyrtl'schen Präparaten der Nabelschnur häufig wiederkehren. Ausführlichere Beschreibungen dieser Figuren dürften

kaum nothwendig sein. Die hier mitgetheilten Versuche erweisen zur Genüge, dass die falschen Knoten der Nabelschnur entstehen durch ein Zurückdrehen der bereits ausgebildeten Spiralen ihrer Blutgefässe.

Bei diesen Versuchen zeigt sich zugleich, dass die Kraft, welche zu einem Zurückdrehen der Spiralen einer Hanfschnur erforderlich wird, zu Anfang eine recht beträchtliche ist. Ueberträgt man dieses Ergebniss auf die drei Blutgefässe der Nabelschnur, welche zudem noch durch die Wharton'sche Sulze untereinander zusammengehalten werden, so bleibt kein Zweifel darüber, dass eine vorangehende Drehung der ganzen Masse des fötalen Körpers nöthig ist, um solche Wirkungen hervorzurufen.

Dagegen genügt eine verhältnissmässig geringere Kraft, um die bereits auseinander gedrängten Spiralen einer Hanfschnur in Schlingen zu legen und jede weitere Verdrehung der Hanfschnur in gleicher Richtung erzeugt entweder Spiralkrümmungen an diesen Schlingen (Fig. 8 und Fig. 9) oder vermehrt, wenn man das Zustandekommen von Spiralkrümmungen an den Schlingen behindert, die Zahl der Schlingen (Fig. 5 und Fig. 6). Man kann schliesslich durch weiteres Verdrehen der Schnur ausserordentlich verwickelte falsche Knoten herstellen.

Diese Ergebnisse zeigen, dass die Umkehr der bevorzugten Drehungsrichtung des Fötus, welche als Ursache für die erste Entstehung von falschen Knoten der Nabelschnur betrachtet werden musste, zugleich im Stande ist, die Zahl und Grösse der den falschen Knoten bildenden Blutgefässschlingen zu vermehren. Der falsche Knoten der Nabelschnur ist somit eines fortschreitenden Wachsthums fähig.

Im Allgemeinen wird man sich die Vorstellung zu bilden haben, dass jedenfalls das weitere Wachsthum der falschen Knoten ein ganz langsames und allmähliches ist. Vermuthlich gilt das Gleiche auch für das erste Auseinanderweichen der drei Nabelschnurgefässe, welches die Bildung des falschen Knotens einleitet, und für die Bildung der ersten Gefässschlingen. Die Versuche an den Hanfschnüren sind zwar geeignet, die mechanischen Beziehungen zwischen der Torsionsspannung und der Schlingenbildung aufzudecken, in der lebenden Nabelschnur dürften sich jedoch die Folgen dieser Beziehungen nur durch langsame Verschiebungen der anatomischen Bestandtheile kundgeben. Es ist unter dieser Voraus-

setzung auch anzunehmen, dass bei der Knotenbildung in der lebenden Nabelschnur immer ein grösserer oder kleinerer Theil der entstehenden Torsionsspannungen nicht durch Schlingenbildung, sondern durch Wachsthumsvorgänge seinen Ausgleich findet.

Bei diesen ausgleichenden Wachsthumsvorgängen werden sich zweifellos auch die histo-mechanischen Beziehungen zwischen den Eigenschaften des Blutstromes und den Vorgängen der Neubildung, Umbildung und Rückbildung der Gewebe der Gefässwand geltend machen, welche ich[1]) an anderen Orten klarzustellen versucht habe. Somit scheint die Bildung eines falschen Knotens noch reichen Stoff für weitere Untersuchungen abgeben zu können. Der wichtigste dabei in Betracht kommende Factor dürfte aber durch diese Versuche klargelegt sein.

Das Gesammtergebniss lässt bereits heute keinen Zweifel darüber bestehen, dass sowohl die physiologische Spiralwindung der Nabelschnurgefässe als die pathologischen Torsionsanomalien einschliesslich der falschen Knoten in ihrer Entstehung abhängig sind von Drehungen des fötalen Körpers in der Amnionhöhle. Demgemäss dürfen die früher erwähnten Anschauungen von Haller als widerlegt gelten. Dagegen wäre es wohl möglich, dass der Rückstoss des Blutstromes und die Spannung der Gefässwandungen an den Krümmungen, welche die Gefässe am Nabel und bei dem Uebergang auf die Placenta aufweisen, mitbetheiligt wären an der Bestimmung der vorwiegenden Drehungsrichtung des Fötus. Doch ist es klar, dass dieses Moment nicht geeignet erscheint, die pathologischen Torsionsanomalien zu erklären. Er versagt bei der Erklärung der Umkehr der Richtung der Spiralwindungen und bei der Deutung der falschen Knoten. Man ist daher darauf angewiesen, die Asymmetrien des fötalen und des mütterlichen Körpers und die Ungleichheit des specifischen Gewichtes der verschiedenen Theile des Fötus im Sinne von Velpeau als diejenigen Factoren zu betrachten, welche den grösseren und massgebenden Einfluss

---

1) Thoma, Arch. f. patholog. Anatom. Bd. 93—113. 1883—1888. — v. Graefe's Archiv f. Ophthalmologie. Bd. 35. 1889. — Arch. f. path. Anat. Bd. 116. 1889. — Beitr. z. path. Anat. u. allg. Path. Bd. 10. 1891. — Untersuchungen über die Histogenese und Histomechanik des Gefässsystems. Stuttgart 1893. — Ueber die Erkrankungen der Gefässwandungen als Ursachen und als Folgen von Circulationsstörungen. Vortrag in der gemeinsamen Sitzung aller medicinischen Abtheilungen der Gesellschaft deutscher Naturforscher und Aerzte. Versammlung zu Düsseldorf 1898.

auf die Drehungen des Fötus unter normalen und unter pathologischen Bedingungen ausüben.

Jede Störung dieser Drehungsbewegungen, wie sie durch Umschlingungen der Nabelschnur und andere Umstände besonderer Art hervorgerufen werden, muss dann bei längerer Dauer zu Torsionsanomalien führen. Unter diesen aber gewähren die falschen Knoten der Nabelschnur die Anhaltspunkte, welche das gewichtigste Beweismaterial für diese Anschauungen liefern. Ihr anatomischer Bau spricht es klar und deutlich aus, dass sie entstehen durch ein gewaltsames Zurückdrehen der bereits gebildeten Spiralwindungen der Nabelschnurgefässe, also durch eine, in Folge besonderer Umstände eintretende Umkehr der bevorzugten Drehungsrichtung des Fötus.

Zugleich haben sich auch die ersten Anhaltspunkte ergeben zu dem Beweis der Hypothese, der zu Folge die umschriebenen, bulbösen und varicösen Erweiterungen der Arterien und Venen des Nabelstranges und der Placenta ihre Entstehung verdanken umschriebenen Ueberdehnungen und mikroskopischen Zerreissungen der Gewebselemente der Gefässwandungen, welche namentlich in Begleitung von Torsionsanomalien leicht eintreten.

Aus der I. Wiener Universitäts-Frauen-Klinik des Herrn Prof. Schauta.

Ueber die Erfolge der operativen Behandlung des Gebärmutterkrebses.

Von

Dr. **Edmund Waldstein,**

Assistent der Klinik.

(Mit 2 Curven im Text.)

„Die grosse Mehrzahl der Gynäkologen ist ohne jeden Zweifel über die partielle Operation bei Carcinoma uteri zur Tagesordnung übergegangen. Die vaginale Totalexstirpation hat die partielle Operation nahezu verdrängt."

Mit diesen Sätzen charakterisirt Frommel den heutigen Stand der Carcinomoperationen. Für die deutschen Gynäkologen haben diese Sätze volle Gültigkeit, im Auslande jedoch, in Frankreich und England, hat sich die Totalexstirpation, wie Frommel selbst anführt, noch nicht im gleichen Umfange eingebürgert, zumal, da autoritative Stimmen (Doran, Lawson Tait) an der Ueberzeugung festhalten, der Uteruskrebs sei nicht heilbar. Die Arbeit Krukenberg's über die Erfolge an der Berliner Klinik, der Bericht Bücheler's aus der Klinik Kaltenbach's, die Arbeiten Leopold's und Münchmeyer's aus der Dresdner Klinik, die sich auf die Erfolge der operativen Behandlung des Carcinoms beziehen, ebenso wie Fälle von Richelot, Terrier, Hartmann, Jacobs, Müller und Anderen, zeugen zwar, dass der Gebärmutterkrebs in einer Anzahl von Fällen doch heilbar sei, dass die Erfolge aber noch lange nicht befriedigende zu nennen sind, dass die Operationsresultate an Mortalität alle übrigen Operationen auf gynäkologischem

Gebiete übertreffen, dass auch Dauerheilungen in einem nur geringen Percentsatze erreicht werden. Zudem sind die Ergebnisse der Nachforschungen nach den Dauerresultaten der operativen Krebsbehandlung so verschieden, dass aus ihnen ein ziffermässig ausdrückbarer Schluss auf die Heilbarkeit des Gebärmutterkrebses durch Operation derzeit noch nicht gezogen werden kann. — Der von Frommel ausgesprochene Wunsch, dass diejenigen, welche über ein grosses Material verfügen, ihre Erfolge bei der Behandlung des Gebärmutterkrebses berichten mögen, erscheint daher vollberechtigt. Gerade in einer Zeit, in der sich neue Carcinomoperationen Eingang zu verschaffen suchen, Operationen, welche die alten an Radicalismus übertreffen und mit einer Steigerung der Gefahr selbst eine Hebung der Dauerresultate herbeiführen sollen[1]), erscheint es dringend geboten, den Stand unseres heutigen therapeutischen Könnens hinsichtlich der operativen Carcinomtherapie zu bestimmen und gleichzeitig eine Vergleichsbasis für die Erfolge anderweitiger Operationen zu gewinnen.

Und so will ich über die operative Behandlung sämmtlicher Carcinomfälle, die an den von Professor Schauta geleiteten Kliniken in Innsbruck, Prag und Wien, an letzterer bis zum Januar 1899, sowie über die von Professor Schauta privatim operirte Fällen von Carcinoma uteri berichten.

Insgesammt wurden 274 Radicaloperationen (Totalexstirpationen des carcinomatös erkrankten Uterus) während der genannten Zeit vorgenommen (s. Tab. 1).

Das Carcinom war

an der Portio	137 mal,
an der Cervix	97 mal,
am Corpus uteri	38 mal,
gleichzeitig an Cervix und Corpus uteri	2 mal

entwickelt.

241	Fälle	wurden	vaginal,
15	„	„	abdominal,
16	„	„	sacral und
2	„	„	perineal

angegangen.

---

1) Siehe Bericht des internationalen gynäkol. Congresses in Amsterdam 1899 und Ber.d. 13. französisch. Congr. in Paris 1899. Sem. méd. p. 347.

Tabelle

Carcinoma

	Anzahl.	Portio-	Cervix-	Corpus-
		Carcinom.		
Vaginale Totalexstirpation.	I. Serie.	I. Serie.	I. Serie.	I. Serie.
	10, 11, 21, 23, 31, 32, 33, 34, 37, 38, 42, 49, 50, 52, 59, 62, 67, 70, 72, 86, 91, 96, 97, 105, 107, 108, 120, 124, 131, 139, 149, 152, 155, 162, 165, 170, 171, 173, 180, 181, 190, 193, 195, 198, 202, 204, 213, 230, 231, 235, 245, 246, 249, 250, 258, 264, 273, 281, 283, 288, 313, 314, 315, 322, 323, 325, 336, 349, 350, 358, 359, 369, 386, 392, 394, 399 My, 407, 419, 424, 432, 446, 447, 463, 470 (My), 475, 487, 492, 512, 514, 521, 527, 534, 548, 564, 576, 577, 580, 593, 595, 614, 616, 628, 630, 635, 642, 662, 667, 692, 698, 702, 735 (Prolaps), 736 Pa, 739, 769, 770, 782, 785, 817, 823, 831, 838, 847, 853, 857, 860, 866, 868, 890, 910, 921, 925, 936 (My), 937, 940 Sept., 943 Sept., 978, 988, 996, 997, 998 My.	10, 23, 31, 32, 33, 34, 37, 38, 49, 50, 67, 70, 72, 91, 96, 105, 107, 108, 124, 139, 152, 155, 170, 171, 181, 190, 202, 204, 230, 235, 245, 249, 258 (auch Vulva u. Inguinaldrüsen), 283, 288, 313, 322, 323, 325, 336, 349, 358, 359, 369, 386, 392, 394, 419, 424, 432, 521, 527, 564, 595, 614, 630, 642, 662, 667, 692, 702, 769, 785, 817, 823, 831, 860, 866, 890, 910, 988, 997.	11, 21, 42, 52, 59, 62, 86, 97, 120, 131, 149, 162, 165, 173, 195, 198, 213, 231, 250, 264, 273, 281, 314 (Corp. u. Pa), 315 Pa, 350, 399 My, 407, 446, 447, 463, 475, 487, 492, 512, 514, 534, 548, 577, 580 (Sept.), 593, 616, 628, 698, 770, 847, 853, 857, 868, 936 (comb. mit My), 940 Sept., 943 Sept., 978, 996.	180, 193 (My), 246, 470 My, 576, 635, 735 (mit Prol.), 736 Pa, 739, 782, 838, 921, 925, 937, 998 My.
	II. Serie.	II. Serie.	II. Serie.	II. Serie.
	21, 22, 33, 44, 47, 50, 77, 78, 84, 116, 122, 149, 154, 189, 195, 204, 220, 248, 257, 278, 279, 281, 305, 311, 321, 352, 360, 363, 374, 400, 415, 427, 429, 430, 445, 464, 472, 537, 539, 580, 594, 612, 613, 619, 621, 626, 627, 628, 634, 638, 639, 646, 650, 682, 693, 720, 749, 751, 757, 774, 778, 798, 814, 863, 869, 871, 875, 883, 899, 926, 929, 931, 932, 933, 934, 939, 945, 958, 962.	21, 33, 44, 77, 78, 84, 116, 122, 149, 154, 189, 195, 204, 220, 257, 279, 311, 352, 360, 400, 415, 427, 429, 445, 472, 612, 613, 619, 621, 638, 646, 650, 682, 693, 720, 757, 774, 778, 798, 814, 883, 899, 926, 929, 931, 932, 933, 934, 939.	22, 50, 248, 281, 305, 321, 363, 374, 430, 537, 580, 594, 628, 634, 639, 749, 751, 863, 869, 871, 958, 962.	47, 278, 464, 539, 626, 627, 875, 945.
	III. Serie.	III. Serie.	III. Serie.	III. Serie.
	1, 19, 23, 29, 52, 58, 68, 90, 91, 100, 110, 119, 138, 147, 165, 182, 192, 195, 220, 223, 241, 249.	1, 52, 68, 91, 100, 138, 165, 182, 192, 223, 241.	19, 29, 58, 110, 119, 147, 195, 220, 249.	23, 90.
Summe	241	132	84	25

I.

uteri.

Auf den Uterus beschränkt.	Auf die Umgebung übergreifend.	Geheilt.	Gestorben.
I. Serie.	I. Serie.	I. Serie.	I. Serie.
11. 21, 23, 32, 42, 49, 96, 97, 105, 124, 149, 155, 170, 180, 181, 193, 231, 246, 249, 281, 283, 325, 349, 369, 394, 399 My, 407, 419, 424, 463, 492, 512, 514, 527, 548, 576, 577, 616, 628, 630, 635, 642, 667, 692, 698, 702, 735, 739, 769, 782, 785, 817, 823, 831, 838, 847, 853, 857, 860, 866, 868, 910, 921, 925, 937, 978, 988, 996, 998 My.	10, 31, 33, 34, 37, 38 V, 50 Pa, 52 Pa, 59 Pa, 62, 67, 70, 72, 86 Pa, 91, 107, 108 Pa, 120 Pa, 131, 139, 152 Lig, 162 Pa, 165, 171, 173 Pa, 190 Vag. u. Pa, 195 Pa, 198 Pa, 202 Pa, 204 Pa, 213 Vag., 230 Vag., 235 Pa, 245 Vag., 250 Pa, 258 Vulv. u. Inguin., 264, 273 Vag., 288 Pa, 313 Vag., 314 Pa, 315 Pa, 322 Vag., 323 Vag., 336 Pa, 350 Vesica, 358 Pa, 359, 386 Pa u. Vag., 392 Pa, 432 Pa, 446 Pa, 447 Pa, 470 My (Pa), 475, 487 Vag., 521, 534 Pa, 564 Pa, 580 Sept., 593 Pa, 595, 614, 662 Vag., 736 Pa, 770 Pa, 890 Vag., 936 Sept., 940, 943 Pa, 997.	10, 11, 21, 23, 31, 32, 33, 34, 38, 42, 49, 50, 52, 59, 62, 67, 70, 72, 86, 91, 96, 97, 107, 108, 124, 131, 139, 149, 152, 155, 162, 165, 170, 171, 173, 180, 181, 190, 193, 198, 202, 204, 230, 231, 235, 245, 246, 249, 250, 258, 264, 273, 281, 283, 288, 322, 323, 325, 336, 349, 358, 359, 369, 386, 392, 394, 399 My, 407, 419. 424, 432, 446, 447, 463, 475, 487, 492, 512, 514, 521, 527, 534, 548, 564, 576, 577, 580, 614, 616, 628, 630, 635, 642, 662, 667, 692, 698, 702, 735, 739, 769, 770, 782, 785, 817, 823, 831, 838, 847, 853, 857, 860, 866, 868, 890, 910, 921, 925, 936, 937, 940, 943, 978, 988, 996, 997, 998 My.	37, 105, 120, 195, 213, 313, 314, 315, 350, 470, 593, 595, 736 Pa.
II. Serie.	II. Serie.	II. Serie.	II. Serie.
21, 33, 47, 50, 77, 78, 116, 122, 154, 189, 195, 204, 278, 279, 281, 311, 352, 360, 374, 400, 415, 427, 429, 445, 464, 472, 539, 580, 594, 612, 613, 619, 621, 626, 627, 634, 638, 646, 720, 749, 774, 778, 798, 869, 875, 899, 926, 931, 932, 939, 945, 958.	22, 44, 84, 149 Vag., 220, 248, 257, 305, 321, 363, 430, 537, 628, 639, 650, 682, 693, 751 Vag., 757 Vag., 814, 863, 871, 883, 929, 933, 934 Vag., 962.	21, 22, 23, 47, 50, 77, 78, 84, 116, 122, 149, 154, 189, 195, 204, 220, 248, 257, 278, 279, 305, 311, 321, 352, 360, 363, 374, 400. 415, 427, 429, 430, 445, 464, 472, 539, 580, 594, 612, 613, 619, 621, 626, 627, 628, 634, 638, 639, 646, 650, 682, 693, 720, 749, 774, 778, 798, 863, 871, 875, 883, 899, 926, 931, 932, 933, 934, 939, 945, 958, 962.	44, 281, 537, 751, 757, 814, 869, 929,
III. Serie.	III. Serie.	III. Serie.	III. Serie.
1, 19, 29, 68, 90, 91, 100, 110, 119, 138, 147, 165, 182, 192, 195, 223, 241, 249.	23, 52, 58, 220.	1, 19, 23, 29, 68, 91, 100, 110, 119, 138, 147, 165, 182, 192, 195, 223, 241, 249.	52, 58, 90, 220.
139	102	216	25

	Anzahl.	Portio-	Cervix-	Corpus-
		Carcinom.		
Summe	241	132	84	25
Abdominelle Totalexstirpation.	I. Serie. 99, 146, 150, 274 (Vag. begonnen 361). II. Serie. 155, 211, 213, 250, 276, 382, 397, 657. III. Serie. 186, 238.	I. Serie. — II. Serie. 213. III. Serie. —	I. Serie. 150. II. Serie. 155, 211, 250, 276, 397, 659. III. Serie. 238.	I. Serie 99, 146, 274, 361 II. Serie 382. III. Serie 186.
Summe	15	1	8	6
Sacrale Totalexstirpation.	I. Serie. 663, 665, 673 puerp., 680, 684, 687, 706, 737, 791 (Strept. absc.), 792, 798, 848, 958, 973. II. Serie. 142.	I. Serie. 663 (sec. prim. Carc. d. Vag.), 673. II. Serie. 142.	I. Serie. 680, 687, 706 (bis an d. Beckenwand reichendes Ca), 757, 791 (Strept. absc.), 848 Vag. II. Serie. —	I. Serie 665, 684, 737, 792, 798, 958, 973. II. Serie —
Summe	16	3	6	7
Perineale Totalex-stirpation.	II. Serie. 486, 698.	II. Serie. 698 (Port. u. Vag.).	II. Serie. 486.	II. Serie —
Summe	2	1	1	—
Ge-sammt-Summe	274	137	99	38

Obige Tabelle weicht hinsichtlich einiger Fälle von den Aufzeichnungen Herzfeld' weichungen erschienen mir bei neuerlicher Durchsicht des Materiales wünschenswerth. Der Ver

Auf den Uterus beschränkt.	Auf die Umgebung übergreifend.	Geheilt.	Gestorben.
139	102	216	25
I. Serie. [illegible] 146, 274, 361. II. Serie. [illegible] III. Serie. [illegible]	I. Serie. 150. II. Serie. 155, 211, 250, 276, 382, 397, 659. III. Serie. 238.	I. Serie. 274. II. Serie. 155, 211, 213, 250. III. Serie. 186.	I. Serie. 99, 146, 150, 361. II. Serie. 276, 382, 397, 659. III. Serie. 238.
6	9	6	9
I. Serie. [illegible] 5. 673 (puerp.), 684, 737. 757. 791 (Strept. [illegible]. 798, 958, 973. II. Serie. —	I. Serie. 663 Pa, 680 Vag. u. Pa, 687 weit ins Pa, 706 bis an die Beckenwand, nebst-bei Phleg., 792 Pa, 848. II. Serie. 142 Pa, Vag.	I. Serie. 663, 665, 673 puerp., 684, 737, 757, 798, 848, 958, 973. II. Serie. 142.	I. Serie. 680, 687, 706, 791 792. II. Serie. —
9	7	11	5
II. Serie. —	II. Serie. 486 (Vag.), 698 Pa, Vag.	II. Serie. 486, 698.	II. Serie. —
—	2	2	—
154	120	235	39

[illegible]ischer Bericht über 1000 Bauchhöhlenoperationen. Wien. Deuticke. 1895) ab. Diese Ab-

In 154 Fällen war das Carcinom auf den Uterus beschränkt,
„ 120 „ hatte es auf die Umgebung der Gebärmutter übergegriffen, und zwar
„ 13 „ auf die Vagina, in den übrigen auf das Beckenbindegewebe.

Hinsichtlich der Indicationsstellung für die Operabilität der Carcinome gelten die bereits auf dem 10. Berliner internationalen medicinischen Congress 1890 fixirten Indicationen. Auf das Beckenbindegewebe übergreifende Fälle wurden nur dann der radicalen Operation unterzogen 1. wenn die Parametrien nur in ganz geringem Umfange ergriffen waren, 2. wenn die Krebserkrankung der Parametrien sich klinisch von einer entzündlichen Erkrankung derselben ante operationem nicht unterscheiden liess.

Betrachten wir unsere Carcinomoperationen chronologisch, so finden wir, dass die Grenzen für die Operabilität derselben im Laufe der Zeit stets enger gezogen wurden.

Es hatten das parametrane Bindegewebe ergriffen

im	I. Tausend	Koeliotomien	70	(43 pCt.)
„	II. „	„	32	(35 „)
„	III. „	„	5	(20 „)

Die Operationsmethoden betreffend finden wir, dass, wenn auch eine Einschränkung der Fälle, die der radicalen Operation theilhaftig wurden, stattfand, es dennoch an Versuchen nicht fehlte, durch Aenderung der Operationsmethoden die Grenzen für die Operabilität zu erweitern. So wurde speciell die abdominale und sacrale Methode herangezogen, um Fälle von Carcinom, die auch das Beckenbindegewebe ergriffen hatten, erfolgreich angehen zu können. So fanden wir, dass bei den vaginal operirten Frauen das Carcinom in 37,3 pCt., bei den abdominal operirten in 60 pCt. und bei den sacral operirten in 43,7 pCt. auf das Beckenbindegewebe übergegriffen hatte.

Als Grund dafür, dass wir in einer so grossen Anzahl (in 120 Fällen), in denen das Carcinom vom Uterus auf dessen Umgebung übergegriffen hatte, operirten, erblicke ich den Umstand, dass wir zumeist nur vorgeschrittenere Fälle von Carcinom zur Behandlung bekommen. Die Durchsicht der Ambulanzprotokolle vom Jahre 1892—1898 zeigte mir, dass von sämmtlichen Carcinomfällen unseres Ambulatoriums nur 14,7 pCt. als operabel angesehen werden konnten. Wir nehmen in dieser Hinsicht eine traurige Stellung ein. Vergleichen wir die Fälle von Carcinom unserer

Klinik mit denen anderer Kliniken, so werden wir nach dem Berichte Frommel's nur von einer Klinik, und zwar von der Kezmarzky's in Budapest, in welcher nur 10 pCt. der Carcinome im Stadium der Operabilität zur Beobachtung kommen, übertroffen. Operable Carcinomfälle fand

Olshausen in Berlin	46	pCt.
Fritsch in Breslau	19,5	„
Küstner (nach ihm daselbst) .	22,8	„
Olshausen in Halle	30	„
Kaltenbach (nach ihm daselbst)	40	„

Ich habe versucht, den Ursachen dieser traurigen Erscheinung an unserer Klinik näher zu treten. Die Ursachen können nach meinem Dafürhalten nur in 3 Momenten gelegen sein: in der hochgradigen Indolenz der Frauen, in Unterlassungssünden von Aerzten, die, zu Carcinomfällen beigezogen, das Carcinom nicht rechtzeitig als operabel erkennen und der entsprechenden Therapie zuführen, und 3. in der Tücke der Carcinomerkrankung selbst. In 8 meiner Fälle, d. i. in ca. 3 pCt., muss direct ärztliches Verschulden dafür verantwortlich gemacht werden, dass in den betreffenden Fällen zur Zeit, da die Patientin uns zugewiesen wurde, das Carcinom vom Uterus auf das Beckenbindegewebe übergegriffen hatte.

In einem gewissen Percentsatze der Fälle, der sich jedoch nicht näher bestimmen lässt, machten sich Carcinomsymptome erst geltend, nachdem das Carcinom bereits vom Uterus auf seine Umgebung übergegriffen hatte. Um der Frage näher zu treten, wie es denn möglich sei, dass die Frauen dem gefürchteten Gebärmutterkrebs so indolent gegenüberstehen, musste ich mir zuerst folgende Vorfragen beantworten: Welches sind die zumeist zu beobachtenden Initialsymptome des Gebärmutterkrebses und wie lange bestanden dieselben, ehe die betreffenden Frauen ärztlichen Rath in Anspruch nahmen?

Tabelle 2 und 3 beantworten diese Fragen in folgender Weise.

Von 219 Frauen, die an Carcinoma uteri litten, sind uns die Anfangssymptome bekannt. Dieselben bestanden

in atypischen Blutungen	121 mal
in Fluor	75 mal
in Profuserwerden der Menstruation	16 mal
in Kreuzschmerzen	7 mal

Tabelle 2.

		1 Monat	2 Monate	3—4 Monate	5—6 Monate	7—8 Monate	9—10 Monate	11—12 Monate	13—14 Monate	15—16 Monate	17—18 Monate	Längere Zeit	Unbekannt
Portio	localisirt	7	15	14	12	4	6	6	1	1	1	4	7
	übergreifend	1	7	14	13	5	4	6	0	0	0	4	5
Cervix	localisirt	2	4	10	4	2	1	4	1	0	0	0	15
	übergreifend	2	10	14	6	3	4	1	0	0	0	6	10
Corpus	localisirt	1	2	2	0	2	1	4	3	0	2	6	9
	übergreifend	0	0	0	0	1	0	0	2	0	0	1	2
Gesammtsumme		13	38	54	35	17	16	21	7	1	3	21	48

Tabelle 3.

		Ausfluss gelblich-weiss	Ausfluss blutig	Blutungen	Kreuz-schmerzen	Profuse Menses	Abmagerung	Unbekannt
Portio	localisirt	21	8	37	1	2	0	10
	übergreifend	13	6	26	2	4	0	6
Cervix	localisirt	4	5	16	1	0	0	16
	übergreifend	8	5	28	2	4	0	10
Corpus	localisirt	3	2	11	1	5	0	10
	übergreifend	0	0	3	0	1	0	1
Gesammtsumme		49	26	121	7	16	0	55

Jedenfalls sind es die atypischen Blutungen, welche die Frauen am häufigsten veranlassen, ärztlichen Rath einzuholen. Ob die Blutungen thatsächlich das Initialsymptom für Carcinom abgeben, bleibt dahingestellt. Ich glaube, dass dies nur scheinbar der Fall ist, dass sich das beginnende Krebsleiden häufiger durch Auftreten von Fluor kundgiebt. Wenn Frommel meint, dass gerade durch den Umstand, dass die Frauen den Ausfluss als Krebssymptom kennen und fürchten gelernt haben, sich die Carcinomstatistik in den letzten Jahren gebessert habe, so mag dies für manche Stadt

Deutschlands zutreffen, für unsere Verhältnisse bedauerlicher Weise jedoch nicht. A priori ist es auch einleuchtend, dass ein Krankheitsprocess, der in der Wucherung der secretorischen Elemente beruht, in einer Hypersecretion sich zuerst kundgiebt. Es muss sich diese Hypersecretion jedenfalls früher einstellen, als es zu atypischen Blutungen kommt, da diese erst dann eintreten, wenn es zu destructiven Processen der gewucherten Massen gekommen ist. Freilich gehen auch sehr häufig diese beiden Symptome, Hypersecretion und Blutung ineinander über und äussern sich als blutiger oder blutig gefärbter oder auch fleischwasserähnlicher Ausfluss.

Bedenken wir, dass wie Tabelle 3 zeigt, die Frauen meist nach 3—6monatlichem Bestande von Carcinomsymptomen ärztlichen Rath einholen, so gelangen wir zu dem Schlusse, dass gewisse Initialsymptome des Gebärmutterkrebses entweder aus Unkenntniss nicht erkannt oder wenn auch erkannt, nicht in entsprechender Weise gewürdigt werden; das Erstere dürfte für den Ausfluss, das Profuserwerden der Menstruation, geltend zu machen sein, das Letztere für die atypischen Blutungen, über die sich viele Frauen mit der Annahme, es handle sich um normale Blutungen des Klimakteriums, hinwegtäuschen.

Hinsichtlich der Operations-Technik, die bei den Fällen von Carcinoma uteri, über die ich berichte, in Anwendung kam, erwähne ich nur, dass als typische Methode die vaginale Totalexstirpation mit Versorgung der Stümpfe durch Ligaturen in Anwendung kam. Nur in 7 Fällen vag. Total-Exstirpation wurde auch die Klemmmethode herangezogen. Die Technik der vaginalen, abdominalen und sacralen Methode wurde anderen Ortes (Schauta, Lehrbuch der gesammten Gynäkologie, Herzfeld, Klinischer Bericht über 1000 Bauchhöhlenoperationen) eingehend beschrieben, ich verweise in dieser Hinsicht auf die betreffenden Arbeiten.

Zu den Operationsresultaten übergehend, finden wir, dass wir eine Gesammtmortalität von 14,23 pCt. bei Radicaloperationen wegen Carcinoma uteri zu verzeichnen haben. In Tabelle 4 erscheinen die Todesfälle übersichtlich geordnet.

Bei der vaginalen Operation beträgt die Mortalität 10,3 pCt.,
bei der abdominalen . . . . . 60 „
bei der sacralen . . . . . 31,2 „

Die Todesfälle stehen jedoch nicht ausschliesslich mit der Operation, bezw. der Operation wegen Carcinom in directem Zu-

Tabelle 4.

Methode	Localisation	Ausdehnung	Geheilt Serie I	Geheilt Serie II	Geheilt Serie III	Summe	Gestorben Serie I	Gestorben Serie II	Gestorben Serie III	Summe	%
Vaginal	P	l[1])	23	31	11	65	1	—	—	1	
		ü[2])	47	14	1	62	3	3	2	8	
	Ce	l	19	10	5	34	3	2	—	5	
		ü	25	8	—	33	4	3	1	8	
	Co	l	12	8	—	20	2	—	1	3	
		ü	1	—	1	2	—	—	—	—	
	Summe		127	71	18	216	13	8	4	25	10.3
Abdominal	P	l	—	1	—	1	—	—	—	—	
		ü	—	1	—	1	—	—	—	—	
	Ce	l	—	—	—	—	1	—	—	1	
		ü	—	2	—	2	—	3	—	3	
	Co	l	—	—	1	1	2	1	1	4	
		ü	1	—	—	1	1	—	—	1	
	Summe		1	4	1	6	4	4	1	9	60
Sacral	P	l	2	—	—	2	—	—	—	—	
		ü	—	1	—	1	—	—	—	—	
	Ce	l	1	—	—	1	1	—	—	1	
		ü	1	—	—	1	4	—	—	4	
	Co	l	6	—	—	6	—	—	—	—	
		ü	—	—	—	—	—	—	—	—	
	Summe		10	1	—	11	5	—	—	5	31,2
Perineal	P	l	—	—	—	—	—	—	—	—	
		ü	—	1	—	1	—	—	—	—	
	Ce	l	—	—	—	—	—	—	—	—	
		ü	—	1	—	1	—	—	—	—	
	Co	l	—	—	—	—	—	—	—	—	
		ü	—	—	—	—	—	—	—	—	
	Summe		—	2	—	2	—	—	—	—	
Gesammtsumme			138	78	19	235	22	12	5	39	14,33

sammenhange. 6 Todesfälle entbehren überhaupt jedes Zusammenhanges mit der Operation, indem

1) Localisirt.
2) Uebergreifend.

2 Frauen an Pneumonie,
2 Frauen an Marasmus,
1 Frau an Herzschwäche und
1 Frau an Vereiterung einer zurückgebliebenen Ovarialcyste — es war dies einer der ersten Fälle, die von Professor Schauta vaginal, u. z. im Jahre 1887 operirt wurden —

zu Grunde gegangen sind.

Nach Abzug dieser 6 Fälle beläuft sich somit

die directe Operationsmortalität auf .	12,4 pCt.,
auf die vaginale Operation entfallen	8,8 pCt.,
auf die abdominale	57,1 pCt.,
auf die sacrale	26,6 pCt.

Vergleichsweise will ich hier die Mortalitätsprocente aus anderen Kliniken nach Frommel u. A. anführen. Dieselben betrugen bei der vaginalen Operation

(1881) bei Olshausen	29	pCt.
(1882) bei Czerny	32	„
(1883) bei Sänger	28,6	„
(1885) bei Gusserow	23,3	„
(1892) bei Hofmeier	9,2	„
(1894—1896) bei Olshausen	1	„
bei Leopold	5,3	„
(1897) bei Küstner	1,8	„
(1899) nach Ricard	17—20	„
(1899) nach Piqué und Mauclair . . .	8,9	„
(1899) bei Müller	5,7	„

bei der abdominalen

bei Kleinwächter	74	pCt.
bei Gusserow	71	„
bei Freund	20	„
bei Winter	45	„
bei Küstner	12,8	„
nach Piqué und Mauclair (132 Fälle) .	35,3	„

Die Todesfälle, die mit der Operation in directem Zusammenhange stehen, sind zum grössten Theile durch die Operation des Carcinoms bedingt worden.

In 7 Fällen dürften anderweitige Momente und nicht das Carcinom, bezw. die operative Entfernung desselben für den letalen Ausgang der betreffenden Fälle verantwortlich zu machen sein, und

zwar fanden wir, dass 2 Fälle von Carcinoma uteri durch streptococcenhhaltige Adnextumoren, 1 Fall durch ein verjauchtes Myom und 1 Fall durch einen parametranen, streptococcenhaltigen Abscess, 1 Fall eines beginnenden Cervix-Carcinoms durch beiderseitige, weit vorgeschrittene Tubencarcinome complicirt waren.[1]) Die genannten Fälle sind an septischen Erkrankungen zu Grunde gegangen. In 2 weiteren Fällen war der letale Ausgang durch Verletzung des Harntractes bedingt.

Die genannten 7 Todesfälle, von denen

5 der vaginalen,

1 der abdominalen,

1 der sacralen Methode zur Last fallen, stehen zwar mit der Operation als solcher, aber nicht mit dem Carcinom als Operationsobject in unmittelbarem Zusammenhange. Dementsprechend ergeben sich folgende in Tabelle 5 dargestellte Mortalitätsverhältnisse bei den wegen Carcinoma uteri ausgeführten Radicaloperationen.[2])

Tabelle 5.

	Zahl der in Betracht kommenden Operationen	Gesammt-Mortalität		Zahl der in Betracht kommenden Operationen	Operations-Mortalität		Zahl der in Betracht kommenden Operationen	Operations-Mortalität bei uncomplicirten Fällen	
		Zahl der †	%		Zahl der †	%		Zahl der †	%
Vaginal	241	25	10,3	237	21	8,8	235	16	6,8
Sacral	16	5	31	15	4	26,6	14	3	21,1
Abdominal	15	9	60	14	8	57,1	13	7	53,8
	272	39	14,3	266	33	12,4	262	26	9,9

Betrachten wir die pathologischen Processe, welche bei den uncomplicirten Fällen von Carcinoma uteri direct den letalen Ausgang herbeigeführt haben, so finden wir, dass in 24 von 28 Fällen septische Processe vorlagen, während 4 Fälle (2 complicirte und 2 uncomplicirte) an anderweitigen Erkrankungen gestorben

1) Hofbauer, Dieses Archiv. 1898.

2) Durch Heranziehung der auch im Jahre 1899 operirten Fälle gelangt Schauta zu folgenden Mortalitäts-Bestimmungen: Von 259 Fällen vaginaler Radicaloperationen bei Uteruscarcinom starben 25, das ist 9,6 pCt., davon an den directen Folgen der Operationen 16, das ist 6,4 pCt. Von 15 abdominalen Totalexstirpationen starben 9, das ist 60 pCt., an den directen Folgen der Operation 7, das ist 53,8 pCt. Wiener klin. Wochenschr. 1899. No. 5.

sind. Was diese letzteren anlangt, so war 1 mal der Tod durch hochgradige Anämie (Patientin verlor eine grosse Menge Blutes während der Operation), 3 weitere Todesfälle waren durch Verletzung des Harntractes bedingt.

Wenn es auch allgemein bekannt ist, dass ein hoher Percentsatz von Frauen, die wegen Carcinoma uteri operirt wurden, an septischen Processen zu Grunde gehen, so suchte ich mir dennoch über die Ursache dieser Erscheinung eine klare Vorstellung zu verschaffen. Zu diesem Zweck verglich ich die Temperaturen, die die Frauen ante und post operationem boten.

In 122 Fällen lagen mir genaue Aufzeichnungen über die diesbezüglichen Temperaturverhältnisse vor. 85 mal bestand hinsichtlich der Temperaturen vor und nach der Operation volle Congruenz, insofern als 73 mal der Zustand ante et post operationem ein afebriler, 12 mal ein fieberhafter war. In 37 Fällen bestand Incongruenz, und zwar traten bei vorher fieberfreien Frauen post operationem leichte Temperatursteigerungen auf, wie wir sie auch bei anderen vaginal operirten Frauen nicht selten zur Zeit des Nekrotisirens der Stümpfe beobachten können.

In 5 Fällen bestand post operationem bei Frauen, die vorher afebril waren, höhergradiges Fieber, bei 2 Frauen war dieses Fieber einmal durch Cystitis, einmal durch Bronchitis bedingt. Wenn wir von diesen 2 Fällen ebenso wie von den mit geringen Temperatursteigerungen einhergehenden 32 Fällen absehen, so liegen uns zur weiteren Beurtheilung noch 88 Fälle vor. 73 mal bestand weder vor noch nach der Operation Fieber, 12 mal war der Zustand vor wie nach der Operation ein fieberhafter, nur 3 mal stellte sich post operationem bei vorher afebrilen Frauen Fieber ein. In keinem einzigen Falle war der Wundverlauf bei einer vor der Operation fiebernden Frau ein afebriler.

Auf Grund dieser Uebereinstimmung der Temperaturen vor und nach der Operation — es ist dies in 96,4 pCt. der Fall — erkennen wir mit voller Klarheit, dass die Frauen, die post operationen an infectiösen Processen erkranken oder denselben sogar unterliegen, die Infectionskeime bereits vor der Operation in sich führen, dass dieselben gewiss nicht der Operation selbst zur Last gelegt werden können. Dies erklärt auch den Gegensatz in den Resultaten der wegen Carcinoma uteri und der wegen anderweitiger gynäkologischer Erkrankungen ausgeführten Operationen. Während wir eine directe Operationsmortalität von 12,4 pCt. bei Carcinom-

Ser.	No.	Sitz	Verhalten zur Umgebung	Operat. Weg	Verletztes Organ: Blase	1 Uret.	2 Uret.	Blase mit Uret.	Darm	Behandlung und Ausgang der Verletzung: Behandlung	Ausgang	Ausgang des Falles	Anmerkung
I	70	Portio.	Uebergreif.	Vaginal.	1	—	—	—	—	Operation.	Besserung.	Heilung.	Pat. wurde beh. Operat. wiederbestellt.
	204	„	„	„	—	1?	—	—	—	Pat. entzieht sich der Behandlung.	—	„	„
	235	„	„	„	1	—	—	—	—	—	Blasenscheidenfistel.	„	
	323	„	„	„	—	1	—	—	—	Einnähung in die Scheide.	Ureterenscheidenfistel.	„	„
	358	„	„	„	—	1	—	—	—	Lösung am 5. Tage.	Heilung.	„	
	447	Cervix.	„	„	—	—	—	—	1	—	„	„	
	527	„	Localisirt.	„	1	—	—	—	—	—	„	„	
	662	„	Uebergreif.	„	—	1	—	—	—	—	„	„	
	997	Portio.	„	„	1	—	—	—	—	—	Blasenscheidenfistel.	„	„
II	382	Corpus.	„	Abdomin.	—	—	—	—	1	Naht.	—	† Peritonitis.	Eitrige Adnextumoren, Peritonitis sub operationem.
	537	Cervix.	„	Vaginal (Klemmen)	—	1	—	—	—	—	—	† Harnvergift.	
	659	„	„	Abdomin.	—	—	—	1	—	Implantation in Blase und Rectum.	†	† Harninfiltr.	
	751	„	„	Vaginal.	—	—	1	—	—	Naht, Implantation in die Blase.	†	„	
	848	„	„	„	—	1	—	—	—	Nephrectom.	Heilung.	Heilung.	
III	52	Portio.	„	Vaginal u. Klemmen.	—	1	—	—	—	—	—	† Peritonitis.	
	58	Cervix.	„	Sect. caes. Vaginal.	—	1	—	—	—	—	—	„	
	238	„	„	Abdomin.	1	—	—	—	—	Naht.	—	† Sepsis.	
	249	„	Localisirt.	Vaginal.	—	1	—	—	—	Operat. nach Mackenrodt.	Heilung.	Heilung.	

operationen aufzuweisen haben, beträgt dieselbe bei den Myomoperationen 5,5 pCt., bei den Ovariotomien 3 pCt., bei den Adnexoperationen 2,6 pCt.

Durch verschiedene Maassnahmen waren wir bestrebt, dieser Infectionsgefahr zu begegnen, bei vaginalen Operationen durch Amputation der Cervix, bezw. Excochleation des carcinomatösen Cervixgewebes und gründliche Verschorfung des Carcinomgrundes vor der Radicaloperation, durch Verschluss der Uterushöhle zu Beginn der vaginalen Exstirpation wegen Carcinoma corporis. Bei der abdominalen Totalexstirpation wurde versuchsweise die carcinomatös erkrankte Cervix per vaginam, der Uteruskörper per laparotomiam entfernt. Umgekehrt wurden auch die Ligamenta per abdomen abgebunden, das Peritonealcavum provisorisch verschlossen und erst hierauf die Exstirpation der carcinomatösen Cervix vaginal vorgenommen. Alle diese Versuche erwiesen sich jedoch als wirkungslos, die Patientinnen gingen an septischen Processen zu Grunde.

Neben den Todesfällen in Folge infectiöser Processe finden wir einen Fall, der in Folge Anämie, und 3 Fälle, die in Folge Verletzungen der Harnwege gestorben sind. Sämmtliche Verletzungen des Harntractes finden sich in Tabelle 6 übersichtlich geordnet; ich glaube kaum, dass dieselben eines weiteren Commentares bedürfen.

Hinsichtlich der postoperativen Erkrankungen sei erwähnt, dass 2 Frauen (II 929, III 220) an Darmverschlingung erkrankt und an Peritonitis gestorben sind. Ueber die weiteren postoperativen Erkrankungen mit günstigem Ausgange soll die folgende Zusammenstellung Auskunft geben:

Cystitis	14	mal
Bronchitis	6	„
Decubitus	7	„
Darmparese	2	„
Thrombophlebitis	4	„
Delirium tremens	1	„
Icterus	1	„
Enteritis	2	„
Hirnhämorrhagie	1	„
Incontinentia urinae e parese sphinct.	1	„
Narkoselähmung	1	„
Jodoformintoxication	1	„
Angina	1	„
Darmstenose	1	„

Hinsichtlich des Verlaufes sei erwähnt, dass in dem Falle von Darmstenose dieselbe durch Verklebung von Darmschlingen mit den Stümpfen bedingt war. Von der Vagina aus liessen sich die Verklebungen lösen und die Durchgängigkeit des Darmes herstellen. Die Fälle von Darmparese wurden durch Verabreichung von hohen Irrigationen, der eine, ein sehr schwerer Fall, auch durch Magenausspülungen günstig beeinflusst.

Nachdem wir im Bisherigen die Operationen, ihre Complicationen und Resultate betrachtet haben, wenden wir uns der Betrachtung der Dauerresultate zu. Um uns über dieselben Belege zu verschaffen, wurden sämmtliche nach der Operation geheilt entlassene Frauen, soweit ihre Adressen erforschbar waren, aufgefordert, mündlich oder schriftlich über ihr Befinden Mittheilung zu machen. Insofern es möglich war, wurde ein ärztlicher Befund über die entfernt wohnenden Patientinnen erbeten. Die betreffenden Collegen, an welche die Bitte gerichtet war, haben derselben mit dankenswerther Bereitwilligkeit entsprochen.

Herrn Dr. Heinrich Fränkel, der im Jahre 1895 ausgedehnte Erkundigungen über die Dauerresultate angestellt und mir seine Erhebungen und Aufzeichnungen zur Verfügung stellte, fühle ich mich besonders verpflichtet.

Die eingelaufenen Mittheilungen theilte ich nach ihrem Inhalte in 3 Kategorien ein, in solche, die besagen, dass Patientin noch am Leben ist, in solche, die den an Carcinom erfolgten Tod, und in solche, die den aus anderer Ursache erfolgten Tod enthalten. — Die Tabelle 7 enthält die eingelaufenen Antworten in der angegebenen Weise verzeichnet.

Wir erhielten insgesammt Nachricht über 164 wegen Carcinoma uteri operirte Frauen; am Ende des 3. Jahres waren 50 pCt. der geheilt Entlassenen, am Ende des 6. Jahres 75 pCt. an Recidive gestorben.

Wenn wir bedenken, dass eine, wenn auch geringe, Anzahl von Frauen an anderweitigen Erkrankungen als an Recidiven gestorben sind — in Summa . . . . . 76,7 pCt.,
so sind immerhin 26 Frauen, d. i. . . . . 23,3 „
recidivfrei geblieben.

Tabelle 7.

			An Carcinom verstorben im Jahre 1.	2.	3.	4.	5.	6.	7.	8.	9.	10.	Summen	An anderweitigen Krankht. gestorb. im Jahre 1.	2.	4.	8.	9.	10.	Summen	lebend im Jahre 1.	2.	3.	4.	5.	6.	7.	8.	9.	10.	11.	12.	13.	Summen
Vaginal . . .	P.	l	4	7	—	1	1	—	—	—	—	—	13	—	1	—	—	—	2	3	6	5	7	7	4	2	1	2	1	3	1	1	—	40
		ü	13	6	5	1	—	2	—	—	—	—	27	1	—	—	—	—	1	2	—	—	3	—	—	—	1	1	—	—	1	—	1	7
	Cerv.	l	1	3	3	2	—	—	—	—	—	—	9	—	2	1	—	1	—	4	—	1	—	—	—	3	1	2	—	—	—	—	1	8
		ü	14	5	2	2	—	—	—	—	—	—	28	—	—	—	1	—	—	1	1	—	—	—	—	—	—	1	—	—	—	—	—	2
	Corp.	l	—	—	—	—	—	1	—	—	—	—	1	1	—	—	—	—	—	1	—	2	4	1	1	3	1	—	—	—	—	—	—	12
		ü	—	—	—	—	—	—	—	—	—	—		—	—	—	—	—	—	—	—	—	—	—	—	—	—	—	—	1	—	—	—	1
Abdominal .	P.	l	—	—	—	—	—	—	—	—	—	—	—	—	—	—	—	—	—	—	—	—	—	—	—	—	—	—	—	—	—	—	—	—
		ü	—	—	—	—	—	—	—	—	—	—	—	—	—	—	—	—	—	—	—	—	—	—	—	—	—	—	—	—	—	—	—	—
	Cerv.	l	—	—	—	—	—	—	—	—	—	—		—	—	—	—	—	—	—	—	—	—	—	—	—	—	—	—	—	—	—	—	—
		ü	—	—	1	—	—	—	—	—	—	—	1	—	—	—	—	—	—	—	—	—	—	—	—	—	—	—	—	—	—	—	—	—
	Corp.	l	—	—	—	—	—	—	—	—	—	—	—	—	—	—	—	—	—	—	—	—	—	—	—	—	—	—	—	—	—	—	—	—
		ü	—	—	—	—	—	—	—	—	—	—	—	—	—	—	—	—	—	—	—	—	—	—	—	—	—	—	—	—	—	—	—	—
Sacral	P.	l	—	—		—	—	—	—	—	—	—	—	1	—	—	—	—	—	1	—	—	—	—	—	—	—	—	—	—	—	—	—	—
		ü	1	1	—	—	—	—	—	—	—	—	2	—	—	—	—	—	—	—	—	—	—	—	—	—	—	—	—	—	—	—	—	—
	Cerv.	l	—	—	—	—	—	—	—	—	—	—	—	—	—	—	—	—	—	—	—	—	1	—	—	—	—	—	—	—	—	—	—	1
		ü	—	—	—	—	—	—		—	—	—	—	—	—	1	—	—	—	1	—	—	—	—	—	—	—	—	—	—	—	—	—	—
	Corp.	l	—	1	—	—	—	—	—	—	—	—	1	—	—	—	—	—	—	—	—	—	—	—	—	1	1	—	—	—	—	—	—	2
		ü	—	—	—	—	—	—	—	—	—	—	—	—	—	—	—	—	—	—	—	—	—	—	—	—	—	—	—	—	—	—	—	—
Perineal . . .	P.	l	—	—	—	—	—	—	—	—	—	—	—	—	—	—	—	—	—	—	—	—	—	—	—	—	—	—	—	—	—	—	—	—
		ü	—	—	1	—	—	—	—	—	—	—	1	—	—	—	—	—	—	—	—	—	—	—	—	—	—	—	—	—	—	—	—	—
			33	23	12	6	1	3	—	—	—	—	78	3	3	2	1	1	8	13	7	8	15	8	5	9	5	6	1	4	2	1	2	78

Hiervon sind:

4 seit 10 Jahren
2 „ 11 „
1 „ 12 „
2 „ 13 „

recidivfrei.

Tabelle 8.

Ueber die Dauerresultate bei sämmtlichen Fällen von Carcinoma uteri.

Nach n Jahren	Gesammtzahl	An Carcinom gestorben	pCt.	Gesammtzahl	Ueberhaupt gestorben	pCt.	Am Leben	pCt.
1	154	33	21,4	157	36	22,9	121	77,1
2	143	56	39,2	149	62	41,6	87	58.4
3	128	68	53,1	134	74	55,2	60	44.8
4	118	74	62,7	126	82	65,0	44	35,0
5	113	75	66,4	121	83	68,5	38	31,5
6	104	78	75	112	86	76,7	26	23,3

Betrachten wir die Operationserfolge bei Carcinomen, die zur Zeit der Operation auf den Uterus beschränkt waren, getrennt von jenen, bei denen das Carcinom bereits auf die Nachbarschaft übergegriffen hatte, so stellen sich gewaltige Unterschiede in den Dauererfolgen heraus.

So finden wir, dass von den Fällen, in denen das Carcinom auf den Uterus beschränkt war, am Ende des 1. Jahres 5,7 pCt. starben, von denen, bei welchen das Carcinom auf die Umgebung

Tabelle 9.

Ueber die Dauerresultate bei localisirten Fällen (Carcinoma uteri).

Nach n Jahren	Gesammtzahl	An Carcinom gestorben	pCt.	Gesammtzahl	überhaupt gestorben	pCt.	Am Leben	pCt.
1	88	5	5,7	90	7	7,8	83	92,2
2	77	16	20,8	82	21	25,6	61	74,4
3	65	19	29,2	70	24	34,3	46	65,7
4	56	22	39,3	62	28	45,2	34	54,8
5	51	23	45,1	57	29	50,9	28	49,1
6	42	24	57,1	48	30	62,5	18	37,5

Tabelle 10.

Ueber die Dauerresultate bei übergreifenden Fällen (Carcinoma uteri).

Nach 5 Jahren	Gesammtzahl	An Carcinom gestorben	pCt.	Gesammtzahl	Ueberhaupt gestorben	pCt.	Am Leben	pCt.
1	66	28	42,4	67	29	43,3	38	56,7
2	66	40	60,6	67	41	61,2	26	38,8
3	63	49	77,7	64	50	78,1	14	21,9
4	62	52	83,9	64	54	84,4	10	15,6
5	62	52	83,9	64	54	84,4	10	15,6
6	62	54	87,1	64	56	87,5	12	12,5

Tabelle 11.

Graphische Darstellung über die Mortalitätsverhältnisse bei Carcinoma uteri.

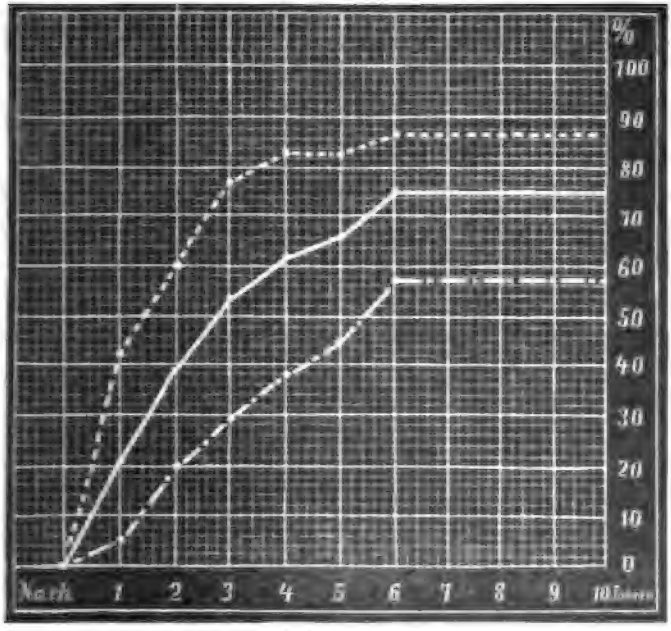

übergreifende Fälle,
sämmtliche Fälle,
localisirte Fälle.

übergegriffen hatte 42 pCt. Von den ersteren waren bis zum Ende des 2. Jahres 20,8 pCt., von den letzteren 60 pCt. gestorben; von den localisirten Fällen sind im Laufe von 6 Jahren überhaupt nur

Tabelle 12.

Nach	Olshausen (Krukenberg) Collum-Carcinom	Olshausen (Krukenberg) Körper-Carcinom	Kaltenbach (Bücheler) Collum-Carcinom	Fritsch (Tannen)	Leopold	Martin	Schauta	Küstner	
1 Jahre . . .	188	26	—	65	—	—	154	—	Gesammtzahl
	58,5 pCt.	69,2 pCt.	—	57 pCt.	—	—	77,1 pCt.	33,3 pCt.	Procentzahl der Heilungen
2 Jahren . .	141	16	77	49	104	44	143	—	Gesammtzahl
	44,7 pCt.	81,2 pCt.	27,2 pCt.	47,0 pCt.	49,0 pCt.	70,0 pCt.	58,4 pCt.	44,4 pCt.	Procentzahl der Heilungen
3 Jahren . .	112	13	67	39	84	—	128	—	Gesammtzahl
	37,5 pCt.	69,2 pCt.	29,8 pCt.	48,7 pCt.	46,6 pCt.	—	44,8 pCt.	—	Procentzahl der Heilungen
4 Jahren . .	88	11	53	31	61	—	118	—	Gesammtzahl
	29,5 pCt.	63,6 pCt.	30,2 pCt.	45,0 pCt.	52,4 pCt.	—	35 pCt.	—	Procentzahl der Heilungen
5 und mehr Jahren . . .	51	6	36	11	47	—	113	—	Gesammtzahl
	17,6 pCt.	66,7 pCt.	13,9 pCt.	36,0 pCt.	53,2 pCt.	—	31,5 pCt.	—	Procentzahl der Heilungen

57.1 pCt. von den Fällen in denen das Carcinom auf das Becken übergegriffen hatte im Laufe dieser 6 Jahre dagegen 87,1 pCt. gestorben. Vergleichen wir unsere Resultate mit denen anderer Kliniken, so finden wir, dass die unserigen recht befriedigend sind, wie sie die Tabelle 12 zum Ausdrucke bringt.

Um uns jedoch über unser therapeutisches Können in der Carcinomfrage vollkommen Rechenschaft abzulegen, glaube ich, dass es angezeigt ist, die Operationsresultate nicht getrennt von den Dauerresultaten, sondern mit ihnen combinirt zu betrachten, und da zeigt es sich, dass von sämmtlichen Patientinnen, die unsere Hülfe in Anspruch nahmen, ca. 80 pCt. nach der Operation, bezw. nach gut überstandener Operation dem Recidiv erlegen sind (Tab. 13, Tab. 16). Von den localisirten Fällen sind in Summa 63 pCt., von den übergreifenden Fällen 93 pCt. gestorben. Diese Zahlen nähern sich nach Möglichkeit den wirklichen Ver-

Tabelle 13.

Mortalitäts-Procente sämmtlicher Fälle von Carcinoma uteri.

	Gesammtzahl	Zahl der Todesfälle	Mortalit.-Procent
post operat.	266	33	12,4
nach 1 Jahr	185	66	35,6
„ 2 Jahren	174	92	52,8
„ 3 „	159	101	63,3
„ 4 „	149	107	71,8
„ 5 „	144	108	75,0
„ 6 „	135	111	82,2

Tabelle 14.

Mortalitäts-Procente bei localisirten Fällen von Carcinoma uteri.

	Gesammtzahl	Zahl der Todesfälle	Mortalit.-Procent
post operat.	153	7	4,6
nach 1 Jahr	95	12	12,6
„ 2 Jahren	84	23	27,4
„ 3 „	72	26	36,2
„ 4 „	63	29	46,0
„ 5 „	58	30	51,7
„ 6 „	49	31	63,3

Tabelle 15.

Mortalitäts-Procente bei übergreifendem Carcinoma uteri.

	Gesammt-zahl	Zahl der Todesfälle	Mortalit.-Procent
post operat.	113	26	23,0
nach 1 Jahr	90	54	60,0
„ 2 Jahren	90	66	73,3
„ 3 „	87	75	86,2
„ 4 „	86	78	90,7
„ 5 „	86	78	90,7
„ 6 „	86	80	93,0

Tabelle 16.

Graphische Darstellung der Mortalitäts-Procente bei Carcinoma uteri.

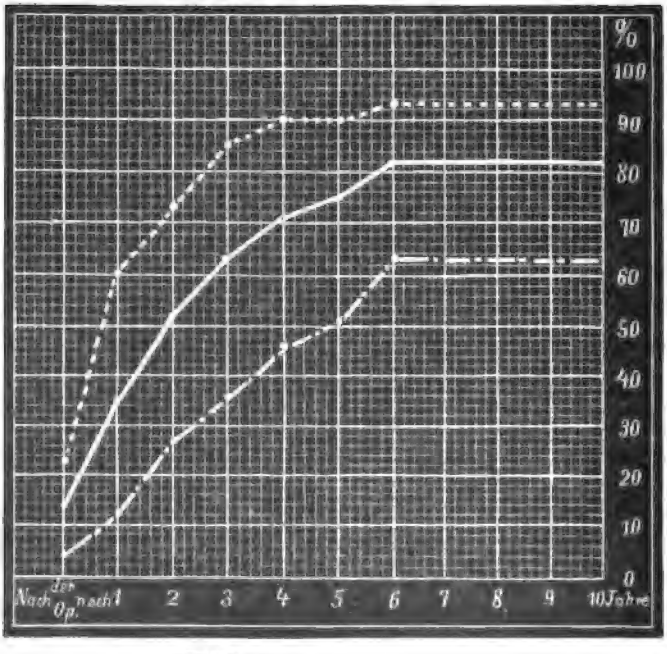

übergreifende Fälle,
sämmtliche Fälle,
localisirte Fälle.

hältnissen, ich sage nach Möglichkeit, denn vollkommen der Wahrheit entsprechen würden sie nur dann, wenn uns die Dauerbefunde über sämmtliche von uns operirte Patientinnen zu Gebote stünden; so mehrt

sich aber von Jahr zu Jahr die Anzahl der Frauen, die als verschollen zu betrachten sind. Unter diesen verschollenen befinden sich jedoch nur geheilt entlassene Frauen; und weiter ist es viel leichter, den eingetretenen Tod von Personen durch die Behörden in Erfahrung zu bringen, als ihren weiteren Aufenthalt, bezw. ihr weiteres Befinden.

Die Folge davon ist, dass unsere Zahlen etwas schwärzer gefärbt erscheinen als es der Wirklichkeit entspricht, sie nähern sich aber, soweit es die äusseren Umstände gestatten, möglichst den wirklichen Verhältnissen.

Wenn wir nun an der Hand dieser Zahlen uns die Frage vorlegen, inwiefern wir auf das Schicksal unserer an Carcinom erkrankten Patientinnen eingewirkt haben, so komme ich zu folgender Schlussfolgerung.

Von jenen Fällen, bei denen der Process ein localisirter war, sind 4,6 pCt. an den Folgen der Operation gestorben, unbeeinflusst blieben (innerhalb der 2 ersten Jahre post op. starben) 22,8 pCt., eine Lebensverlängerung (3—6 Jahre post op. lebten) 35,9 pCt.. dauernd geheilt wurden 36,7 pCt. Somit haben wir in 4,6 pCt. durch unsere Therapie die Lebensdauer wahrscheinlich verkürzt, 31,6 pCt. blieben unbeeinflusst und 63,8 pCt. wurden durch Verlängerung der Lebensdauer, bezw. dauernde Heilung gefördert.

Als Vergleichsbasis für die Operationsresultate nehme ich den normalen Verlauf des Gebärmutterkrebses, speciell den des Cervix-Carcinom an. Gehen die Angaben über die Dauer der Erkrankung auch weit auseinander, so dürfte nach den Angaben von Schröder, Gusserow, West, Leves und Anderen der Schluss doch gestattet sein, dass Frauen mit einem auf die Gebärmutter beschränkten Krebs eine ca. 2jährige, Frauen, bei denen das Carcinom bereits auf die Nachbarschaft übergegriffen hat, eine ca. 1jährige Lebensdauer noch vor sich haben.

Weiter finden wir, dass von den Fällen, bei denen das Carcinom die Uterusgrenzen überschritten hatte, 23 pCt. an den Folgen der Operation gestorben sind, das 1. Jahr post op. haben erreicht 37 pCt., eine Verlängerung der Lebensdauer bis zu 6 Jahren post op. erreichten 33 pCt. und dauernd geheilt wurden 7 pCt.; somit wurden 23 pCt. ungünstig beeinflusst, 37 pCt. blieben unbeeinflusst, 40 pCt. wurden in ihrer Lebensdauer gefördert, bezw. dauernd geheilt.

Dies die Ergebnisse unserer Nachforschungen über das weitere Verhalten unserer Carcinomkranken.

Ueber das Verhalten unserer Operationsmethode zu anderweitigen will ich nicht sprechen, da in dieser Hinsicht nur die gerade in jüngster Zeit geübten Verfahren wie die Ausräumung des Beckens per laparotomiam nach Ries und die Igniexstirpation von Mackenrodt heranzuziehen wären, über deren Dauerresultate jedoch noch kein Urtheil gefällt werden kann. Sollten sich diese Methoden hinsichtlich der Dauerresultate als überlegen erweisen, dann werden diese Methoden über die bisherigen ebenso den Sieg davontragen, wie seinerseits die vaginale Radicaloperation über die ehemaligen partiellen Exstirpationen carcinomatöser Uterusabschnitte.

Aus der Königl. Frauenklinik in Dresden.

Untersuchungen zur Aetiologie des Carcinoms und über die pathogenen Blastomyceten.

Von

G. Leopold.

(Mit Taf. I—VI.)

Im Frühjahre 1894 hatte ich mit meinem damaligen Assistenten Dr. Rosenthal Untersuchungen begonnen über die Zusammensetzung des Carcinomgewebes, namentlich seiner Vorposten an lebensfrischem Material, um womöglich auf diesem Wege den Erregern des Carcinoms auf die Spur zu kommen.

Die Veranlassung zu diesen Untersuchungen war das jammervolle Geschick der Carcinomkranken, die wir tagtäglich zu beobachten hatten, und die geringe Befriedigung von den Erfolgen bei der operativen Behandlung derselben. War es auch gelungen, z. B. mit der vaginalen Totalexstirpation des carcinomatösen Uterus etliche Kranke bis zu 6 und 8, ja 10 Jahren recidivfrei zu halten, so trat doch bei vielen, selbst in wenig vorgeschrittenen Fällen, das Recidiv in sehr kurzer Zeit wieder auf, um blühende Leben zu vernichten und in glückliche Familien für viele Jahre, ja für immer Trauer und Bekümmerniss zu tragen.

Diese Erfahrungen regten in mir immer wieder den Gedanken an, dass in den Carcinomen Organismen wohl sein könnten von einer ganz ungewöhnlichen Lebenskraft und -Dauer, welche eine Zeit lang im menschlichen Körper ohne schädigende Wirkung sich aufhalten, unter gewissen Vorbedingungen und Anregungen aber plötzlich wuchern und zu einer ungeheuren Vermehrung und Verbreitung gelangen.

Um nun ohne jedes Vorurtheil an die Arbeit heranzutreten, hielten wir es für das Richtigste, von möglichst vielen Carcinomen der verschiedensten Körpertheile ganz lebensfrisches Gewebe und zwar von den am weitesten nach Innen vorgedrungenen Alveolen, den Vorposten, zu untersuchen, wozu wir vornehmlich einen hängenden Tropfen steriler physiologischer Kochsalzlösung, steriler Bouillon oder sterilisirten Blutserums als Hülfsmittel verwendeten. Die Betrachtung der auf das Feinste vertheilten Gewebselemente in diesen Medien erfolgte in einem erwärmten, für unsere Zwecke speciell gebauten Mikroskope, von welchem später die Rede sein wird.

Was wir Beide hierbei beobachteten, wurde im Frühjahr 1896 von Dr. Rosenthal mitgetheilt in diesem Archiv 51. Band 1. Heft in einer Arbeit: „Ueber Zellen mit Eigenbewegung des Inhalts beim Carcinom des Menschen und über die sogenannten Zelleinschlüsse auf Grund von Untersuchungen an lebensfrischem Material."

Rosenthal fand in dem frischen Carcinomgewebe nicht blos fettig degenerirte Zellen, sondern auch sogenannte Körnchenzellen und, um eine kurze Bezeichnung zu wählen, Glaskörper. Ausserdem aber fast regelmässig runde Gebilde mit meist doppelter Contur und gefüllt mit gelben, eckigen oder länglichen Körnchen von meist glänzender Farbe. Nicht selten konnte man beobachten, wie der körnige Inhalt sich im Innern der Zelle bewegte, aus der Zelle austrat und in der umgebenden Flüssigkeit lebhaft herumschwirrte. „Diese Bewegung war eine ganz eigenthümliche: Sie bestand in einem Ineinanderschwirren der Körnchen, als ob der die Zelle dicht ausfüllende körnige Inhalt aufkochte. Waren die Körnchen weniger zahlreich, so tanzten sie in der Zellhöhle auf und ab. Sie waren nicht auf einmal in Bewegung, sondern allmälig schritt der Process von der Peripherie nach dem Innern zu fort. Das weitere Schicksal derselben war folgendes: An geeigneten Präparaten sah man, wie, nachdem die Körnchen eine mehr oder weniger lange Zeit in der Zelle sich bewegt hatten, plötzlich an irgend einer Stelle der Zellenperipherie ein Körnchen austrat, dem bald mehrere folgten, ohne dass man in der Zellmembran irgend eine Verletzung nachweisen könnte. In Fig. 14 A b verschwand vorher die doppelte Contur. Dieses Spiel ging stundenlang fort. Die Zelle wurde immer leerer, um so mehr traten in der

umgebenden Flüssigkeit lebhaft umherschwirrende Körnchen auf. Schliesslich blieb nur noch die leere, helle, meist einfache Zellkapsel übrig, in der zuweilen noch der Kern zurückblieb. Meist aber sah man nur eine glashelle Kugel ohne jeden Inhalt oder dunkle runde Schatten in ihr, die so aussahen, als ob daselbst entsprechend grosse Zellstücke gesessen hätten, die herausgerissen wären. In Fig. 14 A c (aus einem Cervixcarcinom) sah man bei × den Körnchenaustritt an einer Zelle, die aufgeplatzt war."

„Die Dauer und der Beginn der Bewegung des körnigen Inhalts war sehr verschieden. Sie wurde sofort nach Verfertigung des Präparates beobachtet, dauerte bei geeigneter Conservirung des Tropfens stunden- und tagelang, trat aber auch erst im Verlauf der Beobachtung auf und wurde noch verfolgt in Gewebsstückchen, die drei Tage lang in Paraffinumhüllung gelegen hatten. In manchen Fällen war die Bewegung schwach und verschwand wieder. Die Temperatur brauchte keine constante zu sein, doch schien die Bewegung am besten in mittleren Temperaturen von 20—30° C. vor sich zu gehen."

Waren dies nun Molekularbewegungen körnig veränderter Zellbestandtheile oder waren es in die Zellen eingedrungene Fremdkörper, d. h. Coccen oder Parasiten?

„Bei diesen Zellen, die dicht mit gelben Körnchen gefüllt waren, konnte man sich des Eindrucks nicht erwehren, als ob es sich hier um einen ungewöhnlichen Vorgang handelte. Die umgebende Flüssigkeitsmenge war viel zu gering, als dass damit erklärt werden könnte, warum die gesammten Körnchen in Bewegung sind. Hier war nur zweierlei möglich, entweder es wirkte eine Kraft von der Umgebung auf sie ein, chemische Verbindungen, oder — der Bewegungsimpuls lag in den Körnchen selbst. War letzteres der Fall, so könnte es sich nur um Coccen oder Parasiten im Zustande der Sporulation handeln."

Rosenthal schloss seine Arbeit mit den Worten: „Es muss unsere Aufgabe sein, weitere Unterscheidungsmerkmale zwischen lebender Körperzelle und lebender eingedrungener Zelle zu finden. Wir müssen z. B. die Zellen mit beweglichem körnigen Inhalt einer eingehenden Kritik unterwerfen, nicht betreffs ihrer chemischen Abstammung und der Art ihrer Entstehung, sondern im Vergleich mit den Gebilden, welche in neuerer Zeit als Erreger von Geschwülsten angesprochen werden, mit den Parasiten aus der Classe der Coccidien und mit den Blastomyceten. Wenn man das

Ausschwärmen der Körnchen beobachtet, so liegt der Gedanke einer Aussaat zu nahe, als dass man die Untersuchung derselben aufgeben dürfte."

Seit 1896 habe ich nun diese Untersuchungen allein fortgesetzt und über den jeweiligen Stand derselben vorgetragen in der gynäkologischen Section der Naturforscherversammlung zu Frankfurt a. M. 1896, in der Jubiläumsfestsitzung der gynäkologischen Gesellschaft zu Dresden im Mai 1898 und in den Sitzungen der Gesellschaft für Natur- und Heilkunde zu Dresden im December 1898 und im Januar 1900. In Frankfurt a. M. konnte ich zum ersten Male berichten über wiederholt im frischen Carcinomgewebe beobachtete Zellen mit Sprossung und Abschnürungsvorgängen, welche nur den Blastomyceten zugezählt werden konnten. In jener Festsitzung 1898 machte ich Mittheilung über frisches Carcinomgewebe, welches im hängenden Tropfen und in sterilen Medien bis über 200 Tage hintereinander im erwärmten Mikroskop beobachtet worden war und die deutlichsten Sprossvorgänge von glänzenden, glashellen Kugeln erkennen liess, welche ebenfalls wiederum an die von den Blastomyceten her bekannten gleichen Vorgänge erinnern mussten. Und in der jüngsten Sitzung (Januar 1900) konnte ich über Culturen von Blastomyceten, gewonnen aus menschlichen Carcinomen, sowie über experimentell in Thieren erzeugte Geschwülste, welche durch Einpflanzung von menschlichem Carcinomgewebe bezw. von Blastomycetenculturen entstanden waren, Bericht erstatten und Präparate derselben demonstriren, welche über die Blastomycetennatur einen Zweifel nicht aufkommen lassen konnten.

Was nun hierüber bisher von mir gefunden worden ist, soll in den folgenden Zeilen dargelegt werden.

I.

Zur Untersuchung kamen mehrere Hunderte von Carcinomen, vornehmlich vom Uterus, den Ovarien und Tuben, von der Scheide, den äusseren Geschlechtsorganen, von der Mamma, vom Peritoneum, Omentum; dann aber auch vom Oberarm, Oberkiefer, von der Lippe u. s. w. Unter ihnen wurde aber eine sehr sorgfältige Auswahl getroffen.

Die Grundsätze, welche dabei consequent befolgt wurden, waren folgende:

1. Wahl des Materials. Aufbewahrung. Beobachtung von nur lebensfrischem Material.

Ulcerirende Carcinome wurden ausgeschlossen und höchstens insoweit verwendet, als nach möglichst weiter Abtragung der Zerfallsfläche am exstirpirten Organ sich centralwärts frisch aussehende Vorposten noch vorfanden. Diese letzteren wurden an jedem entfernten Carcinom aufzufinden gesucht. Gelang dies nicht, wie z. B. an einem Collumcarcinom mit tiefem Krater, oder an einem flachen Brustkrebs oder an einem ganz zerfallenden Oberkiefercarcinom, so wurde das Präparat für die Zwecke der Untersuchung ganz lebensfrischen Gewebes und der Vorposten sofort bei Seite gelegt und höchstens für die mikroskopische Untersuchung aufbewahrt.

Diese Vorsicht ist unbedingt geboten. Man braucht nur von der Oberfläche, ja selbst von den nächst tieferen Schichten ulcerirender Carcinome von den verschiedensten Stellen Gewebe frisch zu untersuchen, in Glycerin oder im hängenden Tropfen, und man wird eine Unsumme aller möglichen Coccen und Bacterien vorfinden.

Je tiefer man aber vordringt, um so sauberer sind die Vorposten des Carcinoms. Vortrefflich sieht man sie in vielen Fällen von Portiocarcinom als weissliche Stränge, wie frisch gekochter Reiss aussehend, sich im intermuskulären Gewebe der Collumwand bis zum inneren Muttermunde, ja darüber hinaus erstrecken; besonders schön in frischen Fällen von Corpuscarcinom, wo sie wie verzweigte Wurzeln die Muskulatur durchsetzen und bis an die Serosa manchmal heranreichen. Am reinlichsten begegnet man dem Carcinom in den erkrankten Ovarien junger Mädchen (9—14 Jahren), ferner vom Netz und vom Peritoneum, wo man frische Knoten von allen Grössen gewinnen kann. Vorzüglich eigneten sich zur Untersuchung auch die nicht ulcerirten, harten, knotenartigen Mammacarcinome mit den Achseldrüsen, in denen man bei der Probeuntersuchung des frischen Gewebes auch nicht einen Coccus oder Fäulnissbacterien vorfand.

Besondere Aufmerksamkeit verlangt die Art der Aufbewahrung eines operativ entfernten Carcinomstückes oder -Organes, bis man selbst die mikroskopische oder bacteriologische Untersuchung mit ihm vornehmen kann. Hier ist Grundsatz: sofortige Unterbringung in sterilisirte Umhüllungen; Untersuchung in sterilisirten Flüssigkeiten; Verwendung sterilisirter In-

strumente und Utensilien; saubere Hände und Umgebung und ein genau zu temperirendes Mikroskop.

Von den Carcinomen der Ovarien, des Netzes oder Bauchfells u. s. w. werden noch während der Operation einzelne oder mehrere frische Knoten oder Vorposten sofort in sterilisirte dicke Gazetücher gewickelt und in sterilisirte Gläser gelegt, worauf dann möglichst bald nach der Operation die Untersuchung vorgenommen wird. Dass hierbei jedwede Möglichkeit der Berührung mit Eiter- oder Fäulnisserregern auszuschliessen gesucht wird, versteht sich wohl von selbst. Unsere Untersuchungen fanden stets in einem besonderen, nur diesem Zwecke dienenden Zimmer statt, in welchem weder Operationsübungen, noch Sectionen zur Ausführung kamen, noch andere Personen verkehrten, als der Verfasser und 1 oder 2 Mitarbeiter. Für häufige Reinhaltung dieses Zimmers wurde Sorge getragen. Grössere carcinomatöse Organe, wie Ovarien, Mamma, wurden mit mehreren sterilisirten Messern unter Kreuz- und Schrägschnitten so lange zerlegt, bis die jüngsten Vorposten gefunden waren. Es muss also ausdrücklich betont werden, dass das Krebsmaterial zur Untersuchung ganz frischen Gewebes niemals von der Oberfläche, sondern nur aus der Tiefe bez. aus der Mitte eines Knotens genommen wurde. — Die sterilisirten Flüssigkeiten wurden frisch bereitet, auch wiederholt geprüft; und sind irgend welche Culturen von ihnen nach Ueberimpfung nicht aufgegangen.

Grösstes Gewicht wurde bei unseren Untersuchungen schon von Anfang an darauf gelegt, die kleinsten Gewebstheilchen von Carcinomvorposten im hängenden Tropfen möglichst lange bei Körperwärme zu beobachten, einmal um zu sehen, ob sich in ihnen doch irgend welche Kokken oder Bakterien vorfänden, zweitens um zu beobachten, was nach Wochen und Monaten sich von den Gewebselementen und den darin etwa enthaltenen Parasiten irgendwie verändert: sprosst, wächst oder degenerirt. Zeigten sich im hängenden Tropfen bez. zwischen den Gewebszellen nach kurzer Zeit doch Kokken oder Bakterien, so wurde dieses Präparat als unbrauchbar bei Seite gelegt; es war demnach die Stelle des Krebstumors, von welchem es entnommen, doch schon angefault. Solche Störungen durch Bakterien kamen aber, wenn man nur alle erwähnten Vorsichtsmassregeln genau beachtete, recht selten vor, sodass wir daran gewöhnt waren, Carcinomgewebe im hängenden Tropfen steriler Bouillon im erwärmten Mikroskope bis zu 200

Tagen und darüber hintereinander zu beobachten, ohne dass auch nur eine Spur von Fäulnissorganismen darin zu erkennen waren.

Wie schon in Rosenthal's Arbeit erwähnt, wurde das von mir benutzte Mikroskop auf meine Anregung und zum Theil nach meiner Angabe gebaut im Winter 1894/95 von dem Mechaniker an der Kgl. Technischen Hochschule in Dresden, Herrn Leuner, welcher dasselbe als heizbares Mikroskop mit von Luftdruckänderungen unabhängigem Differential-Thermoregulator bezeichnet hat. Es befindet sich seit 1895 fast ununterbrochen in meinem Gebrauche, arbeitet tadellos, indem die Temperatur in ihm z. B. auf 37,5—38,0 C. ununterbrochen gehalten werden kann, und darf wohl als einzig in seiner Art bezeichnet werden.

Da dasselbe bisher noch nicht beschrieben wurde, so möge die Erläuterung durch Herrn Leuner selbst hier folgen:

„Bei diesem Mikroskop ist das sonst bei bakteriologischen Untersuchungen meist verwendete geheizte doppelwandige Wasser-Gefäss durch ein doppelwandiges Warmgehäuse ersetzt, zwischen dessen beiden Wandungen Wärmeschutzmasse sich befindet, so dass das Innere gegen Wärmeausstrahlung vollkommen geschützt ist. Ausserdem unterscheidet sich aber das Mikroskop von anderen bekannten Instrumenten wesentlich dadurch, dass bei ihm das Object fest steht und die optischen Theile des Mikroskops zum Object nach allen Richtungen hin in der Horizontalen und Verticalen eingestellt werden können.

In der beigefügten Zeichnung Fig. 1, Tafel I, ist Leuner's heizbares Mikroskop in der Vorderansicht mit theilweisen Querschnitten dargestellt. Fig. 2 zeigt eine theilweise Oberansicht und Fig. 3 die Hinteransicht.

Durch den Deckel des Warmgehäuses (a) ist der Mikroskop-Tubus (m) in das Innere eingeführt und derart angeordnet, dass er von aussen durch Mikrometerschrauben horizontal und vertical verstellt werden kann. Zur Verticaleinstellung dient die Schraubenmutter (v); die Horizontaleinstellung wird durch die beiden Mikrometerschrauben (o^1) bewirkt, welche den plattenförmigen Tubusträger (m^1) gegen 2 federnde Stifte (o^2) drücken. An dem Tubusträger (m^1) sitzt ausserdem noch ein prismatischer Arm (m^2), an welchem ein Abbe'scher Beleuchtungsapparat in der Axenrichtung des Mikroskop-Tubus verstellbar angebracht ist. Diese Verstellung

des Beleuchtungsapparats bewirkt man durch den ausserhalb des Gehäuses befindlichen Schraubenkopf (b). Die Oeffnung der Irisblende kann durch 2 Schnuren (b_1 und b_2) ebenfalls von aussen regulirt werden.

In der Seitenwand des Warmgehäuses befindet sich eine Oeffnung (a^1) zur Einführung des Objectträgers (t), welcher durch einen Schraubkloben (t^1) an der Fassung der Oeffnung fest geschraubt wird.

Die Beleuchtung des Objects erfolgt durch einen der gebräuchlichen Mikroskopspiegel (s). Derselbe ist unter einer durch 2 Plangläser nach aussen sorgfältig verschlossenen Oeffnung (a_2) am Boden des Warmgehäuses angeordnet. Alle in das Innere des Warmgehäuses ragenden Mikroskoptheile sind durch Wärmeschutzmasse sorgfältig isolirt.

Die Erwärmung des Warmgehäuses (a) erfolgt durch Warmwasserheizung, welcher ein vertical aufgestellter Rohrkessel (r) mit einem Flammenrohr (r^1) dient. An den oberen Theil des Rohrkessels ist ein Heizrohr (h) angeschlossen, welches das Innere des Warmgehäuses in schraubenförmigen Windungen durchläuft, um dann in den unteren Theil des Rohrkessels wieder einzumünden. Die Heizung erfolgt durch einen Bunsen'schen Gasbrenner (g). Die Circulation des Heizwassers wird durch einen am unteren Theile des Heizrohres angebrachten Kühlmantel (k) befördert.

Um die Temperatur im Innern des Warmgehäuses immer auf derselben Höhe erhalten bezw. bei erfolgter Abkühlung sofort wieder auf die Normalhöhe bringen zu können, wird die Heizflamme durch die jeweilige Temperatur im Innern des Warmgehäuses und des Kesselwassers derart regulirt, dass bei zu hoher Temperatur im Warmgehäuse die Heizflamme von selbst verkleinert wird und umgekehrt. Dies geschieht durch einen für diesen Zweck speciell construirten, von Luftdruckänderungen unabhängigen Differential-Thermoregulator, welcher aus einem im unteren Theile mit Quecksilber gefüllten doppel-U-förmigen Glasrohr (x_1, x_2) (Fig. 1 und 3) besteht. Der linke Schenkel desselben (x_1) ist in das Innere des Warmgehäuses eingeführt und endet dort in einer schraubenförmigen Spirale (x_1). Der rechte Schenkel hingegen mündet in den oberen Theil des Heizkessels und endet hier ebenfalls in einer schraubenförmigen Spirale (x_2).

Der Quecksilberminiskus im mittleren Schenkel des doppel-U-förmigen Glasrohres regulirt die Speisung der Heizflamme dadurch, dass durch seine Verbindung mit den Spiralen x_1 und x_2 die Aus-

flussöffnung des Gases (n) kleiner oder grösser wird, je nachdem der Quecksilberstand darin höher oder niedriger ist. Erniedrigt sich nämlich, z. B. bei Einführung eines Objects, die Temperatur im Warmgehäuse, so erfolgt gleichzeitig eine Abkühlung der Thermospirale x_1, in Folge dessen der abschliessende Quecksilberminiskus sinkt und eine reichlichere Menge Gas der Heizflamme zuströmt. In demselben Maasse, in dem die Temperatur im Innern des Warmgehäuses durch stärkere Heizung steigt, verringert sich auch die Menge des zuströmenden Heizgases und demgemäss die Heizkraft wieder. Wie ausserordentlich fein die Wärmeregulirung ist, kann man daraus entnehmen, dass der Quecksilberminiskus sich nur um 0,2 mm zu heben braucht, um das vollständig geöffnete Gaszuführungsrohr (n) vollständig zu schliessen. Falls bei dieser Regulirung oder durch einen Zufall die Heizflamme verlischt, so entzündet sie sich von selbst wieder durch ein für diesen Zweck neben der Heizflamme angebrachtes von der Regulirung unabhängiges Zündflämmchen (g^1).

Der Beobachtung der Temperaturen im Warmgehäuse dient ein von aussen ablesbares Thermometer c und zur Beobachtung der Temperaturen des Kesselwassers ein Thermometer c^1."

Das frische Carcinomgewebe wurde aber nicht nur in sterilen Nährflüssigkeiten untersucht, sondern auch nach den Angaben von Busse, Sanfelice, Kayser u. A. in macerirenden Flüssigkeiten, wie Natron- und Kalilauge, schwacher Salpetersäure, Salzsäure, 40 procentiger Schwefelsäure. In ihnen werden die zelligen Elemente aufgelöst, Parasiten aber wie z. B. Blastomyceten nicht verändert. Natronlauge, Salzsäure und schwache Salpetersäure haben sich immer am brauchbarsten gezeigt.

2. Anlegen von Culturen.

Der Anlage von Culturen von dem Safte oder den Gewebselementen der Vorposten oder von vollkommen frischen Carcinomknötchen, z. B. der Ovarien, des Bauchfells, des Netzes, der Achseldrüsen, wurde stets die Untersuchung im hängenden Tropfen und im erwärmten Mikroskop aus den oben angeführten Gründen vorausgeschickt. Von Coccen oder Bacterien irgendwie durchsetztes Gewebe galt für die Anlage von Culturen unbrauchbar.

Wenn irgendwo die grössten Vorsichtsmaassregeln der Sauberkeit und Asepsis am Platze sind, so ist es hier besonders der

Fall. Um jedem Einwurf von vornherein zu begegnen, so möchte hier, selbst auf die Gefahr der zu ausführlichen Auseinandersetzung hin, nochmals betont sein, das einerseits nur ganz frische und gegen den Zutritt der Luft wohlgeschützte Carcinomstücke, andererseits nur sterilisirte bezw. wieder durch die Flamme gezogene und abgekühlte Messer, Pincetten, Platinösen zur Verwendung kamen.

Nährmedien waren vornehmlich sterile Bouillon, steriles Blutserum, Traubenzuckerlösung, neutrale und angesäuerte Gelatine; ferner Agar + Gelatine + Malzextrakt; ferner sterile Bouillon + 2 procentig. Pepton + 3 procentig. Traubenzucker.

Am besten bewährte sich Nährgelatine, die eine Spur angesäuert worden war. Sie wird, wie schon andere Forscher angegeben haben, von Blastomyceten niemals verflüssigt.

3. Uebertragung.

Sie bestand darin, dass frisches Vorpostengewebe theils in Form von grösseren oder kleineren Stückchen, theils als Brei in die Bauchhöhle gebracht wurde bei Ratten, Meerschweinchen und Kaninchen; ebenso unter die Rückenhaut von Ratten.

Ferner wurde bei Ratten die Rückenhaut an der Schwanzwurzel erst wund gemacht durch wiederholtes Bestreichen mit Crotonöl oder rauchender Salpetersäure und später, nachdem sich eine Art chronischen Ekzems gebildet hatte, auf diese Stelle frischer Carcinombrei wiederholt eingerieben.

Zur Uebertragung wurden aber auch, nachdem es gelungen war, aus menschlichen Carcinomen Blastomycetenculturen zu gewinnen, diese letzteren verwendet und zwar theils intraabdominal, theils subcutan, theils durch Injection in die Ohrvene, in die Hoden, in die Mammae bei Ratten, Kaninchen und Meerschweinchen.

4. Nachweis der Gährung.

Bei der Untersuchung frischen Gewebes im hängenden Tropfen traten sehr bald, wie später klargelegt werden wird, zellige Gebilde in den Vordergrund, welche nicht anders als Blastomyceten gedeutet werden konnten. Um dieselben zu bestätigen, machte sich ausser der Gewinnung von Culturen, welche in vielen Fällen nicht gelangen, der Nachweis der alkoholischen Gährung nothwendig. Zu dem Zwecke wurde von dem Vorpostengewebe, in

welchem Blastomyceten gesehen bezw. angenommen wurden, kleinste Stückchen in steriler Bouillon und steriler Traubenzuckerlösung fein vertheilt und diese Mischung in das für Gährungsversuche bekannte Uförmige Glas gebracht, um zu sehen, ob sich Kohlensäure und Alkohol entwickelt.

Hatte sich in der geschlossenen Röhre nach einigen Stunden unter Verdrängung der Flüssigkeit die Kohlensäure angesammelt, so wurde die Flüssigkeit mit dem Carcinomgewebe in eine sterilisirtes Probirgläschen gegossen, etwas Kalilauge zugefügt und dann mit ein paar kleinen Stücken metallischen Jodes versetzt. Entwickelte sich nach einiger Zeit aus dem Probirgläschen ein deutlicher Jodoformgeruch, so musste in der Flüssigkeit Alkohol anwesend sein, welcher durch Hefe aus der Zuckerlösung abgespalten worden war.

Mehrfache Controlversuche mit Gewebsstücken, die von nicht carcinomatösen Organen stammten, ergaben wohl Kohlensäurebildung, aber in Bezug auf Alkoholabspaltung und Jodoformgeruch ein negatives Ergebniss.

5. Die mikroskopische Untersuchung.

Sie verlangt in der Deutung die grösste Vorsicht und erlaubt ohne Untersuchung frischen Gewebes und ohne Anlegung und Gewinnung von Culturen gar keine bestimmten Schlüsse.

Die mannigfachen, von den verschiedensten Forschern für unser Thema angegebenen Färbemittel gaben von einer bestimmten Blastomycetencultur schon ganz verschiedene Bilder; um wieviel mehr in den Schnitten von Organen, welche durch die vorherige Einwirkung von Härtungsmitteln (Alkohol, Sublimat, Müller'sche Lösung, Formalin) ganz verändert worden sind.

Am besten bewährte sich für den Nachweis der Blastomyceten Hämatoxylin und Carbolfuchsin; sehr gut war auch Hämatoxylin und Eosin; ferner van Gieson'sche Flüssigkeit, Ehrlich'sche Mischung und Saffranin. Freilich bleibt auch damit ihre Färbung in manchen Fällen vollständig aus, selbst in solchen, von denen man bei der Untersuchung frischen Gewebes eine Anzahl von Blastomyceten gesehen hat.

Dies kann wohl nur darauf beruhen, einmal, dass durch die vorausgehende Härtung ein ungünstiger Einfluss ausgeübt wird,

und zweitens, dass sich die Blastomyceten in den verschiedensten Stufen ihrer Lebensthätigkeit befinden und darin die Farbe sehr verschieden annehmen.

II.

Was wurde nun mit Hülfe dieser Methoden beobachtet?

1. Im frischen Gewebe.

Bei der Schilderung der Befunde sehe ich vollständig ab von den normalen und veränderten Gewebszellen und Kernen, da dieselben in Rosenthal's Arbeit eine eingehende Erörterung gefunden haben. Dass verfettete, gequollene, in einander geschachtelte und im Zerfall begriffene Zellen, ferner rothe und weisse Blutkörperchen und freie Kerne mit den wunderbarsten Figuren, namentlich was ihre Kernkörperchen und das Protoplasma betrifft, im Carcinomgewebe vorkommen, darf als bekannt vorausgesetzt werden. Wenn man sich Jahre lang bei seinen mikroskopischen Studien mit diesen Dingen beschäftigt, alle möglichen Stadien des Carcinoms durchmustert und namentlich die vielen freien Kerne und Kernkörperchen in zahlloser Menge und in immer wieder denselben Form- und Inhaltsveränderungen gesehen hat, so wird dem unbefangenen Beobachter um so mehr das auffallen, was unmöglich ihnen zugezählt werden kann.

Dies sind in erster Linie Sprossungs- und Abschnürungsvorgänge, ferner auch Sporenbildungen in runden 2—4 μ und darüber grossen, glänzenden, zum Theil glashellen Gebilden, wie sie schon in Rosenthal's Arbeit kurz als Glaskörper bezeichnet worden sind.

Aus einem Ovarialcarcinom (15. 6. 96) konnte man innerhalb weniger Stunden im erwärmten Mikroskop bei constanter Temperatur von 37,8 längliche, hellglänzende Gebilde (Taf. III, Figg. 1 und 6) folgende Formveränderungen durchmachen sehen: Nach wenigen Minuten hatte sich in Fig. 1 eine doppelte leichte Einkerbung gebildet (Fig 2), welche nach und nach (Fig. 3 bis 5) durch immer tiefere Einkerbung zu einer runden Mittelkugel mit zwei kleineren, noch eng ihr verbundenen glashellen Kugeln führte. In Fig. 6 sah man einen ca. 8 μ langen und 1—2 μ breiten biscuitähnlichen glashellen Körper, von welchem sich nach ungefähr einer halben Stunde bei ununterbrochener Beobachtung (Fig. 7) am unteren

Ende durch Einkerbung eine runde, glashelle Kugel von gleicher Structur abtrennte, aber noch durch einen kurzen Faden mit dem Biscuit in Verbindung stand. Durch molekuläre Bewegung in der Untersuchungsflüssigkeit drehte sich diese kleinere Kugel lebhaft an dem Biscuit hin und her, ein Spiel, welches von Verschiedenen von uns längere Zeit sehr gut beobachtet werden konnte, namentlich als der Verbindungsfaden (Fig. 8 und 9) etwas länger geworden war. Inzwischen hatte sich das eine Ende des Biscuits (Fig. 9) noch mehr verdickt und hob sich durch eine tiefe Einkerbung von dem anderen Ende ab, das sich zu einer Kugel gestaltete (Fig. 10). Mit dem weiteren Wachsthum der ersten Kugel lagen schliesslich (Fig. 11 und 12) 3 verschieden grosse glashelle Kugeln dicht aneinander, deren Ursprung aus dem Biscuit (Fig. 6) bei erster Betrachtung wohl Niemand angenommen haben würde.

An einer anderen Stelle lag ein flaschenähnlicher glasheller Körper (Fig. 13), welcher nach mehreren Stunden einen dickeren Seitenspross darbot (Fig. 14). Gebilden wie in Fig. 15, die denen in Fig. 4 und 5 glichen, begegnete man nicht selten; ebenso konnte man recht häufig verfolgen, wie aus einer glashellen Kugel (Fig. 16) durch Aussprossung sich Formen entwickelten, wie sie in Fig. 17 und 18 als typische gezeichnet worden sind.

Von den Vorposten eines Uteruscarcinoms lag frisches Gewebe im hängenden Bouillontropfen vom 23. 6. 1896 bis 9. 12. 1896 und von einem anderen Carcinom von Mitte Juni 1897 ununterbrochen bis zum Juli 1898 im erwärmten Mikroskope.

Während der ersten vier Wochen sah man, ohne dass jetzt und späterhin auch nur eine Spur von Fäulnissbacterien aufgetreten wäre, zwischen den verschiedensten Gewebszellen glashelle runde Kugeln von 1—4—6 μ in fortwährender Molekularbewegung, während dieselbe bei allen anderen Gebilden, ausser bei den eintrocknenden rothen Blutkörperchen (Stechapfelformen), vollkommen fehlten. An den glashellen Kugeln sieht man nach und nach eine kleine Aussprossung am Rande entstehen (Fig. 19—22), bisweilen als ob sie wie in einer Randvertiefung zurückgehalten würde (Fig. 19 und 22). So wie diese kleinste Kugel frei geworden ist, wird sie durch lebhafte Molekularbewegung von der Mutterkugel fortgetrieben oder sie umschwirrt dieselbe und beginnt ein eigenes selbstständiges Leben. Hat es eine gewisse Grösse erreicht (2 μ), so bildet sich öfters im Innern eine rundliche rothschimmernde Vacuole, welche mit dem Wachsthum der Kugel auch grösser wird

(Fig. 23 und 24). Der Ring um die Vacuole enthält mitunter feine Körner (Fig. 25).

Hält man nun einen bestimmten Punkt des Präparates längere Zeit im Mikroskop eingestellt, so sieht man an den beträchtlich grösser gewordenen Kugeln und der sehr grossen Zahl hinzugekommener kleinster und kleiner heller Kugeln, wie sehr sie sich vermehrt haben (Fig. 35). Eine Betrachtung von grösseren Kugeln, von denen sich kleinere abschnüren wollen, lässt annehmen, dass dieser Vorgang langsam erfolgt, denn innerhalb zweier Tage waren bei 2 grösseren Kugeln die hervortretenden oder daran haftenden Kügelchen noch nicht getrennt.

Bis zum 13. 8. 1896 waren im ersten Präparat diese Glaskörper in der gleichen ununterbrochnen Molekularbewegung und Sprossung, also 51 Tage nach einander beobachtet worden. Am 20. August waren fernerhin eine Menge neuer kleinerer Kugeln zu bemerken. Setzte man die grössten Kugeln (Fig. 34a) gleich 1, so finden sich solche daneben von $^1/_2$—$^1/_3$. Letztere beiden überwiegen (Fig. 34a, a[1]). Während die kleineren mehr rund sind, so zeigen andre, besonders grössere (Fig. 29—31) Vorbuchtungen und anhängende Kügelchen von andrer Lichtbrechung als die Hauptmasse, so dass sie entweder dunkler (29a) oder heller (30b) als diese erscheinen, je nach der Einstellung des Mikroskopes. An manchen Stellen finden sich mehrere (31c). Dasselbe verschiedne Lichtbrechungsverhalten zeigen die feinen Körnchen, welche in einzelnen eingeschlossen sind (Fig. 32 und 33).

An anderen Stellen findet man helle, doppelt conturirte Ringe (Fig. 26 und 23) mit etwas dunklerem Inhalt; sie sind kreisrund oder unregelmässig (28) geformt, im letzteren Falle meistens in Degeneration begriffen. Weiter finden sich einfache Ringe, welche einen zweiten meist excentrisch einschliessen (Fig. 27, vgl. 25).

Am 18. August 1898 kam frisches Ovarialcarcinomgewebe von Frau Dietr. zur Untersuchung. Während der ersten 3 Wochen bemerkte man im hängenden Bouillontropfen eine Menge 1—2 grosser, rundlicher, wie Stahl oder frische Nickelmünzen glänzender Körper mit lichtbrechendem Hofe. Einzelne hatten innen in der Mitte oder am Rande ein Körnchen, das auch theilweise am Rande hervorragte, als ob es austreten wollte (Fig. 36 u. 37). Ferner sah man ganze Gruppen jüngster stahlgrauer, glänzender Körper, wie kleinste Glaskügelchen. Letztere waren noch am 24. Oktober 1898 sehr gut erkennbar, bis zu welcher Zeit auch

die zwar langsame, aber stetige Vermehrung von den verschiedensten Beobachtern mit Sicherheit festgestellt werden konnte (Fig. 38).

Gleiche Befunde traf man an bei Frau Eck. (12. 12. 1899, Carcinoma corporis uteri). Während 70 Tage lag frisches Gewebe im hängenden Tropfen in tadelloser Beschaffenheit. Anfangs sah man sehr viele mattglänzende Kugeln, mehr allein liegend, mit kleinen Sprossen (Fig. 39 u. 40). Später als sich die Kugeln vermehrten, lagen sie in dichten Haufen beisammen (Fig. 41, vgl. Fig. 35).

Ganz ähnliche Glaskugeln fanden sich bei F. P. (11jähr. Mädchen), in einem Ovarialcarcinom, das sofort nach der Operation zur Untersuchung kam (5. 6. 1894), sowie in einem Ovarialcarcinom vom 11. 11. 1895.

Ferner Glaskugeln mit doppeltem Contour in einem Portiocarcinom bei Frau K. (12. 6. 1894); dann in einem Mammacrcinom (19. 7. 1894), wo die glashellen, scharf conturirten Zellen einen verschieden gestaltigen, stark lichtbrechenden Kern zeigten. Ebenso in dem Netzcarcinom (Metastase eines Ovarialcarcinoms) von Frau Kuhn (21. 7. 1896). Hier boten die glashellen Kugeln röthlich schimmernde Innenringe von 1,2—4 μ Durchmesser dar.

Am 10. März 1900 fand die Operation von Frau S. wegen Carcinoma ovariorum statt. Metastasen fanden sich als grosse Knoten im Netz und in zahllosen Knötchen auf dem ganzen Peritoneum. Während und sofort nach der Operation erfolgte die Conservirung bezw. die Untersuchung der erkrankten Organe. In der Ascitesflüssigkeit beobachtete man eine Menge von glashellen, zu Haufen geordneten Elementen, welche fast alle 1 oder 2 glänzende Kügelchen in sich trugen (Fig. 41b) und ganz denen glichen, welche in den Fig. 32, 33 und 36 zur Beobachtung kamen. Fast ganz aber stimmten sie mit denen überein, die sich im Saft der Metastasen befanden (Fig. 41c). Hier wie dort 2—4—6 μ grosse, mehr längliche, glänzende Zellen, theilweise mit stark lichtbrechendem Ringe, welche einen runden, ebenfalls lichtbrechenden Kern einschlossen; ausserdem noch bisquitähnliche Formationen (41c), welche in Sprossung bezw. Abschnürung begriffen waren. (Vgl. Figg. 1—5 und 6—12, 13—14, 16—17.)

Ausserordentlich fesselnd waren die glashellen Kugeln, welche, wie schon in Rosenthal's Arbeit erwähnt, Körnchen enthielten, welche bei völlig geschlossener Zelle in lebhaftester Bewegung waren, genau so, wie das feinste Körnchen, welches man in den

Blastomycetenreinculturen stundenlang in ununterbrochener Bewegung in der Einzelzelle beobachten kann.

Wir sahen diesen Vorgang bei Frl. von B. (Ovarialcarcinom, 14. 7. 1894) folgendermassen: Eine glashelle Kugel mit gleichmässiger runder Wandung (Fig. 42) zeigte 9 Uhr 30 Min. Vorm. dichtstehende Kügelchen in lebhaftester Bewegung. Nach einer halben Stunde war die Wand etwas uneben, wie höckrig geworden (43) und zahlreiche Kügelchen waren ausgeschwärmt und umgaben die Mutterzelle in lebhafter Molekularbewegung. Nach 2 Stunden war die Wand wieder glatt geworden (44). Die innen befindlichen Kügelchen befanden sich noch immer in ausserordentlicher Lebendigkeit, während die ausgeschwärmten zur Ruhe gekommen waren (Fig. 44). Noch eine halbe Stunde lang konnte das Spiel der innen befindlichen Kügelchen verfolgt werden (45), bis man zuletzt nur noch eine glashelle Kugel mit Kapsel und 2 feinen lichtbrechenden Körnchen darin sah (46), welche später auch nur noch als Schatten erkennbar waren (Fig. 47).

Ganz besonders schön war dieser Vorgang im frischen Gewebe vom Portiocarcinom der Frau W. (20. 3. 1896) zu verfolgen. Bald nach der Operation, früh 9 Uhr, sah man in dem im hängenden Tropfen steriler Nährbouillon fein vertheilten Vorpostengewebe 10—12 μ grosse Kugeln mit einer eben angedeuteten Membran (Fig. 48 a), innerhalb welcher eine grosse Zahl glänzender, stellenweise wie facettirter Kügelchen in lebhafter Bewegung war, ohne aber die Zellmembran zu überschreiten. Da wo die Kügelchen sehr eng aneinander gedrängt lagen, sahen sie, wie eben erwähnt, etwas plattgeschliffen aus. Konnte man aber einzelne Kügelchen eine Zeit lang ruhiger beobachten, so unterlag es gar keinem Zweifel, dass die meisten seitlich am Rande ein kleines Knöpfchen, einen Spross trugen (wie in Fig. 39 und 40), der bei schneller Bewegung der Kügelchen fast wie ein Fädchen, eine Geissel (48 a á) aussah und sofort an das Fädchen erinnerte, welchem wir in den Fig. 8 und 9 bei der Ablösung der Sprossen begegnet waren.

Eine Stunde später war in dem Knäuel eine wesentliche Veränderung eingetreten (Fig. 48 b). Der Inhalt des Knäuels befand sich in schwirrender Bewegung und einzelne von den Kügelchen, mit deutlichen Knöpfchen oder Fädchen versehen, traten aus der Kugel aus. Am Nachmittag 4 Uhr war der Knäuel lockerer geworden (48 c), die Bewegung noch lebhaft; zahlreiche Kügelchen schwammen frei um die Mutterzelle herum. Am nächsten Vor-

mittag war der Knäuel kleiner (48 d), die Bewegung geringer; frei schwimmende Kügelchen waren in der Umgebung nur noch spärlich vorhanden. Am Nachmittage fand man denselben Knäuel geschrumpft, seine Elemente ohne deutliche Bewegung, während einzelne freie Kügelchen in der Nachbarschaft voll lebhafter Bewegung zusehen waren.

Ausdrücklich sei hervorgehoben, dass während dieser eben geschilderten Vorgänge, welche von mir und mehreren meiner Assistenten ununterbrochen beobachtet wurden, Fäulnissbakterien in dem Präparate nirgends zum Vorschein kamen.

Am klarsten und ebenfalls stundenlang konnten wir dieses Spiel verfolgen im frischen Gewebe eines Ovarialcarcinoms (6. 12. 1898, Frau P.), wo die Aufbruchstelle der Mutterzelle, welche zahlreiche glänzende und schwirrende Kügelchen enthielt, deutlich zu sehen war (Fig. 49). Aus ihr wurden, wie wir sämmtlich feststellen konnten, die kleinen Kügelchen förmlich herausgeschleudert, und zwar solange, bis fast nur noch die leere, glashelle Kapsel da lag. Damit war die Beobachtung zu wiederholten Malen bestätigt, welche Rosenthal über diesen Vorgang gemacht und in seinen Figuren 14 A c und 14 C zur Darstellung gebracht hatte.

Nachdem ich dieses Aufbrechen der grossen Zellen und Herausschwirren ihres körnigen Inhaltes bei vielen Carcinomen beobachtet, aber bisher nirgends beschrieben gefunden hatte, fand ich beim Studium der Protozöen mehrere Arbeiten von Gilchrist[1]) citirt, deren Lektüre mir durch die Güte des Verfassers ermöglicht wurde. Ich spreche ihm für die freundliche Zusendung seiner Arbeiten hiermit den besten Dank aus.

Die Beobachtungen, welche er am Eiterinhalt bei schweren, zum Tode führenden chronischen Hauterkrankungen gemacht hat, ähneln in den Figuren ganz ausserordentlich den meinen. Gilchrist fand nicht blos kugliche Körper mit doppelt conturirter Membran, welche vielfach noch von einem hellen Hof umgeben war, sondern auch Bisquittformen und andere an Sprossverbände erinnernde Figuren, welche er anfangs für Protozöen ansah, später aber nach

1) Rixford and Gilchrist, Two cases of Protozoen (coccidioidal) Infection of the skin and other organs. — Gilchrist, A case of blastomycetic dermatitis in man. — Comparisons of two varieties of Protozoa and the Blastomyces with the so-called Parasites in certain lesions of the skin. The John Hopkins Hospital Reports. Stud. in dermat. I. Baltimore 1896.

Erscheinen der Arbeit Busse's den Blastomyceten zurechnete. Ausserdem fand er noch zellige Gebilde bis zu 16 und 20 μ Grösse, gefüllt mit 2 μ grossen Körnchen, welche nach Zerreissung der Kapsel heraustraten und sich in der Umgebung der Mutterzelle anhäuften. Die Letztere bildete nach völligem Austritt der Körnchen einen glashellen, leeren, structurlosen Ring. Hierzu giebt er auf seinen Tafeln XXIX, Fig. 14—19, XXXIV, Fig. 53—55 und 61, und namentlich Taf. XI, Fig. 7 sehr klare und anschauliche, meinen Figuren 42—49 sehr ähnliche Abbildungen, nur erwähnt er nicht, dass der Körncheninhalt, wie wir beobachten konnten, erst eine Zeit lang gewissermassen aufkocht, wodurch die Körnchen in selbstständige Bewegung gerathen, und dass erst dann die Membran der Mutterzelle aufplatzt und nunmehr erst die Körnchen herausschwirren.

Gilchrist hält diese letzteren Gebilde für sporulirende Zellen, welche nach Aufbruch der Kapsel die Sporozoiten austreten liessen. In der vergleichenden Uebersicht (Comparisons etc.), in welcher er sich betreffs der glänzenden Kugeln von der Annahme von Protozöen ab- und den Blastomyceten zuwendet, geht er auf diese grossen, aufbrechenden Gebilde nicht wieder ein und es bleibt unentschieden, ob er auch diese als Blastomyceten angesehen wissen will. Bei der Citirung dieser Arbeit Gilchrist's erwähnt Busse alle diese Befunde, und nennt diese grossen, aufbrechenden Gebilde Mastzellen. Er selbst scheint sie in der eigenthümlichen Form des Aufbruches und der Körnchenausstreuung in bösartigen Neubildungen nicht gesehen zu haben, wenigstens erwähnt er in seinem Buche: „Die Hefen als Krankheitserreger“ nichts davon.

Ich verkenne keinen Augenblick die Aehnlichkeit mit Mastzellen, halte es aber für richtiger, auch den körnigen, ausschwirrenden Inhalt jener grossen Gebilde den Blastomyceten zuzuzählen, worauf ich weiter unten zurückkommen werde.

Ueberblickte man nur alle diese, sich immer wiederholenden Befunde, so konnte keine Rede davon sein, sie etwa als Kokken oder Fäulnissprodukte, oder als Verfettungsvorgänge oder als Zelldegenerationen zu deuten. Für Kokken waren die beobachteten Elemente viel zu gross. Fäulnisserscheinungen liessen sich bei sorgfältiger Arbeit mittels Sterilisirung bestimmt vermeiden. Gegen Verfettungsvorgänge sprach die Unveränderlichkeit der Elemente in Aether, Alkohol und Osmiumsäure, und gegen Zellendegeneration

die ganze Art der Sprossungsvorgänge, welche sich von wirklich zerfallenden oder quellenden Zellen unverkennbar abhob.

So blieb nur übrig, namentlich nachdem die grundlegende Arbeit von Busse und dann die Arbeiten von Sanfelice und seinen Schülern, von Tokishige und Anderen erschienen waren, die fraglichen Gebilde den Blastomyceten zuzuweisen und im einzelnen Falle zu prüfen, ob sie sich in ihrem Verhalten chemischen Reagentien gegenüber und in der Entwicklung von Culturen auch wirklich als Blastomyceten bewahrheiteten.

Unerlässlich für diese Arbeiten ist das vorherige Vertiefen in die Litteratur über dieses Thema und es kann nicht dringend genug angerathen werden, sich in erster Linie mit den Arbeiten von Busse und Sanfelice auf das Eingehendste zu beschäftigen, sie immer und immer wieder vorzunehmen, daneben aber auch die früher und später erschienen Veröffentlichungen, namentlich über die Hefe, nicht zu vernachlässigen.

Den Herren Sanfelice, Roncali und Binaghi bin ich für Zusendung ihrer Arbeiten, den Herren Busse und Roncali für Zusendung mikroskopischer Präparate zu besonderem Danke verbunden.

Busse hat als das beste Hülfsmittel, um die Blastomyceten im frischen Gewebe zu erkennen, die Natronlauge angegeben, Binaghi und Andere noch die Kalilauge, Salzsäure, Salpetersäure und die 40 pCt. Schwefelsäure. Alle diese Mittel greifen wohl das Gewebe, aber nicht die in ihm liegenden Parasiten an, sodass die Blastomyceten sehr deutlich zum Vorschein kommen sollen.

Um zur Bestätigung dieser Angaben ein Beispiel für viele auszuwählen, mögen die Vergleichsbefunde vom Falle See. (Ovarialcarcinom mit Metastasen im Netz etc., 10. 3. 1900) angeführt sein. In den Figuren 41 b und 41 c wurden Blastomyceten dargestellt aus der Ascitesflüssigkeit und aus frischem Carcinomgewebe dieser Kranken, das im hängenden Tropfen steriler Bouillon 1 Stunde nach der Operation zur Untersuchung kam. Gleichzeitig wurde frisches Gewebe in je einem hängenden Tropfen von Salzsäure (Fig. 50), schwacher Salpetersäure (Fig. 51), 40 pCt. Schwefelsäure (Fig. 52) und Natronlauge (Fig. 53) untersucht. Die Abbildungen der fraglichen Gebilde zeigen nicht nur unter sich, sondern auch mit denen in steriler Bouillon volle Uebereinstimmung und ist auf Folgendes noch besonders aufmerksam zu machen: Bei

einzelnen der in der Salzsäure sichtbaren Glaskugeln mit deutlichem hellen Hofe befand sich sogar das für Hefe so charakteristische feinste innenliegende Körnchen und zwar in stundenlanger lebhafter Bewegung. Ueberall, auch in der Salpetersäure und 40 pCt. Schwefelsäure hatten die Glaskugeln, welche 1 μ bis zu 10 μ gross waren, einen klaren hellen Hof, und lichtbrechende Innenringe, zeigten auch sehr deutliche Sprossverbände. Am schönsten waren aber die Befunde in der Natronlauge (Fig. 53). Nicht nur dass eine Unzahl der eben beschriebenen Gebilde in allen nur denkbaren Grössen, von den feinsten Pünktchen bis zu 10 μ Grösse und darüber, in Haufen beisammen lagen; es waren auch Sprossverbände in grosser Menge, weit mehr noch wie in der sterilen Bouillon, zu sehen; vor Allem aber war mit Sicherheit festzustellen, dass jene grossen glashellen Gebilde, welche ausschwirrende Kügelchen enthielten, nichts anderes als Blastomyceten, jedenfalls nicht Mastzellen waren. Denn man sah, namentlich bei sehr starken Vergrösserungen (Comp. Oc. 12, Obj. 4,0 mm, Ap. 0,95. Zeiss), dass die zu Ballen aneinander gehäuften Kügelchen von genau derselben Form, Beschaffenheit und Sprossungsart waren, wie die einzeln liegenden, lichtbrechenden, mit hellem Hofe umgebenen grösseren Kugeln.

2. Anlegen von Culturen.

Sprachen alle diese Befunde dafür, dass die in den Carcinomen immer wiederkehrenden, fremdartigen Gebilde zu den Hefen zu zählen waren, so konnte nur die Gewinnung von Reinculturen derselben aus dem Carcinomgewebe diese Annahme sichern. Bei der Anlage derselben musste aber jeder Einwurf von vornherein abgeschnitten sein, dass die etwa gewonnenen Culturen von der Oberfläche der Geschwülste oder ihrer Schnittflächen oder aus der Luft stammten. Es sei darum noch einmal mit allem Nachdruck darauf hingewiesen, dass das Gewebe, welches für die Culturanlage zur Verwendung kam, immer aus der Mitte von Knoten oder Drüsen genommen wurde und dass alle die Vorsichtsmassregeln in Bezug auf Asepsis und Sterilisirung zur Richtschnur dienten, welche für solche Zwecke wissenschaftlich festgelegt sind.

Bis zum Jahre 1897 hatten sich meine Untersuchungen, unter mannigfachen, manchmal monatelangen Unterbrechungen, vorwiegend mit der Durchmusterung frischen Gewebes und mit der Uebertragung desselben auf Thiere beschäftigt. Von da an versuchte ich, vom frischen Carcinomgewebe des Menschen Culturen anzu-

legen, in der ersten Zeit ohne jeden Erfolg. Die positiven Ergebnisse aber, welche nach dieser Richtung hin bekannt waren, von Kahane[1]), Busse[2]), Roncali[3]), Corselli und Frisco[4]), Curtis[5]), Gilchrist und Stokes[6]) durften mit der Gewinnung von Reinculturen nicht ruhen lassen.

Kahane fand 1895 in lebensfrisch untersuchten Sarkomen und Carcinomen wiederholt Blastomyceten und es gelang ihm, eine besonders gelungene Cultur zu gewinnen.

Busse hat auf die verschiedenste Weise in bösartigen Neubildungen gefundene und als Blastomyceten angesehene Parasiten zu züchten versucht: seine Culturversuche sind aber, wie er selbst sagt, doch nicht so weit gediehen, dass sie als absolut beweisend für die Hefenatur dieser Gebilde gelten müssten.

Von einem Scheidensarkom eines 4jährigen Mädchens säte er auf verschiedenartige Nährböden aus und es wuchsen auf Pflaumendekoktgelatine mehrere weisse Hefekolonien. Bakterien gingen nicht auf. Die einzelnen Hefen waren kreisrund.

Bei Abimpfungen von Plattenpithelkrebsen der äusseren Haut hatte er auf seinen Nährböden öfters Hefekolonien erhalten. So von einem Carcinom der Wange eine kleine, weisse, kreisrunde Hefe. Von einem Lippenkrebs impfte er auf 6 Röhrchen mit Pflaumendekoktgelatine, auf welchen sämmtlich eine rosafarbene Hefe aufging.

Corselli und Frisco gelang es, bei einem an Sarkom des Netzes leidenden Manne Hefen sowohl aus der bei Lebzeiten entleerten Flüssigkeit des Hydrops ascites chylosus, wie auch aus den bei der Sektion gewonnenen, sarkomatös entarteten Mesenterialdrüsen zu züchten.

Roncali erhielt durch Aussaaten sowohl von einem Zungenkrebs, wie auch von einem Mammasarkom, in welchen beiden man durch die Untersuchung des frischen Präparates zahlreiche doppelt conturirte Zelleinschlüsse gesehen hatte, in verschiedenen Nährmedien Colonien einer weissen, runden Hefe.

In einem Myxosarkom fand Curtis bei einem jungen Manne

---

1) Centralbl. f. Bakteriol. 18. 616.
2) Die Hefen als Krankheitserreger. Hirschwald. 1897. S. 77, 79, 80, 81.
3) Centralbl. f. Bakteriol. Bd. 20.
4) eod. loco. 18. 368.
5) Siehe Busse S. 86.
6) l. c.

eine ganze Zahl der bekannten „Zelleinschlüsse“ mit einem stark lichtbrechenden Centrum und einer breiten, homogenen, helldurchscheinenden Kapsel. „Diese Zelleinschlüsse liessen sich durch die Cultur zur Vermehrung bringen und es stellte sich heraus, dass sie zu den Hefen gehörten.“ Diese Blastomycetenart trat in zwei verschiedenen Formen auf, einmal nur als nackte, einfach von einer doppelt conturirten Membran umgebene Hefe und zweitens als eingekapselte Form, wobei sich um die eigentliche Zelle noch eine breite, homogene Zelle fand. Im Innern der Zellen lagen oft eine oder mehrere hellglänzende, kleine Kügelchen. Die eingekapselten Hefen waren gewöhnlich viel grösser, wie die nackten. Die Hefe bildete weisse Kolonien, die auf schwach sauren und neutralen Nährböden sehr schnell, auf alkalischen ausserordentlich langsam wuchsen; in zuckerhaltigen Flüssigkeiten erregte sie Gährung, deren Product Alkohol und Kohlensäure war. Gelatine wurde nicht verflüssigt; niemals wurde auf flüssigen Substraten an der Oberfläche eine Art von Kahmhaut gebildet. Dagegen hatten die Hefen die Eigenthümlichkeit, wodurch sie sich von den meisten, bisher beschriebenen, pathogenen Hefen unterschieden, dass sie nämlich zum Theil auch auf sauren, zuckerhaltigen Nährböden Kapseln bildeten und dadurch Formen lieferten, die sich durch nichts von den parasitären Formen unterschieden.

Auch die Versuche von Gilchrist und Royal Stokes ergaben insofern ein positives Ergebniss, als sie bei einer schweren chronischen Hauterkrankung in dem Eiter der Knötchen glänzende, doppelt konturirte Gebilde fanden; in Culturen gingen neben Kokken auch Colonien dieser „Zelleinschlüsse“ auf; in Reincultur fanden sich Mycelbildungen, welche der Beschreibung nach an Soor erinnerten.

Plimmer[1]) untersuchte 1278 Carcinome und fand in 1130 Fällen Zelleinschlüsse, die er für parasitär hält; allerdings traten diese nur 9 mal in sehr erheblicher Anzahl auf und nur ein einziges Mal konnte er die Parasiten züchten, nämlich aus einem rapid gewachsenen Carcinoma mammae, von dem leider nicht gesagt ist, ob es ulcerirt war. Ueber die Natur der Parasiten möchte er noch nicht endgültig urtheilen, doch hält er sie am wahrscheinlichsten für Hefepilze. Er züchtete dieselben anaërobiotisch in einer Carcinom-

1) Cit. nach Petersen und Exner, Ueber Hefepilze und Geschwulstbildung. Beitr. z. klin. Chir. XXV. 3. — Plimmer, On the Aetiology and histology of cancer with special reference to recent work on the subject. The Practitioner. April 1899.

saft-Bouillon, der 2 pCt. Glukose und 1 pCt. Ac. tartar. zugesetzt waren.

Petersen und Exner ist es in 22 Fällen von nicht ulcerirten Carcinomen und Sarkomen, trotz verschiedenster Methoden und Nährböden nie gelungen, eine Hefecultur zu erzielen.

Wenn ich mich nun zu meinen eigenen Versuchen wende, so ist es mir innerhalb der letzten 2 Jahre bei der Untersuchung von einigen 20 Carcinomen gelungen, aus dem Vorpostengewebe von 4 bösartigen Neubildungen des Menschen Reinculturen von Blastomyceten zu gewinnen.

1. Fall. Frau Pr., 6. 12. 1898. Ovarialcarcinom (s. S. 93 dieser Arbeit). Frisches Gewebe wurde zunächst im hängenden Tropfen steriler Bouillon untersucht und zwar vom 6. 12. 1898 bis zum 9. 10. 1899, also 307 Tage nach einander, im Leuner'schen erwärmten Mikroskope bei constanter Körperwärme. Der Verschluss des Deckgläschens erfolgte mittels Vaseline. Das Präparat wurde nie herausgenommen. Es war weder Eintrocknung desselben, noch Bakterien- oder Kokkenbildung jemals in ihm zu beobachten.

Schon in den ersten Tagen bemerkte man darin die oben beschriebenen glashellen Kugeln in vielfacher Sprossenbildung und Vermehrung, ein Vorgang, welcher nicht nur von mir, sondern auch von meinen Assistenten während mehrerer Wochen verfolgt werden konnte. Jedenfalls steht die Thatsache fest, dass man bis zum September und Oktober 1899 die anfangs gesehenen Sprossverbände und vielen kleinen glänzenden, zum Theil conturirten, zum Theil mit feinen Innenkörnchen versehenen Gebilde immer noch deutlich unterscheiden konnte, was ganz besonders durch den auffallenden Glanz erleichtert wurde, während alle anderen Gewebszellen nichts von diesen Erscheinungen darboten.

Bei dieser ununterbrochenen Beobachtung stand man unter dem Eindruck, einmal dass sich diese Gebilde anfangs nach und nach vermehrt hatten, zweitens dass, da eine weitere Vermehrung nicht eintrat, der in der Bouillon befindliche Nährstoff wahrscheinlich nunmehr verbraucht war, dass drittens aber die Gebilde eine ganz ausserordentliche Lebensfähigkeit und -Dauer haben mussten, da irgend welche Veränderungen, wie Zerfall oder Verfettung oder Quellung oder dgl. an ihnen sich nicht bemerklich machten.

Infolge dessen sollte ein Versuch mit ihnen angestellt werden, ob sie thatsächlich noch Lebenskraft besässen und weiter züchtbar

wären. Dieser Versuch schien um so lohnender, als die ungefähr zur gleichen Zeit in dem zweiten, nachher zu besprechenden Falle begonnenen Culturversuche einen positiven Erfolg in Aussicht stellten.

Es wurde daher dieser wohlerhaltene hängende Tropfen am 9. 10. 1899 aus dem Mikroskop herausgenommen und mit ihm unter den grössten Vorsichtsmaassregeln, die wohl fernerhin nicht mehr angeführt zu werden brauchen, 3 Stichculturen in neutraler Nährgelatine angelegt.

Bis zum 17. 10. 1899 war in einem von diesen Probirgläschen der Stich angegangen. Auf der Oberfläche der Gelatine zeigte sich ein rundlicher, ca. 4 mm im Durchmesser haltender, weisser Ansatz, welcher in einem mit Carbolfuchsin gefärbten Ausstrichpräparat eine Menge Mycelfäden, aber auch viele runde, doppelt conturirte, zum Theil mit einem feinen Körnchen versehene, gleichmässig rothgefärbte, 1 μ bis 5 μ grosse Gebilde zeigte. Sie glichen vollständig den Blastomyceten in den von Busse mir zugesandten Präparaten.

Am 17. 10. 1899 erfolgte hiervon die 2. Abimpfung durch Stichcultur auf neutrale Gelatine in 2 Röhrchen. Bis zum 24. 11. 1899 hatte sich wiederum auf der Oberfläche von beiden ein grauweisslicher Belag gebildet, der in Ausstrichpräparaten ebenfalls wieder Mycelfäden mit einzelnen Blastomyceten zeigte

Bei der 3. Abimpfung (24. 11. 1899) wurde etwas angesäuerte Gelatine zu Stichculturen verwendet. Es wuchs ein dicker weisser Rasen auf der Oberfläche und ein federartiger feiner Strich nach der Tiefe; das am 7. 12. 1899 angefertigte Ausstrichpräparat bot eine sehr grosse Zahl von Blastomyceten und nur wenig Mycelfädchen dar.

4. Abimpfung am 12. 1. 1900. Bis zum 2. 2. 1900 ist wiederum ein weisser dicklicher Pilzrasen mit kurzem Nagel entstanden, ohne Verflüssigung der Gelatine. Der Rasen enthält sowohl im hängenden Tropfen, wie in dem mit Carbolfuchsin gefärbten Ausstrichpräparat (Fig. 54) nur Blastomyceten.

2. Fall. Frau Die., 8. 12. 1898. Doppelseitiges Ovarialcarcinom übergehend auf das Beckenperitoneum.

Im frischen Gewebe, sowie bei der Behandlung mit Natronlauge fanden sich eine Menge der oben beschriebenen stark glänzenden, doppelt conturirten Gebilde, unter denen auch verschiedene ausschwärmende waren.

1. Impfung am 8. 12. 1898 auf Nährgelatine durch Stichcultur. Bis zum 19. 12. 1898 ist ein weisslicher kurzer, wie aus feinsten Perlchen bestehender Nagel mit weissem Kopfe gewachsen. Ausstrich: Mycelfäden mit Blastomyceten.

2. Abimpfung 19. 12. 1898 auf 3 Röhrchen von Nährgelatine, die alle 3 angehen. Die eine (Fig. 55a) bildet nach mehreren Monaten einen dicken weissen, mit weissen Knöpfen auf der Oberfläche besetzten Rasen, von dessen Mitte ausgehend der Stich als eine etwas gefaltete Feder erscheint, welche aus zahllosen feinsten Pünktchen zusammengesetzt ist. Sie bilden im Ausstrichpräparat, sowie im hängenden Tropfen steriler Bouillon eine Reincultur von Blastomyceten, welche nur von einzelnen Mycelfäden durchsetzt ist.

Diese Cultur ist nach und nach in Gestalt einer prachtvollen, federartigen Form gewachsen und wird durch Aufguss von Formalin zu Demonstrationszwecken abgetödtet (Fig. 55a).

In den beiden anderen Röhrchen sind ebenfalls, in ähnlicher Form, Culturen gewachsen. Sie werden zur Untersuchung und Abimpfung als Stamm lange Zeit aufbewahrt.

3. Abimpfung (2. 10. 1899) auf neutrale Gelatine: 3 Röhrchen. In zwei von ihnen geht der Stich an und giebt im Ausstrich Mycelfäden mit zahlreichen Blastomyceten.

4. Abimpfung (8. 11. 1899) auf angesäuerte Gelatine. Nach 13 Tagen ein weisser Nagel mit Kopf. Ausstrich: Reincultur von Blastomyceten. Hiervon

5. Abimpfung (1. 12. 1899) auf angesäuerte Gelatine: 3 Röhrchen. Alle drei wachsen vorzüglich wie in Fig. 55a. Zwei von ihnen werden zu Demonstrationszwecken durch Formalin abgetödtet (Fig. 55b und c). Von der dritten erfolgt die

6. Abimpfung am 12. 1., 31. 1. und 8. 2. 1900 auf angesäuerte Gelatine in 7 Röhrchen, in denen die Culturen vorzüglich zum Wachsthum gelangen. Sie zeigen im hängenden Tropfen doppelt conturirte glashelle Zellen von 1 μ bis 3 μ Grösse, von denen die grösseren fast alle seitlich oder in der Mitte ein feinstes Körnchen tragen, das sehr oft in lebhaftester Bewegung angetroffen wird. Abschnürungs- und Sprossvorgänge sind zahlreich vorhanden (Fig. 56).

3. Fall. Frau Wagn. (29. 9. 1899). Derber Carcinomknoten in der rechten Mamma und carcinomatöse Infiltration der Achseldrüsen.

Im hängenden Bouillontropfen, namentlich vom frischen Gewebe der Achseldrüsenknoten, eine Menge runder, glänzender, zum Theil doppeltconturirter Gebilde, welche durch Natronlauge nicht verändert werden.

1. Impfung (29. 9. 1899) vom Saft der Drüsenknoten in 3 Röhrchen neutraler Gelatine, vom Saft der Vorpostenknoten in der Mamma 2 Röhrchen. Bis zum 5. 10. hat sich auf der Oberfläche in einem Röhrchen (Achseldrüsen) ein weissgelblicher Hof gebildet, der im Ausstrichpräparat Mycelfäden mit vielfachen Blastomycetenzellen zeigt. Davon

2. Abimpfung (4. 10. 1899) auf neutrale Gelatine. Nach 8 Tagen der gleiche Befund im Ausstrich. Davon

3. Abimpfung (17. 10. 1899) durch Stich in neutrale Gelatine. Es wächst sehr langsam ein Nagel mit grauweisslichem Kopfe, in welchem man wiederum Mycelfädchen mit vielfachen glashellen, doppelt conturirten Zellen findet. Davon

4. Abimpfung (21. 11. 1899) durch Stich in angesäuerte Gelatine. Bis zum 7. 12. ist ein kleiner weisser Nagel mit weissem Köpfchen gewachsen. Im Ausstrich bez. im hängenden Tropfen bietet er massenhafte Blastomyceten dar, aber nur vereinzelte Mycelfäden. Daher

5. Abimpfung (7. 12. 1899) auf angesäuerte Gelatine. Blastomyceten in Reincultur.

Die 6. Abimpfung am 13. 1. 1900 und die 7. am 31. 1. 1900 gaben prachtvolle, federartige Culturen in der Nährgelatine, welche niemals verflüssigt wird, genau denen von den vorigen beiden Fällen gleich. Im hängenden Tropfen finden sich nur ganz gleiche Gebilde, allerdings in den verschiedensten Grössenabstufungen, nämlich 1—2—3 μ grosse glashelle, theils runde, theils längliche, oft doppelt conturirte Zellen, vielfach mit 1—2 glänzenden Kernen im Innern, in Abschnürungsvorgängen und in Sprossverbänden gelagert (Fig. 57).

4. Fall. Frau Schrü. (16. 1. 1900). Carcinoma port. vagin. uteri. Vorpostengewebe im hängenden Tropfen steriler Bouillon, späterhin auch in Natronlauge, bietet vielfache runde, glänzende Kugeln mit Sprossverbänden dar.

1. Impfung in saure Gelatine, 4 Röhrchen. In einem von ihnen ist bis zum 2. 2., und noch besser bis zum 14. 2 ein weiss-

grauer Nagelkopf gewachsen. Er enthält fast nur Blastomyceten. Es wird von ihm am 21. 2. die

2. Abimpfung vorgenommen, ebenfalls in saure Gelatine, welche bis zum 24. 3. als weisser Nagel mit weissem, etwas buckligen Kopfe weitergewachsen ist.

Die 3. Abimpfung erfolgte vorher schon am 7. 3. 1900. Sie wuchs in gleicher Weise, wie in den drei vorhergehenden Fällen, fort und zeigte im hängenden Tropfen eine völlige Reincultur von Blastomyceten (Fig. 58).

3. Nachweis der Gährung.

Wenn schon die Betrachtung dieser 4 Reinculturen keinen Zweifel über die Natur der Blastomyceten aufkommen liess, so sollte dieselbe doch noch durch den Nachweis der Gährung sichergestellt werden.

Setzte man einer in steriler Bouillon erfolgten Aufschwemmung von jeder dieser vier Culturen eine Traubenzuckerlösung zu, die sich in einem Uförmigen Glas befand, so entwickelte sich jedesmal Kohlensäure und Alkohol. Der letztere war durch den deutlichen Jodoformgeruch nach Zusatz zur Lösung von etwas Kalilauge und metallischem Jod nachzuweisen.

Der gleiche Nachweis gelang im Falle Sec. (10. 3. 1900, Ovarialcarcinom), in welchem im frischen Gewebe, auch nach Zusatz von Natronlauge etc. die Blastomyceten erkennbar waren. Löste man einen kleinen Klumpen frischen Gewebes in Traubenzuckerlösung auf, so entwickelte sich bei gleicher Versuchsanordnung Kohlensäure und Alkohol; also musste Hefe im frischen Carcinomgewebe vorhanden sein.

4. Mikroskopische Untersuchungen.

Nachdem es sichergestellt ist, dass die aus dem frischen Carcinomgewebe gewonnenen Culturen Hefezellen sind, muss es unsere weitere Aufgabe sein, klarzustellen, wie dieselben nach Anwendung der verschiedenen Färbemittel aussehen.

Dabei wird sich ergeben, dass die Hefezellen ein- und derselben Cultur nach Anwendung verschiedener Färbemittel zum Theil einen ganz verschiedenen Anblick gewähren. Die Kenntniss dieser verschiedenen Wirkung ist deshalb nothwendig, weil man sonst bei Behandlung eines mikroskopischen Gewebsschnittes mit

einem der bekannten Färbemittel oder bei Doppelfärbungen gar nicht in der Lage wäre, zu sagen, diese eigenthümlichen Zellenhaufen hier, die man im Carcinomgewebe trifft, sind Blastomyceten oder nicht. Das eine Mal tritt nämlich mehr die doppelte Contour allein, bezw. mit Kern hervor; das andere Mal erscheint der innere Ring viel schärfer und enthält eine Menge dunkler Körnchen; endlich sieht man die Hefezelle manchmal nur gleichmässig hell oder tiefdunkel, ohne Contour und Kern. Mit kurzen Worten: die Färbemittel werden sehr verschieden angenommen.

In den Figuren 59—63 ist die Cultur von Fall 4 (Frau Sch.) in fünffach verschiedener Färbung dargestellt. Durch Hämatoxylin (59) erscheinen die hellblau bezw. blassblau gefärbten Hefen mit doppelten Ringen, in denen Kerne nicht hervortreten. Die Färbung nach Gram (Fig. 60) macht dagegen die Hefe tiefdunkelroth bis schwarz; die doppelte Contour ist eben angedeutet. Ganz anders bei Eosin (61), Methylviolett (62) und Bismarckbraun (63), in denen nicht nur die doppelten Contouren, sondern auch die Kerne sehr schön sichtbar sind.

Von der Cultur im 2. Falle (Frau D.) wurden drei verschiedene Färbungen wiedergegeben. Die Figur 65 (Eosin) ähnelt 61—63; bei der Färbung mit Carbolfuchsin (66) sieht man nicht nur doppelte Contouren und Kerne, sondern auch lichte Höfe um jede Zelle. Am eigenthümlichsten und schönsten wirkt aber die Färbung nach van Gieson (Fig. 64) auf die Zellen. Sie erscheinen blauviolett, haben doppelte Contouren und zeigen im Innern theils einzelne Kerne (1—10 und 12), theils ist der innere Ring schwarzblau körnig gefärbt. Sprossverbände und Abschnürungsvorgänge treten sehr deutlich hervor.

Durchmustert man nun die mikroskopischen Präparate von den untersuchten Carcinomen, so kann es nicht schwer halten, in ihnen die Blastomyceten einzeln oder in Gruppen stehend herauszufinden. Mehrere Doppelfärbungen erleichtern das Auffinden.

1. Hämatoxylin und Carbolfuchsin (Busse): Gewebe und Zellen violett; Zellkerne schwach röthlich; Blastomyceten rothbraun, vielfach mit doppelter Contour und Höfen (vgl. Fig. 75). Beste Färbungsmethode. Ebenso die beiden folgenden.

2. Malachitgrün, Säurefuchsin, Nigrosin: Gewebe violett, Gewebszellen hellblau; Blutkörperchen rothbraun; Blastomyceten tiefdunkelblau mit hellem Hofe.

3. Malachitgrün, Säurefuchsin, Gelb von Martin: Ge-

webe und Gewebszellen grün, Zellkerne violett; Blutkörperchen violett bis gelb; Blastomyceten mit Sprossen violett; in den grösseren erscheint der Kern blau (s. Maffucci und Sirleo).

4. Methylviolett, Eosin: Gewebe blau, Zellkerne blauviolett; Blutkörperchen violett; Blastomyceten hellroth mit blauem Kern Fig. **67**, Blastomyceten = b, Fall 1, Fr. Preu. Fig. **68**, Fall 2, Frau D. b = einzeln liegende Blastomyceten mit Hof; b' = 2 zusammen liegende mit Höfen; b'' = mehrere zusammen liegende mit Höfen).

5. Methylviolett, Pikrinsäure, Säurefuchsin: Gewebe hellviolett; Zellkerne dunkelviolett mit röthlichem Schimmer; Blutkörperchen grün; Blastomyceten tiefdunkelblau mit röthlichem Glanz. Höfe vielfach sehr deutlich.

6. van Gieson: Gewebe violett; Zellen und Kerne grün; Blutkörperchen gelb; Blastomyceten tiefdunkelgrün; Sprossverbände und einzelne Höfe deutlich.

7. Ehrlich-Saffranin (Sanfelice): Gewebe und Kerne violett; Blutkörperchen ziegelroth; Blastomyceten hellroth; Höfe blass (Fig. **69**, Fall 3, Frau Wag. Lymphdrüsencarcinom, b = 4 zusammen liegende Blastomyceten).

Um von den vielen untersuchten Carcinomen nur einige noch anzuführen, in welchen nach diesen angegebenen Färbungen Blastomyceten gefunden worden sind, so mögen folgende erwähnt sein:

1. Pal. (11j. Mädchen, Ovarialcarcinom.) Hämat.-Carbolf.: Blast. roth mit Höfen. Malach.-Säurefuchs.-Nigrosin: Blast. tief dunkelblau.

2. Schweik. (14j. Mädchen, Ovarialcarcinom.) Häm.-Carbolf.: Prachtvolle rothe Kugeln.

3. Schrüff. (Uteruscarc., s. oben Fall 4 der Culturen.) Häm.-Carbolf.: Blast. roth.

4. Krautw. (Uteruscarcinom.) Häm.-Carbolf.: Bast. roth. Methylv.-Pikrins.-Säurefuchs.: Blast. tiefdunkelblau, zum Theil mit Höfen. Malach.-Säurefuchs., Gelb von Martin: Blast. violett.

5. Uhlem. (Ovarialcarcinom.) Häm.-Carbolf.: Blast. theils roth, theils purpurroth mit doppelten Contouren.

6. Hoy. (Ovarial- und Periton. carc.) Häm.-Carbolf.: Blast. roth, in Sprossverbänden und förmlichen Brutstätten beisammen liegend.

7. Sieg. (Uteruscarc.) Malach.-Säuref., Gelb von Martin: Blast. violett. Malach.-Säuref.-Nigr.: Blast. tiefdunkelblau. Meth.-Pikr.-Säuref.: Blast. tiefdunkelblau. Meth.-Eosin: Blast. blassroth mit viol.-blauen Kernen (s. Fig. 70), b = Blastomyceten.

8. Helb. (Ovarialcarc.) Meth.-Eosin: Blast. blassroth mit viol.-blauen Kernen (Fig. 71), b = Blastomyceten. Hämat.-Carbolf.: Blast. roth. Mal.-Säurefuchs., Gelb von Martin: Blast. roth mit blauen Kernen. Sprossverbände.

9. Schröd. (Ovarialcarc.) Hämat.-Carbolf.: Bast. roth. Ehrlich-Saffranin: Blast. blassroth.

Wie sind nun diese mikroskopischen Befunde zu bewerthen?

Von den vier Fällen, in denen es gelang, Blastomyceten-Reinculturen zu gewinnen, kann es nicht fraglich erscheinen, die Gruppen von rundlichen Zellen, welche wir in den Schnitten fanden, auch den Hefezellen zuzuzählen. Die Aehnlichkeit zwischen den Culturen und diesen Zellgruppen ist eine ausserordentlich grosse. Nicht nur, dass die Zellen von der verschiedensten Grösse sind, von feinsten Pünktchen bis zur Grösse eines Zellkernes; man sieht andererseits auch vielfach doppelte Contouren; hier und da auch Sprossverbände und Abschnürungsvorgänge.

Die Vertheilung in den mikroskopischen Schnitten ist freilich sehr verschieden. In einzelnen muss man lange suchen; in anderen liegen sie dicht gedrängt beisammen, und zwar dann einzeln stehend oder in Gruppen bis zu 10, 12 und noch mehr. In Zellen oder in deren Kernen eingeschlossen fanden sie sich selten. Kommen solche sogenannte Zelleinschlüsse an sich auch häufig vor, so erschien es vorsichtiger, diese zunächst als Hefezellen nicht zu deuten, und sich vielmehr an diejenigen zu halten, welche frei im Gewebe lagen. Von einzelnen Zelleinschlüssen will es mir freilich ganz unbedenklich erscheinen, sie als Hefezellen anzusprechen. Es sind dies die bei Eosin- bezw. Saffraninfärbung blassrothen doppelt contourirten Kugeln, welche man mitten in den stark gewucherten Epithelzellen der Carcinomalveolen findet.

Hiernach erscheint es nicht zu weitgehend, wenn man die fraglichen, runden, doppelt contourirten Gebilde, welche man in denjenigen Carcinomen fand (No. 1, 2, 4—9), von welchen Culturen nicht angestellt bez. nicht gewonnen wurden, ebenfalls als Hefezellen betrachtet.

Sonach kommen im frischen Carcinomgewebe Blastomyceten vor; es gelingt auch sie zu züchten und man erkennt sie in den mikroskopischen Schnitten wieder.

Die weitere Frage wäre nun die, ob sie auf Thiere übertragen, auch wiederum bösartige Neubildungen bei diesen hervorrufen und aus diesen wiederum in Reincultur nachgewiesen werden können.

5. Uebertragung.

Für dieses Capitel sind die jüngsten Arbeiten von Sanfelice Zeitschr. f. Hygiene, 29. B. 463) von hervorragender Bedeutung, namentlich sein Experiment an einer Hündin, in deren Brustdrüse er den Saccharomyces neoformans injicirte. Er fand später in dieser Mamma nicht nur ein Adenocarcinom, sondern auch in den erkrankten Lymphdrüsen „dieselben Epithelelemente wieder, welche die Hauptgeschwulst zusammensetzen, sodass man von richtigen Drüsenmetastasen reden kann".

Ferner gelang es ihm, mit der Injection einer Reincultur des Saccharomyces neoformans in die beiden Hoden eines Hundes in diesen eine Geschwulst zu erzeugen mit zahlreichen erbsen- bis haselnussgrossen metastatischen Knötchen in der Umgebung. „Die Struktur der Hauptgeschwulst und die Wiederholung dieser Struktur in allen metastatischen Knötchen berechtigte dazu, die Hauptgeschwulst als ein Adenocarcinom anzusehen".

Nach Einimpfung von Saccharomyces neoformans in die Venen von Hunden erhielt er bindegewebige Neubildungen.

Nachdem er dann noch über eine grosse Zahl hochinteressanter gleicher Versuche an Katzen und Schafen berichtet hat, zieht er aus allen von ihm auseinandergesetzten Ergebnissen folgenden Schluss:

1. Der Saccharomyces neoformans zeigt sich in den Geweben der Thiere vornehmlich in zweifacher Gestalt. In der einen besitzt er eine Kapsel, ist vollkommen den von Russell beschriebenen Fuchsinkörperchen ähnlich und lässt sich in den künstlichen Nährböden nicht cultiviren. Diese zweite Form beobachtet man im Organismus nur dann, wenn der Parasit sich lange in ihm aufgehalten hat.

2. Wird der Saccharomyces neoformans in reiner Cultur in die Organe von Hunden eingeimpft, so kann er Veranlassung geben zur Entstehung epithelialer Geschwülste, welche in Bezug auf ihren Verlauf und ihre Struktur den bösartigen Geschwülsten des Menschen ähnlich sind. Wird er dagegen Hunden, Katzen und Schafen in die Venen eingeimpft, so kann derselbe Parasit die Entstehung von Neubildungen bindegewebiger Natur veranlassen.

Corselli und Frisco (l. c.) gelang es, von einem an Sarkom des Netzes leidendèn Manne Hefen sowohl aus der bei Lebzeiten entleerten Flüssigkeit des Hydrops ascites chylosus, wie auch aus

den bei der Section gewonnenen, sarkomatös entarteten Mesenterialdrüsen zu züchten. Sowohl die Flüssigkeit, wie auch die Culturen erwiesen sich für Meerschweinchen, Kaninchen und Hunde pathogen und riefen bei allen diesen Thieren Neoplasmen hervor. „Es ist somit, sagen die Verfasser, wenigstens in diesem besonderen Falle der ätiologische Zusammenhang zwischen dem bösartigen Geschwüre und dem von uns untersuchten Blastomyceten erwiesen."

Leider aber fehlen hierüber, wie man mit Busse sagen muss, überzeugende Beschreibungen und Abbildungen.

Curtis hatte aus einem Myxosarkom von einem jungen Manne eine runde weisse Hefe erzeugt, welche er Saccharomyces subcutaneus tumefaciens nannte. Dieselbe führte nach Einführung bei verschiedenen Thieren zu Tumoren, welche durch eine enorme Anhäufung von Parasiten im Gewebe entstanden waren, aber nicht zu bösartigen Neubildungen im histologischen Sinne.

Ueber ähnliche Beobachtungen berichten Buschke, sowie Petersen und Exner.

Hieraus ergiebt sich, dass es seinen Angaben und Abbildungen zufolge bisher nur Sanfelice gelungen ist, nach Einführung von Blastomycetenculturen in den thierischen Organismus Geschwülste zu erzeugen, sowohl bindegewebiger wie epithelialer Natur, welche bösartig waren, Blastomyceten enthielten und zum Tode des Trägers führten.

Von grossem Interesse ist es, was Sanfelice über die Wege sagt, welche man bei solchen Experimenten einschlagen könne (l. c. S. 474). „Zur Erforschung der Aetiologie der bösartigen Geschwülste kann man zwei Wege einschlagen: einen direkten, indem man Thiere, welche für derartige Geschwülste empfänglich sind, mit der Substanz von bösartigen Geschwülsten des Menschen impft, oder aus den letzteren die Parasiten in einer Cultur isolirt und sie den nämlichen Thieren einimpft, oder einen indirekten Weg, indem man aus dem umgebenden Medium die Blastomyceten zu isoliren sucht und den Thieren einimpft."

Von Anfang an habe er den einen wie den anderen Weg verfolgt, sei aber sehr bald zur Ueberzeugung gekommen, dass vermittelst des ersten Weges keine positiven Resultate zu erhalten seien. Er hat nach dieser Richtung hin eine grosse Zahl von Versuchen angestellt, aber ohne befriedigende Ergebnisse, deshalb diesen Weg verlassen und sich auf den indirecten begeben, auf welchem er, wie wir oben sahen, Tumoren erzeugt hat mit

Metastasen in den Drüsen, welche die höchste Beachtung beanspruchen.

Ich selbst habe nun von Anfang an nur den directen Weg beschritten und eine grosse Zahl von Thierversuchen angestellt, von dem Gedanken ausgehend, dass, wenn man bei wochenlanger Beobachtung von menschlichem Carcinomgewebe im hängenden Bouillontropfen und im gleichmässig erwärmten Mikroskop immer und immer wieder die glashellen, doppelt contourirten, in stetiger Vermehrung befindlichen Gebilde beobachtet, welche mit Sicherheit Blastomyceten sind, diese doch schliesslich auch in einem andern lebenden Organismus unter geeigneten Bedingungen zum Weiterleben gebracht werden könnten.

Wie sich zeigen wird, ist dieser Weg doch mit Erfolg beschreitbar, und ich habe die feste Ueberzeugung, dass es Sanfelice und Anderen auch gelingen wird, ähnliche oder vielleicht noch bessere Beweisstücke zu gewinnen, als wie es mir gelungen ist.

Aus der Zahl der vielen Versuche mögen nur diejenigen erwähnt sein, von welchen etwas bemerkenswerth erscheint.

A. Uebertragung von frischem menschlichen Carcinomgewebe auf Thiere.

1. Schönh., 28. 4. 99. Carcinoma portionis vaginalis uteri. Freund'sche Operation.

In die Bauchhöhle einer weissen Ratte wird ein ca. $^1/_2$ ccm grosser Würfel von frischem Vorpostengewebe gebracht. Nach 156 Tagen (am 1. 10. 99), nachdem sich rechts unterhalb der Leber ein weicher, ungefähr pflaumengrosser Tumor entwickelt hatte, stirbt das stark abgemagerte Thier. Section bald nach dem Tode: Rechts unterhalb der Leber, zwischen ihr und dem Beckeneingange, liegt ein pflaumengrosser, vielknolliger, mit dem Colon ascendens etwas verwachsener, derber Tumor. Auf dem Durchschnitte stellt er eine vielkammerige Masse dar, welche in derben Schalen etwas Eiterbrei enthält. Von dem damals implantirten Stück ist nichts mehr zu sehen.

Die Untersuchung des Eiterbreies im hängenden Tropfen mittels verschiedener Medien zeigt ausser degenerirten und zerfallenen Zellen eine Menge von Blastomyceten; einzelne von ihnen haben einen stark lichtbrechenden Hof und das für Hefezellen so charakteristische Kügelchen im Innern, welches sich stundenlang in lebhafter ununterbrochener

Bewegung befindet. Ausserdem sieht man längsovale Blastomyceten mit seitlich stehendem, ziemlich grossen, gekörnten Kerne.

2. Preu., 6. 12. 98. Ovarialcarcinom. Im hängenden Tropfen steriler Bouillon reichliche Blastomyceten, deren Züchtung zur Reincultur gelingt (s. oben Capitel: Anlegen von Culturen, Fall 1).

Zwei ca. $^1/_2$ ccm grosse Stückchen frischen Carcinomgewebes werden am 6. 12. 98 einem Kaninchen in die Bauchhöhle gebracht. Das Thier wird nach 303 Tagen (5. 10. 99) getödtet.

Bei der Section zeigte sich dasselbe sehr gut genährt. Im Abdomen war von den implantirten Stücken nichts mehr zu sehen. Das einzig Auffallende war, dass der Harn zahllose gelbbräunliche Körnchen enthielt, in und an welchen man unter dem Mikroskope einzelne, aber zweifellose Blastomyceten fand.

3. Dietr., 18. 8. 98. Ovarialcarcinom. Im hängenden Tropfen verschiedener Medien zweifellose Blastomyceten im frischen Carcinomgewebe. Von derselben Stelle des grossen Tumors wurden bei 2 Kaninchen je ein $^1/_2$ ccm grosser Würfel in die Bauchhöhle implantirt.

a) Das erste Kaninchen stirbt nach 3 Tagen. Im Harn schwimmen Gebilde herum, genau wie im vorigen Falle, welche nach ihrer Grösse und Reaction zu den Blastomyceten zu rechnen sind.

b) Das zweite Kaninchen bleibt leben und wird getödtet am 5. 10. 99, also nach 413 Tagen. Section: Gut genährtes Thier. Im Abdomen die implantirten Stücke verschwunden. In beiden Lungen mehrfache hirsekorngrosse gelbliche Knoten, sowohl unter der Pleura wie innen im Gewebe. Sie bestehen mikroskopisch aus infiltrirtem Lungengewebe, in welchem mit der Ehrlich-Saffraninfärbung an verschiedenen Stellen Blastomyceten, namentlich auch in Abschnürungsvorgängen, zu finden sind. Besonders machen sie sich in den Epithelzellen der kleineren und grösseren Bronchien bemerkbar. Sie liegen hier als gelbe, doppelt contourirte, hier und da mit feinem glänzenden Körnchen versehene, rundliche bis ovale Gebilde, theils am Fusse einer Epithelzelle, theils mitten darin, den Kern verdrängend. An manchen Stellen macht das Epithel den Eindruck der unregelmässigen Wucherung.

c) Von dem gleichen frischen Carcinomgewebe wurde am

18. 8. ein ca. $^1/_2$ ccm grosses Stück bei einer weissen Ratte in die Bauchhöhle gebracht.

Am 6. 9. im Abdomen ein deutlicher, etwas beweglicher Tumor zu fühlen. 14 Tage später in der rechten Schenkelbeuge ein haselnussgrosser, etwas beweglicher Tumor. Das Thier stirbt am 18. 10., also nach 61 Tagen.

Section bald nach dem Tode unter allen antiseptischen und aseptischen Massregeln. Im Abdomen liegt zwischen den Därmen eine wallnussgrosse, derbe Geschwulst, welche mit einer 1—2 mm starken Bindegewebsschale einen dicken gelben Brei einschliesst; derselbe enthält vereinzelte Blastomyceten.

Die Geschwulst in der rechten Schenkelbeuge ist ebenfalls wallnussgross, sie macht auf dem Durchschnitte den Eindruck eines weichen Sarkoms, wie ein Medullarsarkom; makroskopisch ist nirgends in ihr Eiter zu sehen. Ueberimpfungen von ihrem Gewebe sowohl wie von dem dicken Brei auf Nährböden verliefen negativ. Ausstrichpräparate des Gewebssaftes aber, welche mit Carbolfuchsin gefärbt wurden, ergaben einzelne wenige, ganz klare Blastomyceten mit doppeltem Hofe und hier und da auch mit dem glänzenden Körnchen.

Bemerkenswerth ist der mikroskopische Befund: In einem lockeren, stellenweise ödematösen bez. myxomatösen Bindegewebe liegen zahlreiche rundliche und längsovale Gebilde, welche bei einem Vergleiche mit den von menschlichen Carcinomen gewonnenen Culturen von Blastomyceten nichts anderes sein können als diese. Alle anderen Gewebstheile, wie Zellen, Zellkerne, Blutkörperchen heben sich nach Form, Grösse, Gruppirung so vollständig von ihnen ab, dass eine Verwechslung schlechterdings unmöglich ist. Mitten in diesem lockeren myxomatösen Gewebe befinden sich nun einzelne alveolenartig in Form von Strängen angeordnete Haufen von Gewebszellen, zwischen welche Blastomyceten eingelagert sind. Diese Anordnung erinnert am meisten an die Adenomgruppirung, und wenn man der ganzen Geschwulst nach ihrem histologischen Bau einen Namen geben soll, so wäre der richtigste der eines Adenosarkoms, welches von zahlreichen Blastomyceten durchsetzt ist.

Grosse Beachtung verdienen aber noch recht häufig im Gewebe vorkommende Zellen, welche mit feinsten Körnchen theils vollgepfropft, theils aufgeplatzt sind. In ihrer nächsten Umgebung liegen eine Menge solcher Körnchen, als ob die Körnchen gerade im

Ausschwirren begriffen wären. Sie erinnern sofort an die oben in Thätigkeit beobachteten grossen Zellen im hängenden Tropfen, deren glasige Hülle aufplatzte, und aus welcher dann die Körnchen herausschwirrten. — Wir begegnen ihnen später wieder bei den in die Hoden injicirten Ratten.

4. Sieg. Juni 1894. Carc. colli uteri. Vom Vorpostengewebe wird einem Kaninchen ein ca. $^1/_2$ ccm grosser Würfel frischen Gewebes in die Bauchhöhle implantirt.

Nach und nach hatte sich im oberen Theile der Bauchhöhle ein wallnussgrosser Tumor entwickelt, welcher monatelang stationär blieb. Um weiter zu verfolgen, was aus der Geschwulst würde, liess ich das Thier am Leben. Erst im vierten Jahre nach der Operation fing es an abzumagern, während der Tumor an Grösse immer mehr zunahm, und am 4. 11. 1898 (also nach 4 Jahren und 5 Monaten) ging es zu Grunde.

Section: Im oberen Theil der Bauchhöhle lag ein durch vielfache Pseudomembranen mit seiner Umgebung verlötheter praller Tumor, welcher ungefähr apfelsinengross war und mit einer 1 bis 2 mm starken Kapsel einen dicken Brei einschloss. Von dem implantirten Carcinomstück war nichts mehr sichtbar.

Die Leber war durchsetzt von einzelnen bis haselnussgrossen, grauweissen Knoten; ebenso beide Lungen (Fig. 72), deren Gewebe durch die verschieden grossen Knoten stellenweise vollständig comprimirt erschien.

Mikroskopisch stellen die Knoten in der Lunge eine vollendete epitheliale Neubildung dar (s. Fig. 73), deren Charakter an einzelnen Stellen durch die schrankenlose Wucherung mit Verdrängung des Lungengewebes als eine atypische bezeichnet werden kann.

In Mitten dieser Knoten begegnet man an vielen Stellen Gebilden, welche namentlich in den mit Hämatoxylin-Carbolfuchsin gefärbten Präparaten als Blastomyceten deutlich erkennbar sind (Fig. 74, b = Blastomyceten). Dieselben finden sich ebenfalls in der Bindegewebskapsel sowie im Inhalt des apfelsinengrossen Tumors.

B. Uebertragung von Blastomyceten, welche aus Carcinomen des Menschen gezüchtet wurden, auf Thiere.

Von der Reincultur, welche von Frau Die. (Fall 2, Ovarialcarcinom, 8. 12. 1898) erhalten worden war, wurde am 2. Oc-

tober 1899 eine Aufschwemmung dieser Cultur in steriler Bouillon (und zwar je $^3/_4$ g davon) bei 5 weissen Ratten in je einen Hoden injicirt. Dass die Lösung steril, die Spritze vorher ausgekocht, die Haut der Ratte geseift, rasirt, entfettet und desinficirt war, versteht sich ganz von selbst.

Am 15. 4. 1900, also nach 195 Tagen, starb die Ratte, nachdem sie die letzten Tage sich krank gezeigt hatte. Section bald nach dem Tode: Nach Eröffnung und Abtragung der äusseren Haut sieht man den Bauch stark aufgetrieben und allenthalben durch die Bauchdecken weisse, gelbe, röthliche bis blaue, hirsekorn- bis bohnengrosse Knötchen durchschimmern. Die Bauchdecken sind in grosser Ausdehnung mit dem durch diese Knötchen veränderten Netz verwachsen, in der Bauchhöhle eine kleine Menge blutig gefärbter Flüssigkeit. Der linke Hoden, der im Ganzen kleiner als der rechte, zeigt an einer Stelle eine gelbliche Marmorirung von Linsengrösse (Stelle der Injection). Von beiden Hoden aufwärts zieht sich ein breites Band, das über und über besät ist mit bunten Knötchen, die klein anfangend bis zur Magen- und Lebergegend die Grösse einer Haselnuss erreichen (s. Taf. VI, t = Tumoren). Sämmtliche Unterleibsorgane, mit Ausnahme eines kleinen Theiles des Dünndarmes, welcher durch Luft und grünliche Flüssigkeit aufgetrieben ist, sind dicht mit den beschriebenen Knötchen besetzt. Auch das Zwerchfell ist durch solche Gebilde bis zur Stärke von 1 cm verdickt. Die Brustorgane erscheinen makroskopisch gesund.

Fertigte man nun Ausstrichpräparate vom Safte dieser Tumoren an und färbte mit Carbolfuchsin, so fand man eine Menge von Blastomyceten, noch mehr aber in den von diesen Tumoren angefertigten mikroskopischen Präparaten, welche stellenweise von Blastomyceten übersät sind. Und zwar liegen sie in allen möglichen Grössen, vom Pünktchen an bis zu 3 μ, sowohl zwischen den Gewebszellen, wie in diesen und in deren Kernen (Tafel V, Fig. 75, bb). In den letzteren kann über ihre Existenz namentlich dann kein Zweifel sein, wenn man neben dem gut gefärbten Kernkörperchen noch rothgefärbte doppelt contourirte Gebilde von verschiedener Grösse, theilweise mit einem Hof bez. mit einem Innenkörnchen, feststellen kann.

Die Tumoren selbst aber bieten die Struktur von Riesenzellensarkomen dar (Fig. 75). Denn zwischen sich kreuzenden Bündeln von lockerem und welligem Bindegewebe liegen Binde-

gewebszellen in allen möglichen Grössen und Richtungen durcheinander. Das Protoplasma dieser bis zu 15 und 20 μ grossen Zellen ist stark gequollen, aber von gleichmässiger Beschaffenheit, die Kerne bedeutend vergrössert, in manchen Zellen bis zu 6 und 10 dichtaneinander gedrängt, namentlich am Rande des Protoplasmas (R. z.). Auffallend ist der Gefässreichthum dieser Tumoren. Im Querschnitt der Gefässe sind ebenfalls Blastomyceten der verschiedensten Grösse anzutreffen.

Was aber den Schnitten noch ein erhöhtes Interesse verleiht, ist der Reichthum an grossen Zellen, welche theils mit kleinen Körnchen vollgestopft sind, theils in ihrer unmittelbaren Umgebung solche gleichsam umhergestreute Körnchen zeigen, als ob der Zellleib vorher geborsten wäre (Fig. 76). Diese Zellen erinnern sofort an jene oben beschriebenen glashellen grossen Kugeln im frischen Carcinomgewebe, aus welchen im hängenden Tropfen das Ausschwirren der innen befindlichen Körnchen nach Bersten des Zellleibes stundenlang beobachtet werden konnte. Da diese Körnchen bei der Beobachtung mit Natronlauge sich als Blastomyceten herausstellten, so will es nicht gewagt erscheinen, auch hier im mikroskopischen Schnitte diese geborstenen Zellen und ausgestreuten Körnchen als Blastomycetenkeime anzusehen. Ob durch dieses Ausstreuen die, wie man sieht, ausserordentliche Verbreitung der Blastomyceten im Organismus nicht ganz wesentlich unterstützt wird, dies zu erforschen, muss weiteren Untersuchungen vorbehalten bleiben.

Nach Alledem kann es sich hier nicht um eine blosse Granulationsgeschwulst handeln, oder um sogenannte Hefetumoren, entstanden durch eine Verhefung des ganzen Organismus, sondern es handelt sich um ächte Bindegewebsgeschwülste, und zwar um multiple Sarkomknoten der Bauchhöhle, welche nach Injection einer aus einem Carcinom des Menschen gewonnenen Blastomycetencultur entstanden waren, welche zwischen ihren Gewebszellen zahllose Blastomyceten aufweisen, und welche schliesslich den Tod des Thieres herbeigeführt haben.

Vergleicht man nun diesen Befund mit den Ergebnissen von Sanfelice, so liegen die Aehnlichkeiten und Unterschiede in beiden Fällen auf der Hand.

Sanfelice benutzte eine Reincultur von Saccharomyces neo-

formans, die nicht vom Menschen stammte, injicirte sie in die Hoden eines Hundes und erhielt, wie seine Abbildungen vortrefflich demonstriren, an Stelle der Hoden eine gelblich-weisse Masse neugebildeten compacten homogenen Gewebes mit zahlreichen metastatischen Knötchen um die Hauptgeschwulst herum. Die Inguinal- und Unterleibslymphdrüsen waren wenig vergrössert, auf dem Schnitte normal. Mikroskopisch war die Hauptgeschwulst ein Adenocarcinom mit epithelialen Elementen in den metastatischen Knötchen, eine Annahme, die ohne Weiteres dann noch begründeter sein würde, wenn sie durch ganz getreue, nicht schematisirende Abbildungen gestützt worden wäre. Aber ganz besonders muss hervorgehoben werden, dass Hauptgeschwulst wie Metastasen reichlich durchsetzt waren von Blastomyceten.

Aehnlich und doch etwas anders in unserem Falle. Zur Verwendung kam eine von einer bösartigen Neubildung des Menschen stammende Reincultur von Blastomyceten. Sie wurde injicirt in den Hoden einer Ratte. Bei dieser bildeten sich massenhafte Knoten auf allen Organen der Bauchhöhle, auf dem Peritoneum parietale, sowie in den retroperitonealen Lymphdrüsen und es entstand blutiger Ascites. Schliesslich führte diese Erkrankung den Tod des Thieres herbei; eine Erscheinung demnach und ein Verlauf, wie wir sie von der Bildung miliarer maligner Knoten und von blutigem Ascites in der Bauchhöhle beim Menschen kennen.

Und wie in den Tumoren von Sanfelice's Falle fanden sich auch hier in allen untersuchten Geschwulstabschnitten Blastomyceten in grosser Zahl. Die Geschwülste selbst aber konnten nach ihrem ganzen Bau nur als Riesenzellensarkome bezeichnet werden.

Ueberblicken wir nun diese unsere Uebertragungen auf Thiere, so sind 3 positive Erfolge zu verzeichnen:

1. Eine atypische epitheliale Neubildung in der Lunge eines Kaninchens, welchem frisches Carcinomgewebe vom Menschen in die Bauchhöhle eingepflanzt worden war. Zeitdauer 4 Jahre 5 Monate. Tod durch die Erkrankung (Fig. 72, 73, 74).

2. Ein Adenosarkom in der rechten Schenkelbeuge einer Ratte, welcher frisches Carcinomgewebe vom Menschen in die Bauchhöhle gebracht worden war. Zeitdauer 61 Tage. Tod durch die Erkrankung.

3. Multiple Rundzellensarkome in der Bauchhöhle einer Ratte; entstanden nach Injection von Blastomycetencultur, gewonnen

aus dem Carcinom des Menschen, in den Hoden der Ratte. Tod durch die Erkrankung 195 Tage nach erfolgter Injection.

ad 1. Das eingepflanzte Stück stammte von einem Uteruscarcinom, in welchem (s. Taf. V., Fig. 70) sowohl im frischen Gewebe, wie im mikroskopischen Schnitte Blastomyceten in Menge zu finden waren. Diese Blastomyceten fanden sich auch von ganz der gleichen Beschaffenheit in den neugebildeten Lungenknoten wieder, welche als atypische epitheliale Neubildung zu bezeichnen ist (Taf. V, Fig. 72 bis 74).

ad 2. Das eingepflanzte Stück stammte aus einem Ovarialcarcinom, in welchem ebenfalls, im frischen wie im gehärteten Gewebe, Blastomyceten mit Sicherheit nachzuweisen waren. Diese Blastomyceten fanden sich auch in dem in der Schenkelbeuge der Ratte entstandenen Tumor wieder, welcher als Adenosarkom zu bezeichnen war.

ad 3. Die injicirte Blastomycetencultur war gewonnen aus einem Ovarialcarcinom, in welchem im frischen Gewebe Blastomyceten zu beobachten waren. Sie fanden sich auch in den mikroskopischen Schnitten (Taf. IV, Fig. 68). Es gelang, diese aus dem frischen Gewebe in Reincultur zu züchten (Fig. 55 und 56).

Sie fanden sich in Menge wieder in den massenhaften Peritonealknoten (s. Fig. 75 und 76), welche als Riesenzellensarkome zu bezeichnen waren.

Kann nach diesen Darlegungen noch ein Zweifel darüber bestehen, dass zwischen den in den bösartigen Neubildungen spez. Carcinomen des Menschen gefundenen Blastomyceten und den Blastomyceten, welche sich in den experimentell erzeugten Tumoren wiederfanden, ein ätiologischer Zusammenhang besteht?

Mit anderen Worten: Kann es noch zweifelhaft sein, dass Blastomyceten die Ursache maligner Neubildungen beim Menschen sein können, und dass sie von Menschen auf das Thier überführt, bei Thieren ebenfalls Neubildungen hervorrufen, welche zum Tode des Trägers führen?

Ich glaube, dass mit den drei letzten angeführten, von mir angestellten Versuchen und erzielten Erfolgen dieser Beweis erbracht ist.

Von jeher habe ich fest an der Annahme gehalten und dem zu wiederholten Malen Ausdruck gegeben, dass die letzte, vielleicht

auch die erste Ursache der malignen Neubildungen des Menschen eingedrungene Parasiten, in unseren Fällen Blastomyceten sind, und dass diese maligne Neubildungen in gewisser Beziehung infectiös wirken. Nach diesen Untersuchungen bin ich mehr denn je von dieser Annahme durchdrungen, und eine Fülle von klinischen Thatsachen drängen zu derselben hin. Doch würde es zu weit führen, heute hierauf einzugehen.

Noch bleibt experimentell genug zu thun übrig. Vor Allem nachzuweisen, dass auch die in den erzeugten Tumoren gefundenen Blastomyceten sich weiter züchten lassen, und dass diese wiederum, in andere Thiere übertragen, die gleichen, zum Tode führenden Neubildungen hervorrufen.

In den letztverflossenen Wochen gelang es mir, die erste dieser beiden Forderungen vollkommen zu erfüllen.

Von den Knoten der am 15. 4. 1900 gestorbenen Ratte (s. S. 113) wurde frisches Gewebe sofort zur Weiterimpfung verwendet, und zwar wurde von den Bauchfellknoten auf vier Röhrchen und von den Knoten in der Leber auf zwei Röhrchen angesäuerter Gelatine weiter geimpft (15. 4. 1900).

Im Röhrchen No. III (Bauchfellknoten) war bis zum 19. 4. eine kleine Erhöhung, bis zum 20. 5. aber eine weissliche Cultur auf der Oberfläche der völlig klar gebliebenen Gelatine aufgegangen, welche sowohl im hängenden Tropfen steriler Bouillon, wie in einem mit Carbolfuchsin gefärbten Ausstrichpräparat sich als eine völlige Reincultur von Blastomyceten darstellte.

Von dieser wurden am 22. 5. 1900 wiederum mehrere Röhrchen angesäuerter Gelatine beschickt, auf welchen die Blastomyocetenreincultur sich bis zum 6. 6. 1900 rein und klar weiter entwickelt hat.

Ausserdem wurde mit einer Aufschwemmung dieser Blastomycetenreincultur bei fünf Ratten eine Injection von $^3/_4$ g Flüssigkeit in je 1 Hoden vorgenommen, deren Ergebnisse abzuwarten sein werden.

Sonach ist bis jetzt folgende Versuchskette gebildet worden:

1. Im frischen Ovarialcarcinom der Frau Die. (3. 12. 1898) fanden sich Blastomyceten.

2. Aus diesem frischen Carcinomgewebe liessen sich die Blastomyceten in Reincultur gewinnen (Taf. IV, Fig. 55, 56).

3. Diese Reincultur, in den Hoden einer Ratte injicirt, be-

wirkte bei der letzteren eine grosse Zahl von Peritonealknoten, welche zum Tode der Ratte führten, und im frischen wie im gehärteten Gewebe eine Unmenge von Blastomyceten aufwiesen.

4. Aus diesen frischen Knoten liessen sich die Blastomyceten wiederum in Reincultur züchten.

Sollte es gelingen, mit der Uebertragung dieser letzteren Reincultur auf Ratten bei diesen auch wiederum Neubildungen zu erzielen, welche so geartet sind, dass sie den Tod der Trägerinnen herbeiführen, dann ist der Ring geschlossen und ein Zweifel darüber wohl nicht mehr zulässig, dass Blastomyceten im Stande sind, maligne Neubildungen hervorzurufen. Hierauf näher einzugehen, bleibt einer späteren Mittheilung vorbehalten.

Bei dieser Arbeit haben mich mein erster Assistent Herr Oberarzt Dr. Albert und Herr Maler Dittrich in dankenswerther Weise unterstützt. Ersterer durch Anfertigung mikrophotographischer Bilder, letzterer durch die vollkommen naturgetreuen Wiedergaben der mikro- und makroskopischen Befunde.

Erklärung der Abbildungen auf Tafel I—VI.

Tafel I und II.

Fig. 1—3. Leuner's heizbares Mikroskop mit von Luftdruckänderungen unabhängigem Differential-Thermoregulator. (Erläuterung im Text.)

Tafel III.

Fig. 1—5. Blastomyceten in einer Reihenfolge von Veränderungen aus einem Ovarialcarcinom (15. 6. 96). Hängender Tropfen. Frisches Gewebe.
Fig. 6—12. Desgleichen.
Fig. 13—14. Aus einem Ovarialcarcinom.
Fig. 15—18. Blastomyceten mit Sprossen.
Fig. 19—22. Uteruscarcinom. Frisches Vorpostengewebe. Hängender Tropfen. Blastomyceten mit Sprossen.
Fig. 23—25. Vacuolenbildung.
Fig. 26—27. Blastomyceten mit Innenring.
Fig. 28. Geschrumpfte Formen.
Fig. 29—31. Sprossvorgänge.

Fig. 32—33. Körnchenbildung im Innern.

Fig. 34 a u. á. Grössenverhältniss der grösseren zu kleineren Blastomyceten.

Fig. 35. Frisches Vorpostengewebe von einem Uteruscarcinom: beobachtet im hängenden Tropfen steriler Bouillon vom 23. 6. bis 12. 12. 96, in Leuner's Mikroskop. z = Gewebszellen. b = Blastomyceten.

Fig. 36—38. Ovarialcarcinom. Frau Dietr. 18. 8. 98. Frisches Gewebe. Sprossvorgänge von Blastomyceten.

Fig. 39—40. Carc. corporis uteri. Frau Eck. 12. 12. 99. Blastomyceten mit Sprossen.

Fig. 41. Dasselbe. In dichten Haufen nach Vermehrung beisammenliegend.

Fig. 41 b u. c. Ovarialcarcinom. Frau See. 10. 3. 1900. In der Ascites-Flüssigkeit Blastomyceten mit doppelten Contouren und Abschnürungsvorgängen.

Fig. 42. Ovarialcarcinom. Frl. von B. 14. 7. 94. Glaskugel mit massenhaften Körnchen, die in lebhafter Bewegung sind: stundenlang beobachtet.

Fig. 43. Wand höckrig, uneben. Ausschwärmen der Kügelchen.

Fig. 44—47. Wand wieder glatt. Die ausgeschwärmten Kügelchen in Ruhe; die innen noch befindlichen bewegen sich stundenlang fort.

Fig. 48 a—d. Portiocarcinom von Frau W. 20. 3. 96. Frisches Vorpostengewebe. Hängender Bouillontropfen. Ausschwirren der Kügelchen; stundenlang beobachtet.

Fig. 49. Ovarialcarcinom. Frau Preu. 6. 12. 98. Aufgeplatzter Glaskörper; aus ihm werden die Kügelchen herausgeschleudert; stundenlang beobachtet.

Fig. 50. Ovarialcarcinom. Frau See. 10. 3. 1900. Vergl. Fig. 41 b u. 41 c. Blastomyceten im hängenden Tropfen von Salzsäure.

Fig. 51. Dasselbe im hängenden Tropfen von schwacher Salpetersäure.

Fig. 52. „ „ „ „ „ 40proc. Schwefelsäure.

Fig. 53. „ „ „ „ „ Natronlauge.

Tafel IV.

Fig. 54. Reincultur von Blastomyceten aus dem Ovarialcarcinom von Frau Preu. 6. 12. 98. Schwache Vergrösserung.

Fig. 55 a, b, c. Reincultur von Blastomyceten in Nährgelatine vom Ovarialcarcinom von Frau Die. 3. 12. 98.

Fig. 56. Dieselbe Reincultur im hängenden Tropfen. Spross- und Abschnürungsvorgänge. Zeiss. Comp. Oc. No. 8 bez. No. 12.

Fig. 57. Reincultur von Blastomyceten aus einer carcinomatösen Achseldrüse und Mammacarcinom. Frau Wa. 29. 9. 99.

Fig. 58. Reincultur von Blastomyceten aus einem Uteruscarcinom (Vorposten). Frau Schrü. 16. 1. 1900. Schwache Vergrösserung.

Fig. 59—63. Dieselbe Reincultur verschieden gefärbt: 59: Hämatoxylin, 60: Gram, 61 : Eosin, 62 : Methylviolett, 63 : Bismarckbraun.

Fig. 64—66. Reincultur von Frau Die. (Fig. 55 u. 56). Gefärbt in 64 mit van Gieson, in 65 mit Eosin, in 66 mit Carbolfuchsin. Fig. 59—66 gezeichnet mit Zeiss, Comp. Oc. No. 12.

Fig. 67. Ovarialcarcinom von Frau Preu. (Vergl. Fig. 54.) b = Blastomyceten hellroth mit blauem Kern. Methylviolett-Eosin.

Fig. 68. Ovarialcarcinom von Frau Die. (Vergl. 55 u. 56.) b b, b,, = Blastomyceten einzeln und in Gruppen. Hellroth. Methylviolett-Eosin.

Fig. 69. Lymphdrüsencarcinom von Frau Wa. (Vergl. Fig. 57.) b = 4 zusammenliegende Blastomyceten. Ehrlich-Saffranin. Hellroth. Höfe blass.

Tafel V.

Fig. 70. Uteruscarcinom. Frau Sieg. b = Blastomyceten, blassroth mit violettem bis blauem Kerne. Methylviolett-Eosin. Schwache Vergrösserung.

Fig. 71. Ovarialcarcinom. Frau Helb. b = Blastomyceten in Gruppen. Methylviolett-Eosin.

Fig. 72. Kaninchenlunge durchsetzt von vielfachen Knoten nach Implantation von frischem Vorpostengewebe vom Uteruscarcinom der Frau Sieg. (Vergl. Fig. 70.)

Fig. 73. Dasselbe. Lungenknoten: atypische epitheliale Neubildung mit Verdrängung des Gewebes.

Fig. 74. Dasselbe. Lungenknoten. b = Blastomyceten, theils mit feinsten Innenkörnchen, theils mit Sprossung.

Fig. 75. Ratte, injicirt in den Hoden mittels Reincultur von Blastomyceten vom Ovarialcarcinom der Frau Die. (Vergl. Fig. 55, 56, 68.) Riesenzellensarkomknoten (Rz) in der Bauchhöhle, mit zahlreichen Blastomyceten (b). Färbung Hämatoxylin-Carbolfuchsin.

Fig. 76. Dasselbe Präparat. Blastomyceten bez. Glaskugeln mit ausschwärmenden Körnchen. Hämatox.-Carbolfuchsin.

Fig. 71, 73—76 gezeichnet mit Zeiss, Comp. Oc. No. 6, bez. No. 8 oder No. 12.

Tafel VI.

Ratte, injicirt in den Hoden mittels Reincultur von Blastomyceten vom Ovarialcarcinom der Frau Die. (Vergl. Fig. 55, 56, 68, 75, 76.) Die Knoten besetzen das gesammte Peritoneum und fast alle Organe incl. Zwerchfell. t = Tumoren.

Aus Dr. Abel's Privat-Frauenklinik zu Berlin.

Ein Beitrag zur Casuistik der Tubenmyome.

Von

Dr. **Gustav Muskat,**

chem. Assistenten der Klinik.

(Mit 5 Abbildungen im Text.)

Bei der grossen Bedeutung, die in den letzten Jahren die myomatösen Veränderungen der Tube und des Uterus erlangt haben, scheint ein Fall von Interesse zu sein, den ich Gelegenheit hatte, in der Dr. Abel'schen Privat-Frauenklinik zu beobachten. Es handelt sich um einen Fall eines beiderseitigen Tubenmyoms, welches epitheliale Einschlüsse mannigfacher Form aufwies.

Die Krankengeschichte ist kurz folgende:

Frl. X., 30 Jahre alt, Op., war früher immer gesund, stammt aus gesunder Familie. 10 Geschwister, einige verheirathet, mit gesunden Kindern. Menses stets regelmässig, alle 4 Wochen, schwach. Anfang Januar 1900, im Anschluss an eine zeitlich genau anzugebende Cohabitation grosse Schmerzen im Leib, Cessatio mensium am 9. Januar. Seit dieser Zeit verspürt Pat. heftige Schmerzen in der rechten Seite und Druck auf den Mastdarm, so dass sie tageweise die Arbeit aussetzen musste. In den letzten Tagen wurden die Schmerzen so stark, dass Pat. nicht mehr sitzen konnte. Der untersuchende Arzt stellte die Diagnose Tubargravidität und überweist sie am 27. 1. 1900 der Klinik.

Status pr.: Sehr blasses, anämisches Mädchen, Conjunctiven, Zahnfleisch sehr blass.

Abdomen nicht aufgetrieben, auf Druck schmerzhaft. Puls auffallend klein, Temperatur normal. Uterus liegt in Mittelstellung, ist schwer von einem nach rechts und hinten gehenden Tumor abzugrenzen, so dass man zuerst das Gefühl hat, als handele es sich um einen retroflectirten, fixirten Uterus. Im Verein mit der Anamnese besteht bei diesem Befund der Verdacht auf Tubargravidität. Der ganze Douglas'sche Raum ist von dem Tumor, der auch nach links herüberreicht und fest mit dem Kreuzbein verwachsen ist, ausgefüllt. Auf Druck grosse Schmerzhaftigkeit. Die Behandlung beschränkt sich zunächst auf ruhige Lage, Eisblase, Tinctura opii simpl. Bei nochmaliger Untersuchung scheint

der Tumor grösser geworden zu sein. Eine Probepunction ergiebt helle Flüssigkeit, die unter dem Mikroskop viel Fibrin zeigt.

Am 2. 2. Laparotomie. Schnitt neben der Linea alba. Die Bauchdecken sind ausserordentlich blutreich. Nach Eröffnung des Peritoneum sieht man den Uterus mit den Tumoren zu einem grossen Conglomerate vereinigt. An der linken Seite sind Därme adhärent. Ablösung der Tumoren vom Uterus mit Gegendruck von der Vagina aus. Die Abschälung aus dem Douglas und von den Därmen geschieht leicht, jedoch platzt rechts eine Cyste, aus welcher sich blutige Flüssigkeit mit Flocken entleert. Nachdem die rechten Adnexe vor die Bauchhöhle gebracht und abgeklemmt sind, werden auch die linken Adnexe gelöst, was leicht geschieht. Auffallend ist die starke Verdickung des Isthmus tubae, die besonders rechts sehr beträchtlich ist. Der Isthmus wird beiderseits besonders unterbunden und abgetragen. Das vorquellende Gewebe des Tubenstumpfes wird excidirt und mit Peritoneum übernäht. Schliesslich wird der Uterus mit einer Seidennaht ventrofixirt. Schluss der Bauchwunde, durchgreifende Nähte. 23. 2. schmerzfrei entlassen. Bei der Wiedervorstellung liegt der Uterus anteflectirt, sehr klein.

Das gewonnene Präparat zeigt folgende Einzelheiten: Die rechte Tube ist am Isthmus über kleinfingerstark und geht in einen Tumor über, der annähernd die Grösse einer Orange hat. Das Ostium abdominale der Tube ist verklebt, die Fimbrien mit einander verklebt und verwachsen. Der ampulläre Theil enthält blutige, getrübte Flüssigkeit mit Flocken, wie sie sich schon bei der Operation gezeigt hatte. Das Ovarium ist kaum vergrössert, zeigt ein frisches Corpus luteum, mehrere alte Corpora lutea und mehrere kleine Cysten. Besonders fällt bei der makroskopischen Betrachtung die harte Consistenz der Tubenwandung auf, die auf dem Durchschnitte weiss glänzend, moiré-ähnliches Aussehen aufweist. Der schon während der Operation entstandene Verdacht eines Myoms wird hierdurch noch verstärkt. Neben dem Tubenlumen sieht man schon bei Lupenbetrachtung im Isthmus ein zweites feines Lumen.

Wir haben also einen Pyosalpinx mit besonderer Verdickung der Wandungen, welche auf ein Myom schliessen lassen, vor uns.

Die linke Seite weist ähnliche Verhältnisse auf, doch sind dieselben nicht so stark ausgeprägt. Der Tumor ist etwa von Kleinapfelgrösse. Der Isthmus tubae ist etwa bleistiftdick von derselben Consistenz und demselben weiss glänzenden Aussehen wie rechts, im ampullären Theil finden wir geringe Mengen einer getrübten wässerigen Flüssigkeit, das Ostium abdominale ist verklebt, das Ovarium zeigt ausser einigen kleinen Cystchen keine Veränderung. Auch hier präsentirt sich eine Pyosalpinx mit auffallender Verdickung der Wand.

Die mikroskopische Untersuchung erstreckte sich einmal auf die stark verdickten Wandungen der beiderseitigen Pyosalpinxwände und vor allem auf die so ausserordentlich und so eigenthümlich verdickten Isthmuspartieen beider Tuben. Auf den Schnitten durch die Cystenwand findet man das Lumen der Tube vielfach geschlängelt, theilweise scheinbar als eigenes Gebilde ohne Zusammenhang mit dem Hauptgang. Das Epithel ist zum Theil gequollen, zeigt keine deutliche Contour mehr; nur stellenweise ist hohes Cylinderepithel; vom Flimmerbesatz ist nirgends etwas mehr zu erkennen. Im Innern des Tubenlumens finden sich überall geronnene Massen mit kleinzelligem Einschluss. Die Muskulatur der Tube ist gut erhalten und deutlich färbbar. Die Wand des Tumors ist mit kleinen runden Zellen ausserordentlich stark infiltrirt. Daneben sind aber grosse Züge glatter Muskelfasern in verschiedenartigster Formation, neben- und durcheinander laufend, erkennbar, zwischen denen viele erweiterte Gefässlumina sichtbar sind. Die Anordnung dieser Muskelzüge ist so regellos, dass ihr Zusammenhang mit der Muskulatur der Tube nicht wahrscheinlich erscheint. Es handelt sich also hier nicht nur um eine Auseinanderdrängung der normalen Muskelumkleidung der Tube und eine Verdickung der Wand durch die Entzündung, sondern um wirkliche Muskelneubildung. Noch deutlicher wird aber diese Muskelneubildung auf Schnitten, welche den Isthmus tubae senkrecht zum Tubenlumen treffen. Die beigegebenen Abbildungen veranschaulichen die Veränderungen, und zwar stammt Bild 1—4 von der rechten Seite, Abbildung 5 von der linken. Das Tubenlumen, das mannigfach gefaltet erscheint, zeigt annähernd normale Verhältnisse. Das Epithel ist ein hohes cylindrisches, die Kerne gut färbbar, von oblonger Form, excentrisch gestellt. Die Tunica propria und die Muscularis mucosae zeigen gutgefärbte Kerne, auf letzterer sind die Kerne quer getroffen; die eigentliche Muskelschicht ist stark entwickelt und lässt auch die äussere Längsfaserschicht erkennen. Im Innern des Tubenlumen finden sich auf manchen Schnitten gleichfalls geronnene Massen mit kleinzelligen Einschlüssen. Von der Ringmuskulatur der Tube ziehen nun in die Umgebung Muskelzüge, die sich vielfach durchkreuzen und in unregelmässiger Anordnung bis an den serösen Ueberzug heranreichen. Ausser diesen Muskelzügen finden sich dann aber weiter noch verstreute Muskelbündel ohne jeden Zusammenhang mit der Muskulatur der Tube, die dem Ganzen den Stempel der Neubildung, des Myoms, aufdrücken. Auch hier liegen in

Figur 1.

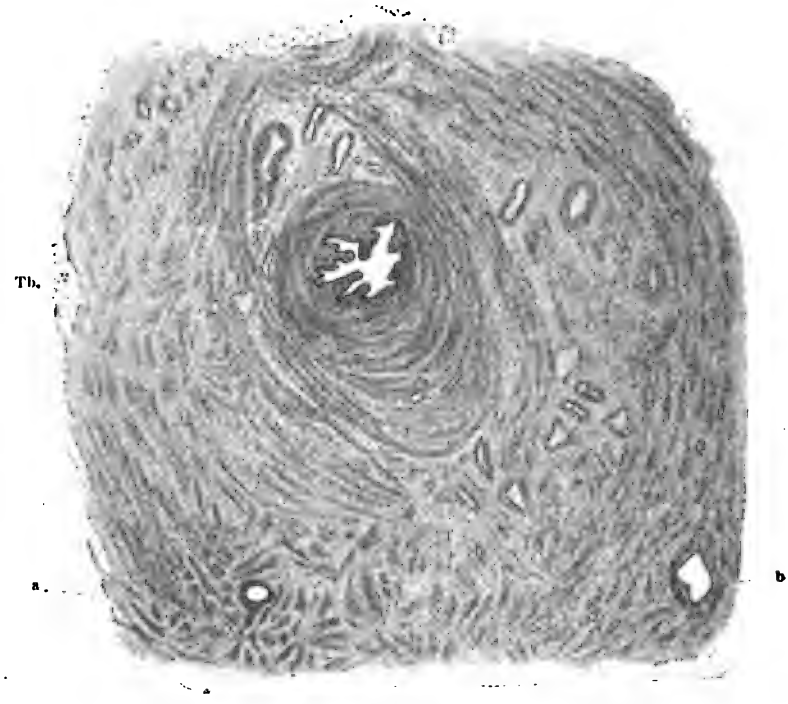

Schnitt durch den r. Tuben-Isthmus. Myombildung. Gang a schon bei Lupenvergrösserung auffallend. b Erst bei stärkerer Vergrösserung von Gefässen zu unterscheiden. Tb. = Tube.

dem Muskelgewebe eingebettet eine grosse Anzahl stark erweiterter Gefässe.

Besonderes Interesse erweckt aber der schon vorher bei der makroskopischen Untersuchung beobachtete Befund eines zweiten Lumens, welches sich dicht am Rande der serösen Tubenbekleidung findet. Derselbe auf Figur 1 (a) zeigt annähernd rundes Lumen und ein einschichtiges cylindrisches Epithel. Die Kerne sind auch hier excentrisch gelagert, annähernd rundlich und gut tingirbar. An verschiedenen Schnitten ist deutlicher Flimmerbesatz vorhanden, siehe Figur 2. Im Innern finden sich geronnene Massen mit kleinzelligen Einschlüssen. Die Zellen sitzen direkt, ohne Tunica propria, einer Schicht circulär verlaufender Fasern auf, die sich durch ihre Form, Abrundung der Spitze und die Gestalt ihrer Kerne, die für Muskelfasern charakteristisch, als Muskelfasern kennzeichnen, während ja die Kerne des Bindegewebes für gewöhnlich

Figur 2.

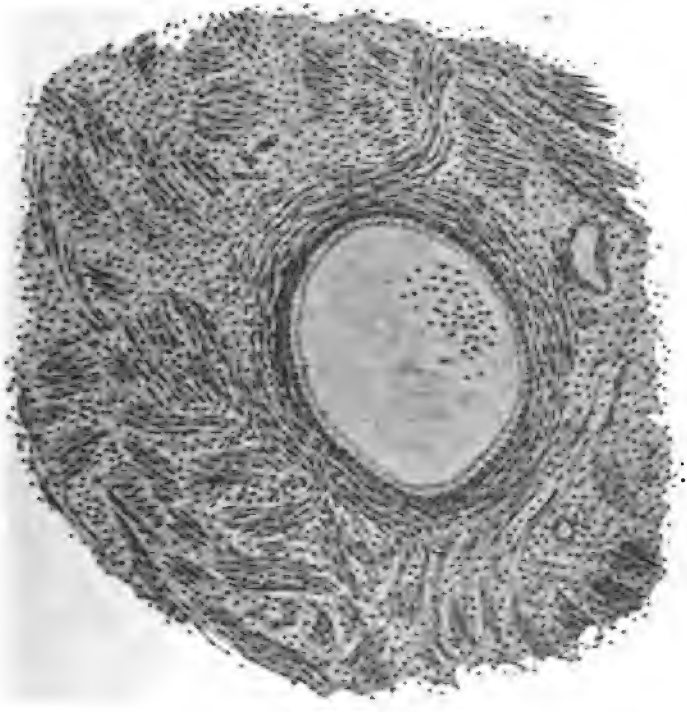

Gang a in starker Vergrösserung. Flimmerepithel.

schärfer zulaufende Formen zeigen. Von dieser Muskelschicht aus gehen auch wieder, wie von der Ringmuskulatur der Tube viele Muskelfasern aus und durchkreuzen sich mit den von der Tube kommenden, und den unregelmässig eingelagerten Gruppen, sodass es schwer zu sagen ist, ob Muskelschicht um das Lumen dieses Ganges — denn um einen solchen handelt es sich, wie sein Auffinden auf verschiedenen Schnitten beweist — primär entstanden ist und ihre Ausläufer aussendet, oder ob die von der Tube ausgehenden Faserzüge sich hier concentrisch angeordnet haben. Aus den Arbeiten von Recklinghausen (pag. 181)[1]) wissen wir ja, dass derartige epitheliale Gebilde im Stande sind, durch Ausübung

1) v. Recklinghausen, Die Adenomyome und Cystadenome der Uterus- und Tubenwandung, ihre Abkunft von Resten des Wolff'schen Körpers. Berlin 1896.

Figur 3.

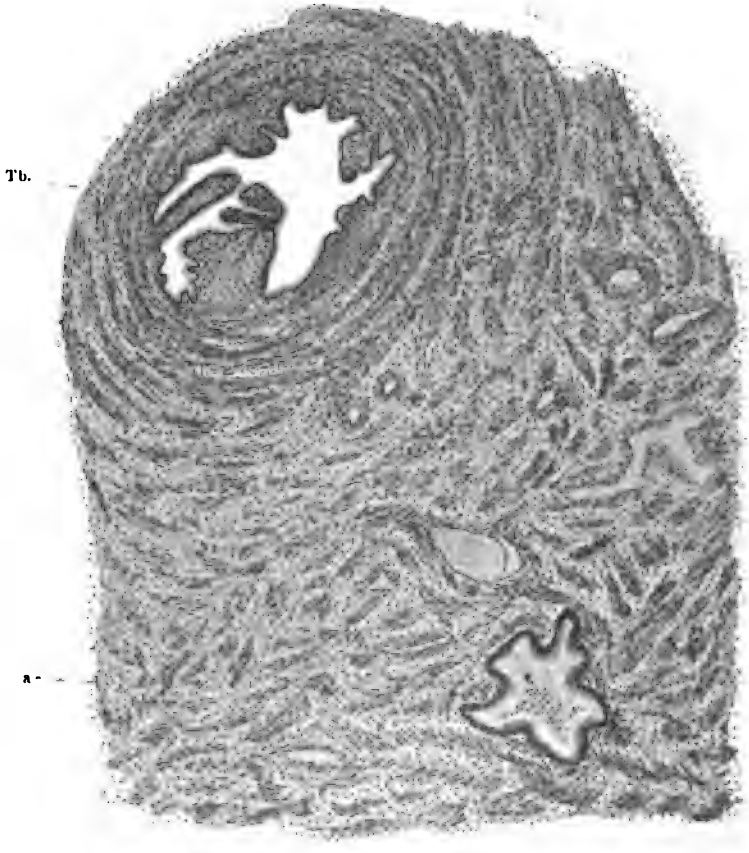

Gang a mit eingebuchteten Rändern.

Figur 4.

Ende des Ganges a. Epithel quer getroffen.

eines Reizes zur Neubildung von Muskelgewebe sich mit einer Muskelscheide zu umgeben. Wenn diese Anschauung auf unseren Fall angewendet wird, so erscheint es am wahrscheinlichsten, dass die Bildung der concentrischen Muskellage um den epithelialen Einschluss durch einen von diesem ausgehenden Reiz entstanden sei.

Die Form dieses Ganges schwankt bei sonst gleichbleibenden Verhältnissen beträchtlich. Auf Figur 3 findet er sich z. B. vielfach eingestülpt. Auf Figur 4 findet sich dann an der Stelle, wo sonst gewöhnlich ein Lumen war, ein Haufen gleichmässig geformter Zellen, welche am natürlichsten als quergetroffene, das blinde Ende des Ganges bildende Epithelzellen zu erklären sind.

Ein zweiter auf denselben Schnitten (s. Fig. 1 b) aufzufindender Gang zeigt einfaches Cylinderepithel und liegt gleichfalls einer allerdings nur dünnen Schicht ringförmig verlaufender Muskelfasern auf, die in die Umgebung ausstrahlen. Auch sein Lumen birgt Einschlüsse (geronnene Massen mit kleinen Rundzellen).

Die Querschnitte der linken Seite des Isthmus der Tube zeigen gleichfalls epitheliale Einschlüsse, deren Verhalten zu der Umgebung aber ein völlig anderes ist. Figur 5 zeigt einen Querschnitt der linken Seite. Zunächst fällt das ausserordentlich verengte Lumen

Figur 5.



Schnitt durch den Isthmus der l. Tube. Tb.-Lumen verklebt. Kleinzellige Infiltration. Die Epithelgänge von Bindegewebe umhüllt, aussen Muskulatur.

der Tube auf, das beinahe völlig obliterirt erscheint. Von der Schleimhaut ist nichts mehr zu erkennen, erst auf weiteren nach dem Uterus zu gerichteten Schnitten ist dieselbe wieder erkennbar. Doch ist das Lumen ausserordentlich verengt und zwar liegen zwischen Schleimhaut und Muskelschicht schollige Massen mit kleinzelliger Infiltration. An Stelle des Tubenlumens befinden sich auf dem in Fig. 5 wiedergegebenen Schnitt eine grössere Anzahl kleiner Zellen, die nur ganz geringe Spalträume zwischen sich freilassen. Auch hier strahlen von der circulären stark entwickelten Muskelschicht reichliche Faserzüge in die Umgebung und gelangen auch hier in die Nähe epithelialer, mit hohem Cylinderepithel ausgekleideter Kanälchen; die Kanälchen sind aber nicht unmittelbar von diesen Muskelzügen umgeben, sondern in ein kleinzelliges, sehr zellreiches Gewebsbett eingelagert. Diese Kanälchen verlaufen vielfach gewunden und sind in mehrfacher Zahl vorhanden, so dass auf manchen Schnitten bis zu 8 Lumina gefunden werden. Das umhüllende Gewebe entspricht nach Form und Anordnung am meisten dem sogenannten cytogenen, wie wir es in der Schleimhaut des Uterus zu finden gewöhnt sind.

Fassen wir unseren Befund noch einmal kurz zusammen, so haben wir auf beiden Seiten neben den entzündlichen Veränderungen der Tubenwand zweifellos myomatöse Wucherungen, und in diesen eingebettet epitheliale Gebilde.

Bei der reichhaltigen Litteratur, welche über die epithelialen Einschlüsse in den Myomen des Uterus und der Tube besteht, und welche die Bedeutung für die Entstehung derartiger Neugebilde einerseits und die Abstammung dieser Gebilde selbst andererseits behandelt, will ich nicht auch über die in diesem Falle gefundenen Gebilde die Streitfragen in Anwendung ziehen. Dazu erscheinen auch die gemachten Befunde nicht ausreichend. Unser Fall nimmt eine Mittelstellung ein zwischen dem von Recklinghausen, welcher in Fall 6 (pag. 35) epitheliale Drüsenschläuche in unmittelbarster Nähe der Tube, aber ausserhalb ihrer kräftigen Ringmuskulatur gelegen beschreibt, ohne dass sich ein Myom gebildet hatte, und denjenigen Fällen mit ausgesprochenen ausgebildeten Gangsystemen in einem Adenomyom. Man kann somit diesen Fall als beginnendes Adenomyom des Tubenwinkels betrachten. Damit ist auch schon der Anschauung Ausdruck gegeben, dass diese Einschlüsse nicht zufällige sind, sondern dass von ihnen der Reiz der Neu-

bildung der Muskulatur ausgeht (Landau[1]) pag. 58). Nur zwei Momente sollen einer genaueren Betrachtung unterzogen werden. Einmal die Frage, ob der auf Fig. 1—4 gefundene Gang als Ueberrest des Wolff'schen Ganges angesprochen werden könnte, und zweitens ob das auf Fig. 5 gefundene cytogene Gewebe auch in der Tube für die von Pick entwickelten Theorien spricht, dass das cytogene Gewebe erst bei „in geschlossenen Ordnungen" auftretenden epithelialen Einschlüssen auftritt, sofern es sich um Reste des Urnierenkörpers handelt.

Ueber die Ueberreste des Wolff'schen Ganges, der ja in der embryologischen Zeit ventralwärts von dem Müller'schen Gang gekreuzt wird[2]), finden sich in der Litteratur nur Angaben in Bezug auf seine Lage im Myometrium uteri und in der Cervix, während sein Verhältniss zur Tube bezw. Tubenwinkel unberücksichtigt bleibt. Und doch wäre es möglich, dass ebenso wie der Wolff'sche Körper auch Reste des W. G. (Gartner'scher Gang) an dieser Stelle erhalten blieben. Eine Charakterisirung des G. G. in diesen Partieen ist deshalb aus der Litteratur heraus nicht zu geben. Setzen wir die Strukturverhältnisse analog der besonders von Robert Meyer[3]) (pag. 59) gegebenen Definition, so könnte man aus unserem Fall (Gang a, Fig. 1—4) allenfalls einen kurzen Rest dieses Ganges herausfinden. „Im oberen Theile ist der G. G. leicht zu diagnosticiren. Sein Eintritt aus dem Parametrium, seine Lage in der Seitenfalte des Uterus, sein enges cylindrisches Lumen und seine hauptsächlich muskuläre Tunica muscularis sichern ihn vor Verwechslung." Die Lokalisation kommt, wie oben erwähnt, hier nicht in Betracht, andererseits ist, wie M. an anderer Stelle sagt, nur eine Muskulatur diagnostisch verwerthbar, die eine ganz bestimmte Anordnung (im obersten Theile concentrischer Mantel aus einer inneren circulären, aussen longitudinalen Schicht) zeigt. Die Tunica propria kann fehlen, wie aus R. Meyer's Worten (pag. 57) hervorgeht: „Die Ausläufer durchbrechen meist

1) Landau, L., Anatomische und klinische Beiträge zur Lehre von den Myomen am weiblichen Sexualapparat. Berlin 1899.

2) Hertwig, O., Die Elemente der Entwickelungslehre der Menschen und der Wirbelthiere. Jena 1900.

3) Meyer, Robert, Ueber epitheliale Gebilde im Myometrium des fötalen und kindlichen Uterus einschliesslich des Gartner'schen Ganges. Berlin 1899.

die bindegewebige Tunica und nur die grösseren werden auf kurzen Strecken von ihr begleitet, während ihre Enden und vor allem die gewundenen Schläuche frei im Myometrium liegen.

Ob diesen Ueberresten des W. G. Flimmerepithel zukommt, ist eine noch nicht definitiv entschiedene Frage, deren Bejahung in der neueren Litteratur sich häufiger findet. Während Recklinghausen (pag. 132) den Wolff'schen (Gartner'schen) Kanal bei den höheren Wirbelthieren und beim Menschen nach den Untersuchungen von Dohrn[1]) und Rieder[2]) unbedingt von Flimmerepithelien frei erklärt und dieser Ansicht auf Seite 139 in der Beurtheilung eines Falles von Breus[3]) Ausdruck giebt (cf. R. Meyer und Nagel[4])), halten andere Autoren ein Vorkommen der Flimmern für möglich. Preuschen[5]) fand in dem W. G. beim Fuchs Flimmerepithel, und Pick[6]) äussert sich folgendermassen: „Unter den Bedenken von R. betreffs der Ableitung der drüsigen Theile der beiden Geschwülste (Breus) aus persistirenden G. K. spielt auch der positive Befund von Flimmerzellen an den Epithelien der ersteren eine Rolle. Denn die Flimmerung sei bisher an den Cylinderzellen des W. G. oder G. G. beim Menschen nicht nachgewiesen, doch nöthigt gerade der zweite Fall von Breus, auf das Fehlen oder Vorhandensein von Flimmern für die Beurtheilung von Produkten des G. K. vorläufig nicht allzu hohes Gewicht zu legen. Auch J. Amann jun., welcher auf dem internationalen Gynäkologencongress in Genf über Cysten des W. G. sprach, sagte in seiner These 5: Die Auskleidung dieser Cysten ist wohl zumeist ein flimmerndes, mittelhohes, einschichtiges Cylinderepithel. Auch eine Bemerkung Kollmann's[7]) gestattet die Möglichkeit der Annahme

---

1) Dohrn, Ueber die Gartner'schen Gänge beim Weibe. Dieses Arch. Bd. XXI.

2) Rieder, Ueber die Gartner'schen Gänge beim Weibe. Virchow's Archiv. 1896.

3) Breus, Ueber wahre epithelführende Cystenbildung im Uterus myomatoesus. Leipzig u. Wien 1894.

4) Nagel, Ueber die Wolff'schen Gänge beim Menschen. Centralblatt f. Gynäk. 1895.

5) Preuschen, Ueber die Gartner'schen Gänge beim Weibe. Virch. Arch. 1877. Bd. 70.

6) Pick, Ein neuer Typus des voluminösen paroophoralen Adenomyoms. Dieses Archiv. 1897. Bd. 54. S. 154. Anmerk.

7) Kollmann, Lehrbuch der Entwicklungsgeschichte des Menschen. Basel 1898.

von Flimmerepithel im W. G. „Der Tuboparovarialkanal ist selten, er wird durch Entfernung des vorderen Blattes des Ligamentum latum dargestellt und stellt einen unter rechtem Winkel von dem Parovarium abgehenden rudimentären Kanal dar, der Flimmerepithel besitzt und auf dem Endtheil der Tube oder häufiger auf der Fimbria ovarica ausmündet. Er kann als Rest des W. G. gelten." Also muss der W. G. auch unter Umständen Flimmerepithel besitzen können. Das Vorhandensein von Flimmern an den Epithelien wäre deshalb kein Grund, dies Gebilde nicht als W. G. anzusehen.

Herr Geh.-Rath Hertwig, der die Liebenwürdigkeit hatte, die diesbezüglichen Präparate durchzusehen, hielt die Annahme, dass es sich um einen Rest des W. G. handeln könnte, für möglich. Eine scharfe Präcisirung, ob es sich um W. G. oder epitheliale Einschlüsse anderer Art (Reste des Wolff'schen Körpers oder Müller'schen Ganges) handelt, lässt sich aus den Befunden, wie schon oben erwähnt, nicht geben. Am einfachsten erschiene es immerhin, fussend auf den v. Recklinghausen gemachten Erfahrungen, den Gang a als Sammelröhrchen, den Gang b als Endkolben zu bezeichnen, doch könnten so die Befunde von der linken Seite nicht gleichzeitig erklärt werden. — Die Gänge, die sich auf der linken Seite finden (Fig. 5), unterscheiden sich, abgesehen von dem Fehlen von Flimmern, durch das reichliche kleinzellige Gewebe, — Bindegewebe des W. G., das nach R. Meyer (S. 57) meist zellreich und von dem Schleimhautgewebe des fötalen Uterus nicht sehr wesentlich unterschieden, — in welches sie eingebettet sind. Würden solche Einschlüsse im Myometrium des Uterus bestehen, so würden die Landau[1]) und Pick'schen[2]) Arbeiten über die Bedeutung des cytogenen Gewebes in Anwendung zu ziehen sein. Pick sagt: „1. Werden beim erwachsenen Weibe in der Wand des Gebärmutterkörpers verstreute drüsige oder cystische Epithelformen mit wohlausgebildeten lymphadenoiden Scheiden getroffen, so sind diese Epithelien Abkömmlinge des Corpusabschnittes des M. G. 2. Erst wenn Urnierenkanälchen in reichlicher Weise geschwulstmässig, adenomatös proliferiren, wie in den „geschlossenen Ordnungen" der mesonephrischen Adenomyome, entsteht als Stroma der Tubuli

1) Landau, L., Anatomische und klinische Beiträge zur Lehre von den Myomen am weiblichen Sexualapparat. Berlin 1899.

2) Pick, Ueber die epithelialen Keime der Adenomyome des Uterus und ihre histologische Differenzialdiagnose. Dieses Archiv. 1900.

typisches lymphadenoides Bindegewebe, und zwar nicht bloss in mesonephrischen Adenomyomen des Uterus, sondern auch in solchen des Ligamentum rotundum, der Fornix vaginae oder des Epoophoron. Bleibt dagegen die Wucherung von Urnierenkanälchen in bescheidenen Grenzen, erhält sich wie z. B. in den mesonephrischen Tubenadenomyomen die „zerstreute Ordnung" der Kanälchen in reiner Form, dann bildet sich auch kein cytogenes Stroma aus. Dann lagern die isolirten Drüsengänge oder Cystchen in zellarmen, faserreichen Bindegewebsscheiden oder hüllenlos im Muskelgewebe." Pick fährt dann weiter fort, dass das Stroma der Tubenschleimhaut des erwachsenen Weibes dem der Mucosa corporis uteri nahe steht (Waldeyer[1])), und dass sich vielleicht diese Schlüsse mutatis mutandis auch auf Epithelverlagerungen und Adenomyome in der Eileiterwand übertragen lassen, nicht dagegen auf solche in der Cervix uteri, deren Schleimhaut durch ein mehr faserreiches Bindegewebe gebildet würde." Da nun v. Recklinghausen selbst an einer Stelle (pag. 46) die Schleimhaut der Tube von der Intercellularsubstanz des cytogenen Bindegewebes scharf abgrenzt, indem erstere zwar nicht zellarm, aber sehr reich an kräftigen, glänzenden Bindegewebsbälkchen sei und daher fibrös genannt werden müsste, während letztere äusserst feine Fäserchen besässe, so lässt sich daraus auch für unseren Fall ein Schluss ableiten. Es finden sich in der Umgebung der Gänge, wie schon hervorgehoben, grössere Haufen Bindegewebskerne ohne stärkere Faserentwicklung. Es liesse sich demnach aus der Art dieses Gewebes schliessen, dass dasselbe nicht der Tube angehört, und dass die Gänge als Reste des W. G., das Gewebe als Tunica des Restes des W. G. aufzufassen seien, oder dass dieses Gewebe erst im Anschluss an die Weiterentwickelung der Kanälchen sich gebildet habe, dass also vielleicht ursprünglich auch im linken Tubenwinkel dieselben Verhältnisse bestanden wie an dem einfachen, gerade verlaufenden Gang der rechten Seite.

Wenngleich sich „keine geschlossenen Ordnungen" in diesen Schnitten nachweisen liessen, so liegt doch immerhin die Möglichkeit vor, dass in dem Uterus, der ja der Patientin nicht entfernt wurde, sich derartige Bildungen finden würden (event. auch weitere Reste des W. G.).

Ob nun in einem solchen Falle die totale Exstirpation

1) Waldeyer, W., Das Becken. Bonn 1899. S. 503.

des Uterus bei völlig normalem makroskopischen Befund anzuschliessen sei, wird die weitere Beobachtung dieses Falles zeigen. Sehr werthvoll wäre zur Beurtheilung dieses und kommender Fälle, wenn die Arbeiten über epitheliale Einschlüsse nach dem Vorgehen von Meyer auch auf die Tuben, insbesondere die Tubenwinkel ausgedehnt würden.

Was diesen Fall besonders interessant macht, ist einmal das isolirte Befallensein der Tuben, andererseits das Vorhandensein epithelialer Einschlüsse in beiden Tubenwinkeln, die verschiedenen Charakter in Form und Anordnung zeigen, trotzdem aber als Reste des W. G. erklärt werden können. — Zum Schluss erfülle ich die angenehme Pflicht, meinem hochverehrten Herrn Chef für die liebenswürdige Ueberlassung des diesbezüglichen Materials und die Unterstützung bei der Bearbeitung desselben meinen besten Dank auszusprechen.

Experimentelle Untersuchungen über den Einfluss der Chloroformnarkose auf die Wehenthätigkeit des menschlichen Uterus bei der physiologischen Geburt.

Von

Dr. **F. Westermark,**

Docent der Geburtshülfe und Gynäkologie am Carolinischen medico-chirurgischen Institute in Stockholm.

(Mit 8 Abbildungen im Text.)

Einleitung.

Im Jahre 1892 veröffentlichte ich im Skandinavischen Archiv für Physiologie (Band IV.) eine Abhandlung: „Experimentelle Untersuchungen über die Wehenthätigkeit des menschlichen Uterus bei der physiologischen Geburt". Ich beabsichtigte schon damals, nach derselben Methode die Einwirkung der gewöhnlichsten, bei der Entbindung benutzten Arzneimittel auf die Uteruscontractionen zu untersuchen. Im Laufe der Jahre 1893 und 1895 bekam ich auch Gelegenheit, Versuche in dieser Richtung auszuführen, und da, meiner Meinung nach, das Chloroform als das in der obstetrischen Praxis am häufigsten benutzte schmerzstillende Mittel, vor allen anderen Mitteln das grösste Interesse darbieten dürfte, entschloss ich mich in erster Linie, dessen Einwirkung zu studiren. Die Ergebnisse dieser Versuche sind in der vorliegenden Abhandlung zusammengestellt.

Da die Ansichten betreffend die Einwirkung der Chloroformnarkose noch sehr auseinander gehen, und da diese Narkose, und ganz besonders die Form derselben, welche als die obstetrische bezeichnet wird, sehr häufig in der Praxis vorkommt, dürfte es sehr wichtig sein, die Frage näher zu erörtern, besonders weil keine grösseren, nach exacter Methode ausgeführten Versuchsreihen bis jetzt vorliegen.

Am 8. November 1847 wurde die Chloroformnarkose zum ersten Mal von Simpson bei einer Entbindung benutzt. Gleichwie die etwas früher, 19. Januar desselben Jahres, ebenfalls von Simpson geprüfte Aethernarkose wurde die leichter anzuwendende und für die Patientinnen weniger unangenehme Chloroformnarkose fast bei allen grösseren obstetrischen Kliniken versucht, und die meisten Geburtshelfer schienen bald darüber einig geworden zu sein, dass die Chloroformnarkose bedeutende Vortheile darbiete.

Die Vortrefflichkeit des neuen Mittels wurde Anfangs überall gelobt. Das Chloroform wurde in grösseren Gaben und zu voller Narkose angewendet. Da es ausserdem nicht selten während längerer Zeit verabreicht wurde, erscheint es einer späteren Generation merkwürdig, dass gar keine Todesfälle erwähnt wurden. Dieser Umstand ist indess aller Wahrscheinlichkeit nach in der Weise zu deuten, dass man die unglücklich verlaufenden Fälle nicht richtig beurtheilen konnte oder wollte. Waren ja zu dieser Zeit die Todesfälle während oder nach der Entbindung gar nicht selten. Im Allgemeinen wurden sie auf Rechnung des sehr häufigen Puerperalfiebers gebracht, über dessen wirkliche Natur man damals noch keine Ahnung hatte und welches gewöhnlich mit Umständen in Verbindung gebracht wurde, die keine menschliche Macht bewältigen konnte.

Als nun die hierhergehörigen Beobachtungen immer zahlreicher wurden, wurde die Discussion lebhafter. Während einige Autoren bei der Narkose nur vortheilhafte Wirkungen fanden, hatten andere dagegen nur einen ungünstigen Erfolg. Einige gingen so weit, dass sie sich vorstellten, dass die Chloroformnarkose, insbesondere die sog. obstetrische Narkose, die Wehen zu kräftig machte, und dass man also von Zeit zu Zeit mit derselben aufhören müsste, damit die Bauchpresse nicht zu gewaltsam werden und die weichen Geburtswege nicht zu stark verletzt werden würden (Dumontpellier[1]). Andere kamen zu der Ueberzeugung, dass die Wehen seltener und schwächer wurden, und dass also die Chloroformnarkose einen verzögernden Einfluss auf die Entbindung ausübte.

Wenn man nicht annehmen will, dass diese einander völlig widerstreitenden Angaben über die Einwirkung der Chloroform-

---

1) Anésthesie obstétricale. Mittheilungen in der Société méd. des hôpit., 8. 3., 26. 4. und 14. 6. 1878. Union médicale 1878, I., S. 645, 889, 902; II., S. 73.

narkose auf die Wehen in tendenziöser Absicht gemacht worden sind — eine Annahme, die ja völlig unberechtigt ist —, so bleibt nur die Vermuthung zurück, dass sie von mangelhaften Untersuchungsmethoden bedingt sind.

In der That ist es sehr leicht, die Frequenz der Wehen mittelst der auf den Bauch gelegten Hand wahrzunehmen; dagegen dürfte es nur bis zu einem gewissen Grade möglich sein, auf diese Weise ihre Stärke und Dauer zu beurtheilen. Hier, gleichwie bei der klinischen Beobachtung über die Geschwindigkeit der Entbindung machen sich die subjective Schätzung und möglicher Weise auch vorhergehende Meinungen zu viel geltend.

Ich werde die ältere, wesentlich auf klinische Beobachtungen gestützte Literatur über die Einwirkung der Chloroformnarkose auf die Wehen hier übergehen. In klinischer Hinsicht bietet diese Litteratur allerdings viel Interessantes dar; da es aber hier experimentelle Untersuchungen betrifft, dürfte dieselbe in diesem Zusammenhange sachlos bei Seite gelassen werden können. Uebrigens ist sie von Koefoed in seiner interessanten Arbeit „Anvendelsen af Anaesthetica under Födsel ved Naturen" kritisch gewürdigt, und ich verweise daher auf diese Abhandlung.

Nachdem Schatz seine mit dem sog. Toco-dynamometer ausgeführten Untersuchungen im Jahre 1872 veröffentlichte[1]), sind mit demselben oder ähnlichen Apparaten einige Versuche gemacht worden, um die Einwirkung der Chloroformnarkose auf die Wehen experimentell festzustellen.

Mit dem Toco-dynamometer schrieb Poullet (1880)[2]) bei einem Falle einige Wehencurven. Vor der Narkose waren die Curven hoch und spitz. Sodann wurde Chloroform à la reine (obstetrische Narkose) mit Billroth's Mischung (Chloroform 100, Aether 30, Alkohol 30) administrirt. Diese Narkose, welche Poullet gleichwie die von ihm citirten Verfasser Depaul, Pajot, Courty und Pinard, als ganz bedeutungslos für die Erleichterung der Schmerzen auffasste, brachte nur eine sehr geringe Veränderung im Aussehen der Curven zum Vorschein. „In demselben Grade aber, als die Frau den Schmerz nicht mehr empfindet, verlieren die Wehen ihren expulsiven Charakter, die Reihe der Re-

1) Schatz, Dieses Archiv. 1872. Bd. III. S. 58.

2) Poullet, Application de la méthode graphique aux accouchements. Archive de Tocologie, Fevrier 1880, p. 73.

dexerscheinungen wird getrübt und die Contraction ist nunmehr kaum skizzirt. Die Curve, welche vor der Narkose einen stark expulsiven Charakter gehabt hatte, nimmt, sowie die Narkose genügend weit fortschreitet, den Charakter der kleinen Wehen während des Erweiterungsstadiums an, der Druck sinkt auf 15 mm Hg herab, und die Entbindung würde nicht zu Ende gebracht werden können."

Nach drei Wehen wurde das Chloroform ausgesetzt und die Wehen erreichten ziemlich bald fast die normale expulsive Kraft. Er gab dann zum zweiten Mal Chloroform und bekam wiederum die genannte Veränderung der Wehen.

Auf Grund dieser Beobachtungen gelangt er zu folgenden Schlussfolgerungen, welche er indess nur mit Einschränkung aufstellt:

„Das Chloroform ist bei der normalen Entbindung von keinem Nutzen, ausser bei Krampfwehen."

„Betreffend die Contraction der Bauchmuskeln wird ihre nützliche Wirkung fast gänzlich aufgehoben."

Indess fasste er es als rationell auf, die Narkose bei den zwei oder drei letzten Wehen anzuwenden, wenn man genügende Erfahrung hat, um den Zeitpunkt ihres Eintretens zu beurtheilen.

Bevor ich diese Ergebnisse näher erörtere, werde ich die Resultate anderer Forscher hier erwähnen.

Im Jahre 1883 veröffentlichte Koefoed eine verdienstliche Untersuchung über die Anwendung der Anaesthetica bei der normalen Entbindung.[1] Im Kapitel von der Chloroformnarkose theilt er 16 Fälle mit, bei welchen er die obstetrische Narkose benutzt habe, und in 4 unter diesen hat er die Wehen mittelst des Tocodynamometers graphisch registrirt.

Seine Ergebnisse sind folgende:

1. „Der Wehenschmerz wurde in allen Fällen beträchtlich erleichtert und in 7 Fällen vollständig oder fast vollständig aufgehoben."

2. „Die Länge der Pause wurde in der Regel nur in geringem Grade beeinflusst; in einigen Fällen wurde sie indess sogleich nach Einleitung der Narkose etwas grösser." (S. 70.)

3. „Die Dauer und Stärke der Wehen nahmen während der ersten Halbstunde der Narkose in der Regel ab, um dann wieder

---

1) Koefoed, Om Anvendelsen of Anaesthica under Födsel ved Naturen. Kopenhagen 1883.

anzusteigen; die obstetrische Narkose übte also keinen schwächenden Einfluss auf die Wehen aus."

4. „Die Wirkung der Bauchmuskeln, welche bei tiefer Narkose mehr oder weniger herabgesetzt ist, erlitt keine deutliche Veränderung." (S. 72.)

5. „Das Orificium uteri wurde leichter erweitert." (S. 73.)

6. „Das Perineum wurde mehr nachgiebig und Ruptur desselben trat seltener ein." (S. 73.)

7. „Das Allgemeinbefinden der Gebärenden war durchgehend gut." (S. 73.)

8. „Die Periode der Nachgeburt wurde in keiner Hinsicht beinflusst."

In einer umfangreichen, wesentlich klinischen Untersuchung erwähnt Acconci[1]) (S. 177), dass er 4 Versuche mit Chloroform gemacht hat und dabei dieselben Ergebnisse wie in einem von ihm mitgetheilten Versuche gewonnen hat. Aus seinen Versuchen zieht er folgende Schlussfolgerungen:

„Das Chloroform, zu obstetrischer Narkose benutzt, ist sehr nützlich um die Schmerzen zu erleichtern und die Uteruscontractionen zu reguliren. Die vollständige Narkose setzt die Wirkung der Bauchpresse beträchtlich herab, vermehrt aber andererseits die Kraft des Uterus."

Die letzten über diesen Gegenstand ausgeführten experimentellen Untersuchungen verdanken wir Dönhoff (1892)[2]). Dieser Autor theilt 5 Fälle mit, in welchen er das Toco-dynamometer benutzt hat. Seine Ergebnisse sind folgende:

1. „Das Chloroform übt auch in der leichten Narkose einen lähmenden Einfluss auf die Uteruscontractionen aus."

2. „Bei längere Zeit fortgesetzter Narkose nimmt die Summe des Wehendruckes während der Narkose stetig ab."

3. „In leichter Narkose wird die Wehenthätigkeit unregelmässiger, sowohl die Länge der Pausen als auch die Kraft der Wehen betreffend. In tiefer Narkose sind die Pausen gleich lang und die Wehen gleich schwach."

4. „Nach der Narkose tritt sogleich eine etwas kräftigere

---

1) Acconci, Sulla contrazione e sull' inerzia dell' utero. Torino 1891.

2) Dönhoff, Ueber die Einwirkung des Chloroforms auf den normalen Geburtsverlauf nach Untersuchungen mit dem Tocodynamometer. Dieses Arch. Bd. 42. S. 305. 1892.

Wehenthätigkeit auf, doch ist der Wehendruck dann nicht wieder so stark, wie vor der Narkose."

5. „Die Wehenthätigkeit bleibt nach der Narkose lange Zeit (bis 2 Stunden) geringer, als sie vor der Narkose war."

6. „Die Action der Bauchpresse hört schon während der leichten Narkose, wenn sie vorher nur mässig kräftig angestrengt wurde, ganz auf, um nach der Narkose bald wieder mit gleicher Kraft zu beginnen."

7. „Wenn die Bauchpresse vorher kräftig angestrengt wurde, so wirkt sie in Halbnarkose weiter, jedoch seltener und mit weniger Kraft."

8. „In tiefer Narkose hört auch die vorher kräftig wirkende Bauchpresse auf."

9. „Die Wehenpausen werden gleich im Beginn der leichten Narkose länger, einzelne dauern 3—4 mal so lange wie vor der Narkose. Die Zahl der Wehen nimmt in der Narkose um 20 bis 25 pCt. ab."

Die soeben genannten Autoren sind meines Wissens die einzigen, welche bisher Untersuchungen über die Einwirkung der Chloroformnarkose auf die Uterucontractionen nach einer exacten Methode ausgeführt haben. Obgleich sie alle denselben Apparat, nämlich das von Schatz angegebene Toco-dynamometer — ich sehe hier von den von den verschiedenen Autoren eingeführten geringfügigen Modificationen ab — benutzt haben, sind sie jedoch zu sehr verschiedenen Resultaten gelangt.

Während Poullet und Dönhoff eine ausgesprochene Abnahme der Frequenz, Stärke und Regelmässigkeit der Wehen beobachtet haben, weist Acconci eine Steigerung der Dauer und Stärke der Wehen nach. Koefoed kann allerdings keine Zunahme der Wehenstärke nachweisen, er findet aber auf der anderen Seite bei der obstetrischen Narcose keine dauernde Abnahme; die Einwirkung der vollständigen Narkose untersucht er nicht näher, da er mit Recht eine solche bei der normalen Geburt als unnützlich und contraindicirt auffasst.

Da die erwähnten Autoren ihre Untersuchungen wesentlich nach derselben Methode ausgeführt haben, kann es beim ersten Anblick merkwürdig erscheinen, dass sie so differirende Ergebnisse erzielt haben. Es liegt ohne Zweifel nahe, anzunehmen, dass der eine oder andere Autor seine Schlussfolgerungen aus ungenügenden oder weniger genauen Beobachtungen gezogen hat, oder auch sind diese

bei einer verschieden tiefen Narkose ausgeführt worden; auch lässt es sich denken, dass sich die Beobachtungen auf verschiedene Stadien der Geburt beziehen.

Unter solchen Umständen finde ich mich veranlasst, diese Untersuchungen etwas näher zu erörtern.

Poullet hat seinen Versuch ausgeführt, um die Anwendung der graphischen Methode beim Studium der Geburt zu demonstriren. Bei einem und demselben Falle machte er zuerst einige Aufzeichnungen ohne Narkose; darauf wendete er eine Zeit lang Chloroform à la reine an, und da er, gleichwie mehrere seiner Landsleute, sich vorstellte, dass diese Narkose nur suggestiv einwirkte, so erwartete er keine Einwirkung auf die Wehen und bekam in der That auch keine. Dann leitete er eine vollständige Narkose ein; dabei nahm die Wehenstärke höchst beträchtlich ab, die Curven wurden niedriger und die Frequenz der Wehen nahm ab. Die Narkose wurde nach drei Wehen ausgesetzt, und nun folgte wieder eine kräftige Uterincontraction. Nach der danach zum zweiten Mal eingeleiteten vollständigen Narkose wurden die Wehen wiederum schwach. Die von Poullet benutzte Narkose war indess, wie schon erwähnt, keine reine Chloroformnarkose, sondern eine Narkose mit der Billroth'schen Mischung, und diese Beobachtung lässt sich daher nicht zum directen Vergleich mit den übrigen verwenden. Nur wenn man davon absehen wollte, dass die Beobachtungen an einem einzelnen Falle gemacht wurden, und wenn man von vornherein annimmt, dass die Wirkung des Chloroform mit der der Billroth'schen Mischung identisch wäre, was aber noch zu beweisen ist — ist die von Poullet gezogene Schlussfolgerung als thatsächlich begründet aufzufassen; sie ist aber auch dann nur für die vollständige Narkose zutreffend.

Die Untersuchungen Koefoed's scheinen mit grosser Sorgfalt ausgeführt zu sein; er hat aber leider nur in 4 Fällen die graphische Methode benutzt und theilt nur von 2 Fällen Curvenbeispiele mit. Ferner hat er an der Hand seiner Curven keine Berechnungen gemacht, sondern berücksichtigt wesentlich nur ihre allgemeine Form. Die Curven, welche er mittheilt, scheinen dabei vor allem zur Beleuchtung derjenigen Schlussfolgerungen dienen zu sollen, zu welchen er auf Grund seiner sorgfältigen klinischen Beobachtungen gelangt ist. Bei einigen Curven finden wir allerdings Zahlenangaben betreffend die Druckhöhe (in mm Hg); da er aber keine bestimmte Abscisse gezogen hat, so scheinen diese Zahlen einen verhältniss-

mässig geringen Werth zu besitzen. Ausserdem hat er bei seinen Messungen keinen Unterschied zwischen der von der Uterincontraction bedingten Druckhöhe und der von der Thätigkeit der Bauchpresse abhängigen gemacht.

Als Belege führe ich die zwei Fälle, von welchen er graphische Aufzeichnungen mittheilt, hier an.

Fall 80. 23jährige Ipara. Während 19 Stunden mittelstarke Wehen. Die Pat. klagt etwas und leidet auch während der Pausen an Schmerz. Orificium reichlich 5 cm. Die Eihäute unversehrt. Leichte Chloroformnarkose während $1^1/_2$ Stunden bis zum Ende der Geburt. Schottisches Chloroform, Compresse. Der Schmerz nahm beträchtlich ab und hörte nach 25 Minuten fast vollständig auf. Das Chloroform wurde erst nach Beginn der Wehen gegeben und kurz nachdem diese ihren Höhepunkt erreicht hatten, ausgesetzt. In Folge der Narkose nahmen die Wehen nicht merkbar ab, wurden aber bald vollkommen schmerzlos. Die Bauchpresse kräftig nach dem Sprung der Eihäute. Die Wehen waren stets schmerzlos.

Fall 81. 21jährige Ipara. Während 7 Stunden ziemlich kräftige Wehen, starker Schmerz. Die Eihäute wurden beim Hinaufführen des Ballons zerrissen. Darnach waren die Wehen sehr schmerzhaft. Leichte Chloroformnarkose während der Wehen $^1/_2$ Stunde lang. Dänisches Chloroform, Compresse. Der Schmerzensschrei nahm schnell ab und hörte nach 20 Minuten vollständig auf. Nach Anfang der Narkose erschien eine geringe, aber unzweifelhafte Abnahme der Wehen. Die Pat. merkte während des letzten Theiles der Geburt nichts von Seiten des Uterus.

Es ist einleuchtend, dass sich die Schlussfolgerungen, welche Koefoed aus seinen Beobachtungen zieht, und welche ich S. 137 angeführt habe, nicht besonders auf diese graphisch registrirten Fälle stützen, sondern aus der Zusammenstellung dieser und 14 anderer klinisch sehr gut beobachteter Fälle hervorgehen.

Wie oben bemerkt, scheint es hier indessen sehr schwierig, die Dauer und Stärke der Wehen ohne graphische Registrirung, allein auf Grund klinischer Beobachtungen zu beurtheilen.

Acconci hat keine Messungen seiner Curven gemacht, und theilt nur eine Curve vor der Narkose, eine während der vollständigen Narkose, sowie eine nach der Narkose mit. Die Curven vor und nach der Narkose zeigen zahlreiche Zacken, welche die Mitwirkung einer kräftigen Bauchpresse nachweisen, während die Narkosecurve nur drei Pressungen darbietet. Diese Curve erscheint allerdings ein klein wenig höher und länger als die zwei anderen, da der Verfasser aber keine Abscisse geschrieben hat, ist es nicht möglich genaue Messungen zu machen. Seine Narkose-

curve wird dadurch scheinbar höher, dass die Zeitlinie hier tiefer als bei den zwei anderen Curven steht.

Indessen sagt Acconci, dass er bei 4 Versuchen, die er mit Chloroform gemacht hat, constant dieselben Resultate bekommen hat.

Thatsachen sind ja unleugbar, die Möglichkeit scheint mir aber nicht ausgeschlossen, dass Acconci in jedem Versuch zu wenige einzelne Beobachtungen gemacht hat. Wenn diese Annahme richtig wäre, so erscheint seine allein dastehende Schlussfolgerung erklärlich, aber keineswegs berechtigt, denn dass eine oder einige kräftige Uterincontractionen auch bei tiefer Chloroformnarkose stattfinden können, ist gar nicht selten, wie auf der anderen Seite die Uterusconstraction auch ohne Narkose zuweilen sehr schwach verlaufen kann.

Dönhoff, welcher bis jetzt die zahlreichsten Versuche über die Einwirkung der Chloroformnarkose auf die Uterincontractionen ausgeführt hat, ist, wie schon erwähnt, zu ganz entgegengesetzten Resultaten gekommen.

Gleichwie die früheren Forscher auf diesem Gebiete hat er einen ziemlich grossen Ballon in den Uterus eingelegt und denselben theils mit einem elastischen Manometer nach Fick, theils mit einem einarmigen Hg.-Manometer verbunden.

Die Abscisse wurde in der Weise erhalten, dass er den Ballon mit 15—20 ccm Wasser füllte und ihn neben den Uterus, etwas oberhalb der Ebene des Beckeneinganges, d. h. etwa in derselben Höhe, welche er im Uterus einnehmen sollte, legte. Dabei wurde der Stand der Hg.-Säule notirt und als Lage der Abscisse aufgefasst.

Darnach wurde der Ballon entleert und in den Uterus zwischen der Fruchtblase und der Uteruswand hineingeführt; mittels einer Spritze wurden 10 ccm Wasser in den Ballon hineingegossen und dieser mit den beiden Manometern verbunden.

Aus dieser Beschreibung geht hervor, dass die Abscisse bei einem gewissen Füllungsgrade des Ballons geschrieben wurde, dass aber ein anderer Füllungsgrad beim Versuch selbst stattfand, d. h. die Lage der Abscisse konnte nicht genau bestimmt werden.

Dieser verschiedene Füllungsgrad des Ballons dürfte auch in einer anderen Hinsicht eine Fehlerquelle darstellen. Wenn z. B. der nicht prall gefüllte Ballon im Anfang des Versuches zwischen festen Theilen, beispielsweise dem Kopf des Kindes und der Becken-

wand, eingekeilt war, so gab er gewisse Werthe. Nachdem aber der Kopf tiefer nach unten getrieben worden war, war der Ballon nicht länger zusammengedrückt, seine Elasticität musste sich geltend machen, und die Manometerausschläge wurden dadurch um Grössen vermindert, welche nicht bestimmt werden können.

In einigen von den Zahlen Dönhoff's finden wir unzweifelhafte Andeutungen davon, dass diese Annahme richtig ist; ich meine die negativen Werthe, welche er während der Pause erhalten hat. Ich will allerdings nicht verneinen, dass negative Druckwerthe im Uterus während der Geburt von vornherein denkbar, obgleich wenig wahrscheinlich sind, ich selbst habe aber bei meinen zahlreichen Versuchen, bei den früher veröffentlichten wie bei den jetzt vorliegenden, niemals negative Werthe beobachtet, wenn nur der Apparat in guter Ordnung gewesen ist. Wenn ich auch ab und zu negative Werthe beobachtet habe, habe ich bei näherer Prüfung des Apparates immer eine Undichtigkeit irgendwo gefunden. Solche Versuche sind natürlich als fehlerhaft ausgeschlossen worden.

Bei seinen Versuchen macht Dönhoff keinen strengen Unterschied zwischen der obstetrischen und der vollständigen Narkose. Bei jeder Wehe gab er 25 Tropfen Chloroform, welche Quantität entschieden zu gross ist, wenn man nur eine unvollständige Narkose unterhalten will. Die Folge davon war auch in der Regel die, dass die Gebärende binnen kurzem vollständig narkotisirt wurde. In Bezug auf Dönhoff's Arbeit ist auch L. Meyer zu demselben Ergebniss gekommen.[1]

Ferner sind nicht alle Fälle Dönhoff's reine Chloroformnarkosen. In seinem II. Falle z. B. gab er vor der Narkose eine Morphiuminjection von 0,015 g: desgleichen in seinem V. Fall. Im IV. Falle wurde die Narkose zuerst mit Bromaethyl und erst dann mit Chloroform zu Stande gebracht. Im III. Falle wurde der Ballon bei einer leichten Narkose in den Uterus eingeführt, weshalb sichere Vergleichspunkte uns hier fehlen. Also kann nur der I. Fall Dönhoff's als beweisend angesehen werden; die individuellen Verschiedenheiten, welchen man auch ohne Anwendung der Narkose bei den einzelnen Fällen begegnet, sind indess so gross, dass man aus einem einzelnen Falle Schlussfolgerungen nur mit grosser Vorsicht ziehen darf. Um möglichst sichere Ergebnisse zu

1) Leopold Meyer, Bibliothek for Laeger. 1. R. 4. B. 5. H. 1893.

erhalten, muss man mehrere, in demselben Stadium der Geburt beobachtete und auf dieselbe Weise behandelte Fälle zu seiner Verfügung haben, und dieser Forderung entsprechen weder Dönhoff's Untersuchungen, noch diejenigen der anderen Autoren.

In meiner früheren Arbeit über die Uteruscontractionen hob ich (S. 333) die Uebelstände hervor, welche ein in den Uterus eingeführter grosser Ballon bewirken muss: wegen seiner Grösse muss er leer eingeführt und erst dann gefüllt werden; in Folge dessen kann man die Nulllinie erst nach Herausnahme des Ballons erhalten. Wenn man nun aus irgend welcher Ursache im Laufe des Versuches dazu veranlasst wird, den Ballon herauszunehmen und also zu entleeren, so kann man gar keine Nulllinie bekommen und der Versuch ist zu absoluten Bestimmungen unanwendbar.

Ich zog hieraus den Schluss, dass der bei derartigen Versuchen zu benutzende Ballon klein, leicht einzubringen und herauszunehmen sein müsste, sowie dass er vor dem Hineinführen bei einem bekannten Druck zu füllen ist.

Ich wiederhole hier folgenden Satz aus der soeben citirten Abhandlung:

„Eine, an einem Uteruskatheter ein abgeschlossenes System bildende und unter einem bekannten Drucke gefüllte Blase muss also in den Uterus eingeführt und mit einem Manometer verbunden werden. Wegen der Kleinheit der Blase darf die Flüssigkeitsverschiebung nur eine minimale sein und daher sind weder Hg.-Manometer noch Gummischläuche hier zu verwenden. Grund dessen habe ich bei den in dieser Abhandlung mitzutheilenden Versuchen ein elastisches Manometer und starre Rohre benutzt."

Die vorliegenden Versuche sind nach denselben Grundsätzen ausgeführt worden.

Ich habe also genau dieselbe Versuchsanordnung wie früher benutzt, nur mit der Ausnahme, dass ich jetzt ein Kymographion nach Balzac zu meiner Verfügung hatte. Die Anschaffung dieses Apparates ist durch einen Anschlag ermöglicht worden, den ich vom Lehrercollegium des Carolinischen Medico-chirurgischen Instituts bekommen habe und für welchen ich dem Collegium meinen ehrfurchtsvollen Dank hier ausspreche.

Da meine frühere Abhandlung in einer, den Geburtshelfern wenig zugänglichen Zeitschrift (im Skandinavischen Archiv für Physiologie, Leipzig, Veit & Co.) veröffentlicht worden ist, finde ich es angemessen, die Versuchsanordnung auch hier näher zu beschreiben.

Erstes Kapitel.

Die Versuchsanordnung.

1. Der Uteruskatheter und die Blase (Fig. 1).

Der Uteruskatheter dient, um die Blase in den Uterus einzuführen und die Verbindung zwischen derselben und der Leitung zum Manometer zu vermitteln. Er muss es erlauben, die Blase ausserhalb des Uterus mit Wasser unter bekanntem Druck zu füllen, und muss von einem genügend biegsamen Material hergestellt werden, um sich dem Kopfe des Kindes, wenn derselbe das Becken passirt, anschmiegen zu können. Dabei darf der Katheter aber nicht so nachgiebig sein, dass seine Lichtung von dem Kopfe des Kindes zugedrückt wird. Endlich muss er ohne Schwierigkeit aseptisch gehalten werden können.

Ich glaube, dass der von mir construirte und von Herrn Stille hergestellte Uteruskatheter diese Bedingungen erfüllt.

Der Katheter (Fig. 1) besteht aus einer 37 cm langen, feinsilbernen Röhre mit einem äusseren Durchmesser von 5 mm und einem lichten Durchmesser von 3 mm. Der Theil des Katheters, der in den Genitalkanal eingeführt wird, ist, um Läsionen zu vermeiden, in einer Länge von 22 cm auf der einen Seite platt; sonst ist der Querschnitt des Katheters rund. 1,5 cm und 1 cm von dem uterinen Ende des Katheters entfernt, findet sich je eine 1 mm hohe, ringförmige Erhebung, welche die Blase vom Abgleiten verhindern sollen. Am uterinen Ende des Katheters ist ein Gerüst C angebracht, welches es verhindern soll, dass sich die Blase faltet und die Mündung des Katheters zuschliesst. Das Gerüst besteht aus 4 feinsilbernen Stäbchen von 2 cm Länge. Sie sind am freien Ende des Rohres gelöthet und nach aussen durch eine Kugel von 5 mm Durchmesser vereinigt. Durch diese Vorrichtung ist die Communication zwischen dem Blaseninhalt und der Rohrleitung sichergestellt, ohne dass dadurch die nöthige Flüssigkeitsverschiebung erschwert wird.

Das äussere Ende des Katheters ist mit einem Hahn (a) zugeschlossen; nach aussen von diesem Hahne findet sich ein Schraubengewinde, welches die Verbindung des Katheters mit der Leitung zum Manometer vermittelt.

Das ganze System muss mit Wasser gefüllt sein und darf keine Luftbläschen enthalten. Um bei der Füllung der Blase und des Katheters die Luft vollständig zu entfernen, wurde die folgende

Einrichtung getroffen. In die Wand des Katheters wurde ein ganz dünnes silbernes Rohr gelöthet, dessen uterines Ende 1,5 cm oberhalb des uterinen Endes des Katheters innerhalb des Gerüstes C.

Figur 1.

Der Uteruskatheter und die Blase. $^3/_4$ nat. Grösse.

frei hervorragt. Nach aussen, nahe dem äusseren Ende des Katheters, wird dieses Rohr von dem Seitenzweig links unten (Fig. 1) fortgesetzt und kann durch den Hahn a_1 zugeschlossen werden. Durch die äussere Oeffnung des Rohres wird mittels einer dafür

besonders gemachten Spritze gekochtes Wasser eingespritzt. Die Luft, die sich in dem dünnen Rohre und in der Blase findet, wird dabei durch den Katheter herausgetrieben, wenn nämlich die Blase bei der Füllung nach unten gehalten wird. Wenn der Katheter vollständig mit Wasser gefüllt ist, werden die beiden Hähne (a und a_1) geschlossen.

Die Blase (Fig. 1, B), die in den Uterus eingeführt werden soll, darf, wie oben bemerkt, nicht zu gross sein; ihre Wand muss dünn und nachgiebig sein, so dass sie an und für sich dem intrauterinen Druck keinen nennenswerthen Widerstand leistet. Ich habe zu diesem Zwecke ein gewöhnliches kleines Kautschukhütchen benutzt, derselben Art, wie es zur Saugflasche bei der künstlichen Ernährung kleiner Kinder angewandt wird. Ein solches erfüllt alle Anforderungen, wenn man nämlich von den weichsten Sorten eine genügend grosse Auswahl zur Verfügung hat. Eine derartige Blase schliesst sich dem Uterinkatheter dicht an: es ist leicht, sie an den Katheter zu befestigen und sie in den Uterus einzuführen. Unmittelbar vor der Einführung muss natürlich die Blase zusammen mit dem Katheter sterilisirt werden. Diese Blasen fassen nur 2 ccm; sie sind aber genügend gross, weil die Flüssigkeitsverschiebung bei dem von mir benutzten Manometer eine höchst geringe ist.

2. Die Leitung vom Uteruskatheter zum Manometer.

Diese Leitung wurde durch ein Bleirohr von 185 cm Länge und 3 mm Durchmesser hergestellt. An jedem Ende ist das Rohr mit einem konischen Zapfen versehen; diese Zapfen sind in entsprechenden Aushöhlungen am äusseren Ende des Katheters und am Manometerrohre luftdicht eingeschliffen. Die Verbindung ist beiderseits durch Schrauben gesichert. Dasjenige Ende des Rohres, das mit dem Uteruskatheter vereinigt ist, trägt ganz nahe dem Zapfen einen Hahn. Die Länge des Rohres erscheint vielleicht etwas gross; ich habe es aber, der Bequemlichkeit wegen, so lang machen müssen.

Alle Verbindungen und Hähne sind aus Neusilber gemacht.

3. Das elastische Manometer und der Registrirapparat.

Aus schon angeführten Gründen habe ich das Quecksilbermanometer bei diesen Versuchen nicht benutzen können. Nicht allein die starke Flüssigkeitsverschiebung, welche zum Ausgleich grosser Druckdifferenzen nöthig ist, macht dasselbe zu dem vorliegenden Zwecke wenig anwendbar. Hierzu kommt nämlich noch

der Uebelstand, dass das Quecksilber bei schnelleren Druckvariationen in Eigenschwingungen geräth, wodurch unter solchen Umständen keine ganz richtige Curve erhalten werden kann. Ferner wird die vom Quecksilber gezeichnete Curve, wenn der Druck bis auf 200 mm Hg. und höher steigt, so hoch, dass nur wenige an derselben Trommel gezeichnet werden können. Wenn man nicht zu seiner Verfügung einen Registrirapparat mit fortlaufendem Papier hat, so muss man daher die Trommeln unaufhörlich wechseln, was erstens eine beständige Assistenz erfordert und zweitens auch bedingen kann, dass beim Trommelwechsel eine Zahl Wehen nicht registrirt werden.

Daher habe ich, nach dem Vorschlag des Herrn Prof. Tigerstedt, bei meinen Versuchen das von Gad modificirte Hürtle'sche Manometer benutzt.[1])

Bei mässig starken Membranen eignet sich dieses Instrument zum vorliegenden Zwecke vorzüglich. Um aus der Curve absolute Werthe für den Druck zu erhalten, habe ich das Instrument geaicht.

Das Manometer ist immer in der Weise aufgestellt gewesen, dass die Niveaudifferenz zwischen der Manometermembran und dem Beckeneingange der Länge des Uteruskatheters auf das Nächste gleich gewesen ist.

Als Registrirapparat habe ich, wie ich früher erwähnt habe, den Balsac'schen benutzt. Die Zeit wurde in $^1/_2$ Sekunde mittelst eines elektrischen Signals an den Curven angegeben.

4. Die Aichung des elastischen Manometers.

A. Die Aufstellung der Apparate. Das elastische Manometer und ein Quecksilbermanometer werden gleichzeitig demselben Druck ausgesetzt und schreiben ihre Ausschläge gerade über einander auf die Registrirtrommel.

Hierzu wurde ein 42 cm hoher Glascylinder benutzt, der nach oben durch einen metallenen Pfropfen mit Kautschukpackung luftdicht zugeschlossen ist. In diesem Pfropfen finden sich vier Oeffnungen, eine grosse in der Mitte, und drei kleinere in der Peripherie. Durch die grosse Oeffnung wird der gefüllte Uteruskatheter mit aufgebundener Blase eingeführt. An diesem Katheter sitzt ein Pfropfen (p, Fig. 1) aus weichem, rothem Kautschuk, der mit Metalldrähten stark festgebunden ist. Dieser Pfropfen wird in die

1) Vgl. Cowl, Verhandl. d. physiol. Gesellsch. zu Berlin. 1890. No. 13.

grosse Oeffnung gesteckt und mittels einer Schraubenvorrichtung, die den konisch verjüngten Pfropfen ins Loch hinein drückt, festgesetzt, so dass der Schluss luftdicht wird. Der Cylinder ist mit gekochtem Wasser von Zimmertemperatur gefüllt; durch einen Hahn kann dieses Wasser mit der umgebenden Atmosphäre in Verbindung gesetzt werden. Der Uteruskatheter, die Blase und alle Röhrenverbindungen sind ebenfalls mit gekochtem Wasser gefüllt. Das schon früher beschriebene Rohr wird mit dem Uteruskatheter einerseits und mit dem elastischen Manometer andererseits in Verbindung gesetzt. Durch einen Hahn in dem oberen Ende des Cylinders geht ein Bleirohr, das durch eine ähnliche metallene Kuppelung mit dem Quecksilbermanometer vereinigt wird. Der vierte Hahn in dem oberen Ende des Cylinders steht mit einem Bleirohre, an dessen anderes Ende eine Spritze geschraubt wird, in Verbindung. Die Packung dieser Spritze muss vollkommen luftdicht schliessen. Ihre Stange ist mit einem Gewinde versehen und der Kolben wird also nicht hervorgeschoben, sondern hervorgeschraubt, und dies so langsam, als man es wünscht. Die Spritze ist ebenso wie der Cylinder u. s. w. mit gekochtem Wasser gefüllt.

Die Membran des elastischen Manometers steht in demselben Niveau wie das obere Ende des Cylinders.

Sind die zur Atmosphäre und zur Spritze führenden Hähne offen und wird der Kolben der Spritze hervorgeschraubt, so strömt das Wasser durch den erstgenannten Hahn heraus und der Cylinder ist unter atmosphärischem Druck mit Wasser gefüllt. Der zur Atmosphäre führende Hahn wird geschlossen und alle übrigen Hähne geöffnet. Die beiden Manometer schreiben ihre Null-Linien, da ja der Druck an beiden Seiten der atmosphärische ist.

B. Die Ausführung der Aichung. Wird jetzt der Kolben ein klein wenig hervorgeschraubt, so steigt der Druck im Cylinder. Diese Drucksteigerung theilt sich gleichzeitig sowohl der Blase als den beiden Manometern mit Letztere schreiben die Druckschwankung auf das berusste Papier der Registrirtrommel. Diese wird in Bewegung gesetzt und unmittelbar nachher wieder angehalten. Jetzt wird der Druck etwas erhöht und der Manometerausschlag geschrieben. Und so geht es fort, bis alle zu erwartenden Druckwerthe durchprobirt sind. Dann hat man eine Curve desselben Aussehens wie Fig. 2.

Durch Ausmessung der Curven findet man für die Ausschläge des elastischen Manometers in Millimeter Quecksilber folgende Werthe:

No.	1	1,5	mm	(elast.	Man.)	=	16	mm	Hg.
„	2	3,75	„	„	„	=	34	„	„
„	3	5,5	„	„	„	=	53	„	„
„	4	7,25	„	„	„	=	73	„	„
„	5	9,0	„	„	„	=	92	„	„
„	6	10,0	„	„	„	=	108	„	„
„	7	11,0	„	„	„	=	121	„	„
„	8	12,5	„	„	„	=	142	„	„

Figur 2.

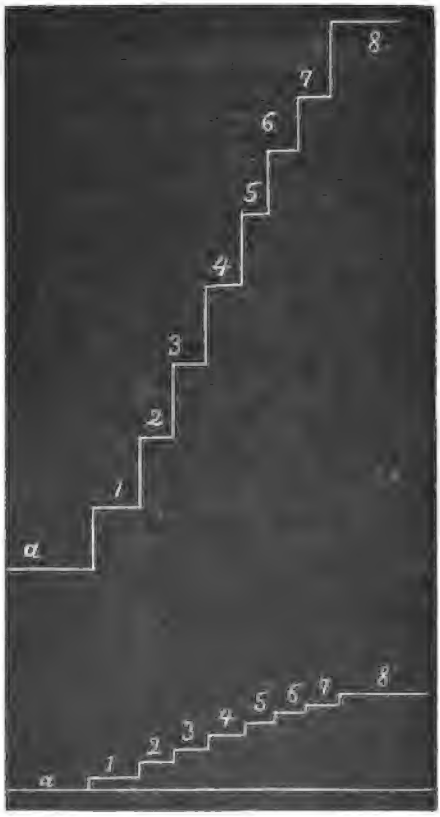

Die Aichung des elastischen Manometers. Die untere Curve stellt die Excursionen des elastischen Manometers dar, die obere die entsprechenden Ausschläge des Quecksilbermanometers. a = die Null-Linie.

Um die zwischenliegenden Werthe zu ermitteln, wird aus diesen Zahlen eine Curve construirt, welche zu graphischer Interpolation benutzt wird.

In der Regel habe ich vor dem Anfange jedes Versuches das elastische Manometer in dieser Weise geaicht. Um genau zuverlässige Werthe zu erhalten, habe ich gewöhnlich jedes Mal zwei bis drei derartige Reihen gemacht. Wenn sich die Membran dabei sicher erwiesen hat, d. h. wenn sie übereinstimmende Werthe gegeben hat, so ist sie bei dem auszuführenden Versuche benutzt worden, sonst ist sie von einer neuen, die wiederum geaicht wurde, ersetzt worden.

Die mittelstarken Membranen haben sich als die geeignetsten erwiesen: sie ertragen die bei den Versuchen stattfindenden Druckvariationen, ohne eine bleibende Deformation zu erleiden, und die Ausschläge sind genügend gross, um den Messungs- und Berechnungsfehler relativ unbedeutend zu machen.

Der Fehler bei der Messung der Druckcurve beträgt etwa $^1/_4$ mm, was bei den mittelstarken Membranen etwa 3 mm Hg. entspricht.

Zuweilen bin ich wie in meinen früheren Versuchen so hohen Druckwerthen begegnet, dass die entsprechenden Excursionen des Quecksilbermanometers (bei der Aichung) an der Trommel den genügenden Platz nicht finden konnten. In diesen Fällen habe ich die auf dem Millimeter-Papier aufgetragene Curve, die zur Interpolation dient, geradlinig verlängert, unter der Voraussetzung, dass die Excursionen des elastischen Manometers bei diesen Druckwerthen dem Drucke proportional seien. Ich glaube, dass es erlaubt ist, dies zu thun, weil, bei den von mir direct ermittelten Druckwerthen, die Excursionen der Membran in der That dem Drucke nahe proportional sind. Uebrigens wird der hierbei entstandene Fehler procentisch nur gering sein, denn bei Druckwerthen von 200—300 mm Hg ist ein Fehler von einigen Millimetern Quecksilber von gar keiner Bedeutung.

5. Die Einstellung des Apparates bei dem Beginn des Versuches.

Der Ausgangspunkt der Aichung des elastischen Manometers stellt die Lage dar, in welcher die Spannung der Membran gleich 0 ist, d. h. wo der Flüssigkeitsdruck innerhalb des Systemes in der Ebene der Membran dem atmosphärischen Drucke gleichkommt. Dasselbe muss auch bei der Bestimmung des intrauterinen Druckes der Fall sein. Die in dem Uterus liegende Blase steht aber tiefer als die Membran. Diese Niveaudifferenz wird in folgender Weise compensirt. Der Uteruskatheter und die Blase werden in verticaler

Stellung gefüllt und diese also einem, der Wassersäule im Katheter entsprechendem Ueberdruck ausgesetzt. Die Länge dieser Wassersäule ist der Niveaudifferenz zwischen der Manometermembran und der in den Uterus eingeführten Blase aufs Nächste gleich. Die Ausschläge des elastischen Manometers entsprechen also den auf der Höhe des Beckeneinganges in den Uterus stattfindenden Druckwerthen.

Bei der Füllung des Apparates wird die gleich unterhalb der Membran am Manometer befindliche Schraube herausgenommen und die Leitung nebst dem Manometer von dem Hahn aus mit gekochtem Wasser gefüllt. Wenn die Luft vollständig herausgetrieben ist wird der Hahn zugeschlossen und die Schraube des Manometers wieder eingesetzt. Das mit dem Hahn versehene Ende der Leitung wird in gleiche Höhe wie die Manometermembran gestellt und der Hahn geöffnet. Der Schreibhebel des Manometers wird auf das Niveau des Abscissenschreibers eingestellt und der Hahn geschlossen.

Zweites Capitel.

Die Ausführung der Versuche.

Die Blase und der Uteruskatheter werden in der eben beschriebenen Weise mit Wasser von 37° C. gefüllt, die Hähne geschlossen und die Blase mit sterilisirtem Vaselin überzogen; dann wird dem Katheter eine zweckentsprechende Form — etwa die des Löffels der geburtshülflichen Zange — gegeben, der Muttermund mit den zweiten und dritten Fingern der linken Hand aufgesucht und die Blase auf den Fingern dem vorliegenden Theile entlang in den Uterus eingeführt. Sind die Eihäute noch unversehrt, muss man mit der grössten Vorsicht zu Werke gehen, damit sie nicht zu früh platzen. Der in Vagina und Uterus liegende Theil des Katheters hat in der Regel eine Länge von 24—28 cm. Das Einbringen der Blase auf die beabsichtigte Höhe gleich oberhalb des Beckeneinganges ist in der Regel keinen besonderen Schwierigkeiten begegnet. Nur in den Fällen, wo der Kopf in den Beckeneingang eingekeilt gewesen ist, ist dies zuweilen Anfangs missglückt, bei wiederholtem Versuch aber an einem anderen Ort, oder nachdem der Katheter eine zweckmässigere Form erhalten, gelungen.

Der Schmerz beim Einführen des Katheters ist ein sehr un-

bedeutender gewesen, jedenfalls nicht grösser als bei einer gewöhnlichen Untersuchung mit zwei Fingern.

Die Blase liegt nun entweder zwischen der Uteruswand und dem Ei, wenn die Eihäute unversehrt sind, oder im Ei, wenn die Eihäute zerrissen sind. In beiden Fällen steht die Blase unter demselben Druck wie der übrige Inhalt des Uterus.

Nachdem die Blase eingeführt worden ist, wird die Rohrleitung zum elastischen Manometer mit dem Uteruskatheter verbunden und die Registrirtrommel in Bewegung gesetzt, wonach die Hähne während einer Wehenpause geöffnet werden. Der intrauterine Druck pflanzt sich jetzt von der Blase auf das Röhrensystem fort. Weil in diesem Systeme die Membran des elastischen Manometers den einzigen nachgiebigen Punkt darstellt, so wird diese von dem intrauterinen Druck beeinflusst und zeichnet, unter Vermittelung des Schreibhebels, denselben auf die bewegte Registrirtrommel.

Bei sämmtlichen Versuchen wurde die maximale Höhe der Curve gemessen und nach der oben angegebenen Methode auf Millimeter Hg reducirt. Bei Curven, wo in Folge von Erbrechen oder von der Thätigkeit der Bauchpresse secundäre Erhebungen vorkamen, wurde die Höhe nur bis zur Verbindungslinie der Fusspunkte dieser Erhebungen gemessen, welche Linie, wie ich in meiner früheren Untersuchung gezeigt habe (S. 364 u. ff.) der Form der reinen Wehencurve entspricht. In gleicher Weise sind die Druckverhältnisse der Pausen gemessen und in Millimeter Hg reducirt worden.

Drittes Capitel.

Uebersicht der beobachteten Fälle.

Fall I. E. B., 31 Jahre, unverheirathet. II para. Letzte Menstruation am 7. 7. 92. Erinnert sich nicht der Zeit der ersten Bewegung der Frucht. Die Wehen begannen am 18. 3. 93, 5 Uhr Morg. Schwache Wehen im Laufe des Tages. Aufgenommen an demselben Tage 5 Uhr 15 Min. Nachm. Der Muttermund für drei Finger offen. Untersuchung 9 Uhr Abends.

Das Becken normal. Der Muttermund für vier Finger offen. Die Eihäute unversehrt. Der vorliegende Kopf nicht fixirt.

Der Versuch begann 9 Uhr 17 Min. Nachm. und dauerte bis 12 Uhr 3 Min. Vorm. Die Eihäute sprangen am 19. 3., 12 Uhr 20 Min. Vorm. Ende der Geburt 12 Uhr 25 Min. Vorm.

Mädchen, 3000 g, Länge 50 cm.

Puerperium normal. Mutter und Kind wurden am 28. 3. gesund entlassen.

Fall II. S. S., 28 Jahre, unverheirathet, Ipara. Letzte Menstruation am 29. 10. 92. Erste Bewegung der Frucht am 22. 3. 93. Beginn der Wehenthätigkeit am 19. 7., 10 Uhr Abends. Am 20. 7., 1 Uhr 15 Min. Nachm. aufgenommen.

Das Becken normal. Kopf vorliegend, fixirt. Der Muttermund für 4 Finger offen. Die Eihäute unversehrt. Sutur im Querdiameter mit der kleinen Fontanelle nach links. Die Wehen schwach.

Der Versuch begann am 20. 7., 5 Uhr 28 Min. Nachm. und endete 8 Uhr 48 Min. Abends. Die Geburt war während dieser Zeit nicht fortgeschritten. Die Wehen blieben während der ganzen folgenden Nacht schwach. Am 21. 7., 6 Uhr 15 Min. Nachm. wurden die Eihäute zerrissen, wonach die Wehen an Stärke zunahmen und das Kind 9 Uhr 10 Min. Abends spontan geboren wurde. Die Placenta ging 7 Minuten später spontan ab.

Knabe, 2600 g.

Puerperium normal. Am 29. 7. entlassen.

Fall III. K. A., 22 Jahre, unverheirathet, Ipara. Letzte Menstruation am 13. 11. 92. Erste Bewegung der Frucht Anfang April 1893. Beginn der Wehenthätigkeit am 31. 8., 1 Uhr Morgens. Die Eihäute sprangen spontan eine Stunde später. Um 4 Uhr Morg. aufgenommen.

Das Becken normal. Der Kopf vorliegend. Der Muttermund für 2 Finger offen. Sutur im Querdiameter. Die kleine Fontanelle nach links. Um 5 Uhr Nachm. war der Muttermund für 3—4 Finger offen.

Der Versuch dauerte von 5 Uhr 11 Min. Nachm. bis 7 Uhr 15 Min. Abends; am Ende des Versuches war der Muttermund verstrichen. Ende der Geburt 8 Uhr 5 Min. Abends.

Knabe, 4125 g.

Puerperium normal. Am 9. 9. entlassen.

Fall IV. H. E. H., 21 Jahre, verheirathet, Ipara. Letzte Menstruation Mitte December 1892. Erste Bewegung der Frucht April 1893. Beginn der Wehenthätigkeit am 3. 9., 7 Uhr Abends. Am 4. 9., 7 Uhr Vorm. aufgenommen.

Das Becken normal. Der Kopf vorliegend, fixirt. Der Muttermund 4 Finger offen; Sutur im Querdiameter; die kleine Fontanelle nach links. Die Eihäute unversehrt.

Beginn des Versuches 11 Uhr 30 Min. Vorm. Der Muttermund verstrichen. Ende des Versuches 1 Uhr 19 Min. Nachm. Die Eihäute wurden 1 Uhr 15 Min. Nachm. zerrissen. Spontane Geburt 7 Uhr Nachmittags.

Mädchen, 2575 g.

Puerperium normal. Am 11. 9. entlassen.

Fall V. H. C., 23 Jahre, verheirathet, Ipara. Letzte Menstruation Anfang December 1892. Erste Bewegung der Frucht nicht beobachtet. Beginn der Wehen am 11. 9. 93. 3 Uhr Vorm. Die Eihäute sprangen gleichzeitig. Um 6 Uhr Morg. aufgenommen.

Das Becken normal. Kopf vorliegend, fixirt. Der Muttermund für 3 Finger offen. Sutur zwischen Quer- und linkem Schiefdiameter. Die kleine Fontanelle nach links und hinten.

Der Versuch begann 10 Uhr 57 Min. Vorm. und wurde 11 Uhr 39 Min. Vorm. beendigt. Zu dieser Zeit war der Kopf gerade im Begriff, durchzuschneiden. Die Geburt fand 12 Uhr 15 Minuten Nachmittags statt.

Knabe, 3425 g.

Puerperium normal. Am 18. 9. entlassen.

Fall VI. K. C. N., 32 Jahre, verheirathet, Vpara. Letzte Menstruation am 10. 1. 93; erste Bewegung der Frucht Mai. Die Wehenthätigkeit begann am 6. 10., 4 Uhr Morgens. Um 8 Uhr Morgens aufgenommen.

Das Becken normal. Der Muttermund für 4—5 Finger offen. Die Eihäute unversehrt. Sutur im Querdiameter. Die kleine Fontanelle nach links.

Der Versuch begann 9 Uhr 56 Min. Vorm. und wurde 11 Uhr 10 Min. Vorm. beendet. Die Eihäute wurden 10 Uhr 6 Min. Vorm. zerrissen. Die Geburt fand 11 Uhr 30 Min. Vorm. statt.

Knabe, 3025 g.

Puerperium normal. Am 13. 10. entlassen.

Fall VII. A. S., 23 Jahre, unverheirathet, Ipara; Lues inveterata. Die letzte Menstruation am 30. 3. 93. Beginn der Wehenthätigkeit am 8. 10., 2 Uhr Nachm. Am 9. 10., 10 Uhr 20 Min. aufgenommen.

Der Muttermund für 1 Finger offen. Sutur im Querdiameter; die kleine Fontanelle nach rechts. Die Eihäute unversehrt.

Der Versuch begann am 10. 10., 12 Uhr 22 Min. Morgens (der Muttermund für 2 Finger offen) und dauerte bis 3 Uhr Morgens, zu welcher Zeit der Muttermund verstrichen war. Die Geburt wurde am 10. 10., 3 Uhr 20 Min. Morgens vollbracht.

Knabe, macerirt, 1350 g. Placenta klein, blass, lose und schlaff, mit beträchtlicher Verdickung der Arterienwände.

Puerperium normal. Am 17. 10. entlassen.

Fall VIII. K. T. O., 24 Jahre, verheirathet, Ipara. Letzte Menstruation am 8. 1. 93; erste Bewegung der Frucht Juni. Beginn der Wehenthätigkeit am 9. 10., 3 Uhr Morgens. Um 7 Uhr 30 Min. Morg. aufgenommen.

Das Becken normal. Der Muttermund retrahirt. Die Eihäute unversehrt. Sutur im linken schiefen Diameter. Die kleine Fontanelle nach vorn und rechts.

Der Versuch dauerte von 9 Uhr 34 Min. Vorm. bis 10 Uhr 14 Min. Vorm. Um 9 Uhr 49 Min. wurden die Eihäute zerrissen und die Geburt 10 Uhr 15 Min. vollbracht.

Knabe, 3775 g, Länge 52 cm.

Puerperium normal. Am 26. 10. entlassen.

Fall IX. G. A. H., 25 Jahre, unverheirathet, Ipara. Die letzte Menstruation Ende Februar 1893; die erste Bewegung der Frucht Ende Mai. Beginn der Wehenthätigkeit am 28. 10. 93, 4 Uhr Nachm. Um 10 Uhr 30 Min. Abends aufgenommen.

Die Wehen schwach. Sprung der Eihäute am 29. 10., 10 Uhr Abends. Darnach wurden die Wehen kräftiger.

Im Beginn des Versuches, am 30. 10., 10 Uhr Vorm., stand der Kopf mit einem grossen Segment unten im Becken fixirt. Der Muttermund für beinahe 3 Finger offen. Sutur im Querdiameter, die kleine Fontanelle nach links. Ende des Versuches 12 Uhr 23 Min. Nachm. Der Muttermund für reichlich 3 Finger offen. Die Geburt wurde am 30. 10., 10 Uhr 45 Min. Abends spontan vollbracht.

Mädchen, 2635 g, Länge 48 cm.

Puerperium normal. Am 7. 11. entlassen.

Fall X. G. C. T., 42 Jahre, unverheirathet, IIIpara. Letzte Menstruation Mitte Juni 1894. Erste Bewegung der Frucht am 15. 11.

Beginn der Wehenthätigkeit am 4. 4. 95, 2 Uhr 30 Min. Morg. und hat seitdem mit einigen längeren Unterbrechungen stattgefunden.

Beim Beginn des Versuches am 4. 4., 7 Uhr 45 Min. Abends war der Muttermund für 4 Finger offen, die Eihäute unversehrt. Der Kopf an der Spina; Sutur im Querdiameter, die kleine Fontanelle nach links; Wehenthätigkeit kräftig. Am Ende des Versuches, 10 Uhr 21 Minuten Abends, war der Muttermund verstrichen, die Eihäute unversehrt. Der Kopf wie früher. Die Eihäute sprangen 10 Uhr 55 Min. Abends. Die Geburt wurde am 5. 4., 5 Uhr 30 Min. Morg. spontan vollbracht.

Knabe, 3250 g, Länge 50 cm.

Puerperium normal. Am 14. 4. entlassen.

Fall XI. A. J. B., 21 Jahre, unverheirathet, Ipara. Letzte Menstruation am 20. 7. 94. Erste Bewegung der Frucht am 12. 12. Beginn der Wehenthätigkeit am 17. 4. 95, 11 Uhr Abends. Die Eihäute sprangen unmittelbar vor dem Anfang des Versuches. Der Muttermund verstrichen, Sutur im Querdiameter. Das grösste Segment des Kopfes unten im Becken.

Anfang des Versuches am 18. 4., 9 Uhr 49 Min. Abends, Ende 11 Uhr 30 Min. Nachts. Die Geburt wurde am 19. 4., 5 Uhr 40 Min. vollendet.

Mädchen, 4275 g, Länge 53 cm.

Puerperium normal. Am 28. 4. entlassen.

Fall XII. H. M. G., 26 Jahre, unverheirathet, Ipara. Letzte Menstruation 15. 7. 94. Erste Bewegung der Frucht Mitte November. Beginn der Wehenthätigkeit 19. 4. 95, 6 Uhr Morgens. Die Eihäute sprangen spontan eine halbe Stunde vor dem Anfang des Versuches. Der Muttermund verstrichen, der Kopf tief unten in der Scheide.

Anfang des Versuches 19. 4., 7 Uhr 39 Min. Abends, Ende 10 Uhr 29 Min. Abends, zu welcher Zeit der Kopf schon anfing zu erscheinen. Ende der Geburt 20. 4., 3 Uhr 5 Min. Morg.

Knabe, 3250 g, Länge 49 cm.

Puerperium normal. Am 29. 4. enslassen.

Fall XIII. M. K. E., 17 Jahre, unverheirathet, Ipara. Die letzte Menstruation 16. 7. 94. Erste Bewegung der Frucht Anfang December. Beginn der Wehen 21. 4. 95, 6 Uhr Morgens. Die Wehen hörten aber auf und fingen dann am 23. 4. wieder an.

Im Beginn des Versuches, 23. 4., 11 Uhr 3 Min. Nachts, war der Muttermund für 4 Finger offen, die Eihäute zersprungen, ein grosses Segment des Kopfes unten im Becken; Sutur im Querdiameter, die kleine Fontanelle rechts. Ende des Versuches 11 Uhr 53 Min. Nachts. Der Muttermund verstrichen, der Kopf tief in der Vagina. Die Geburt wurde 24. 4., 1 Uhr 30 Min. Morg. vollendet.

Mädchen, 3000 g, Länge 49 cm.

Puerperium normal. Am 3. 5. entlassen.

Fall XIV. H. F. P., 40 Jahre, unverheirathet, Ipara. Letzte Menstruation 15. 7. 94. Erste Bewegung der Frucht Anfang Dezember. Beginn der Wehenthäthigkeit 25. 4. 95, Abends. Die Eihäute sprangen spontan 26. 4., 4 Uhr Nachm. Im Beginn des Versuches stand der Kopf gegen das Perineum, der Muttermund war vollständig verstrichen. Sutur in Querweite.

Beginn des Versuches 26. 4., 7 Uhr 21 Min. Abends, Ende 10 Uhr 2 Min. Abends. Die Geburt wurde unter Hülfe der Zange 27. 4., 9 Uhr 5 Min. Vorm. vollbracht.

Knabe, 3500 g, Länge 51 cm.
Puerperium normal. Am 6. 5. entlassen.

In einigen unter diesen Fällen habe ich eine vollständige Narkose, in anderen die sogenannte obstetrische Narkose benutzt. Schon bei der Veranlagung dieser Untersuchung stellte ich mir vor, dass die verschiedene Art der Narkose verschiedene Resultate aufweisen sollte. Von vornherein konnte man erwarten, dass die vollstände Chloroformnarkose eine beträchtlich kräftigere Wirkung auf die Uterincontractionen ausüben würde als die unvollständige obstetrische Narkose, bei welcher, wie bekannt, nur sehr geringe Mengen des Mittels zur Verwendung kommen. Da indess, angesichts der Gefahren einer vollständigen Narkose dieselbe bei der Entbindung in der Regel nicht angewendet werden darf, so haben die Fälle, bei welchen diese hier benutzt worden ist, wesentlich nur ein theoretisches Interesse, während die Fälle mit obstetrischer Narkose ein actuelleres, practisches Interesse darbieten.

Ich theile also das vorliegende Material in folgende zwei Gruppen ein:

A. Versuche mit vollständiger Chloroformnarkose.

B. Versuche mit obstetrischer Narkose.

Der ersten Gruppe gehören die Fälle II—VII, der zweiten die Fälle I und VIII—XIV.

Gruppe A.

Da ich bei meiner früheren Untersuchung gefunden hatte, dass der intrauterine Druck, die Dauer der Wehen u. s. w. bei verschiedenen Fällen beträchtliche Differenzen darbieten, ist es, um einen bestimmten Ausgangspunkt zu gewinnen, nothwendig gewesen, bei jedem Falle vor Einleitung der Narkose einige Beobachtungen über den Verlauf der Wehenthätigkeit zu machen. Es ist allerdings wahr, dass auch bei einem und demselben Falle Differenzen vorkommen: diese folgen indess ziemlich bestimmten Regeln, welche ich in meiner früheren Arbeit schon nachgewiesen habe.

Das hier vorliegende Material ist in derselben Weise wie das in meiner früheren Arbeit mitgetheilte zusammengestellt und bearbeitet.

Tabelle I.

Zeit.	Wehe.			Pause.		Anmerkungen.
	Dauer.	Maximaldruck.	Der Zeitpunkt d. Culmens vom Anfang der Wehe an gerechnet.	Dauer.	Druck.	
Uhr Min. Sec.	Sec.	mm Hg	Sec.	Sec.	mm Hg	
Fall II.						
5 28	86	195	25	50	102	—
5 30 16	67	162	35	51	102	—
5 32 14	—	180	40	—	102	—
5 34 30	80	162	20	48	102	—
5 36 38	88	179	38	80	102	—
5 39 26	—	180	25	—	102	—
5 42	185	170	26	78	102	} Doppelwehe.
—	—	175	—	—	—	
5 46 23	—	179	26	—	102	—
—	—	—	—	—	—	Wechsel der Registrirtrommel.
5 51	60	165	29	84	102	—
5 53 24	104	180	30	58	—	Doppelwehe; bei der zweiten Wehe ist das Druckmaximum 150 mm Hg.
5 56 6	—	—	—	—	—	Anfang der Chloroformnarkose.
5 56 44	—	195	38	—	102	—
6 0	62	162	32	113	102	Wehe bei vollständiger Narkose.
6 2 55	75	179	29	50	102	—
6 5	63	160	20	87	102	—
6 7 30	102	180	28	106	102	—
6 10 58	—	170	34	—	102	—
6 14	70	162	35	30	102	—
6 15 40	87	162	35	62	102	Brechbewegungen.
6 18 9	—	165	26	—	102	—
—	—	—	—	—	—	Nicht registrirte Wehe.
6 25	62	160	31	49	102	—
6 26 51	59	—	—	70	102	—
6 29	88	160	37	45	102	—
6 31 13	52	146	23	22	102	—
6 32 23	98	146	37	—	102	Wechsel der Registrirtrommel.
6 36	69	134	30	—	102	Starkes Aufstossen. Erbrechen.
6 41 30	71	138	30	49	77	Der Zeitschreiber schrieb nicht. Wechsel der Batterie. Die Frau drehte sich um.
6 43 30	60	134	24	30	77	—
6 45	88	160	26	88	77	—
6 47 56	92	134	24	—	77	Tiefe Narkose. Schnarcht.
6 51	—	136	—	93	77	Doppelwehe.
6 53 30	152	146	28	178	77	—
6 59	73	134	31	107	77	—
7 2	74	138	36	110	77	—
7 5 4	64	154	32	52	77	—
7 7	50	124	22	116	77	—
7 9 46	86	160	33	—	77	—
7 13 51	—	125	—	49	77	—
7 15 20	40	102	20	60	77	—
7 17	110	135	26	106	77	—
7 20 36	—	120	21	—	—	Wechsel der Registrirtrommel.
7 23	100	138	28	292	77	—
7 29 32	98	134	20	170	77	—

Zeit. Min. Sec.	Wehe. Dauer. Sec.	Wehe. Maximaldruck. mm Hg	Wehe. Der Zeitpunkt d. Culmens vom Anfang der Wehe an gerechnet. Sec.	Pause. Dauer. Sec.	Pause. Druck. mm Hg	Anmerkungen.
7 34	64	162	29	43	77	—
7 35 47	60	134	24	28	77	—
7 37 15	—	140	—	287	77	—
7 42 30	70	135	27	80	77	—
7 45	72	134	26	217	77	—
7 49 49	86	154	26	50	77	Das Chloroform wird ausgesetzt.
7 54	100	134	31	60	77	—
7 56 40	182	134	30	18	77	Doppelwehe.
8 0	88	162	29	89	77	—
8 2 57	88	102	33	—	77	Wechsel der Registrirtrommel.
8 8	115	135	38	63	77	—
8 10 58	63	138	24	80	77	—
8 13 21	—	154	34	—	—	Ist beim Druck auf das Auge empfindlich.
8 15	54	138	22	66	85	Fängt an zu erwachen.
8 17	142	145	26	90	85	Doppelwehe.
8 20 52	—	160	30	—	94	—
8 24	82	150	25	47	100	Fängt an zu sprechen.
8 26 9	65	138	21	32	100	—
8 27 46	—	140	50	—	100	—
8 29	—	—	—	—	—	Erbrechen. Wahrscheinlich werden dadurch eine oder mehrere Wehen dadurch verdeckt.
8 38	156	160	23	89	100	Doppelwehe.
8 42 5	—	138	30	110	100	—
8 45 10	88	162	37	72	100	—
8 47 50	—	145	30	—	—	—
Fall III.						
5 11	—	—	—	—	—	Während einer Wehenpause werden die Hähne geöffnet.
5 12	90	168	23	90	99	—
5 15	84	160	28	—	99	Nach der Wehe Chloroform.
5 23	81	123	32	219	99	Wehe bei voller Narkose.
5 28	—	120	31	—	99	—
5 32	—	—	—	—	—	Das Chloroform wird ausgesetzt.
5 34	75	132	32	285	99	—
5 40	83	123	23	72	99	—
5 42 35	68	114	25	—	99	—
5 47	83	130	27	—	99	Wechsel der Registrirtrommel.
5 50	116	132	29	98	99	—
5 53 34	95	130	24	51	99	Ist vollständig wach.
5 56	71	132	33	56	99	—
6 0	75	141	26	105	99	Wehe mit Schreien.
6 3	77	148	28	60	99	—
6 5 17	78	145	37	85	99	—
6 8	70	132	30	50	99	—
6 10	84	129	43	396	99	Am Anfang der Wehe wieder Chloroform.
6 18	66	114	21	120	99	Wehe bei tiefer Narkose.
6 21 6	72	112	25	282	99	—
6 27	80	132	30	—	99	Wechsel d. Registrirtrommel. Keine Wehe während dieser Zeit.

Zeit.	Wehe.			Pause.		Anmerkungen.
	Dauer.	Maximaldruck.	Der Zeitpunkt d. Culmens vom Anfang der Wehe an gerechnet.	Dauer.	Druck.	
Uhr Min. Sec.	Sec.	mm Hg	Sec.	Sec.	mm Hg	
6 40	60	130	15	120	99	Chloroform wird ausgesetzt.
6 43	79	145	22	55	99	Reagirt ein wenig.
6 45 13	—	132	30	—	99	—
6 47	60	120	22	48	99	Wirft sich um und ist schwer still zu halten.
6 48 48	75	141	20	65	99	—
6 51 8	78	132	27	34	99	—
6 53	57	130	18	128	99	—
6 56	94	148	30	86	99	—
6 59	—	148	33	—	99	—
7 1	69	132	25	62	99	Wach.
7 3 11	103	140	25	85	99	Wehe mit Pressen.
7 6 19	90	150	31	41	99	—
7 8 30	77	145	20	43	99	—
7 10 30	80	148	25	44	99	—
7 12 30	92	160	30	70	99	—
7 15 12	—	162	20	—	—	—
Fall IV.						
11 30	—	—	—	—	—	Während einer Wehenpause werden die Hähne geöffnet.
11 34	89	175	36	121	65	—
11 37 30	63	130	30	139	65	—
11 40 52	100	197	43	—	65	—
11 43	—	—	—	—	—	Anfang der Narkose.
11 50	79	148	37	197	65	Wehe bei tiefer Narkose.
11 54 36	100	108	—	224	65	—
12 0	32	83	16	118	65	—
12 2 30	40	83	18	188	65	—
12 6 18	90	135	40	—	65	Wechsel der Registrirtrommel.
12 10	62	83	39	198	65	—
12 14 20	72	94	32	260	65	—
12 20	96	115	50	171	65	Chloroform wird ausgesetzt.
12 24 27	71	148	—	22	65	Ist nahe zu erwachen.
12 26	67	105	—	157	65	Die Curve von Bewegungen der Pat. gestört.
12 29 44	—	186	46	—	65	Schnarcht fortwährend.
12 36 30	77	197	34	193	65	Schläft zwischen den Wehen. Etwas empfindlich.
12 41	96	197	39	194	65	Wechsel der Registrirtrommel.
12 45	—	197	—	132	65	Wehe beim Anfang des Registrirens.
12 48 30	126	217	40	294	65	Reagirt bei Zureden.
12 55 30	123	265	40	78	65	—
12 58 51	200	162	48	159	65	Wach. Doppelwehe.
1 5 30	111	225	—	89	65	Die Eihäute stark vorgewölbt.
1 8 50	160	210	33	—	—	} Doppelwehe.
—	105	210	—	148	65	
1 19 13	—	205	30	—	—	Die Eihäute werden zerrissen.
Fall V.						
10 57	—	—	—	—	—	Während der Pause werden die Hähne geöffnet.
10 59	73	92	25	69	29	—
11 1 22	72	116	29	86	29	—
11 2 30	—	—	—	—	—	Anfang der Narkose.

Zeit. Min. Sec.	Wehe. Dauer. Sec.	Wehe. Maximaldruck. mm Hg	Wehe. Der Zeitpunkt d. Culmens vom Anfang der Wehe an gerechnet. Sec.	Pause. Dauer. Sec.	Pause. Druck. mm Hg	Anmerkungen.
[illegible] 4	75	68	32	98	29	—
[illegible] 6 53	70	56	35	117	29	Fast reactionslos.
[illegible] 10	59	40	30	56	29	Volle Narkose.
[illegible] 11 55	86	65	54	279	29	—
[illegible] 18	82	65	38	114	29	—
[illegible] 21 16	32	40	—	104	29	—
[illegible] 23 32	—	70	41	—	29	—
[illegible] 27	21	40	32	104	29	—
[illegible] 29 5	95	74	40	—	29	—
[illegible] 31 30	90	68	36	120	29	Das Chloroform wird ausgesetzt.
[illegible] 35	58	55	21	60	29	Reagirt.
[illegible] 36 58	61	52	25	48	29	—
[illegible] 38 47	63	55	20	—	—	—
Fall VI.						Während einer Pause werden die Hähne geöffnet; sogleich darnach eine Wehe.
[illegible] 56	60	68	22	83	17	—
[illegible] 58 23	52	40	21	225	17	—
[illegible] 3	16	28	9	154	17	—
[illegible] 5 50	120	140	42	504	17	Die Eihäute werden zerrissen.
[illegible] 18 14	154	104	—	72	17	—
[illegible] 20	27	29	18	333	17	—
[illegible] 26	54	68	38	87	17	—
[illegible] 28 21	20	29	15	—	17	Wechsel d. Registrirtrommel; keine Wehe während dieser Zeit.
[illegible] 36	103	104	27	—	17	—
[illegible] 39 32	37	55	24	52	17	—
[illegible] 41	22	23	15	65	17	Chloroform vom Anfang d. Wehe an.
[illegible] 42 27	19	23	16	121	17	—
[illegible] 44 47	36	30	31	277	17	—
[illegible] 50	83	86	30	217	17	Tiefe Narkose.
[illegible] 55	24	29	22	306	17	Das Fruchtwasser geht von Zeit zu Zeit ab.
[illegible] 0 30	—	40	—	—	17	
[illegible] 5	34	30	—	146	17	Das Chloroform wird ausgesetzt.
[illegible]	31	32	19	101	17	—
[illegible] 10 12	49	55	25	—	17	—
[illegible] VII.						—
[illegible] 22	—	—	—	—	—	Während einer Pause werden die Hähne geöffnet.
[illegible] 24	67	86	30	123	34	—
[illegible] 27 10	69	68	30	101	34	—
[illegible] 30	76	92	32	165	34	—
[illegible] 34 1	64	77	33	175	34	—
[illegible] 38	63	80	33	130	34	—
[illegible] 41 13	61	68	30	226	34	—
[illegible] 46	67	86	34	191	34	—
[illegible] 48	—	—	—	—	—	Anfang der Narkose.
[illegible] 50 18	32	55	18	310	34	—
[illegible] 56	60	55	29	148	34	Tiefe Narkose mit Schnarchen, welches auf der Curve sichtbar ist.
[illegible] 58	50	60	25	252	34	—
[illegible] 4 30	72	42	30	144	34	—

Zeit.	Wehe.			Pause.		Anmerkungen.
	Dauer.	Maximaldruck.	Der Zeitpunkt d. Culmens vom Anfang der Wehe an gerechnet.	Dauer.	Druck.	
Uhr Min. Sec.	Sec.	mm Hg	Sec.	Sec.	mm Hg	
1 8 6	52	45	14	—	34	Wechsel der Registrirtrommel.
1 19	—	65	—	—	34	—
1 25	45	68	—	375	34	—
1 32	43	55	—	167	34	—
1 35 30	33	48	27	153	34	—
1 38 36	60	62	32	204	34	—
1 43	48	55	28	114	34	—
1 45 42	54	55	23	170	34	—
1 49 26	—	50	25	—	34	—
1 52	56	74	30	118	34	—
1 55 4	55	60	30	186	34	—
1 59 5	—	62	26	—	34	—
2 3	56	55	21	204	34	—
2 7 20	48	50	20	—	34	Wechsel der Registrirtrommel.
2 10 30	63	65	44	125	34	—
2 13 38	65	68	34	167	34	—
2 17 30	52	62	—	158	34	—
2 21	73	62	32	215	34	Das Chloroform wird ausgesetzt.
2 25 48	61	79	—	71	34	—
2 28	56	55	28	94	34	—
2 30 30	66	92	35	77	34	Wach.
2 32 53	46	74	26	81	34	—
2 35	60	86	27	166	34	—
2 38 46	90	116	30	34	34	—
2 40 50	67	92	36	123	34	—
2 44	90	142	37	47	34	—
2 46 17	72	122	31	34	34	—
2 48 3	80	116	35	24	34	—
2 49 47	68	92	30	125	34	—
2 53	324	129	36	—	34	Dreifache Wehe.
2 59 13	—	142	40	—	—	Am Ende des Versuches ist der Muttermund verstrichen; die Eihäute unversehrt.

Viertes Capitel.

Ueber die Einwirkung der vollständigen Chloroformnarkose auf die Dauer der Wehenperioden.

Die in der ersten Spalte der Tabelle I verzeichneten Zahlen geben den Zeitpunkt des Anfanges jeder Wehe an, und die Differenz zwischen je zwei nach einander folgenden Zahlen stellt die Dauer einer Periode dar. Zur Aufzeichnung der Zeit diente ursprünglich eine gewöhnliche Wanduhr und konnte daher nicht mit grösserer Genauigkeit als auf etwa $^1/_2$ Minute stattfinden. Da ich aber bei der vorliegenden Untersuchung einen regelmässig gehenden Regulirapparat zu meiner Verfügung hatte, habe ich unter Hilfe der ge-

nannten Aufzeichnungen den Zeitpunkt des Anfanges von fast jeder Wehe auf die Secunde berechnen können. Es ist selbstverständlich, dass sich die Frequenz der Wehen umgekehrt wie die Dauer der Wehenperiode verhält.

Wenn ich von der Frequenz spreche, wäre es allerdings am richtigsten, die Zahl der Perioden in der Zeiteinheit zu berechnen. Eine solche Berechnung wäre ja leicht auszuführen, ist indess meiner Meinung nach unnütz, da es ebenso übersichtlich ist, wenn man sagt, dass während eines gewissen Stadiums der Geburt eine Wehe im Mittel jede zweite, jede dritte u. s. w. Minute erscheint.

In Tabelle II, III und IV habe ich diese Zahlen zusammengestellt.

Tabelle II.

Die Dauer der Perioden vor der Chloroformnarkose.

Fall II		Fall III		Fall IV		Fall V		Fall VI		Fall VII	
Min.	Sec.	Min.	Sec.	Min.	Sec.	Min.	Sec.	Min.	Sec.	Min.	Sec.
2	38	3	—	2	52	2	22	4	21	3	8

Tabelle III.

Die Dauer der Perioden während der Chloroformnarkose.

Fall II		Fall III		Fall IV		Fall V		Fall VI		Fall VII	
Min.	Sec.	Min.	Sec.	Min.	Sec.	Min.	Sec.	Min.	Sec.	Min.	Sec.
2	53	3	51	3	15	2	40	3	13	4	17
—		3	50	—		—		—		—	

Tabelle IV.

Die Dauer der Perioden nach der Chloroformnarkose.

Fall II		Fall III		Fall IV		Fall V		Fall VI		Fall VII	
Min.	Sec.	Min.	Sec.	Min.	Sec.	Min.	Sec.	Min.	Sec.	Min.	Sec.
—		2	31.7	3	14	—		—		2	8
—		2	85,5	—		—		—		—	

Aus den Tabellen II und III geht hervor, dass in Fall II die Dauer der Wehenperiode vor der Narkose 2 Min. 38 Sec., während der Narkose 2 Min. 53 Sec. betrug. Die Dauer wurde also während der Narkose um 15 Sec. länger. Wenn man in derselben Weise die übrigen Fälle studirt, so findet man, dass die Dauer der Periode in jedem Falle, mit alleiniger Ausnahme des Falles VI, während der Narkose länger ist als vor derselben. Die Differenz beträgt

im Fall III 51 Sec., im Fall IV 23 Sec., im Fall V 18 Sec. und im Fall VII sogar 1 Min. 9 Sec.

Fall VI weicht von den übrigen ab, indem die Dauer der Periode vor der Narkose 4 Min. 21 Sec. und während der Narkose 3 Min. 13 Sec. beträgt. In diesem Falle wurden aber die Eihäute kurz vor dem Anfang der Narkose zerrissen und es dauerte dabei nicht weniger als 504 Sec., bis die folgende Wehe erschien (vergl. Tabelle I). Eine derartige längere Unterbrechung der Wehenthätigkeit unmittelbar nach dem Sprung der Eihäute ist keineswegs selten. In diesem Falle wurde die Wehenpause ungewöhnlich lang und übt nämlich eine bedeutende Wirkung auf den in Tabelle II aufgenommenen Mittelwerth aus. Hinsichtlich der Frage nach der Dauer der Nebenperiode scheint mir dieser Fall belanglos zu sein, besonders wenn man ihn mit den übrigen Fällen zusammenstellt, welche gerade durch die bei ihnen hervortretende Regelmässigkeit in hohem Grade beweisend sind.

Wenn man im Fall VI die erwähnte lange Periode ausschliesst — was ja nach gewöhnlichen Regeln erlaubt ist — so bekommt man als Mittel für die Dauer der Periode vor der Narkose statt 4 Min. 21 Sec. 3 Min. 48 Sec. Nach dieser Berechnung ist die Differenz vor und während der Narkose ziemlich gering.

Die Fälle III, IV und VII sind die einzigen, bei welchen Beobachtungen auch nach der Narkose gemacht wurden. Im Fall III betrug die Dauer der Periode vor der Narkose 3 Min., stieg während der ersten Narkose auf 3 Min. 51 Sec. an und sank nach Ende der Narkose auf 2 Min. 3 Sec. Während der darnach folgenden zweiten Narkose stieg die Dauer der Periode auf 3 Min. 50 Sec. an, sank nach Aufhören der Narkose wieder auf 2 Min. 8 Sec. Dasselbe Verhalten gilt auch beim Fall VII. Hier betrug die Dauer der Periode vor der Narkose 2 Min. 8 Sec., während der Narkose 4 Min. 17 Sec. und nach der Narkose 3 Min. 8 Sec. Im Fall IV nimmt die Dauer der Periode nach Ende der Narkose nicht ab; es ist indess wahrscheinlich, dass die Narkose noch während der wenigen Beobachtungen einwirkte, welche nach dem Erwachen der Frau gemacht wurden.

Aus diesen Beobachtungen geht also hervor, dass die vollständige Chloroformnarkose die Dauer der Wehenperioden verlängert und also die Frequenz der Wehen herabsetzt.

Fünftes Capitel.

Ueber die Einwirkung der vollständigen Chloroformnarkose auf die Wehenpause.

1. Ueber die Einwirkung der vollständigen Chloroformnarkose auf die Dauer der Wehenpause. In meiner früheren Arbeit bemerkte ich, dass es sehr schwierig ist, die Dauer der Wehe und der darauf folgenden Pause genau zu bestimmen, denn die Wehencurve nähert sich nur allmälig und fast unmerklich der Abscisse. Durch genaue Messungen glaube ich indess diese Zeit so exact bestimmen zu können, dass der dabei entstehende Fehler weniger als 5 Sec. betrug. Derselbe Fehler macht sich natürlich auch bei dieser Untersuchung geltend; da er aber bei jeder einzelnen Bestimmung wahrscheinlich etwa gleich gross ist, dürften folgende Berechnungen im Grossen und Ganzen als befriedigend aufzufassen sein.

Die in Tabelle I mitgetheilten Versuche zeigen hinsichtlich der Dauer der Wehenpause beträchtliche Variationen und zwar sowohl bei den Einzelbestimmungen in jedem Versuch an sich, als auch bei den verschiedenen Versuchen.

In den Tabellen V, VI und VII habe ich den maximalen, minimalen und mittleren Werth für die Dauer der Wehenpause bei den in Tabelle I aufgenommenen Versuchen zusammengestellt.

Tabelle V.

Die Dauer der Wehenpausen in Secunden vor der Narkose.

	Fall II	Fall III	Fall IV	Fall V	Fall VI	Fall VII
Maximum . .	84	90	139	86	504	226
Minimum . . .	48	90	121	69	72	101
Mittel	59.2	90	130	77.5	189	158.7

Tabelle VI.

Die Dauer der Wehenpausen in Secunden während der Narkose.

	Fall II	Fall III	Fall IV	Fall V	Fall VI	Fall VII
Maximum . .	287	285 396	294	279	306	375
Minimum . . .	28	72 34	78 22	48	65	71
Mittel	78.3	168.5 133.4	173.2	100	176	178

Tabelle VII.

Die Dauer der Wehenpausen in Secunden nach der Narkose.

	Fall II	Fall III	Fall IV	Fall V	Fall VI	Fall VII
Maximum . .	—	85	210	—	—	166
Minimum . . .	—	41	89	—	—	24
Mittel	—	65,7 57,5	151,5	—	—	79

Betreffend Tab. VII ist zu bemerken, dass nur in 3 Fällen Beobachtungen über die Dauer der Pause nach der Narkose haben ausgeführt werden können.

Es wäre sehr wünschenswerth gewesen, wenn derartige Beobachtungen in jedem Falle gemacht worden wären, damit die Nachwirkungen der Chloroformnarkose auf die Uterincontractionen deutlich zum Vorschein gekommen wären. Die Natur der Fälle hat dies indess nicht immer erlaubt. So wurden die Fälle V und VI während der Austreibungsperiode beobachtet und durch den Eintritt der Geburt fortgesetzte Beobachtungen vereitelt. Im Fall II dauerte die Beobachtung so lange, dass die Grenze zwischen Schlaf und Erwachen nicht bestimmt festgestellt werden konnte.

In meiner früheren Abhandlung wurde betreffs der Länge der Wehenpause folgende allgemeine Regel aufgestellt: „Die Dauer der Wehenpause ist im Anfange der Eröffnungsperiode am grössten. Sie nimmt während der Mitte derselben Periode ab und erreicht ihr Minimum am Ende der Eröffnungsperiode und während der Austreibungsperiode.“ Der mittlere Werth betrug 88 Secunden.

Bei der jetzt vorliegenden Untersuchung sind die Fälle II, III und VII während des späteren Abschnitts der Eröffnungsperiode, die Fälle IV, V und VI während der Austreibungsperiode beobachtet worden. Man hätte dann erwarten sollen, dass der mittlere Werth für die Dauer der Pause in diesen Fällen etwa gleich dem früher gefundenen Mittelwerth (88 Secunden) sein würde. Er ist indess nicht unerheblich grösser, nämlich 117 Secunden. Die Erklärung dieser Differenz liegt wahrscheinlich darin, dass sich die in Tab. V aufgenommenen Beobachtungen auf ein etwas früheres Stadium der Geburt beziehen; ferner ist die Zahl der einzelnen Beobachtungen in dieser neuen Reihe nicht so gross als in der früheren, was auch einen gewissen Einfluss hat ausüben müssen.

Die in den Tab. V und VI aufgenommenen maximalen und

minimalen Werthe sind sehr schwankend. Im Fall II wurde vor der Narkose eine Pause von 84 Secunden und eine von 48 Secunden beobachtet. Während der Narkose tritt eine Pause von 287 und eine von 28 Secunden auf. Der mittlere Werth vor der Narkose ist in diesem Fall 59,2 und während der Narkose 78,3 Secunden — also nicht unerheblich grösser.

Wenn man in derselben Weise die übrigen in diesen Tabellen enthaltenen Zahlenangaben durchmustert, zeigen sich ähnliche Variationen. In jedem Falle, nur mit Ausnahme vom Fall VI, ist aber der mittlere Werth für die Dauer der Pause vor der Narkose kleiner als während derselben.

Betreffs des Falles VI wurde eine Pause von 504 Secunden vor der Narkose beobachtet. Diese ungewöhnlich grosse Zahl war, wie schon bemerkt, unzweifelhaft die Folge des kurz vorher stattgefundenen Sprunges der Eihäute. Da nur 10 Beobachtungen vor der Narkose ausgeführt wurden, so wird der mittlere Werth vor der Narkose 189 Secunden, während derselben aber 176. Diese Ausnahme ist also unschwer erklärlich. Wenn man bei der Berechnung des mittleren Werthes diese lange dauernde Pause nicht berücksichtigt, so erhält man für die Dauer der Pause vor der Narkose 143 Sekunden, und dann stimmt dieser Versuch mit den übrigen völlig überein.

Das Gesammtmittel beträgt für die in der Tab. V aufgenommenen Bestimmungen 107 Secunden und für die in Tab. VI enthaltenen 132 Secunden.

Es zeigt sich also, dass in Folge der Narkose der mittlere Werth für die Dauer der Pause während der Narkose zunimmt, was um so bemerkenswerther ist, als, wie oben erwähnt, die Dauer der Pause immer kürzer wird, je weiter die Geburt fortschreitet.

Als allgemeine Schlussfolgerung gilt also, dass die Dauer der Wehenpause durch die vollständige Chloroformnarkose verlängert wird.

Die Richtigkeit dieser Schlussfolgerung wird durch die in der Tab. VII enthaltenen Zahlen bestätigt.

Im Fall III betrug die mittlere Dauer der Pause vor der Narkose 90 Secunden. Die Patientin wurde zweimal chloroformirt. Während der ersten Narkose nahm die mittlere Dauer der Pause auf 168,5 Secunden zu. Nach dem Erwachen sank sie auf 65,7 Secunden herab. Nach wieder eingeleiteter Narkose wurde die

mittlere Dauer wieder länger, nämlich 133,4 Secunden. Nach dem Erwachen sank sie auf 57,5 Secunden herab.

Im Fall IV betrug die mittlere Dauer der Pause vor der Narkose 130 Secunden. Während der Narkose stieg sie auf 173,2 Sekunden an und sank nach dem Erwachen auf 151,5. In diesem Falle ging sie also nicht auf den vor der Narkose beobachteten mittleren Werth herab — was wahrscheinlich dadurch bedingt ist, dass die Beobachtungsdauer nach der Narkose zu kurz war.

Im Fall VII betrug die mittlere Dauer vor der Narkose 158,7 Secunden, während der Narkose 178 Secunden und nach der Narkose nur 79 Secunden.

2. Der intrauterine Druck während der Wehenpause. Gleichwie bei meiner früheren Untersuchung habe ich bei der jetzt vorliegenden den intrauterinen Druck in der Ebene des Beckeneinganges registrirt. Dieser Druck ist a) vom intraabdominalen Druck, b) von der Niveaudifferenz zwischen dem Beckeneingang und dem höchsten Punkt des Uterus und c) von der Spannung der Uterinwand abhängig.

Aus meinen früheren Beobachtungen ging hervor, 1. dass der intrauterine Druck während der Wehenpause nicht variirt, so lange das Volumen des Uterusinhaltes constant ist (S. 359); 2. dass beim Sprung der Eihäute eine Volumensabnahme des Uterusinhaltes stattfindet, in Folge deren der Druck während der nächsten Wehenpause abnimmt; 3. dass aber der Druck während der folgenden Wehenpausen darnach strebt, seinen früheren Werth wieder zu erreichen, obgleich derselbe nur selten erreicht wird, theils wegen des Abganges einer grösseren oder kleineren Menge Fruchtwassers, theils weil das Kind tiefer in den Beckencanal hineindringt, wodurch auch das Volumen des Uterusinhalts vermindert wird.

Die in der vorliegenden Arbeit mitgetheilten Beobachtungen bestätigen vollständig die sub 1 und 3 aufgenommenen Schlussfolgerungen. Betreffend Punkt 2 habe ich keine neue Beobachtungen machen können.

Der Druck während der Wehenpause betrug (vgl. Tab. I) im Fall III 99 mm Hg, im Fall IV 65 mm, im Fall V 29 mm, im Fall VI 17 mm, im Fall VI 34 mm.

Die Eihäute waren in den Fällen II, IV, VI, VII unversehrt, in den Fällen III und V gesprungen.

Alle diese Fälle sind, wie schon bemerkt, am Ende der Er-

öffnungsperiode und während der Austreibungsperiode beobachtet. Die Druckvariationen sind in den verschiedenen Fällen sehr erheblich und ihre Ursache ziemlich dunkel. Dass sie nicht im Verhalten der Eihäute, ob diese unversehrt oder gesprungen waren, liegt, geht daraus hervor, dass der Druck bei den Fällen, wo die Eihäute unversehrt waren, bezw. 102, 65, 17 und 34 mm Hg und bei den Fällen mit gesprungenen Eihäuten bezw. 99 und 29 mm Hg betrug. Hierbei muss indess bemerkt werden, dass beim Fall III, wo der Druck während der Wehenpause constant 99 mm Hg betrug, die Beobachtungen 15 Stunden nach Sprung der Eihäute gemacht wurden, zu welcher Zeit der intrauterine Druck seinen früheren Werth wieder erreicht oder sich demselben wenigstens genähert hatte — eine Beobachtung, welche mit den von mir früher gemachten genau übereinstimmt (S. 360, 3).

Auch frühere Graviditäten scheinen keinen Einfluss auf die Druckvariationen in den verschiedenen Fällen ausgeübt zu haben. Die zwei Fälle, bei welchen der Druck den höchsten Werth hatte (II und III) beziehen sich beide auf Iparae; die Fälle IV, V und VII, bei welchen der Druck während der Wehenpause beträchtlich niedriger war, sind aber auch Iparae.

Es dürften also die betreffenden Variationen zur Zeit als von individuellen Verhältnissen abhängig bezeichnet werden müssen.

Unter den hier aufgenommenen Fällen zeigen III, IV, V, VI und VII gar keine Wirkung der Chloroformnarkose auf den intrauterinen Druck während der Wehenpause: er ist vor und während der Narkose genau gleich hoch.

Der Fall II scheint bei oberflächlicher Betrachtung eine Ausnahme von dieser Regel zu bilden, indem der Druck während der Wehenpause, welcher vor der Narkose und im ersten Stadium der Narkose constant 102 mm Hg betrug, plötzlich auf 77 mm Hg herabsank, wobei „tiefste Narkose, schnarcht" im Versuchsprotokoll bemerkt ist. Als dann die Frau allmälig anfing zu erwachen, stieg der Druck wieder auf 85, 94, 100 mm Hg. Ich glaube indess, dass die Ursache der betreffenden Druckabnahme in anderen Umständen zu suchen ist. Spricht ja die plötzliche Abnahme von 102 mm auf 77 mm entschieden dagegen, dass sie von der Narkose bedingt wäre, welche im Augenblick der Abnahme schon 45 Minuten lang gedauert hatte. Wenn die Druckabnahme von der Narkose bewirkt worden wäre, hätte man doch erwarten können, dass sie früher und allmäliger erschienen wäre. Ich glaube daher,

dass die betreffende Druckabnahme von dem kurz vorher stattfindenden Aufstossen und Erbrechen sowie davon, dass sich die Frau auf die Seite kehrte, bedingt ist. In meiner früheren Arbeit hob ich (S. 357) hervor, dass alle diese Factoren auf den intraabdominellen Druck einwirken können, und je nachdem dieser grösser oder kleiner ist, werden auch die Ausschläge des Manometers grösser oder kleiner. Als die Frau wieder anfing zu erwachen, nahm sie auf's Neue die Rückenlage ein; möglicherweise haben sich auch Gase im Magen oder im Darme entwickelt und in Folge dessen steigt der Druck allmälig wieder auf 100 mm Hg an.

Dieser Fall stellt also, meiner Meinung nach, nur eine scheinbare Ausnahme dar, und wir können also folgende Regel aufstellen:

Der Druck während der Wehenpause ist constant und erleidet durch die vollständige Chloroformnarkose keine Veränderungen.

Sechstes Capitel.

Ueber die Einwirkung der vollständigen Chloroformnarkose auf die Uteruscontractionen.

Die Contractionen des Uterus werden subjectiv durch den damit verbundenen Schmerz (Wehe), objectiv durch die Steigerung des intrauterinen Druckes charakterisirt.

Ich hätte keine Ursache gehabt, hier hervorzuheben, dass der Schmerz durch die vollständige Chloroformnarkose aufgehoben wird, wenn ich nicht gefunden hätte, dass Scanzoni seiner Zeit eine ganz andere Ansicht ausgesprochen hat.[1]) Er sagt nämlich, dass wir darüber gar nichts wissen können, inwiefern die Kreissende schmerzhafte Empfindungen gehabt hat, auch wenn sie sich nach dem Erwachen derer nicht erinnert. Diese Einwendung mag hier nur darum erwähnt werden um zu zeigen, wie man während der ersten Zeit der chirurgischen Narkose die merkwürdigsten Einwendungen gegen dieselbe aufsuchte.

Ich gehe jetzt zum Studium

1. der Einwirkung der vollständigen Narkose auf die Dauer der Wehen über.

Aus meiner früheren Untersuchung ging hervor, dass die Dauer

---

1) Scanzoni, Ueber die Anwendung der Anaesthetica in der geburtsh. Praxis. Beitr. zur Gebk. u. Gyn. Bd. 2. 1855. S. 62.

der Wehen während der früheren Stadien der Geburt kürzer ist und dass sie während des letzten Stadiums ihr Maximum erreicht. In Uebereinstimmung hiermit sollte, wenn die Narkose an sich keine Störung bewirkt, die Dauer der Wehen in jedem einzelnen Falle durchschnittlich um so länger sein, je weiter die Geburt fortgeschritten ist.

Aus der 2. Spalte der Tab. I geht indess, wie aus folgenden Zusammenstellungen ersichtlich, ein ganz anderes Resultat hervor.

Tabelle VIII.

Die Dauer der Wehen vor der Narkose; Sekunden.

	Fall II	Fall III	Fall IV	Fall V	Fall VI	Fall VII
Maximum . .	185[1]	90	100	73[2]	120	76
Minimum . .	60	84	63	72[2]	16	61
Mittel	103.4	87	84	72.5	64,3	66.7

Tabelle IX.

Die Dauer der Wehen während der Narkose; Sekunden.

	Fall II	Fall III	Fall IV	Fall V	Fall VI	Fall VII
Maximum . .	192	116 / 94 [3]	126	95	49	73
Minimum . .	40	68 / 57 [3]	32	21	19	32
Mittel	91,7	84.3 / 73.2 [3]	80.8	66	37,2	54

Tabelle X.

Die Dauer der Wehen nach der Narkose; Sekunden.

	Fall II	Fall III	Fall IV	Fall V	Fall VI	Fall VII
Maximum . .	—	95 / 103 [3]	200	—	—	90
Minimum . .	—	60 / 69	105	—	—	46
Mittel	—	71.5 / 85	144	—	—	71

1) Doppelwehe.
2) Nur 2 Beobachtungen.
3) Bezw. die erste oder die 2. Narkose.

Wenn wir in erster Linie nur die respectiven Maxima berücksichtigen, so finden wir, dass die grösste Dauer der Wehen in der Tab. IX, d. h. während der Narkose beobachtet wird. Von dieser Regel bilden nur die Fälle VI und VII eine Ausnahme. Indess zeigt ein näheres Studium der in Tab. I aufgenommenen Zahlenangaben, dass diesen Fällen keine grössere Bedeutung beizulegen ist. Sie lehren nur, was ich schon in meiner früheren Arbeit bemerkt habe, dass nach sehr langen Pausen oder mehreren kleinen Wehen eine lange dauernde und kräftige Wehe eintritt. Solche langdauernde und kräftige Wehen sind übrigens nur selten und zufällig.

Auch die kleinsten Zahlen für die Dauer der Wehen sind während der Narkose zu finden.

Das grösste Interesse bieten natürlich die Mittelzahlen dar.

In allen Fällen ist die mittlere Dauer der Wehen während der Narkose kürzer als vor derselben. Am meisten sank sie im Fall VI ab, nämlich von 64,3 auf 37,2 Secunden; darnach im Fall VII von 66,7 auf 54 Secunden u. s. w.

Der nachtheilige Einfluss der Narkose auf die Dauer der Wehen geht auch mit aller Deutlichkeit aus dem Vergleich der Tab. IX und X hervor. Im Fall III war die mittlere Dauer der Wehen während der ersten Narkose 84,3 Secunden, und während der zweiten 73,2. Die Dauer der Wehen, welche vor der Narkose durchschnittlich 87 Secunden betrug, fand keine Zeit nach der ersten Narkose anzusteigen, sondern nahm im Gegentheil etwas ab (auf 71,5 Sekunden), stieg aber nach der zweiten Narkose auf 85 Secunden. Im Fall IV betrug die mittlere Dauer der Wehen während der Narkose 80,2 Secunden, stieg nach der Narkose auf 144 Secunden und war vor der Narkose 84 Secunden. Auch im Fall VII ist diese Zunahme deutlich. Die mittlere Dauer der Wehen war während der Narkose 54 Secunden, stieg nach der Narkose auf 71 Secunden und betrug vor der Narkose 66,7 Secunden.

Die mittlere Dauer aller registrirten Wehen, berechnet nach der mittleren Dauer in jedem einzelnen Falle, beträgt vor der Narkose 79,6 Secunden, während der Narkose 69,6 Secunden.

Die vollständige Chloroformnarkose vermindert also die Dauer der Wehen.

2. Ueber den Einfluss der vollständigen Chloroformnarkose auf den intrauterinen Druck während der Wehen.

In der Tab. I enthält die dritte Spalte Angaben über den maximalen Druck bei allen in den Versuchen II—VII registrirten Wehen. Diese Werthe zeigen nicht allein bei den verschiedenen Fällen, sondern auch in jedem einzelnen Falle sehr erhebliche Variationen. Der besseren Uebersicht halber habe ich die in jedem Versuch beobachteten Maxima und Minima sowie den mittleren Werth des Druckes in folgenden Tabellen zusammengestellt.

Tabelle XI.

Der intrauterine Druck auf der Höhe der Contraction vor der Narkose.

	Fall II	Fall III	Fall IV	Fall V	Fall VI	Fall VII
Maximum . .	195	168	197	116	140	92
Minimum . .	162	160	130	92	28	68
Mittel	175	164	167	104	66,5	78,7

Tabelle XII.

Der intrauterine Druck auf der Höhe der Contraction während der Narkose.

	Fall II	Fall III	Fall IV	Fall V	Fall VI	Fall VII
Maximum . .	195	132 / 148	265	74	86	79
Minimum . .	102	114 / 112	83	40	23	42
Mittel	145	122 / 132	141	57,5	38,6	60,7

Tabelle XIII.

Der intrauterine Druck auf der Höhe der Contraction nach der Narkose.

	Fall II	Fall III	Fall IV	Fall V	Fall VI	Fall VII
Maximum . .	—	148 / 162	225	—	—	142
Minimum . .	—	130 / 132	162	—	—	74
Mittel	—	137,5 / 148	195	—	—	103,5

Die hier verzeichneten Maxima und Minima scheinen mir, wie die Maxima und Minima in den vorhergehenden Tabellen, nur als Extreme von Interesse zu sein. Es kommt, wie im Fall IV, vor, dass während der Narkose ein Druckmaximum von 265 mm Hg erreicht wird, während das Maximum vor der Narkose nur 195 mm Hg beträgt. Das Mittel der Druckmaxima bei allen registrirten Wehen vor und nach der Narkose ist in diesem Versuch bezw.

167 und 141 mm Hg, also während der Narkose erheblich kleiner als vor derselben. Gerade die mittleren Werthe sind aber beim Beurtheilen der Einwirkung der Narkose auf die Geburt maassgebend.

Im Versuch II betrug das Mittel der Druckmaxima vor der Narkose 175 mm Hg und sank während der Narkose auf 145 mm herab. Im Fall III betrug das Mittel der Druckmaxima vor der Narkose 164 mm. Während der zwei Narkosen, welche in diesem Falle eingeleitet wurden, sank dieser Werth auf 122 bezw. 132 mm Hg. Nach Aufhören der Narkose stieg das Druckmaximum im Mittel auf bezw. 137,5 und 148 mm Hg an und erreichte also während der Beobachtungsdauer nicht mehr den vor der Narkose beobachteten mittleren Werth.

Im Fall IV betrug das Mittel der Druckmaxima, wie schon bemerkt, vor der Narkose 167 mm, sank während derselben auf 141 mm herab, um dann nach der Narkose auf 195 mm anzusteigen.

Im Fall V wurde die grösste Abnahme des Druckes beobachtet; in Folge der Narkose sank nämlich das Mittel der Druckmaxima von 104 mm vor der Narkose auf 57,5 mm während derselben herab.

Im Fall VI finden wir 66,5 mm vor der Narkose, 38,6 mm während der Narkose — also auch hier eine sehr bedeutende Abnahme.

Im Fall VII betrug das Mittel der Druckmaxima vor der Narkose 78,7 mm, sank während derselben auf 60,7 mm, stieg nach der Narkose beträchtlich an, und zwar auf 103,5 mm Hg.

Sämmtliche Fälle zeigen also übereinstimmend, dass die mittleren Werthe der Druckmaxima in Folge der Narkose abnehmen; 3 Fälle (III, IV und VII) ausserdem eine Steigerung dieser Werthe nach Aussetzen der Narkose.

Das Gesammtmittel des intrauterinen Druckes auf der Höhe der Contraction (berechnet nach den für jeden einzelnen Versuch gefundenen mittleren Werthen), beträgt vor der Narkose 126 mm und während der Narkose 99,5 mm Hg.

Wenn wir noch berücksichtigen, dass, wie ich in meiner früheren Abhandlung (S. 393) nachgewiesen habe, der intrauterine Druck im Verlaufe der Geburt zunimmt und am Ende derselben sein Maximum erreicht, so geht aus den vorliegenden Versuchen folgender Satz unzweifelhaft hervor:

Der intrauterine Druck während der Wehen nimmt bei der vollständigen Chloroformnarkose ab, steigt aber wieder an, wenn das Chloroform ausgesetzt wird.

3. Ueber die Einwirkung der vollständigen Chloroformnarkose auf die Form der Wehencurve.

Während des wachen Zustandes bietet die Wehencurve gewisse Unregelmässigkeiten dar, welche von verschiedenen, sich als stärkere oder schwächere Erhebungen der Curve darstellenden Bewegungen bedingt sind. Unter diesen accessorischen Bewegungen sind Seufzen, Schreien, Husten, Lachen, Niesen, Aufstossen, Erbrechen, Pressen u. s. w. zu nennen. Alle diese Bewegungen wirken auf die Bauchpresse ein und rufen mehr oder weniger schnelle Erhebungen der Curve hervor.

In meiner früheren Arbeit zeigte ich indess (S. 364), dass die Wehencurve rein erhalten werden kann, wenn die Fusspunkte dieser secundären Erhebungen mit einander verbunden werden.

Bei der vollständigen Narkose verschwinden diese Erhebungen mehr oder minder vollständig, und man erhält im Allgemeinen eine viel „reinere" Wehencurve. Insbesondere fallen die eigenthümlichen, oft bizarren, vom Pressen bedingten Erhebungen mehr oder weniger vollständig fort.

Als Belege theile ich, zum Vergleich mit den von mir früher veröffentlichten Curven (a. a. O. S. 364 f.), je zwei Curven von Fall II und Fall V hier mit. Fig. 3—6.

Durch genaue Berechnungen über die Form der Wehencurve fand ich bei meiner früheren Untersuchung (S. 374), dass sich die Curve des intrauterinen Druckes erst langsam, dann ziemlich schnell erhebt und nachher wieder langsam ansteigend ihr Maximum erreicht. Während einer kürzeren oder längeren Zeit, im Mittel 8 Secunden, bleibt der Druck auf diesem Maximum, sinkt darnach wieder herab, anfangs langsam, dann, während 5—25 Secunden, wieder schneller und zuletzt äusserst langsam, sich der Abscisse ganz allmälig nähernd.

Da die bei der vorliegenden Untersuchung gewonnenen Wehencurven den früher von mir mitgetheilten vollkommen ähnlich sind, habe ich es nicht angemessen gefunden, dieselben in der früher von mir geübten Weise zu berechnen, und habe mich damit begnügt, die Zeit vom Anfang der Curve an bis zum Culmen zu bestimmen. Diese Bestimmungen sind in Tab. I, Spalte 4 aufgenommen. Die mittleren Werthe, sowie die Maxima und Minima

Figur 3.



Fall II. Wehencurve vor der Narkose.

Figur 4.

Fall II. Wehencurve 15 Min. nach Anfang der vollständigen Narkose.

Figur 5.

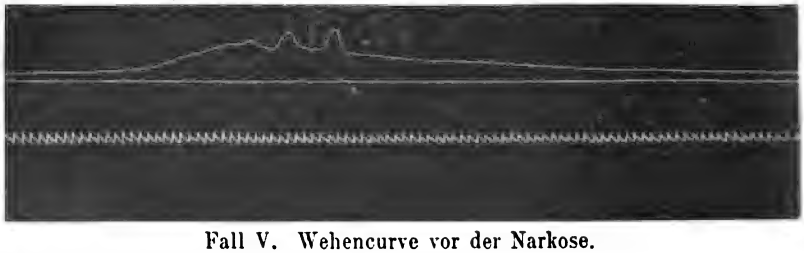

Fall V. Wehencurve vor der Narkose.

Figur 6.



Fall V. Wehencurve 26 Min. nach Anfang der vollständigen Narkose.

in jedem Falle vor, während und nach der Narkose sind der besseren Uebersicht halber in folgenden Tabellen zusammengestellt.

Tabelle XIV.

Das Culmen der Wehencurve in Secunden vom Anfang der Wehe, vor der Narkose.

	Fall II	Fall III	Fall IV	Fall V	Fall VI	Fall VII
Maximum . .	40	28	43	29	42	34
Minimum . .	20	23	30	25	9	30
Mittel	29.4	25,5	36.3	27	26	31,7

Tabelle XV.

Das Culmen der Wehencurve in Secunden vom Anfang der Wehe, während der Narkose.

	Fall II	Fall III	Fall IV	Fall V	Fall VI	Fall VII
Maximum . .	50	32 / 43	50	54	31	44
Minimum . .	20	23 / 15	16	20	15	14
Mittel	29,1	28,4 / 25,9	36	33,6	23.5	27

Tabelle XVI.

Das Culmen der Wehencurve in Secunden vom Anfang der Wehe, nach der Narkose.

	Fall II	Fall III	Fall IV	Fall V	Fall VI	Fall VII
Maximum . .	—	37 / 31	48	—	—	40
Minimum . .	—	24 / 20	30	—	—	26
Mittel	—	29.4 / 25.1	36,7	—	—	33

Auch hier drücken die Maxima und Minima nur die oft sehr beträchtlichen Variationen bei jedem Falle aus. Hier wie in den entsprechenden früheren Tabellen kommt oft nach einer schnell ansteigenden und kräftigen Wehencurve eine langsam ansteigende und schwache, oder sogar mehrere solche nacheinander. Dieses Verhalten bestätigt meine früheren diesbezüglichen Befunde a. a. O. S. 372). Die Zeitdauer vom Anfang der Wehe an bis zum erreichten Maximum betrug in der Regel 25—30 Secunden, was auch mit den in Tab. XIV aufgenommenen Zahlen ziemlich gut übereinstimmt.

In Bezug auf die mittlere Dauer bis zum Culmen findet man, dass sie im Fall II etwa denselben Werth vor und während der Narkose hatte (29,4 bezw. 29,1 Sec.). Im Fall III ist der Unterschied nicht unerheblich grösser, nämlich vor der Narkose 25,5, während der ersten Narkose 28,4 und während der zweiten 25,9 Sec.; nach der Narkose beträgt sie bezw. 29,4 und 25,1 Sec. Mit diesem Fall bietet der Fall V eine gewisse Aehnlichkeit dar; hier wird das Culmen vor der Narkose in 27 Sec. und während der Narkose in 33,6 Sec. erreicht. Da indess die Mittelwerthe 25,5 und 27 in Tabelle XIV nur aus je 2 einzelnen Beobachtungen hervorgegangen sind, kann diesen Zahlen als Vergleichszahlen keine grössere Bedeutung beigelegt werden.

Im Fall IV war die Zeit bis zum Culmen vor, während und nach der Narkose etwa gleich gross (bezw. 36,3, 36,0 und 36,1 Sec.).

In den Fällen VI und VII wurde das Culmen während der Narkose in einer etwas kürzeren Zeit als vor der Narkose erreicht. Nach der Narkose ist diese Zeit wieder länger (33,0 Sec.), als während derselben und kommt der Zeit vor der Narkose (31,7 Sec.) ziemlich nahe.

Wie ich früher nachgewiesen habe (vgl. Tabelle VIII—XIII) waren in diesen Fällen die Wehencurven während der Narkose ungewöhnlich kurz und niedrig im Vergleich mit denjenigen vor der Narkose; daraus folgt, dass die nur sehr geringe Abnahme der Zeitdauer bis zum Maximum davon bedingt sein kann.

Als allgemeine Regel gilt also, dass die Wehencurve, um vom Anfang bis zum Culmen anzusteigen, vor und während der Narkose eine etwa ebenso lange Zeit beansprucht.

Zu demselben Resultat gelangt man auch, wenn man einerseits die Mittelwerthe der Tabelle XIV und andererseits die der Tabelle XV addirt. Man erhält dann als Mittel 29,3 bezw. 29 Sec., d. h. die Wehencurve erreicht vor der Narkose in 29,3 und während der Narkose in 29,0 Sec., also in derselben Zeit, ihr Maximum.

Der Einfluss der vollständigen Chloroformnarkose auf die Uterincontractionen wird in Fig. 7 schematisch dargestellt.

Das Gesammtmittel für die Dauer einer Wehe, das für die Zeit vom Anfang der Wehe bis zum Culmen, sowie das für den maximalen Wehendruck werden zur Construction einer Curve benutzt, welche den zeitlichen Verlauf und das Druckmaximum einer Wehe schematisch angiebt. Die hierzu zu verwendenden Zahlen sind folgende:

Figur 7.

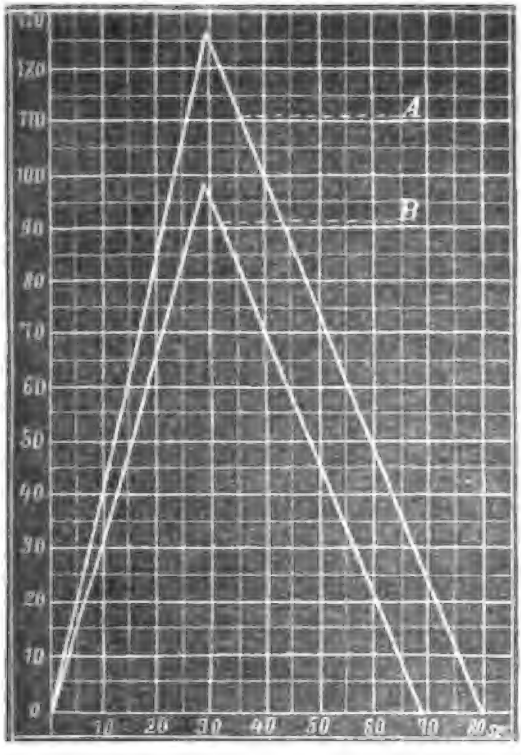

	Vor der Narkose	Während der Narkose
Mittlere Dauer einer Wehe	79,6 Sec.	69,6 Sec.
Mittlere Dauer bis zum Culmen .	29,0 „	29,0 „
Maximaler Druck, Mittel	126 mm Hg	99,5 mm Hg

Die Curve A (Fig. 7) bezieht sich auf die Wehen vor der Narkose, die Curve B auf die Wehen nach der Narkose.

Aus diesen Curven lässt sich die mittlere Geschwindigkeit des Ansteigens und des Herabsinkens leicht berechnen.

Für die Curve A finden wir:

Geschwindigkeit des Ansteigens 4,3 mm per Sec.
„ „ Herabsinkens 2,5 „ „ „

und für die Curve B:

Geschwindigkeit des Ansteigens 3,4 „ „ „
„ „ Herabsinkens 2,4 „ „ „

d. h. während die Uterincontraction vor der Narkose kräftig und

schnell stattfindet, geschieht dies während der Narkose langsamer und weniger energisch.

Da sich die Curve B auf ein späteres Stadium der Geburt als die Curve A bezieht, müsste sie, wie schon bemerkt, eigentlich höher und länger dauernd als die Curve A sein. Da sich indess die Sache ganz entgegengesetzt verhält, ist es deutlich, dass die vollständige Chloroformnarkose einen entschieden ungünstigen Einfluss auf die Uterincontractionen ausübt.

Ich muss mich damit begnügen, diese Thatsache zu constatiren. Inwiefern dieser ungünstige Einfluss von irgend welcher directen Einwirkung auf die Uterusmusculatur bedingt wird, oder ob er durch die nervösen Centralorgane vermittelt wird, darüber kann ich keine Aufschlüsse geben. Die letztere Möglichkeit dürfte indessen am wahrscheinlichsten sein, da wir ja aus anderen Erfahrungen wissen, dass die Ganglienzellen der nervösen Centralorgane durch Narcotica erlahmt werden.

Gruppe B.

Versuche bei obstetrischer Chloroformnarkose.

Als obstetrische Chloroformnarkose bezeichnet man, wie bekannt, eine leichte Chloroformirung der Gebärenden, eine Narkose, bei welcher einige wenige Tropfen Chloroform bei jeder Wehe verabreicht werden, um eine Erleichterung des Wehenschmerzes zu bewirken, ohne dass das Bewusstsein der Frau dabei vollständig aufgehoben wird. Die Gebärende kann also auf Zureden antworten, ist von allem, was um sie vorgeht, bewusst u. s. w. Diese Art der Narkose hat in verschiedenen Ländern und von verschiedenen Autoren verschiedene Namen bekommen, wie obstetrische Anästhesie, Demianästhesie, Hypästhesie, Hypodynie, Chloroform à la reine.

Nur in dieser Art wird wohl nunmehr das Chloroform bei der normalen Geburt benutzt, um den Schmerz, besonders während des Austreibungsstadiums, einigermaassen zu erleichtern. Da, wie schon bemerkt, keine grösseren nach exacter Methode ausgeführten Versuchsreihen über die obstetrische Narkose bis jetzt vorliegen, und die Frage aus praktischem Gesichtspunkt unzweifelhaft sehr bedeutungsvoll ist, habe ich mir vorgestellt, dass die hier mitzutheilenden Untersuchungen ein gewisses Interesse beanspruchen dürften und möglicher Weise auch praktisch nützlich sein könnten.

Zu dieser Gruppe gehören die Fälle I und VIII—XIV. Dieselben sind in derselben Weise wie die der Gruppe A gehörigen Fälle bearbeitet.

Folgende Tabelle enthält die Messungen aller in diesen Fällen registrirter Curven.

Tabelle XVII.

Zeit. Min. Sec.	Wehe. Dauer. Sec.	Wehe. Maximaldruck. mm Hg	Wehe. Der Zeitpunkt d. Culmens vom Anfang der Wehe an gerechnet. Sec.	Pause. Dauer. Sec.	Pause. Druck. mm Hg	Anmerkungen.
Fall I.						Die Hähne werden geöffnet; Wehe um 9 Uhr 17 Min.
[illegible] 17	60	87	23	52	37	—
[illegible] 18 52	46	90	23	76	37	—
[illegible] 20 54	—	85	20	—	37	—
[illegible] 22 30	—	75	—	—	37	—
[illegible] 24	45	85	23	65	37	—
[illegible] 25 50	44	85	12	74	37	—
[illegible] 27 48	62	80	31	50	37	—
[illegible] 29 40	—	100	16	—	37	—
31 17	41	144	14	71	37	—
[illegible] 33 9	46	120	20	64	37	—
[illegible] 34 59	44	98	21	69	37	—
[illegible] 36 52	54	100	21	153	37	—
[illegible] 40 19	60	100	31	64	37	—
[illegible] 42 23	61	144	26	71	37	—
[illegible] 44 35	55	100	22	68	37	—
[illegible] 46 38	61	140	27	—	37	Wechel der Registrirtrommel.
[illegible] 57 58	60	118	34	62	37	—
[illegible]	67	98	36	62	37	—
[illegible] 2 9	40	100	18	74	37	—
[illegible] 4 3	84	113	24	46	37	—
[illegible] 6 13	—	—	—	—	—	Nicht registrirte Wehe.
[illegible]	66	140	34	85	37	—
[illegible] 11 31	46	67	23	56	37	—
[illegible] 13 13	56	113	23	49	37	—
[illegible] 14 58	65	144	32	57	37	—
[illegible] 17	57	122	31	46	37	—
[illegible] 18 43	51	165	23	57	37	—
[illegible] 20 31	63	125	34	71	37	—
[illegible] 22 45	50	122	23	63	37	—
[illegible] 24 38	—	122	22	—	—	Wechsel der Registrirtrommel, mitten in der Wehe.
	—	—	—	—	—	
[illegible] 31	—	213	—	37	37	
[illegible] 33	60	230	24	55	37	—
[illegible] 34 55	61	248	25	52	37	—
[illegible] 36 48	—	—	—	—	—	Anfang der Narkose.
[illegible] 37 30	56	155	22	94	37	Halbe Narkose.
[illegible] 40	—	250	29	59	37	do.
[illegible] 42	41	133	22	79	37	do.
[illegible] 45	65	210	30	72	37	do.
[illegible] 47 17	60	165	26	87	37	do.
[illegible] 49 44	—	213	20	—	37	do.
[illegible] 51 30	82	130	25	38	37	Die Narkose etwas tiefer.
[illegible] 53 30	67	155	22	85	37	do.
[illegible] 56 2	76	250	31	37	37	do.
[illegible] 57 55	86	196	42	—	—	Halbe Narkose.

Zeit. Uhr Minute Sec.	Wehen. Dauer. Sec.	Wehen. Maximaldruck. mm Hg	Wehen. Der Zeitpunkt d. Eintretens vom Anfang der Wehe an gerechnet. Sec.	Pausen. Dauer. Sec.	Pausen. Druck. mm Hg	Anmerkungen.
—	—	—	—	—	—	Wechsel d. Registrirtrommel. [illegible] in der Wehe. bei halber Narkose.
11 6	—	—	—	46	37	—
11 8	72	187	33	108	37	—
11 11	89	155	23	40	37	Schlief wohl vor der Wehe, leichtes Schnarchen, schrie etwas während derselben.
11 13	65	196	23	85	37	Wehe mit kleinem Schreien.
11 15 39	—	213	14	92	37	—
11 17 58	82	248	32	72	37	Schreit ein wenig.
11 20 32	82	230	30	46	37	do.
11 22 40	76	230	26	—	37	do.
11 25	—	210	—	84	37	—
11 28	75	265	31	99	37	Schnarcht etwas zwischen den Wehen.
11 30 54	75	213	34	67	37	—
11 33 16	80	213	32	—	—	—
—	—	—	—	—	—	Wechsel der Registrirtrommel.
11 38	—	195	—	48	37	—
11 40	99	190	26	76	37	—
11 42 55	84	213	29	62	37	Wehe mit Schrei; schnarchte vorher.
11 45 21	72	165	20	—	37	Wehe mit Schrei; der Kopf schneidet ein.
—	—	—	—	78	37	
11 50 20	70	248	30	30	37	Narkose mit Schlaf zwischen den Wehen. Schreien während derselben.
11 52	73	133	43	54	37	
11 54 7	60	170	32	67	37	
11 56 18	—	160	—	90	37	
11 58 30	58	170	30	87	37	Presst ohne zu schreien.
12 0 55	73	195	42	54	37	do.
12 3 2	60	176	22	—	37	do.
Fall VIII.						
9 34	—	—	—	—	—	Die Hähne werden während einer Pause geöffnet.
9 35	98	183	40	58	128	—
9 37 36	100	225	27	44	128	—
9 40	71	240	28	50	128	—
9 42 1	92	211	29	72	128	—
9 44 45	80	240	33	66	128	Obst. Narkose am Beginn d. Wehe.
9 47 11	72	225	35	97	128	—
9 49	—	—	—	—	—	Die Eihäute werden zerrissen.
9 50	73	240	32	35	128	Obst. Narkose.
9 51 48	74	210	30	59	128	do.
9 54 1	86	232	35	93	128	do.
9 57	87	220	33	45	128	do.
9 59 12	84	235	36	35	128	—
10 1 11	83	232	46	50	128	—
10 3 24		185	50	—	128	—
10 6	74	170	32	63	128	—
10 8 17	78	170	47	76	128	—
10 10 51	63	185	32	66	128	—
10 13	—	165	22	—	—	Wechsel der Registrirtrommel.

[illegible]	Wehe.			Pause.		Anmerkungen.
	Dauer.	Maximaldruck.	Der Zeitpunkt d. Culmens vom Anfang der Wehe an gerechnet.	Dauer.	Druck.	
[illegible] Sec.	Sec.	mm Hg	Sec.	Sec.	mm Hg	
[illegible] 15	86	197	32	45	128	—
[illegible] 17 11	89	185	25	55	128	—
[illegible] 35	—	170	20	—	—	Der Kopf wird geboren.
Fall IX.						
[illegible] 0	—	105	—	88	42	Hähne werd. währd. e. Wehe geöffn.
[illegible] 3	83	75	17	97	42	—
[illegible] 6	112	99	38	128	42	—
[illegible] 10	95	120	45	43	42	—
[illegible] 12 18	71	74	32	81	42	Schwache Wehe mit Schreien.
14 50	110	105	30	140	42	—
[illegible] 19	96	100	48	112	42	—
[illegible] 22 28	113	93	69	129	42	—
[illegible] 26 30	107	142	70	166	42	—
[illegible] 3	—	99	63	—	42	—
[illegible] 33	—	—	—	—	—	Obst. Narkose fängt an.
[illegible] 38	64	85	38	296	42	—
[illegible] 44	86	163	32	—	42	—
[illegible] 50	—	165	—	82	42	Schreit etwas.
[illegible] 56	84	151	28	—	42	Schreit etwas: Wechsel der Registrirtrommel während ein. Pause.
[illegible] 2	88	142	42	332	42	Schreit etwas.
[illegible] 9	82	127	34	278	42	—
[illegible] 15	64	87	27	266	42	—
[illegible] 20 30	85	150	27	425	42	Schläft zwischen den Wehen.
[illegible] 24	100	127	47	444	42	Wehe mit kleinem Schreien und Pressen.
[illegible] 38	88	130	41	302	42	Wehe mit kleinem Schreien und Bewegungen.
[illegible] 44 30	60	67	29	390	42	—
[illegible] 52	100	95	39	590	42	Wehe mit Schreien: das Chloroform wird ausgesetzt.
[illegible] 3 30	—	162	54	200	42	Wehe mit Schreien.
[illegible] 13	95	102	51	—	42	Wach.
[illegible] 19	—	—	—	—	—	Winseln: keine sichtbare Wehe.
[illegible] 21 30	—	—	—	—	—	do.
[illegible] 23	85	99	47	—	42	—
Fall X.						
[illegible] 45	—	—	—	—	—	Die Hähne werden während einer Pause geöffnet.
[illegible] 50	76	92	38	314	65	—
[illegible] 56 30	93	106	44	147	65	—
[illegible] 0 30	—	86	—	51	65	—
[illegible] 4	103	92	50	—	—	Wechsel der Registrirtrommel am Ende der Wehe.
[illegible] 10	79	99	44	266	65	—
[illegible] 15 45	50	72	10	145	65	—
[illegible] 19	64	85	20	176	65	—
[illegible] 23	100	96	58	260	65	Obst. Narkose am Anfang der Wehe.
[illegible] 29	64	82	23	—	65	—
[illegible] 35	—	—	—	—	—	Wehe bei Wechsel der Registrirtrommel.
[illegible] 38 30	70	79	42	140	65	—

Zeit.	Wehe.			Pause.		Anmerkungen.
	Dauer.	Maximaldruck.	Der Zeitpunkt d. Culmens vom Anfang der Wehe an gerechnet.	Dauer.	Druck.	
Uhr Min. Sec.	Sec.	mm Hg	Sec.	Sec.	mm Hg	
8 42	81	85	50	279	65	Wehe mit Schreien.
8 48	50	75	20	310	65	—
8 54	100	86	45	160	65	—
8 58 20	41	75	14	71	65	—
9 0 12	—	72	20	—	65	—
9 3	—	—	—	—	—	Klagt vor Schmerz, empfindet aber nicht viel.
9 4 30	80	75	25	271	65	—
9 10 21	—	77	34	—	65	—
9 12	106	85	75	254	65	Doppelwehe.
9 18	—	75	50	—	—	Wechsel der Registrirtrommel während einer Pause.
9 26	95	83	52	145	65	Die obst. Narkose wird fortgesetzt.
9 30	63	79	30	—	65	—
9 35	107	85	34	—	65	—
9 43 12	70	79	—	98	65	—
9 46	100	82	32	260	65	—
9 52	126	89	57	302	65	—
9 59 8	—	92	40	—	65	—
10 4	85	79	18	105	65	—
10 7	60	75	34	180	65	—
10 11	96	89	44	204	65	—
10 16	74	79	25	230	65	—
10 21 4	75	79	20	—	—	—
Fall XI.						
9 49	—	—	—	—	—	Die Hähne werden geöffnet.
9 52	60	95	25	54	75	Abgang vom Fruchtwasser.
9 53 54	—	135	34	—	75	—
9 56	66	113	29	54	75	—
9 58	72	95	23	58	75	—
10 0 10	74	98	33	86	75	—
10 2 50	—	152	30	—	75	—
10 5	68	127	31	112	75	—
10 8	78	152	33	66	75	—
10 10 24	68	113	28	54	75	Obst. Narkose am Anfang der Wehe.
10 12 26	—	92	27	—	75	—
10 14 30	74	113	30	161	75	Wehe mit Schreien. Obst. Narkose.
10 18 25	67	102	39	61	75	—
10 20 33	—	96	20	—	—	Schreien während der Wehen; die Pat. ist aber nicht bei vollem Bewusstsein.
10 23	59	94	30	67	75	—
10 25 6	84	128	32	104	75	—
10 28 14	56	112	20	105	75	—
10 30 55	86	158	34	219	75	Antwortet auf Zureden, fühlt aber wenig Schmerz.
10 36	52	100	20	—	75	Wechsel der Registrirtrommel während einer Pause.
10 40	84	101	25	82	75	—
10 42 46	77	110	38	177	75	—
10 47	35	91	12	55	75	—
10 48 30	60	110	22	156	75	—

Zeit. Uhr	Min.	Sec.	Wehe. Dauer. Sec.	Wehe. Maximaldruck. mm Hg	Wehe. Der Zeitpunkt d. Culmens vom Anfang der Wehe an gerechnet. Sec.	Pause. Dauer. Sec.	Pause. Druck. mm Hg	Anmerkungen.
10	52	6	110	174	35	64	75	Ist nicht bei vollständigem Bewusstsein; Schreien und Pressen.
10	55		56	110	20	—	75	—
10	58	30	60	105	22	132	75	Antwortet auf Zureden; fühlt aber keinen Schmerz.
11	1	42	60	101	25	94	75	—
11	4	16	—	150	30	—	75	—
11	9		62	90	20	178	75	—
11	13		60	100	18	32	75	Bewusstloses Hin- und Herwerfen.
11	14	32	—	118	22	—	75	—
11	18		94	145	25	223	75	—
11	23	17	—	97	13	—	75	Verwirrt.
11	26		90	155	24	160	75	—
11	30	10	33	85	20	—	75	—
Fall XII.								
7	39		—	—	—	—	—	Die Hähne werden geöffnet.
7	41		61	60	28	62	34	—
7	43	3	71	58	34	—	34	—
7	45	13	—	85	—	75	39	—
7	48		108	87	38	72	39	Wehe mit Pressen.
7	51		66	83	30	—	39	Lautes Klagen. Obst. Narkose.
7	56		67	75	30	113	29	Reichl. Abgang von Fruchtwasser.
7	59		100	79	38	102	29	—
8	2	22	33	45	14	95	29	Kleine Wehe mit Klagen.
8	4	30	68	68	32	142	34	—
8	8		70	87	34	110	34	Klagt, giebt aber an, keinen Schmerz zu fühlen.
8	11		58	68	29	62	34	do.
8	13		100	58	65	35	34	—
8	15	15	65	58	25	75	39	Fühlt keinen Schmerz, klagt aber etwas.
8	17	35	—	60	30	—	34	—
8	21		78	75	32	111	34	Obst. Narkose dauert fort.
8	24	13	70	75	32	157	34	Schläft nicht, fühlt aber nichts.
8	28		—	—	—	—	—	Wechsel der Registrirtrommel, eine Wehe wurde nicht registrirt.
8	32		73	80	30	74	39	—
8	34	27	107	75	44	106	34	Fühlt etwas.
8	38		—	63	29	—	39	—
8	40	30	76	85	34	57	39	—
8	42	43	54	53	20	110	34	Narkose wie vorher; Abgang von Fruchtwasser.
8	45	27	76	100	35	—	29	—
8	50		143	120	36	140	29	Wach, klagt aber nicht.
8	54	43	75	110	37	122	29	Sagt, dass es weh thut.
8	58		63	80	30	84	29	Klagt nicht.
9	0	27	100	105	41	91	29	Klagt nicht, antwortet auf Zureden.
9	3	38	81	90	30	121	29	
9	7		93	128	30	217	29	
9	12	10	88	100	34	127	29	
9	15	45	62	72	28	43	29	
9	17	30	64	87	20	103	29	—

Zeit.	Wehe.			Pause.		Anmerkungen.
	Dauer.	Maximaldruck.	Der Zeitpunkt d. Culmens vom Anfang der Wehe an gerechnet.	Dauer.	Druck.	
Uhr Min. Sec.	Sec.	mm Hg	Sec.	Sec.	mm Hg	
9 20 17	93	75	33	67	29	—
9 22 57	90	83	36	—	29	Klagt ein wenig, es thut weh.
—	—	—	—	—	—	Der Registrirapparat ist in Unordnung gerathen; Ruhe.
9 33 30	73	63	18	127	29	Obst. Narkose wie vorher.
9 36 50	75	100	29	105	29	Reichlicher Abgang von Fruchtwasser.
9 41 30	69	91	26	141	29	—
9 45	75	83	30	111	29	—
9 48 6	55	49	28	149	29	Klagt.
9·51 30	65	49	26	214	29	Ende der Narkose.
9 56 9	60	68	38	111	29	Stärkeres Klagen.
9 59	95	63	28	85	29	--
10 2	70	87	27	80	29	Klagen.
10 4 30	90	50	36	120	29	Klagen.
10 8	60	53	28	75	29	Starke Schmerzensäusserungen.
10 10 15	66	44	30	65	29	do.
10 12 26	93	87	34	76	29	do.
10 15 15	—	—	—	—	—	Klagt stark.
10 17	78	48	28	67	29	do.
10 19 25	88	101	31	67	29	do.
10 22	86	83	40	—	29	Starke Schmerzensäusserungen. Der Kopf schneidet bald ein.
Fall XIII.						
9 55	108	111	26	42	45	Die Hähne werden während einer Pause geöffnet, Wehe sogleich darnach.
9 57 30	60	75	30	40	45	—
9 59 10	80	75	30	90	45	—
10 2	70	103	26	50	45	—
10 4	114	103	37	66	45	—
10 7	80	120	25	30	45	—
10 8 50	52	87	—	23	45	—
—	—	—	—	—	—	Obst. Narkose fängt an. Der Zeitschreiber ist in Unordnung gerathen und der Versuch konnte erst um 11 Uhr 3 Min. fortgesetzt werden.
11 3	60	70	32	198	45	Antwortet auf Zureden.
11 7 18	70	74	23	92	45	—
11 10	—	—	—	—	—	Nicht registrirte Wehe.
11 12	63	75	24	57	45	—
11 14	80	113	33	66	45	—
11 16 36	90	94	35	130	45	Antwortet auf Zureden. Bewegt sich im Bette.
11 20 6	63	82	—	51	45	—
11 22	71	74	38	49	45	—
11 24	63	95	26	117	45	Klagt.
11 27	60	85	26	60	45	—
11 29	59	74	25	61	45	Schläft während der Pausen.
11 31	102	109	34	78	45	Klagt.
11 34	66	90	30	54	45	—

Zeit	Wehe. Dauer.	Wehe. Maximaldruck.	Wehe. Der Zeitpunkt d. Culmens vom Anfang der Wehe an gerechnet.	Pause. Dauer.	Pause. Druck.	Anmerkungen.
Min. Sec.	Sec.	mm Hg	Sec.	Sec.	mm Hg	
11 36	58	86	25	62	45	Klagt.
11 38	74	90	29	60	45	—
11 40 14	71	102	27	32	45	—
11 41 57	59	74	24	64	45	—
11 44	62	98	23	78	45	—
11 46 20	94	105	42	31	45	Leichte Narkose, scheint nichts zu fühlen.
11 48 25	65	78	15	60	45	Pressen.
11 50 30	90	109	29	78	45	—
11 53 18	100	109	33	—	—	—
Fall XIV.						Ende des Versuches. Der Muttermund verstrichen, der Kopf tief in der Scheide.
7 20	—	—	—	—	—	Die Hähne wurden während einer Pause geöffnet.
7 21	65	53	25	175	45	—
7 25	58	53	14	242	45	—
7 30	61	67	30	69	45	—
7 32 10	50	56	15	240	45	Sagt, dass es weh thut.
7 37	61	61	—	179	45	—
7 41	51	63	24	219	45	—
7 45 30	42	63	12	228	45	—
7 50	50	73	22	190	45	—
7 54	—	45	—	263	45	Sagt, dass es weh thut.
7 58 23	31	51	—	186	45	—
8 2	45	63	18	255	45	—
8 7	53	70	28	247	45	—
8 12	60	78	30	120	45	—
8 15	53	77	22	187	45	—
8 18	54	75	24	—	45	Wechsel der Registrirtrommel nach der Wehe.
8 24 30	65	90	27	270	45	Obst. Narkose am Anfang der Wehe.
8 28	59	75	23	271	45	Einige Tropfen Chloroform während der Wehen.
8 34 30	80	90	38	220	45	—
8 39 30	70	70	33	290	45	Wach, antwortet auf Zureden.
8 45 30	73	90	26	357	45	—
8 52 30	65	70	32	295	45	—
8 58 30	61	80	29	269	45	Schläft zwischen den Wehen.
9 4	66	82	30	264	45	Antworten auf Zureden.
9 9 30	75	76	26	165	45	—
9 13 30	56	66	30	214	45	—
9 18	74	76	27	346	45	Sagt, wann eine Wehe anfängt.
9 25	82	97	31	368	45	Klagt mehr.
9 32 30	70	86	30	380	45	—
9 40	80	102	31	280	45	
9 46	62	82	26	268	45	Leichte Narkose; ist wärend der Pausen etwas unklar; schläfrig.
9 51 30	63	75	22	267	45	
9 57	67	90	31	233	45	
10 2	65	73	31	—	45	

Siebentes Capitel.

Ueber die Einwirkung der obstetrischen Chloroformnarkose auf die Frequenz der Wehen.

In der ersten Spalte der Tabelle XVII. habe ich die Zeit des Anfangs jeder Wehe angegeben. Die dabei erhaltenen Zahlen sind durch die an den registrirten Curven ausgeführten Messungen in schon erwähnter Weise (vgl. S. 162) corrigirt worden.

Aus dieser Tabelle ist ersichtlich, dass die Frequenz der Wehen sowohl in den verschiedenen Fällen, als auch in jedem einzelnen Falle vielfach variirt hat.

Die mittlere Dauer der Wehenperioden in den verschiedenen Fällen ist in Tabelle XVIII. und XIX. zusammengestellt.

Tabelle XVIII.

Die Dauer der Weheperioden vor der obstetrischen Chloroformnarkose.

Fall	I.		VIII.		IX.		X.		IX.		XII.		XIII.		XIV.	
	Min.	Sec.	Min.	Sec.	Min.	Sec.	Min.	Sec.	Min.	Sec.	Min.	Sec.	Min.	Sec.	Min.	Sec.
Mittel	1	56	1	45	3	6	2	0	2	0	2	0	2	0	3	52

Tabelle XIX.

Die Dauer der Weheperioden während der obstetrischen Narkose.

Fall	I.		VIII.		IX.		X.		XI.		XII.		XIII.		XIV.	
	Min.	Sec.	Min.	Sec.	Min.	Sec.	Min.	Sec.	Min.	Sec.	Min.	Sec.	Min.	Sec.	Min.	Sec.
Mittel	2	8	2	10	6	25	4	32	3	4	3	14	2	23	5	25

Im Falle XII. wurden auch nach der Narkose einige Beobachtungen gemacht. Die Dauer der Wehenperioden betrug hier 2 Minuten 13 Secunden.

Aus diesen Tabellen geht hervor, dass im Fall I. die mittlere Dauer der Wehenperioden vor der Narkose ein klein wenig grösser war als während derselben. Der Unterschied beträgt nur 18 Secunden. Dieser Fall ist am Ende der Eröffnungsperiode und während der Austreibungsperiode registrirt worden. Nach meiner früheren Untersuchung (S. 386) nimmt die Dauer der Wehenperiode am Ende der Geburt in der Regel ab.

In allen übrigen Fällen hat die mittlere Dauer der Wehenperiode während der Narkose erheblich zugenommen. Im Fall VIII. betrug sie vor der Narkose 1 Min. 45 Sec., während der Narkose 2 Min. 10 Sec. — also eine Differenz von 25 Secunden. Der Fall wurde während der Austreibungsperiode registrirt, wo man (vgl. oben) eine kürzere Dauer der Wehenperiode zu erwarten hat. Die Zunahme der mittleren Dauer der Wehenperiode ist im Fall IX. noch mehr auffallend. Vor der Narkose betrug sie 3 Min. 6 Sec., während derselben 6 Min. 25 Sec. — also eine Zunahme von

3 Min. 19 Sec. Im Falle X. war die Zunahme während der Narkose 55 Secunden, im Falle XI. 1 Min. 4 Sec., im Falle XII. 1 Min. 14 Sec., im Falle XIII. 23 Sec., im Falle XIV. 1 Min. 33 Sec.

Der Fall IX., bei welchem die Dauer der Wehenperiode während der Narkose am meisten zunimmt, wurde in der Mitte der Eröffnungsperiode registrirt und die Geburt erst mehr als 10 Stunden später beendet. Die Fälle X. und XIII. wurden am Ende der Eröffnungsperiode registrirt. Die Dauer der Wehenperiode nimmt aber hier nur um bezw. 23 Secunden und 55 Secunden zu. Alle übrigen Fälle sind während der Austreibungsperiode registrirt und zeigen eine ziemlich bedeutende Zunahme der Dauer der Wehenperiode.

Nach dem Falle IX. zu urtheilen, würde also die Dauer der Wehenperiode am meisten während eines früheren Stadiums der Geburt von der obstetrischen Narkose beeinflusst werden. Wenn man aber andererseits die Fälle X. und XIII., welche am Ende der Eröffnungsperiode registrirt wurden, mit denjenigen, welche während der Austreibungsperiode registrirt wurden, vergleicht, so findet man, dass die Zunahme während eines früheren Stadiums der Geburt geringer sein kann als während eines späteren.

Unter diesen Versuchen steht Fall IX. vereinzelt und ist daher nur wenig beweisend; er deutet jedoch darauf, dass die obstetrische Narkose auf die Dauer der Wehenperiode während der früheren Stadien der Geburt einen sehr nachtheiligen Einfluss ausüben kann. Dies dürfte die einzige Folgerung darstellen, die aus diesem Versuche gezogen werden kann.

Aus dem Vorhergehenden geht übrigens hervor

dass die obstetrische Chloroformnarkose die Dauer der Wehenperioden verlängert und also die Frequenz der Wehen herabsetzt.

Das Mittel sämmtlicher in der Tabelle XVIII. bezw. XIX. zusammengestellten einzelnen Beobachtungen ergiebt für die Frequenz der Wehen vor der Narkose 24 pro Stunde, während der Narkose 16 pro Stunde. Die mittlere Frequenz der Wehen nimmt also in Folge der obstetrischen Narkose um 33 pCt. ab.

Achtes Capitel.

Ueber die Einwirkung der obstetrischen Narkose auf die Wehenpause.

1. Ueber die Einwirkung der obstetrischen Chloroformnarkose auf die Dauer der Wehenpause.

Man könnte sich möglicherweise vorstellen, dass, wegen der regelmässigen Zunahme der Dauer der Wehenperiode während der Narkose, auch die Dauer der Pause gleichzeitig zunehmen würde. Dass dies in der That zutrifft, geht aus folgenden Tabellen hervor. Indess ist diese Zunahme insofern von denjenigen Factoren unabhängig, welche die Dauer der Wehenperiode beherrschen, als diese auch von der Dauer der Wehen an sich bestimmt wird. Wenn also die Wehen selbst während der Narkose lange andauern würden, so könnte, trotz der absoluten Zunahme der Wehenperiode, dennoch die Dauer der Pause während der Narkose unverändert sein.

Tabelle XX.

Die Dauer der Pause vor der Chloroformnarkose.

	Fall I.	Fall VIII.	Fall IX.	Fall X.	Fall XI.	Fall XII.	Fall XIII.	Fall XIV.
Maximum	153	72	166	314	112	75	90	263
Minimum	37	44	81	51	54	62	23	69
Mittel . .	64	56	109	183	71	70	49	200

Tabelle XXI.

Die Dauer der Pause während der obstetrischen Chloroformnarkose.

	Fall I.	Fall VIII.	Fall IX.	Fall X.	Fall XI.	Fall XII.	Fall XIII.	Fall XIV.
Maximum	108	97	590	310	223	214	198	380
Minimum	30	35	82	71	32	35	31	165
Mittel . .	69	60	328	204	118	109	74	279

Tabelle XXII.

Die Dauer der Pause nach der obstetrischen Chloroformnarkose.

	Fall I.	Fall VIII.	Fall IX.	Fall X.	Fall XI.	Fall XII.	Fall XIII.	Fall XIV.
Maximum	—	—	—	—	—	120	—	—
Minimum	—	—	—	—	—	65	—	—
Mittel . .	—	—	—	—	—	78	—	—

Diese Tabellen stellen Maximum, Minimum und den Mittelwerth der in der 5. Spalte der Tab. XVII enthaltenen einzelnen Angaben dar. Es wäre wünschenswerth gewesen, auch Beobachtungen nach der Narkose zu benutzen, indess sind solche leider nur in einem einzigen Fall (XII) gemacht worden. Ich habe nämlich sogleich nach dem Erwachen der Frau die Registrirung unterbrochen. Uebrigens ist es immer schwierig, nach einer obstetrischen Narkose die Grenze zwischen Schlaf und dem wachen Zustande genau zu bestimmen.

Die in den Tabellen eingetragenen Maxima und Minima zeigen nur die Extreme in den verschiedenen Fällen. Ueber dieselben gilt, was ich schon oben (S. 167) bemerkt habe.

Ich werde daher nur die mittleren Werthe näher besprechen. Dieselben zeigen, dass die Dauer der Pause während der obstetrischen Chloroformnarkose in allen Fällen grösser ist als vor derselben. Die Zunahme ist in den Fällen I, VII, X und XIII am geringsten, und zwar bezw. 5, 4, 21 und 25 Secunden: beträchtlicher in den Fällen XI, XII und XIV, nämlich bezw. 47, 39 und 79 Secunden: am grössten ist sie im Fall IX, wo die Pause während der Narkose etwa dreimal so lang ist als vor derselben.

Fall XII, wo Beobachtungen auch nach Ende der Narkose gemacht wurden, zeigt, dass die Dauer der Pause nach der Narkose wieder abnimmt. Im vorliegenden Falle betrug sie während der Narkose 109 Secunden, nach derselben 78 Secunden.

Aus dem Gesagten geht also hervor, dass die Wehenpause durch die obstetrische Narkose verlängert wird.

2. Ueber die Einwirkung der obstetrischen Chloroformnarkose auf den intrauterinen Druck während der Wehenpause.

Wie oben bemerkt, übt die vollständige Chloroformnarkose auf den intrauterinen Druck während der Wehenpause keinen Einfluss aus. Von vornherein lässt es sich also erwarten, dass dieser Druck auch nicht durch die obstetrische Narkose verändert wird.

Wenn man die letzte Spalte der Tab. XVII durchmustert, so findet man in der That, dass der Druck während der Pause sowohl vor als während der Narkose in jedem einzelnen Falle ein und derselbe ist. Nur der Fall XII bildet davon eine Ausnahme. Hier betrug der Druck während der Pause anfangs 34 mm Hg, stieg nach ein paar Wehen auf 39 mm, um dann gleich im Anfang der Narkose auf 29 mm herabzusinken. Später erhob er sich

wieder auf 34 und 39 mm, sank aber wiederum auf 29 mm, auf welchem Werth er bis zum Ende des Versuches blieb.

Dieses Sinken und Steigen des Druckes während der Wehenpause beobachtete ich auch in meiner früheren Untersuchung (a. a. O. S. 358). Der Druck sank regelmässig gleich nach dem Sprung der Eihäute und wenn grössere Mengen Fruchtwasser abgingen. In diesem Falle waren die Eihäute eine halbe Stunde vor dem Anfang des Versuches gesprungen und im weiteren Verlaufe des Versuches ging Fruchtwasser von Zeit zu Zeit ab, obgleich dies nur zweimal im Versuchsprotokoll angegeben ist.

Dieser Fall bildet also nur eine scheinbare Ausnahme von der allgemeinen Regel; der Umstand aber, dass der Druck während der Narkose einmal denselben Werth (39 mm Hg) als vor der Narkose erreichte, zeigt an und für sich, dass die Narkose mit der Druckabnahme in keinen causalen Zusammenhang gestellt werden kann.

Als allgemeine Regel gilt also, dass der intrauterine Druck während der Wehenpause von der obstetrischen Chloroformnarkose nicht beeinflusst wird.

Neuntes Capitel.

Ueber die Einwirkung der obstetrischen Chloroformnarkose auf die Wehen.

1. Ueber die Einwirkung der obstetrischen Chloroformnarkose auf den Wehenschmerz.

Der durch die Uteruscontractionen hervorgerufene Schmerz kann nur aus den Schmerzensäusserungen der Gebärenden beurtheilt werden. In meiner früheren Arbeit (a. a. O. S. 362 f.) wies ich nach, dass dieser Schmerz während der ganzen Contraction andauert. Uebrigens sind die Schmerzensäusserungen bei verschiedenen Frauen, je nach ihrer verschiedenen Individualität u. s. w., sehr verschieden. Zuweilen sind die Schmerzen so stark, dass sie nicht ertragen werden können; gerade in solchen Fällen ist die obstetrische Narkose am segensreichsten.

Es ist allgemein bekannt, dass der Wehenschmerz durch die obstetrische Chloroformnarkose beträchtlich erleichtert wird. Koefoed[1]), welcher vor Allen diese Seite der Narkose eingehend studirt hat, drückt dies in folgenden Worten aus: „Das Verhalten

1) Koefoed, a. a. O., S. 74.

der Gebärenden bei der leichten Chloroformnarkose ist etwas verschieden; zuweilen erklärt sie gleich bei den ersten Inhalationen, dass sie eine bedeutende Erleichterung fühlt, in der Regel dauert es aber 10—20 Minuten, bis die Wirkung den richtigen Punkt erreicht. Bei den am meisten charakteristischen Fällen kann die Frau während der Wehen vollkommen ruhig daliegen, ohne zu klagen und ohne einen leidenden Ausdruck zu haben; während der Austreibungsperiode, als die Bauchpresse mitwirkt, sieht man wie das Pressen sich im Gesicht spiegelt, und oft hat die Frau eine drückende, drängende Empfindung, derjenigen ähnlich, wie sie bei der Defäcation stattfindet, sie fühlt aber keinen eigentlichen Schmerz. Sogar während der Wehen ist das Bewusstsein vom Chloroform nicht stärker beeinflusst, als dass sie Alles thut, wozu sie aufgefordert wird, z. B. sich zu erheben, um das Ordnen des Hemdes zu gestatten, sich umzukehren u. s. w.; ja auch beim Durchtritt des Kopfes durch die Rima braucht man nicht so viel Chloroform, dass das Bewusstsein davon beeinflusst wird. Oefter ist es aber bei diesem Zeitpunkt, besonders bei Erstgebärenden, nothwendig, so viel Chloroform zu geben, dass ein grösserer oder geringerer Grad von Bewusstlosigkeit eintritt. Andere Frauen zeigen während der Narkose einen leidenden Ausdruck oder klagen etwas, in der Regel indess weniger als vor der Narkose und am öftesten auf eine schlaffe, halbbewusste Weise. Einzelne Patientinnen schreien während der Narkose stärker als vorher; dies ist jedoch im Allgemeinen vorübergehend, währt aber in einzelnen Fällen bis zum Ende der Geburt. Fragt man dann die Patientin, ob sie Schmerzen gefühlt hat, so zeigt sich fast immer ein beträchtlicher Unterschied zwischen ihrem Schreien und den Schmerzen, und man kann zuweilen von Frauen, welche die ganze Zeit hindurch laut geklagt haben, die Antwort bekommen, dass sie gar keine oder fast keine Schmerzen empfunden haben. Während der Pausen liegen die Gebärenden fast immer ruhig, oft mit geschlossenen Augen, ohne jedoch ordentlich zu schlafen; sie antworten bei Zureden und fangen zuweilen selber an zu sprechen."

Diese Beschreibung stimmt mit meiner Erfahrung genau überein. Wenn man aus diesem Gesichtspunkte meine Fälle (Tabelle XVII, Anm.) durchmustert, so wird man finden, dass die Schmerzensäusserungen im Fall I nur gering waren. Im Versuchsprotokoll finden sich Aufzeichnungen wie z. B. folgende: Wehe mit kleinem Schreien, Schreit ein wenig, Pressen ohne Schreien

u. s. w. Nach dem Erwachen erklärte die Gebärende, dass sie nichts gefühlt hatte.

Im Fall VIII werden alle Aufzeichnungen über Schmerzensäusserungen vermisst, und wahrscheinlich sind keine solche vorgekommen.

Fall IX stellte einen dieser Fälle mit kleinen Krampfwehen dar, welche während des Eröffnungsstadiums ab und zu vorkommen. Nach Anfang der Narkose ist angegeben: schreit etwas, Wehe mit Schreien und Pressen u. s. w. Obgleich die Schmerzensäusserungen nun beträchtlich schwächer waren, als vor der Narkose, glaube ich jedoch, dass die Chloroformnarkose hier weniger günstig wirkte als die Morphininjection, die man unter solchen Verhältnissen sonst giebt.

Im Fall X waren die Schmerzensäusserungen während der Narkose gering. Die Gebärende schrie ab und zu, sie gab aber an, dass sie nicht viel fühlte.

Etwa dasselbe kann vom Fall XI. gesagt werden. Die Gebärende schrie ab und zu während der Wehen, sie fühlte aber nur wenig oder gar nicht den Schmerz.

Im Fall XII klagte die Gebärende etwas während der Wehen, gab aber an, dass sie keinen Schmerz fühlte. Nach Aussetzen der Narkose zeigen sich aber sehr starke Schmerzensäusserungen.

Im Fall XIII klagte die Gebärende während der Wehen, schien indess kein Schmerzensgefühl zu haben, nach Ende der Narkose gab sie an, keinen Schmerz empfunden zu haben.

Fall XIV scheint ein solcher Fall gewesen zu sein, bei welchem die Wehen nahe waren aufzuhören, als der Kopf gegen das Perinäum stand. Die Geburt musste mit der Zange vollbracht werden, was 11 Stunden nach Ende des Versuches stattfand. Die Gebärende fühlte die Wehen und konnte angeben, wann sie anfangen, klagte aber nicht über Schmerzen.

Sowohl aus diesen Beobachtungen als aus früher gewonnenen Erfahrungen folgt also;

dass die obstetrische Chloroformnarkose den Wehenschmerz in hohem Grade erleichtert.

Die Frage, ob diese Erleichterung der Schmerzen von einem directen Einfluss des Chloroforms auf das centrale Nervensystem, wie die meisten Autoren annehmen, bedingt ist, oder ob die Narkose nur eine suggestive Wirkung entfaltet [Depaul, Pajot,

Courty, Pinard, Poullet[1])] scheint mir in practischer Hinsicht belanglos zu sein. Das Wesentliche ist, dass der Schmerz erleichtert wird. Meiner Meinung nach kommt die erste Auffassung der Wahrheit am nächsten. Als Stütze dieser Ansicht will ich nur auf folgende Erfahrung aufmerksam machen, welche meines Wissens von den Geburtshelfern bis jetzt nicht erwähnt worden ist. Wie allgemein bekannt, findet sich im ersten Stadium der Chloroformnarkose eine Periode, wo jede Schmerzempfindung, wie es scheint, aufgehoben ist, und man benutzt nebenbei diese Periode der Gefühllosigkeit bei kleineren chirurgischen Eingriffen, auch wenn sie an und für sich sehr schmerzhaft sind, z. B. Delatation forçée bei Contractura ani. Bei solchen Gelegenheiten spricht man nicht von einem suggestiven Einfluss. Hier ist aber die Narkose unzweifelhaft derselben Art als die sogenannte obstetrische. Bei einer ziemlich schmerzhaften Geburt ist es gerade die Aufgabe dieses Initialstadium der Narkose zu unterhalten.

2. Ueber die Einwirkung der obstetrischen Chloroformnarkose auf die Dauer der Wehen.

In folgenden Tabellen habe ich in derselben Weise als früher die Maxima, Minima und Mittelwerthe für die Dauer der Wehen bei den in Tabelle XVII. aufgenommenen Versuchen zusammengestellt.

Tabelle XXIII.

Die Dauer der Wehen vor der obstetrischen Chloroformnarkose.

	Fall I	Fall VIII	Fall IX	Fall X	Fall XI	Fall XII	Fall XIII	Fall XIV
Maximum . . .	84	100	113	103	78	108	114	65
Minimum . . .	40	71	71	50	60	66	52	31
Mittel	56	90	98	77	69	76,5	80	52

Tabelle XXVI.

Die Dauer der Wehen während der obstetrischen Chloroformnarkose.

	Fall I	Fall VIII	Fall IX	Fall X	Fall XI	Fall XII	Fall XIII	Fall XIV
Maximum . . .	99	89	100	126	110	143	102	82
Minimum . . .	41	63	60	41	35	33	58	56
Mittel	72	79	83	73	62	76,8	72,4	68,5

1) Poullet, a. a. O.

Tabelle XXV.

Die Dauer der Wehen nach der obstetrischen Chloroformnarkose.

	Fall I	Fall VIII	Fall IX	Fall X	Fall XI	Fall XII	Fall XIII	Fall XIV
Maximum . . .	—	—	—	—	—	93	—	—
Minimum . . .	—	—	—	—	—	60	—	—
Mittel	—	—	—	—	—	78.8	—	—

Die Maxima und Minima stellen natürlich nur die in einem und demselben Fall vorkommenden Extreme dar. Das Hauptinteresse bezieht sich hier, wie früher, auf die Mittelzahlen.

Aus diesen geht hervor, dass die mittlere Dauer der Wehen während der Narkose in den Fällen I und XIV anstieg, sowie dass sie im Fall XII durch die Narkose keine Veränderung erlitt. In den übrigen 5 Fällen kam während der Narkose eine Abnahme der mittleren Dauer zum Vorschein. Diese Abnahme beträgt im Fall VIII 11 Sec., im Fall IX 15 Sec., im Fall X 5 Sec., im Fall XI 7 Sec. und im Fall XIII 8 Sec. Die Abnahme ist also im Allgemeinen nicht gross, und wenn man aus den Tabellen XXIII und XXIV die resp. Mittelwerthe berechnet, so bekommt man für die mittlere Dauer der Wehen vor der Narkose 74,8 und während der Narkose 73,3 Sec. Die Differenz ist nur 1,5 Sec. Wenn man aber berücksichtigt, dass die Wehen, wie ich bei meiner früheren Untersuchung nachgewiesen habe (a. a. O. S. 389, je weiter die Geburt fortschreitet, in der Regel um so länger werden, so ist es einleuchtend, dass die obstetrische Narkose in einem gewissen, wenn auch geringem Grade die Dauer der Wehen herabsetzt.

3. Die Einwirkung der obstetrischen Chloroformnarkose auf den intrauterinen Wehendruck.

In folgenden Tabellen sind die Maxima und Minima sowie die Mittelwerthe für den intrauterinen Druck zur Zeit der stärksten Zusammenziehung des Uterus bei den in Tabelle XVII aufgenommenen Fällen zusammengestellt. Ich bemerke, dass die hier verzeichneten Druckwerthe nur die von den Uterincontractionen an sich bewirkten darstellen, und dass also die vom Pressen und dergleichen bedingten zufälligen Druckvariationen hier nicht berücksichtigt sind.

Tabelle XXVI.

Der intrauterine Druck auf der Höhe der Contraction vor der Narkose.

	Fall I	Fall VIII	Fall IX	Fall X	Fall XI	Fall XII	Fall XIII	Fall XIV
Maximum . .	248	240	142	106	152	87	120	78
Minimum . .	67	183	74	72	95	58	75	45
Mittel	121	215	101	90	121	74.6	96	63

Tabelle XXVII.

Der intrauterine Druck auf der Höhe der Contraction während der Narkose.

	Fall I	Fall VIII	Fall IX	Fall X	Fall XI	Fall XII	Fall XIII	Fall XIV
Maximum . .	265	240	165	96	174	128	113	102
Minimum . .	133	165	67	72	85	45	70	70
Mittel	194	204	125	81	113	78	90	81

Im Fall XII wurden auch nach der Narkose einige Beobachtungen gemacht. Der aus diesen berechnete Mitteldruck beträgt 69 mm Hg.

Die in den Tab. XXVI und XXVII enthaltenen Maxima und Minima geben nur die Grenzen an, innerhalb welcher der Druck in jedem einzelnen Falle variirt hat.

Die berechneten Mittelzahlen zeigen, dass der Druck während der Narkose in den Fällen I, IX, XV und XIV höher, in den Fällen VIII, X, XI und XIII aber niedriger war als vor derselben. Die bedeutendste Zunahme finden wir im Fall I, wo sie im Mittel 73 mm Hg beträgt; sie ist geringer im Fall IX, wo die Zunahme 24 mm beträgt. Im Fall XIV war sie 18 mm und im Fall XII nur 3 mm Hg.

Die Druckabnahme während der Narkose in den 4 letzterwähnten Fällen kann im Allgemeinen als gering bezeichnet werden. Sie betrug im Fall VIII 11 mm, im Fall X 9 mm, im Fall XI 8 mm und im Fall XIII 6 mm Hg.

Wenn man aus dem in den Tab. XXVI und XXVII aufgenommenen Mittelwerthe ein Gesammtmittel berechnet, so beträgt dieses vor der Narkose 110 mm Hg, während der Narkose 120 mm Hg; d. h. der intrauterine Druck auf der Höhe der Wehen ist im Mittel 10 mm grösser während der Narkose als vor derselben. Ich glaube indessen, dass die Schlussfolgerung, dass die obstetrische Chloroformnarkose eine Drucksteigerung bewirke, nur mit der allergrössten Vorsicht gezogen werden darf. Theils ist

eine solche Steigerung unter physiologischen Verhältnissen im Verlauf der Geburt zu erwarten (vergl. meine frühere Abhandlung S. 393), theils finden sich unter meinen Versuchen nicht weniger als 4 Fälle (d. h. die Hälfte aller hierhergehörigen Fälle), wo eine Abnahme des mittleren Druckes beobachtet worden ist. Allerdings ist diese Abnahme nicht gross, andererseits ist aber zu bemerken, dass auch die Zunahme (z. B. im Fall XII) nur eine geringe ist. Im letzterwähnten Falle trat nach Aufhören der Narkose sogar eine Druckabnahme ein, welche vielleicht als eine Nachwirkung der Narkose aufzufassen ist.

Es bleibt aber immer doch die Thatsache, dass der Druck in einigen Fällen, z. B. Fall I, während der Narkose sehr beträchtlich ansteigt. Ohne Zweifel spielen individuelle Verhältnisse hierbei eine nicht unwesentliche Rolle.

Aus diesem Allen dürfte folgende Schlussfolgerung gezogen werden können: Der intrauterine Druck während der Wehe wird von der obstetrischen Narkose in keinem nennenswerthen Grade beeinflusst.

4. Ueber die Einwirkung der obstetrischen Chloroformnarkose auf die Form der Wehencurve.

Betreffend die Form der Wehencurve habe ich in der Tabelle XVII die Zeit vom Anfang der Wehe bis zum Culmen derselben angegeben. Folgende Tabellen enthalten die so gewonnenen Maxima und Minima sowie die Mittelzahlen.

Tabelle XXVIII.

Das Culmen der Wehencurve vom Anfang der Wehe, vor der Narkose in Secunden.

	Fall I	Fall VIII	Fall IX	Fall X	Fall XI	Fall XII	Fall XIII	Fall XIV
Maximum . . .	36	40	70	50	34	38	37	30
Minimum . . .	12	27	17	10	23	28	25	12
Mittel	24,8	31	46	36	29	32,5	29	22

Tabelle XXIX.

Das Culmen der Wehencurve vom Anfang der Wehe, während der Narkose in Secunden.

	Fall I	Fall VIII	Fall IX	Fall X	Fall XI	Fall XII	Fall XIII	Fall XIV
Maximum . . .	43	50	54	75	39	65	42	38
Minimum . . .	14	20	27	14	12	14	15	22
Mittel	28,3	34	37	35	25	31,4	28	29

Im Fall XII wurden auch nach der Narkose einige Beobachtungen gemacht. Als Mittel für die Zeit bis zum Culmen wird aus diesen 31,7 Secunden erhalten.

Betreffend die Maxima und Minima verweise ich auf das schon Gesagte und gehe unmittelbar zum Studium der in diesen Tabellen aufgenommenen Mittelwerthe über.

In den Fällen I, VIII und XIV ist die mittlere Dauer vom Anfang der Wehe bis zum Culmen während der Narkose grösser als vor derselben. Das entgegengesetzte Verhalten bemerken wir in den Fällen IX, X, XI, XII, XIII. Der Unterschied beträgt aber in den Fällen X, XII und XIII nur 1 Secunde und ist also ganz belanglos. Im Fall IX war die Culmenzeit nach der Narkose 9 Secunden, und im Fall XI 4 Secunden kürzer als vor derselben.

Dagegen ist die mittlere Dauer der Culmenzeit im Fall I 3,5, im Fall VIII 3 und im Fall XIV 7 Secunden länger nach der Narkose als vor derselben.

Aus diesen Zahlen lässt sich schliessen, dass die Zeit des Anstiegs bis zum Culmen durch die obstetrische Narkose nur wenig beeinflusst wird.

Wenn man aus dem in den Tab. XXVIII und XXIX enthaltenen Mittelzahlen das Gesammtmittel berechnet, so erhält man 30,0 Secunden vor der Narkose und 30,9 Secunden während derselben.

Man findet also hier ganz dasselbe Verhalten als bei der vollständigen Narkose, nämlich dass die Wehencurve vom Beginn der Contraction bis zum Culmen vor und während der Narkose in etwa derselben Zeit anstieg.

Wenn man in derselben Weise, wie oben S. 179, für die Wehen vor und während der obstetrischen Narkose je eine schematische Wehencurve construirt, so bekommen diese das in Fig. 8 dargestellte Aussehen. Die hierzu benutzten Zahlen sind folgende:

	Curve A, vor der Narkose.	Curve B, während d. Nark.
Mittlere Dauer einer Wehe . . .	74,8 Sec.	73,3 Sec.
Mittlere Dauer bis zum Culmen	30,0 „	30,9 „
Maximaler Druck, Mittel	110,0 mm Hg	120,0 mm Hg.

Wenn man aus diesen Curven die Geschwindigkeit des Ansteigens und des Herabsinkens des intrauterinen Druckes berechnet, so erhält man für die

Curve A

Geschwindigkeit des Ansteigens . . . 3,7 mm Hg per Sec.
Geschwindigkeit des Herabsinkens . 2,4 „ „ „ „

sowie für die

Curve B

Geschwindigkeit des Ansteigens . . . 4,0 mm Hg per Sec.
Geschwindigkeit des Herabsinkens . 2,7 „ „ „ „

Figur 8.

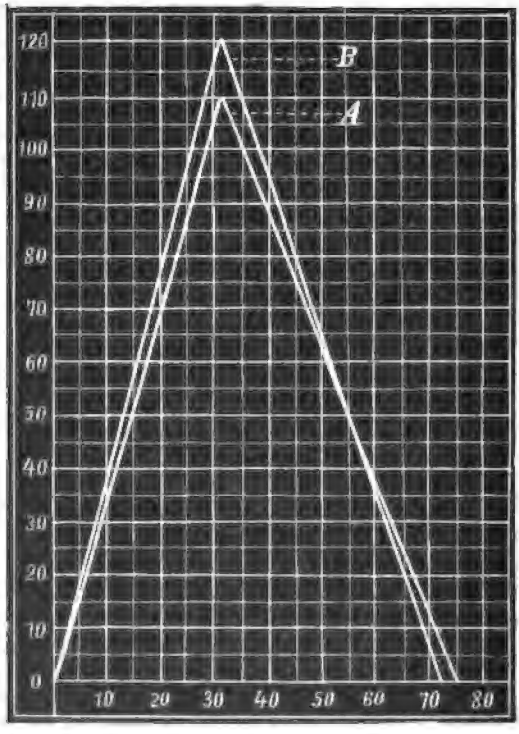

Hieraus folgt, dass die Curve während der Narkose im Mittel 0,3 mm Hg per Sec. schneller ansteigt als vor derselben, sowie, dass sie während der Narkose im Mittel 0,3 mm Hg per Sec. schneller herabsinkt als vor derselben.

Schlussfolgerungen.

1. Die vollständige Chloroformnarkose setzt die Frequenz der Wehen herab.

2. Die vollständige Chloroformnarkose verlängert die Wehenpause.

3. Die vollständige Chloroformnarkose übt auf den intrauterinen Druck während der Wehenpause keine Einwirkung aus.

4. Die vollständige Chloroformnarkose setzt die Dauer der Wehen herab.

5. In Folge der vollständigen Chloroformnarkose sinkt der intrauterine Druck während der Wehen ab, steigt aber nach Aussetzung der Narkose wieder an.

6. Während der vollständigen Chloroformnarkose erreicht die Wehencurve ihr Culmen in etwa derselben Zeit als vor der Narkose.

7. Die Geschwindigkeit des Anstieges der Wehencurve während der vollständigen Chloroformnarkose verhält sich zu der vor der Narkose im Mittel wie 3,4 : 4,3. Das Herabsinken der Curve erfolgt in beiden Fällen mit etwa derselben Geschwindigkeit (2,4 : 2,5).

8. Die obstetrische Chloroformnarkose setzt die Frequenz der Wehen herab.

9. Die obstetrische Chloroformnarkose verlängert die Wehenpause.

10. Die obstetrische Chloroformnarkose übt auf den intrauterinen Druck während der Wehenpause keine Einwirkung aus.

11. Die obstetrische Chloroformnarkose erleichtert in hohem Grade den Wehenschmerz.

12. Die obstetrische Chloroformnarkose setzt die Dauer der Wehen in einem geringen Grade herab.

13. Der intrauterine Druck während der Wehen wird von der obstetrischen Chloroformnarkose in keinem nennenswerthen Grade beeinflusst.

14. Während der obstetrischen Chloroformnarkose erreicht die Wehencurve ihr Culmen in etwa derselben Zeit als vor der Narkose.

15. Die Geschwindigkeit des Anstieges der Wehencurve während der obstetrischen Chloroformnarkose verhält sich zu der vor der Narkose im Mittel wie 4 : 3,7. Die Geschwindigkeit des Herabsinkens während der obstetrischen Chloroformnarkose verhält sich zu der vor der Narkose im Mittel wie 2,7 : 2,4.

Betreffend die Frage, inwiefern Narkose bei der normalen Geburt überhaupt angewendet werden soll, glaube ich, dass die hier mitgetheilten Ergebnisse von einer gewissen Bedeutung sind.

So ist es einleuchtend, dass die vollständige Narkose, auch wenn man die damit verbundenen Gefahren nicht berücksichtigt,

nicht verwendet werden darf, weil sie die Entbindung in hohem Grade verlangsamt, wenn auch nicht vereitelt.

Betreffend die obstetrische Narkose könnte man etwas zweifelhaft sein. Aus dem hier Dargestellten folgt, dass sie die Frequenz der Wehen vermindert, ohne den intrauterinen Druck oder die Dauer der Wehen in einem beträchtlichen Grade zu beeinflussen.

Wenn man von der von Koefoed geäusserten, aber noch nicht bewiesenen Annahme absieht, dass sich der Muttermund durch die obstetrische Narkose leichter eröffnen und das Perineum mehr nachgiebig werden sollte — eine Annahme, welche ich meinerseits weder habe beweisen oder widerlegen können, da die experimentelle Erörterung derselben ganz andere Versuchsanordnungen als die von mir benutzten beansprucht — so ist es klar, dass die obstetrische Chloroformnarkose, besonders wenn sie eine längere Zeit dauert, die Geburt in einem gewissen Grade verzögert. Die Frage ist also die, ob die Geburt durch die obstetrische Narkose so wesentlich vermindert wird, dass ihre Anwendung, auch wenn die Schmerzen sehr bedeutend sind, entschieden als contraindicirt aufzufassen ist.

Meiner Meinung nach sind die Schmerzen, besonders während des Austreibungsstadiums, in gewissen Fällen so gewaltsam, dass die obstetrische Narkose unbedingt angewandt werden muss, auch mit der Gefahr, dass die Dauer der Geburt dadurch etwas verlängert werden konnte. Indessen bin ich der Ansicht, dass sie auf das Austreibungsstadium sowie auf solche Fälle, die sich durch sehr kräftige und schmerzhafte Wehen auszeichnen, zu beschränken ist.

Herrn Professor Dr. C. M. Groth, dessen Freundlichkeit ich einen Theil des bei dieser Untersuchung nothwendigen Krankenmaterials verdanke, spreche ich hier meinen tiefgefühlten Dank aus. Ebenso danke ich herzlich Herrn Professor Dr. R. Tigerstedt für die freundlichen Rathschläge, die er mir gegeben hat, sowie dafür, dass er einige der von mir benutzten Apparate zu meiner Verfügung gestellt hat.

Eine Bemerkung zu der Arbeit des Herrn Dr. S. W. Bandler: Zur Entstehung der Dermoidcysten.

Von

Wilms.

Es soll nicht der Zweck dieser Zeilen sein, eine Entgegnung zu bringen auf die im II. Heft des 60. Bandes dieses Archivs erschienene, etwas eigenartige Kritik des Herrn Bandler über meine Arbeiten und Anschauungen betreffs der Ovarialdermoide und Hodenembryome, sondern ich will hier nur die Thatsache constatiren, dass, soweit meine eigenen Erfahrungen und Literaturkenntnisse reichen, weder in der Gegend der Geschlechtsorgane, noch im Beckenbindegewebe, noch sonst im Körper Bildungen wie in den Ovarial- oder Hodenembryomen gefunden worden sind. Ebensowenig sind irgendwo im Organismus Tumoren bekannt, die mit den embryoiden Geschwülsten, früheren Enchondromen, Rhabdomyomen, Cystosarkomen etc. des Hodens übereinstimmen. Da Herr Bandler auf der angeblichen Thatsache, dass auch anderwärts die gleichen Bedingungen, wie in den Geschlechtsorganen, vorkommen, seine Theorie aufbaut, während er die meine als fast komisch wirkendes Phantasiegebilde hinstellt, so werden wir erwarten dürfen, dass Herr Bandler neue, bis jetzt unbekannte Belege beibringt, — er erwähnt davon noch nichts.

Die Behauptung von Herrn Bandler, dass ich für extraovarielle Dermoide ein drittes Ovarium heranziehen müsste, heisst meine Befunde direkt auf den Kopf stellen, denn das dritte Ovarium ist in den Fällen von Sänger und mir nachgewiesen, nicht erfunden worden.

Ich bin mit der Theorie des Herrn Bandler betreffs der Keimversprengung sehr wohl vertraut, denn ich habe selbst im Jahre 1893, als ich meine diesbezüglichen Untersuchungen begann, denselben Gedanken lange Zeit verfolgt. Ist Herr Bandler im Stande die Theorie der Keimversprengung zu beweisen, was mir früher nicht gelungen ist, so wird diese Förderung der Genese der Embryone Niemanden mehr freuen als mich. Vorläufig sehe ich statt der Beweise nur eine scharfe Polemik.

Die vielfachen Differenzen in unseren Auffassungen vor dem Erscheinen der in Aussicht gestellten ausführlicheren Arbeit von Bandler zu besprechen, halte ich für unzweckmässig, da ich den Federkrieg, in dieser Weise geführt, nicht liebe. Die vorliegende Bemerkung erfolgt nur, damit man nicht glaube: Qui tacet, consentire videtur.

Druck von L. Schumacher in Berlin.

Aus der Prov.-Hebammenlehr- und Entbindungsanstalt
zu Hannover.

Beginnendes Syncytiom mit Metastasen, beobachtet bei Blasenmolenschwangerschaft.

Von

Director **W. Poten** und **W. Vassmer**, Frauenarzt.

(Mit 4 Abbildungen auf Taf. VII u. VIII u. 20 Abbildungen im Text.)

Die im Anschluss an eine Schwangerschaft sich entwickelnden eigenartigen Geschwulstbildungen, welche am häufigsten unter dem Namen Deciduoma, Syncytioma oder Chorionepithelioma malignum gehen, bieten in ihrem Auftreten und ihrem Verlauf ebenso wie in ihrem Bau so mannigfache Verschiedenheiten, dass eine einheitliche Auffassung derselben und ihre Abgrenzung gegenüber anderen bösartigen Neubildungen der weiblichen Genitalien trotz der grossen diesbezüglichen Literatur noch immer auf Schwierigkeiten stösst. Wenn in klinischer Beziehung das Auftreten sog. Deciduome nach normaler und gestörter Schwangerschaft beobachtet ist, wenn in einer Reihe von Fällen die Bildung der Geschwulst sich auf den Uterus beschränkt, in anderen Fällen Metastasen auftreten, dann aber auch die Gebärmutter trotz Geschwulstbildung in entfernten Körpertheilen gesund befunden ist, wenn man ferner bedenkt, dass noch vor Ablauf oder Unterbrechung der Gravidität bösartige Wucherungen zur Beobachtung kamen und andererseits erst lange Zeit nach Ausstossung des Eies die ersten Symptome der Neubildung bemerkbar wurden, so sind alle diese Thatsachen nur schwer unter einem zusammenfassenden Gesichtspunkte zu vereinigen. Und ebenso ist die anatomische Struktur der in Frage kommenden Geschwulstart mit der Betheiligung fötaler Gewebe, der innigen

Verschmelzung kindlicher und mütterlicher Zellen und dem Auftreten zahlreicher secundärer Processe, wie Blutungen und Nekrosen, eine so complicirte und zu gleicher Zeit wechselnde, dass es nicht Wunder nehmen kann, dass bis heute die Meinungen über die Entstehung der Geschwülste und die Herkunft ihrer einzelnen Bestandtheile noch auseinander gehen.

Allerdings ist durch die Untersuchungen Marchand's die Genese der Neubildung so weit geklärt, dass die Elemente des doppelten Chorionzottenüberzuges als die eigentliche Basis der Tumorbildung anzusehen sind. Streitig ist dabei der Antheil, der den Zellen der Langhans'schen Schicht einerseits und dem Syncytium andererseits bei dem Aufbau der Geschwülste zukommt, und zweifelhaft erscheint ferner die Rolle, die das Bindegewebe der fötalen Zotten und der Decidua dabei spielt.

Zur vollen Klärung dieser und anderer mehr untergeordneter Punkte wird es noch weiterer casuistischer Forschungen bedürfen. Vor Allem wird es wünschenswerth sein, Fälle von noch nicht weit vorgeschrittener Tumorbildung, Anfangsstadien und von secundären Veränderungen freie Krankheitsbilder mehr als bisher zu studiren, um auch über die Aetiologie Aufschluss zu gewinnen.

Im Anschluss an Marchand fassen die meisten neueren Untersucher die uns beschäftigenden Tumoren als Produkte fötaler Gewebswucherung auf, weshalb an Stelle des Namens Deciduoma die Bezeichnungen Syncytioma und Chorionepithelioma vorgeschlagen wurden.

Einen ganz abweichenden Standpunkt nimmt Veit ein, der die Betheiligung des Chorionepithels nicht für wesentlich hält und die Geschwülste als Sarkome auffasst, die unter dem Einfluss der Schwangerschaft in eigenartiger Weise modificirt seien. Soweit aus der Literatur ersichtlich ist, steht Veit mit dieser Anschauung isolirt dar, und es ist deshalb zu beklagen, dass in dem von ihm redigirten Handbuch dieser Auffassung, welche der anatomischen Begründung durchaus entbehrt, ein so breiter Raum gewährt ist.

Der nachfolgende, von uns beobachtete Fall, der auch in klinischer Beziehung von grossem Interesse ist, ist zweifellos geeignet, über manche der noch streitigen Punkte Klarheit zu schaffen, und werden wir dabei auch Gelegenheit haben, auf die Veit'sche Hypothese näher einzugehen.

Frau Dorette Meyer, Landwirthsfrau aus Paese, 36 Jahre alt, wurde am 7. Nov. 1899 in der Entbindungsanstalt wegen einer vor 2 Tagen

stattgehabten Genitalblutung aufgenommen. Sie hatte sich deswegen Tags zuvor an ihren heimathlichen Arzt, Herrn Dr. Bütefisch gewandt, der ihre Uebernahme in specialistische Behandlung für nothwendig erachtet hatte.

Die erste Untersuchung (in der Sprechstunde) ergab in dem untersten Abschnitt der etwa kleinapfelförmig prolabirten hinteren Scheidenwand einen dunkelblauen kirschgrossen harten Knoten, dessen Oberfläche an der abhängigsten Stelle ein wenig lädirt war und der hier bei der ersten Berührung nicht unbeträchtlich blutete, so dass vorläufig ein Wattetampon eingelegt werden musste.

Die genauere Untersuchung fand am folgenden Tage statt.

Pat. giebt an, niemals ernstlich krank gewesen zu sein. Seit 6 Jahren verheirathet, hat sie ein Kind todt geboren, ein zweites, noch lebendes im Juni 1897 gehabt. Die Regel ist, wie früher, so auch nach der Geburt der Kinder stets regelmässig in 4wöchentlichen Pausen erschienen, hat 4—5 Tage gedauert und niemals Beschwerden hervorgerufen. Ueber den Eintritt der letzten Regel macht Pat. keine sehr sichere Angabe, doch glaubt sie, und dies wird von dem Ehemann bestätigt, dass sie seit 4 Monaten nicht menstruirt gewesen sei. Von dem Vorhandensein einer Schwangerschaft weiss sie nichts; Erscheinungen einer solchen hat sie ausser dem Fortbleiben der monatlichen Regel nicht gespürt. Seit mehreren Monaten hat Pat. einen „Knoten" in den Geschlechtstheilen verspürt, womit anscheinend der Prolaps der hinteren Scheidenwand gemeint ist, da sie von der Existenz jenes erwähnten dunkelblauen Verhärtung nichts weiss. Schmerzen sind in keiner Weise vorhanden gewesen. Die vor 3 Tagen aufgetretene Blutung aus den Geschlechtstheilen ist ohne jede äussere Ursache plötzlich und in ziemlicher Heftigkeit aufgetreten und ist allein die Veranlassung gewesen, dass Pat. den Arzt aufgesucht hat. Ausdrücklich bestätigt sie, dass kleinere Blutabgänge oder auch nur blutiger Ausfluss in den letzten Monaten nicht vorangegangen sind.

Pat. ist eine robuste, gut genährte und durchaus gesund aussehende Frau. An Brust- und Verdauungsorganen sind keinerlei Abnormitäten zu finden, die Haut ist normal, Lymphdrüsenschwellungen fehlen durchaus. Der Bauch ist von regelmässiger Wölbung, die Bauchdecken sind straff, indessen eindrückbar, und man fühlt bei festerem Eindrücken hinter der Symphyse einen nicht empfindlichen Tumor, anscheinend den graviden Uterus. Aus der klaffenden Vulva drängt sich die hintere Scheidenwand etwas hervor. Etwas nach links von der Mittellinie sitzt der schon erwähnte livide, ziemlich scharf sich abhebende Knoten, dessen untere Grenze etwa $^3/_4$ cm von dem narbigen Frenulum entfernt bleibt. Aus einer kleinen Oeffnung der Tumoroberfläche ergiesst sich reichlich Blut. Bei etwas derberem Anfassen (behufs Exstirpation) quillt eine wie eine kleine Erbse grosse, weiche Masse von grauer Färbung und fast gallertiger Consistenz hervor. Der Tumor sitzt in der Schleimhaut und ist mit ihr auf der bindegewebigen Grundlage etwas verschiebbar. Ein zweiter, knapp erbsengrosser Knoten, gleichfalls von blauer, aber etwas mehr ins Röthliche gehender Farbe, sitzt linkerseits unterhalb der Harnröhrenmündung in der Scheidenschleimhaut. Seine Consistenz ist eine mässig derbe, die Oberfläche intact.

Im Uebrigen ist die Schleimhaut der Scheide von normalem Aussehen, ohne deutliche Schwangerschaftsverfärbung. Die Portio normal gebildet, lässt den Zeigefinger nicht eindringen und weist eine geringe

Erosionsröthe rings um den Muttermund auf. Aus diesem hängt eine ganz geringe Menge bräunlich-gelb tingirten Schleims hervor. Bimanuell ist das Corpus uteri vergrössert entsprechend dem 3. Monate der Schwangerschaft und in normaler Anteflexion zu fühlen. Die Consistenz ist eine weiche und spricht für vorhandene Gravidität, doch fällt sogleich auf, dass die Wandungen sich ungewöhnlich teigig, unelastisch anfühlen und nicht, wie es bei normaler Schwangerschaft der Fall ist, trotz der Weichheit eine gewisse Spannung zeigen. Die Adnexe sind deutlich abzutasten und erweisen sich als unverändert.

Schon bei der ersten Untersuchung machte der kirschgrosse Knoten den Eindruck einer malignen hämorrhagischen Neubildung, welcher durch das Auffinden eines zweiten kleineren Knotens natürlich noch verstärkt wurde. Die Beschaffenheit beider, ihr Sitz in der Scheide und der Befund einer Schwangerschaft liess auch sogleich den Gedanken an Metastasen von der Art des sog. Deciduoma malignum aufkommen. Es wurde deshalb sofort (am 8. Nov.) die Exstirpation beider Knoten in Narkose vorgenommen. Der grössere wurde durch einen dreiseitigen Schnitt umgrenzt und so ein den Knoten enthaltender Lappen abpräparirt, dass die Spitze desselben etwa $1^1/_2$ cm den oberen Rand des Tumors überragte, während seine Basis mit dem Frenulum zusammenfiel. Die Wundfläche wurde durch Catgut vernäht und so auch der Prolaps beseitigt. Der weiter vorn sitzende kleine Tumor wurde mit einem ovalären Lappen, dessen Ränder überall genügend weit von ihm entfernt blieben, exstirpirt und die Wunde gleichfalls durch Naht geschlossen.

Die aus dem grösseren Tumor hervorgequollene graue weiche Masse wurde sofort in reines Formalin geworfen, die beiden Tumoren zunächst zur frischen Untersuchung reservirt.

Diese, ebenso die wie die Untersuchung von Gefrierschnitten aus Theilen, welche einer kurzen Formalinhärtung unterworfen waren, ergab nun, dass es sich um unverkennbare, zum Theil blasig entartete Chorionzotten und damit im Zusammenhange stehende Geschwulstbildung, also um sog. Deciduoma und Syncytioma handele; das Nähere hierüber folgt weiter unten.

Unter diesen Umständen war die Frage, welcher Natur der Inhalt der Gebärmutter war und was mit ihm geschehen sollte, nicht leicht zu entscheiden. Bei dem Mangel jeglicher Uterusblutung, denn die am 5. Nov. aufgetretene Hämorrhagie war zweifellos aus dem grösseren Scheidenknoten erfolgt, konnte es sich möglicher Weise — man denke an den Fall Schmorl — um eine normale Gravidität handeln, wenngleich die Angabe über das Ausbleiben der Regel nicht recht zu der Grösse des Uterus passte. Noch viel weniger stimmte diese Angabe aber für die Annahme einer Blasenmole in utero, da bei solcher der Uterus grösser, als es der Schwangerschaftsdauer entspricht, gefunden zu werden pflegt; auch der Mangel jeder uterinen Blutung machte dies eigentlich unwahrscheinlich. Aber wenn es sich doch um Blasenmole handelte, so entstand die weitere Frage, ob sie im vorliegenden Falle als gutartige oder bösartige zu betrachten sei, Möglichkeiten, welche nach Bekanntwerden der Pick'schen Beobachtung ins Auge zu fassen waren. Endlich konnte es sich auch um eine schon vollendete Tumorbildung in der Gebärmutterhöhle handeln. Je nachdem die eine oder die andere dieser Möglichkeiten sich bewahrheitete, musste das weitere therapeutische Verfahren ein verschiedenes sein.

Am 13. Nov. wurde in Narkose zunächst die Cervix uteri durch Hegar'sche Stifte erweitert, um digital den Inhalt festzustellen; indessen gelang es kaum den inneren Muttermund für einen Finger durchgängig zu machen, und dieser war nicht im Stande Genaueres zu tasten. Die nunmehr vorsichtig eingeführte Sonde stiess bei 11 cm auf Widerstand. ohne dass eine weitere Aufklärung gewonnen wäre.

Jetzt wurde eine Curette eingebracht, welche beim ersten Zuge eine Anzahl blasig entarteter Chorionzotten, stecknadelkopf- bis nahezu erbsengross, zu Tage förderte.

Es lag also zweifellos eine Blasenmole vor, und ebenso wenig konnte ein Zweifel darüber bestehen, dass hier der Ausgangspunkt für die Scheidentumoren zu suchen sei.

Mit Rücksicht auf den Fall Pick's konnte man daran denken nur die Blasenmole auszuräumen. Eine zwingende Nothwendigkeit weiter zu gehen, lag nicht vor, wenn es sich um eine gewöhnliche gutartige Mole handelte; indessen die Ueberlegung, dass es sich im Falle Pick's ebenso wie bei der Beobachtung Schmorl's mit grosser Wahrscheinlichkeit um ganz exceptionelle Verhältnisse gehandelt hat, liess es gewagt erscheinen, sich auf eine halbe Maassregel zu beschränken, und so wurde in Berücksichtigung des allseitig constatirten rapiden Wachsthums syncytialer Wucherungen beschlossen, sofort die Entfernung des ganzen Uterus auszuführen.

Mit 3 Doppelzangen wurde der Muttermund zugeklemmt und der Uterus abwärts gezogen. Die Umschneidung der Portio wurde durch stärkere Blutung, welche mehrfache Unterbindungen nöthig machte. erschwert. Eröffnung des Douglas und Umnähung des vagino-serösen Schnittrandes; aldann wird die Blase zurückgeschoben, die Plica ohne Schwierigkeit gefunden und eröffnet, das Peritonäum an den Vaginalrand fixirt. Da die Anlegung der Richelot'schen Klemmen in situ Schwierigkeiten verursacht, wird der Uterus nach hinten gekippt und das Corpus durch in die hintere Wand eingesetzte Doppelzangen durch die hintere Vaginalöffnung vorgewälzt. Bei der Grösse des Uterus war ein tiefes Einsetzen der Zangen in die weiche Muskulatur und ein recht kräftiger Zug erforderlich. um den Fundus herauszubefördern; gerade als dieser zum Vorschein kam. riss leider eine der eingesetzten Zangen ein Loch in die Hinterwand der Gebärmutter, aus dem eine kleine Hand voll bläschenhaltiger Inhalt und Theile der Decidua hervorquollen, während der Uterus selbst sich sofort contrahirte. Jetzt wurden rechts und links Parametrium und Ligam. lata durch 3 bezw. 4 Richelots abgeklemmt, wobei rechterseits das Ovarium mit entfernt wurde. Nach Entferung des Uterus und Einlegen eines Jodoformgazestreifens wurde die von der Exstirpation des grösseren Scheidenknotens herrührende Wunde, welche durch das Einsetzen des Speculums fast ganz wieder aufgetrennt war, mit dem Paquelin'schen Brenner gründlich verschorft. Das Gleiche geschah mit der zweiten, bei der Auslösung des kleinen Scheidentumors angelegten Wunde.

Die Klammern wurden bereits am folgenden Tage entfernt. Das Befinden wurde vom 15. November an durch das Auftreten einer Cystitis leicht gestört, die nach 8 Tagen schon wieder geschwunden war. Fieber trat nicht auf. Am 21. November wurde die Jodoformgaze entfernt.

Am 25. November stellte sich ohne erkennbare Veranlassung eine nicht unbedeutende Genitalblutung mitten in der Naht ein. Als der

Arzt hinzukam, stand dieselbe bereits, sodass von weiteren Maassnahmen zunächst Abstand genommen wurde, besonders da auch in den nächsten Tagen kein Blut mehr abging.

Am 2. December wurde die Patientin, die Tags zuvor bereits bei vollständigem Wohlbefinden das Bett verlassen hatte, einer Genitaluntersuchung unterzogen. Die Wunde in der Nähe der Harnröhrenmündung, wo der kleine Knoten gesessen hat, ist gut vernarbt; im Scheidengewölbe granulirt die Wunde in normaler Weise. Dagegen ist die im unteren Theile der Vagina angelegte Lappenwunde noch nicht vollständig überhäutet. Dicht oberhalb des oberen Winkels dieser Wunde ist nun, weniger durch das Auge, als durch das Gefühl bemerkbar, ein Knoten von derberer Consistenz und von der Grösse einer kleinen Kirsche in der Schleimhaut vorhanden, der nur in seinem an die frühere Excisionswunde grenzenden Abschnitte eine bläuliche Färbung zeigt und hier in geringem Umfang defect erscheint. Reste von Blutcoagulum, die hier festhaften, beweisen, dass die am 25. November beobachtete Blutung aus dieser Stelle stammte. Da es klar war, dass es sich hierbei wiederum um einen Syncytiumtumor handelte, der entweder als locales Recidiv des ersten unvollständig exstirpirten Scheidenknotens aufzufassen war oder, was wahrscheinlicher ist, eine dritte, bei der ersten Operation noch nicht bemerkte, inzwischen aber herangewachsene Metastase darstellte, so wurde sofort die Exstirpation in Narkose vorgenommen. Es wurde, wie das erste Mal, der Knoten dreiseitig umschnitten und mit der umgebenden Schleimhaut möglichst dicht an der Rectalwand abgelöst, wobei auch der noch vorhandene Grund der ersten Operationswunde mit entfernt wurde, und darauf der Schleimhautdefect mit Catgut vernäht.

Bis zu der Entlassung der Pat. am 12. December war die Wunde grösstentheils verheilt, nur am unteren Ende war eine kleine Lücke geblieben, und hier hatte sich eine kleine Vorhofsmastdarmfistel gebildet, die die Kranke indessen nicht belästigte.

Vor der Entlassung wurde eine genaue Untersuchung des ganzen Körpers vorgenommen, die nirgends etwas Pathologisches ergab. Insbesondere konnten keinerlei Veränderungen auf den Lungen nachgewiesen werden, wie denn auch kein Husten oder Auswurf beobachtet war. In der Scheide waren weitere Metastasen nicht zur Entwickelung gekommen, und weder die inguinalen, noch sonstigen Lymphdrüsen waren vergrössert.

Der exstirpirte Uterus hat, nachdem er, wie gesagt, während der Operation sich entleert hatte, im Inneren eine Länge von 12 cm; die Wandstärke beträgt $1^3/_4 - 2^1/_4$ cm; er wird durch einen medianen Längsschnitt an der vorderen Wand eröffnet. Die Decidua zeigt hier hier eine Dicke von $^1/_2$ cm, nahe dem Fundus bis zu 8 mm. Makroskopisch setzt sie sich von der blasseren Muskulatur in einer scharfen Linie ab, sodass ein Eindringen von Schleimhautinseln oder -Zügen zwischen die Muskeln nicht ersichtlich ist. Ebensowenig lässt sich eine Geschwulstbildung auf der Schnittfläche der Decidua erkennen. Im Innern des Uterus haften an verschiedenen Stellen noch einzelne Blasen oder kleine Complexe von solchen auf der Schleimhaut. Die Placentarstelle scheint die hintere Wand und linke Seitenkante im oberen Theile der Corpushöhle einzunehmen, wie an der unebenen Beschaffenheit der Oberfläche hierselbst zu erkennen ist. Weiter nach rechts hinüber findet sich ein dünnerer Schleimhautlappen noch in der Innenfläche, vielleicht ein Theil der Reflexa.

Im Anschluss an diese Darstellung des Krankheitsverlaufes sei gleich erwähnt, dass die Patientin am 5. April sich wieder vorstellte. Sie sieht blühend gesund aus und fühlt sich vollständig wohl; krankhafte Erscheinungen weiss sie nicht anzugeben. Die vorgenommene Untersuchung ergab durchaus normale Brustorgane, Abwesenheit von Drüsenschwellungen und erkennbaren Geschwulstmetastasen. Milz und Leber ohne abnormen Befund. Urin normal. Im Vaginalgewölbe eine schlaffe Granulation, die etwas absondert und mit Lapis touchirt wird. Der frühere Sitz des kleinen Vaginaltumors ist kaum noch zu erkennen. Die hintere Wand der Vagina im unteren Abschnitte narbig verändert, im Vestibulum ist die kleine Rectalfistel noch vorhanden. Weder in der Schleimhaut der Vagina, noch sonst in der Umgebung der Genitalien ist irgend etwas Verdächtiges zu finden. Blutungen sind seit der Entlassung aus der Anstalt nicht wieder aufgetreten.

Makroskopische und mikroskopische Beschreibung der am 8. 11. 99 exstirpirten Scheidentumoren.

Der grössere Tumor ist klein-Wallnuss-gross, zeigt sich inmitten der anscheinend normalen Scheidenschleimhaut gelagert, die sich beim Uebergang in die Oberfläche des Tumors leicht wallartig in der ganzen Peripherie desselben erhebt. Die Oberfläche dieses bläulich-roth verfärbten Tumors ist an einer Stelle auf der Kuppe leicht ulcerirt, aus der Oeffnung ragen geringe Mengen eines weisslich-röthlichen Gewebes hervor. Auf einem Durchschnitt über die Höhe und Längsausdehnung des Tumors zeigt es sich, dass die Hauptmasse desselben durch einen mit braunen (Blut-) Massen gefüllten, annähernd runden Hohlraum gebildet wird, von dessen oberer und vorderer Wand einige weiss-röthliche Gewebspartien zur Kuppe des Tumors (nach dem Scheidenlumen zu) ziehen und durch die erwähnte Oeffnung herausragen. Unterhalb dieses, anscheinend mit geronnenen Blutmassen gefüllten Hohlraumes, sieht man auf dem Durchschnitt inmitten des Scheidengewebes eine ca. Kirschkerngrosse runde, leicht markig erscheinende Gewebspartie mit leicht wallartig erhobenem Rande und kleiner centraler Höhle sich scharf von dem übrigen Scheidengewebe abgrenzen. Ausser durch diese wallartige Erhebung des Randes wird diese Abgrenzung noch dadurch verschärft, dass dieser Rand selbst zahlreiche feinste rothe Streifchen (Gefässe), sowie blutig-roth imbibirte Gewebspartien zeigt, die sich erst allmählig nach dem Centrum der markigen

Tumormassen hin verlieren. In der unterhalb dieser runden markigen Tumormassen gelegenen Scheidenwand, sowie in der hinteren Abtrennungsfläche ist makroskopisch nichs Abnormes wahrzunehmen. An der oberen Peripherie des bluthaltigen Hohlraumes kann man auf dem Durchschnitt noch einen schmalen Saum des weissen Vaginalgewebes erkennen, während sich an der freien (nach dem Scheidenlumen zu sehenden) Oberfläche desselben keine eigene Begrenzung durch Scheiden- resp. Scheidenschleimhaut-Gewebe makroskopisch unterscheiden lässt, sondern die braunen Blutmassen hier direkt bis an die Oberfläche reichen. Die kleine centrale Höhle der markig erscheinenden runden Tumorpartie ist angefüllt mit weisslichem, an manchen Stellen wie kleine Zotten aussehendem und frei von der Wand in den Hohlraum hereinragendem Gewebe. Die Maasse des mit Blutmassen gefüllten Hohlraumes betragen ca. 2 cm in Länge und Tiefe, die der markigen Tumorpartie ca. 1 cm im Durchmesser.

Der zweite kleinere Scheidentumor ist ca. erbsengross, zeigt bezüglich der Färbung und des Verhaltens zur umgebenden Scheidenschleimbaut das gleiche Bild wie der grössere Tumor, nur erscheint auf dem Durchschnitt die nach dem Scheidenlumen zu gelegene braunrothe Oberfläche noch intact und von einem schmalen Saum der weissen Scheidenschleimhaut überzogen. Auch hier sieht man auf einem Längsdurchschnitt über die Kuppe des Tumors einen kleinen centralen, anscheinend mit einer weisslichen Membran ausgekleideten Hohlraum, von dessen hinterer Wand kleine, weissliche Gewebsmassen in denselben hineinragen. Begrenzt wird dieser Hohlraum in seiner ganzen Peripherie durch ein weiss-bräunliches (blutig imbibirtes) Gewebe, welches noch einzelne dunklere, längliche und runde Form zeigende Partien aufweist.

Schon die makroskopische Betrachtung einiger Partikelchen von dem aus dem grossen Scheidentumor herausquellenden Gewebe zeigt Bilder, die ganz an die hydropisch gequollenen Zotten erinnern, indem die Grundsubstanz derselben durch eine glasig durchscheinende Membran gebildet wird, die zum Theil mit kleinen, weissen Gewebsfetzchen bedeckt ist, zum Theil ihrerseits kleine einfache und verzweigte Kölbchen von der gleichen glasigen Beschaffenheit zeigt. An einzelnen Stellen sitzen mehrere solcher glasiger Prominenzen, breitbasig mit einander verwachsen, an einem Stiel. Beim Anfassen entleeren diese Kölbchen eine anscheinend wasserhelle Flüssigkeit.

Die mikroskopische Untersuchung dieser glasig erscheinenden Grundmembran und einzelner Kölbchen im frischen Präparat weist ein fädiges weitmaschiges Grundgewebe nach, in dessen Maschen zahlreiche, theils kleine runde und mehr längliche, theils grosse runde, ovale, spindelige, polygonale und theilweise mit kleinen Ausläufern versehene Zotten sich finden. Während an einigen Stellen der Zellreichtum sehr gross ist und die streifige Grundsubstanz fast verdeckt, tritt an anderen Stellen dieses Grundgewebe deutlich hervor, indem nur vereinzelte Zellen von den verschiedensten Formen sich zwischen den Maschen finden. Das Ganze ist gleichsam bestreut mit einer feinkörnigen Masse, die anscheinend in und zwischen den Zellen liegt und an vielen Stellen so dicht ist, dass erst nach Essigsäurezusatz, wodurch aber keine Auflösung der feinkörnigen Massen bewirkt wird, die Kerne deutlich zu Tage treten.

Ein wesentlich anderes Bild zeigen Zupfpräparate des weissen, in Form kleiner Fetzchen der glasigen Membran anhaftenden Gewebes. Schon bei schwacher Vergrösserung (57fach) sieht man schmale Balken, die zum Theil unter sich zu einem grobmaschigen Balkenwerk verbunden sind, zum Theil frei im Präparat liegen und kleine knospenartige, sowie grössere, langgestreckte und ihrerseits wieder Knospen zeigende Auswüchse aufweisen. Zwischen diesen Balken und diese zum Theil verdeckend, sieht man schon bei dieser Vergrösserung Zellhaufen liegen, sodass stellenweise das Bild eines Alveolär-Carcinoms entsteht.

Figur 1. Figur 2.

Leitz, Ocul. 1, Object. 7, Vergr. 330fach (nach Essigsäurezusatz. Z. A.). (Gewebe des Scheidentumors, frisch untersucht.)

Bei starker Vergrösserung, sowie bei der Betrachtung mit Oelimmersion zeigt sich, dass sowohl das Balkenwerk, wie auch die einzelnen Knospen zeigenden Gebilde zum Theil von Kernen bedeckt sind, zum Theil aus Zellen zusammengesetzt erscheinen, die annähernd gleiche Form und Grösse zeigen. Es sind grosse, ihrer Lagerung nach manchmal an Pflasterepithelien erinnernde Zellen mit kleinem, meist rundem und central gelagertem Kern (cf. Fig. 1). Das Ganze ist auch hier übersäet mit jener feinkörnigen Masse,

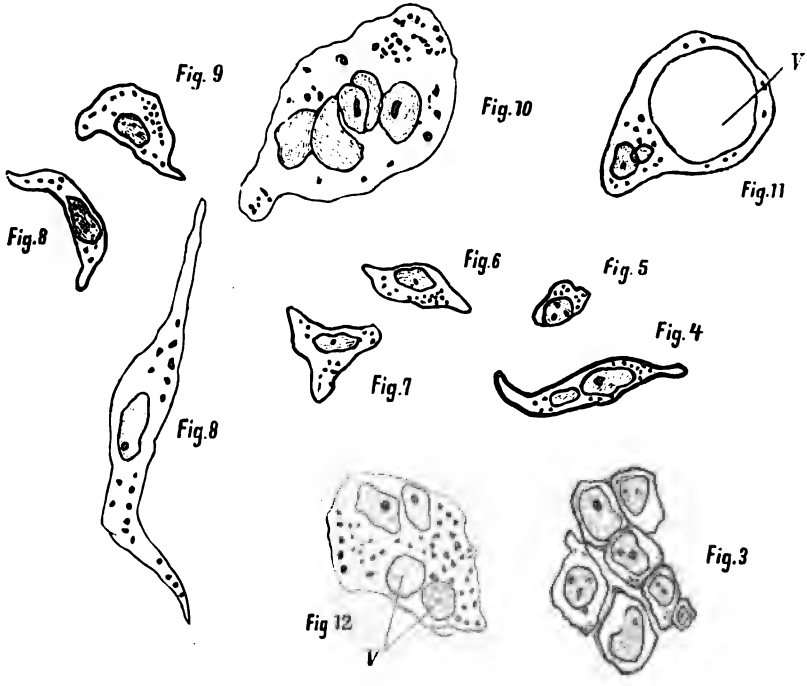

Leitz, Ocul. 1, Oelimmersion (nach Essigsäurezusatz gezeichnet). (Zellen des grösseren Scheidentumors, frisch untersucht.) V = Vacuole.

die stellenweise so dicht ist, besonders an den Knospen und Sprossen, dass es scheint, als ob diese nur aus Protoplasmamasse beständen, doch lassen sich auch hier nach Essigsäurezusatz Kerne deutlich nachweisen. Sehr vereinzelt lassen sich auch in einzelnen grösseren Zellen Kerntheilungsfiguren (Sternform) nachweisen. Die zwischen und zum Theil auf dem Balkenwerk liegenden Zellen zeigen die mannigfaltigsten Formen (cf. Fig. 3- -12). Neben solchen, die an Deciduazellen erinnern, sieht man kurze und lange Spindel-

und Sternformen, dann wieder gewaltige, mehrkernige Zellen, die ebenso wie die isolirten grossen Zellen grössere und kleinere Hohlräume (Vacuolen) zeigen können (cf. Fig. 10—12). Daneben sieht man wieder grosse Protoplasmamassen (cf. Fig. 2) mit zahlreichen Kernen, die keine Zellgrenzen und 1 oder mehrere Kernkörperchen erkennen lassen. Die feinkörnige, hellglänzende Masse, die das Ganze bedeckt, wird, wie schon oben erwähnt, durch Essigsäure nicht beeinflusst, durch Kalilauge nicht vollständig zum Schwinden gebracht. Bei der Untersuchung in Glycerin nach Zusatz einiger Tropfen Lugol'scher Lösung trat eine gleichmässig gelbe Färbung auf, an manchen Stellen schien es, als ob das Balkenwerk sich intensiver braun färbte, doch war dies nicht gleichmässig der Fall. Leider hatten die Partikelchen bereits in dünner Formalinlösung gelegen und dürfte hiermit vielleicht der misslungene Glycogennachweis erklärt werden.

Da angesichts dieses Befundes und der Anamnese der Verdacht nur zu berechtigt erschien, dass es sich im vorliegenden Falle um Scheidenmetastasen einer entweder gutartigen oder bösartigen uterinen Blasenmole handeln müsse (wenn man nicht annehmen wollte, dass die Zotten erst nach stattgehabter Verschleppung blasig umgewandelt seien), und die rasche und genaue Feststellung der schon bei der frischen Untersuchung, aus der excessiven Wucherung der als fötale Elemente zu deutenden Zellen, wahrscheinlich gemachten malignen Natur am gehärteten Präparat sehr geboten erschien mit Rücksicht auf einen event. vorzunehmenden radicalen Eingriff, so werden zunächst von den aus dem grossen Tumor herausragenden Gewebspartien, sowie auch von der, unterhalb des Hohlraumes desselben befindlichen markigen Tumorpartie einige Gefrierschnitte nach Härtung in Formalin angelegt.

Da eine eingehende Beschreibung später an den in Celloidin eingebetteten Präparaten erfolgen wird, so sei aus dieser Untersuchung nur erwähnt, dass die aus dem grossen Tumor herausragenden Gewebspartien ausschliesslich aus Zotten bestanden, die die für Blasenmole charakteristische Umwandlung erfahren hatten und eine excessive Wucherung der mitosenreichen Langhansschen Zellen und des Syncytium, wie auch deutliche Mitosen in den Stromazellen zeigten (cf. Fig. 13).

Noch beweisender sprach für die atypische, maligne Wucherung der fötalen Zellen der Befund der erwähnten markigen Tumorpartie, deren centrale Partie leider ausgefallen war, deren peripherer Wall

aber sich aus einer verschieden breiten Schicht zum Theil vacuolisirten syncytialen Gewebes und grossen epithelialen, zum Theil vacuolisirten chromatinreichen Zellen zusammengesetzt erwies, die man von hier aus zum Theil regellos, zum Theil innerhalb von Lymphspalten in das umgebende vaginale Gewebe einwuchern sieht.

Figur 13.

Mitosen in den Stromazellen der aus dem grossen Scheidentumor herausragenden Zotten.
Leitz, Ocul. 1, Object. 7, Vergr. 330fach, mit Z. A. unterworfen.

Die weitere genaue mikroskopische Untersuchung der beiden Scheidentumoren findet nach Härtung derselben in Formalin und Alkohol und Einbettung in Celloidin statt.

Da am ehesten aus einer Untersuchung des kleineren, der Grösse nach zu urtheilen, jüngeren Scheidentumors ein Einblick in den Aufbau desselben und zwar bezüglich einer Betheiligung des Zottenstroma, sowie der Langhans'schen Zellschicht und des Syncytium erwartet werden konnte, so wird zunächst dieser und zwar die eine Hälfte vollständig in fortlaufenden, lückenlosen Serienschnitten untersucht. Von der zweiten Hälfte fehlte mir eine kleine Scheibe, die bereits zur Herstellung von Gefrierschnitten verwandt worden war, ehe das Präparat mir zur Untersuchung übergeben war; auch der Rest dieser Hälfte wird nach Einbettung in Celloidin in lückenlosen Serienschnitten untersucht. Sämmtliche Schnitte werden, entsprechend dem ersten sagittalen Halbirungsschnitt durch den kleinen Tumor, von der äusseren, an die anscheinend normale Scheidenschleimhaut grenzenden Fläche aus nach dem Centrum des Tumors zu angelegt und seien auch in dieser Reihenfolge geschildert.

Die äussersten Schnitte lassen keine Tumorzellen erkennen.

Die Scheidenschleimhaut zeigt ein normales mehr oder weniger schräg getroffenes Epithel, starke kleinzellige Infiltration der subepithelialen Schicht, starke Füllung der Capillaren und ziemlich beträchtliche Blutungen im subepithelialen Gewebe. Während diese Blutungen anfangs anscheinend regellos und ohne jede Beziehung zu den Gefässen im Gewebe liegen, zeigen sich bald theils längs, theils quer getroffen inmitten dieser Blutungen Querschnitte von Gefässen, deren Endothelien wie geschwollen erscheinen, sodass man statt der spindelförmigen Zellen grosse, polygonale Zellen sieht mit grossem, stark färbbarem Kern. Eigentliche Geschwulstzellen fehlen bisher vollkommen. Diese treten (im 8. Schnitt dieser Serie) zuerst in einem, in der Tiefe des Vaginalgewebes gelegenen Gefäss auf, und zwar erscheinen sie bei schwacher Vergrösserung als ein grosser, blassgefärbter, plumper Protoplasmabalken mit zahlreichen, blassgefärbten Kernen. Erst bei starker Vergrösserung lassen sich um einige dieser und zwar nur der am Rande des Protoplasmabalken gelegenen Kerne ein schmaler, heller eigener Protoplasmasaum und eigene Zellgrenzen erkennen, während dies, auch bei der Betrachtung mit Immersion, bei den übrigen nicht gelingt. Dasselbe Bild zeigt sich auch im nächsten Schnitt; nur haben hier die central gelagerten und die verschiedensten Formen zeigenden Kerne eine bedeutende Vermehrung erfahren, während zugleich die Zellgrenzen der peripher gelagerten Kerne deutlicher hervorgetreten sind, eine Zelle auch 2 Kerne erkennen lässt. Kerntheilungsfiguren lassen sich hier nicht nachweisen. Im Gegensatz zum vorigen, treten in diesem Schnitte auch in dem nach der Scheidenoberfläche zu gelegenen Gewebe grosse Zellen auf, die im nächsten Schnitte dann eine bedeutende Vermehrung erfahren und schon bei schwacher Vergrösserung sich durch ihre Gestalt, Grösse und Färbbarkeit scharf von den umgebenden Bindegewebszellen abheben. Dabei scheint es, als ob diese Zellen von einem oberhalb des erwähnten Gefässes, in welchem in diesem Schnitte keine Geschwulstbestandtheile mehr nachweisbar sind, gelegenen stark von Blutungen durchsetzten Centrum aus in das umgebenbe Gewebe einwandern.

Die Form dieser Zellen ist sehr wechselnd, neben grossen, plumpen, polygonalen Zellen mit oft gewaltigen verschieden stark gefärbten Kernen, treten ovale, spindel- und sternförmige auf, oft ist die Zelle gleichsam über eine Kante gebogen, als ob sie sich einem präformirten Raum (Lymphspalten?) angepasst hätte; ein

Kern ist oft nicht zu erkennen, sondern die ganze Zelle erscheint dann ausgefüllt mit feinkörnigen, diffus roth gefärbten (Alauncarmin) Massen; in anderen Zellen wieder blitzen grössere und kleinere helle Flecken (Vacuolen?) auf; mehrkernige Zellen und vielkernige Protoplasmabalken lassen sich nicht nachweisen. Diese treten erst in den nächsten Schnitten auf und zwar sowohl als grosse vielkernige Zellen wie auch als grosse syncytiale Protoplasmabalken mit zahlreichen Kernen und mehr oder weniger ausgesprochener Vacuolenbildung. Mit der stärkeren Ausbildung dieses eig. Geschwulstzellencentrums treten auch in dem umgebenden Gewebe Veränderungen auf und zwar sowohl degenerativer als auch productiver Natur, indem das Gewebe in nächster Umgebung dieses Centrums gleichsam hyaline Beschaffenheit zeigt, dem dann nach aussen ein mehr oder weniger breiter Saum kleinzellig infiltrirten und von Blutungen durchsetzten Gewebes folgt. Dieser Saum kleinzellig infiltrirten Gewebes folgt auch den vom eig. Centrum aus in grosser Ausdehnung die Vaginalwand durchsetzenden Geschwulstzellen, die sich sowohl bis dicht an die untere Abtrennungsfläche des Tumors, wie auch nach oben dicht unter das hier noch intacte Scheidenepithel verfolgen lassen. Auch diese von dem eig. Geschwulstzellencentrum entfernt auftauchenden Zellen zeigen das gleiche Verhalten wie die dort erwähnten Zellen, nur treten die spindeligen, stark gefärbten Zellen hier fast ganz zurück. Meist sind es grosse epitheliale Zellen mit schmalem, hellem Protoplasmasaum und grossem Kern, dessen Färbbarkeit sehr grosse Variationen zeigt. In einigen hell, mit einigen roth gefärbten Kernkörperchen, ist er in anderen diffus matt bis intensiv roth gefärbt und lässt keine Kernkörperchen erkennen. Mitosen fehlen auch in diesen Zellen, in einigen Zellen sieht man 2 Kerne dicht neben einander liegen und mit ihren Contouren bei verschiedener Einstellung so in einander übergehen, dass es den Anschein gewinnt, als ob es sich hier um directe Kerntheilungen handele.

Mitosen lassen sich in diesen Schnitten nur in dem eig. Geschwulstzellencentrum, zunächst allerdings sehr spärlich nachweisen, doch treten sie, je mehr die Schnitte dem Centrum des Tumors sich nähern, um so zahlreicher auf, immer beschränkt auf die kleineren Zellen mit hellem Protoplasmasaum, während sie in den grossen Zellen mit grossen theils chromatinarmen, theils chromatinreichen Kernen sowie in den syncytialen vielkernigen Balken vollkommen fehlen. Diese 3 Gewebselemente bilden zunächst noch

das gleichsam in einem breiten Spalt der Vaginalwand gelegene Hauptgeschwulstcentrum und zwar lässt sich hier noch eine gewisse regelmässige Lagerung erkennen, indem die vacuolisirten vielkernigen Protoplasmastränge sich ausschliesslich in der Tiefe der Scheidenwand finden, während die übrigen Zellen, untermischt von spärlichen syncytialen Riesenzellen, die nach der Scheidenschleimhaut zu gelegenen Partie der Vaginalwand einnehmen. Je näher jetzt die Schnitte dem eig. Centrum des Tumors kommen, um so mehr ändert sich das mikroskopische Bild, indem in den tieferen Partien des Geschwulstzellencentrums grössere und kleinere Spalten und Lücken auftreten, die theils ohne Inhalt sind, theils von den guirlandenartig, aus den tieferen Partien des Geschwulstzellencentrums nach dem oberen, aus den erwähnten Zellen bestehenden Partien desselben, ziehenden vacuolisirten, vielkernigen, syncytialen Strängen durchzogen und mehr oder weniger ausgefüllt werden. Auch das Bild der, nach der Scheidenschleimhaut zu gelegenen, aus compactem Gewebe gebildeten Partien des Geschwulstzellencentrums hat sich inzwischen geändert, indem, je näher die Schnitte dem Tumorcentrum kommen, um so zahlreicher auch hier, neben den vorhin erwähnten 2 isolirten Zellformen und z. Th. zwischen diesen, grosse vielkernige Protoplasmahaufen und (allerdings sehr selten) auch vacuolisirte Stränge auftreten. Ein weiterer Wechsel des mikroskopischen Bildes wird dadurch hervorgerufen, dass jene erwähnten kleineren epithelialen Zellen mit mehr hellem Kern (Kernkörperchen) und schmalem hellen Protoplasmasaum an einer Stelle des Präparates, ungefähr in der Mitte zwischen den in der Tiefe gelegenen vacuolisirten syncytialen Balken und Strängen und den nach der Schleimhaut zu gelegenen compacteren Geschwulstgewebspartien plötzlich eine deutliche Vermehrung erfahren. Je mehr jetzt die Schnitte dem eigentlichen Tumorcentrum sich nähern, um so mehr breiten diese kleinen, auch hier durch ihren Reichthum an Mitosen ausgezeichneten Zellen sich aus, um so mehr treten in diesen Partien jene grossen, isolirten, epithelialen Zellen mit wechselndem Chromatingehalt ihrer grossen Kerne zurück, um so stärker treten andererseits, allerdings erst, nachdem diese kleinen Zellen die eigentliche Mitte des Geschwulstzellencentrums bereits in Gestalt grosser compacter Zellstränge eingenommen, die erwähnten syncytialen vielkernigen Haufen und Stränge hervor, sodass schliesslich diese Geschwulstpartien aus anscheinend sich regellos durchflechtenden compacten Strängen jener kleinen Zellen,

sowie balkenartigen syncytialen Protoplasmasträngen zu bestehen scheinen.

Erst mit der weiteren Annäherung an das Centrum des eig. Tumors tritt eine gewisse Ordnung in der Anordnung dieser beiden Geschwulstelemente hervor, indem sowohl die syncytialen Protoplasmabalken, wie auch die compacten Balken der kleinen epithelialen Zellen, deren Mitosenreichthum stetig zugenommen hat, von einer bestimmten Stelle im Präparat auszugehen scheinen. Dieser Eindruck wird noch verstärkt in den folgenden Schnitten, in denen zuerst inmitten dieser Partie plötzlich eine Stelle auftritt, an der die kleinen epithelialen Zellen sehr viel weniger dicht sowohl neben- als auch übereinander gelagert erscheinen. Schon im nächstfolgenden Schnitt hat diese Stelle sich dann bedeutend ausgedehnt und lässt, in ihren oberen Abschnitten noch von einer mehr oder weniger dicht neben- und übereinander gelagerten Schicht jener kleinen epithelialen Zellen bedeckt, in ihrer unteren Hälfte schon deutlich ein Zottenstroma mit spindeligen Bindegewebszellen erkennen. Im nächsten Schnitt sind dann auch die die obere Hälfte des Zottenstromas noch verdeckenden kleinen epithelialen Zellen verschwunden, und es zeigt sich jetzt inmitten dieser, aus jenen Zellen, sowie den syncytialen Balken gebildeten Geschwulstpartie eine Zotte, anscheinend im Querschnitt getroffen, mit weitmaschigem Stroma, welches zahlreiche rothe Blutkörperchen enthält, aber weder in diesem, noch in den folgenden Schnitten Gefässe zeigt, obschon häufig durch die kreisförmige Anordnung der Maschenzüge Capillaren vorgetäuscht werden. Die epitheliale Begrenzung der Zotte ist ca. nur in $^3/_4$ der Peripherie getroffen, während im übrigen Theil derselben das Zottenstroma frei in einen kleinen (makroskopisch als Höhle imponirenden, aber wohl künstlich entstandenen) Spaltraum hineinragt; auf der gegenüberliegenden Wand dieses Spaltraumes, sowie in diesem selbst, hier allerdings nur vereinzelt, sieht man grosse, vielkernige syncytiale Protoplasmabalken, grosse epitheliale Zellen mit grossen chromatinreichen Kernen, sowie dazwischen jene kleinen epithelialen Zellen mit Mitosen; nichts vom Stroma der Zotte. Die epitheliale Bekleidung der Zotte wird durch eine meist vielreihige Schicht regellos nebeneinander gelagerter kleiner epithelialer, zahlreiche Mitosen zeigender Zellen gebildet, als deren directe Fortsetzung sich an manchen Stellen jene syncytialen Stränge von der Oberfläche der Zotte ergeben. An manchen Stellen fehlt dieser Uebergang in syncytiale Balken

vollkommen, und die kleinen epithelialen Zellen selbst lassen sich als compacte Zellbalken von der Zottenoberfläche bis weit in die übrigen Partien des Geschwulstzellencentrums verfolgen; aber auch schon während dieses Verlaufes zeigen die erwähnten kleinen epithelialen Zellen, und zwar nur an der freien Fläche der Balken, Uebergänge in die meist mehrkernigen grossen epithelialen Zellen mit grossem, meist chromatinreichem Kern. Dass diese Umwandlung nicht continuirlich, sondern fleckweise im ganzen Verlauf dieser, aus den kleinen epithelialen Zellen bestehenden Balken erfolgen kann, zeigt die Betrachtung mehrerer aufeinander folgender Schnitte durch einen solchen Balken, in dem in wechselnder Entfernung von der Zottenoberfläche diese grossen, chromatinreichen Zellen auftauchen; immer aber scheint diese Umwandlung an die freie Fläche dieser Zellbalken gebunden zu sein.

Häufig sieht man auch die freien Flächen der Langhans-schen Zellschichtbalken gleichsam umsäumt von syncytialen Massen, die entweder in Form continuirlicher Stränge die Zellbalken von der Zottenoberfläche aus begleiten oder aber sich fleckweise den Zellbalken in ihrem Verlauf, in Form unregelmässig gestalteter vielkerniger Protoplasmamassen anlagern. An den oben erwähnten, im Verlauf der Zellbalken auftretenden Uebergangsstellen der Langhans'schen Zellen in die grossen chromatinreichen Zellen lassen sich auch bei genauester Verfolgung der Serienschnitte keine syncytialen Massen nachweisen, aus denen jene grossen epithelialen Zellen, deren Protoplasma tinctoriell grosse Aehnlichkeit mit dem des Syncytium zeigt, hervorgegangen sein könnten. Eher ist diese Annahme berechtigt bei den die peripherstenSchichten des Tumors bildenden Geschwulstpartien, die hier ausschliesslich aus reich vacuolisirtem syncytialem Gewebe und gewaltigen polymorphen epithelialen Zellen bestehen, die ebenso wie das syncytiale Gewebe sich hier durch die Polymorphie, die Grösse und den Chromatingehalt ihrer Kerne auszeichnen. Die oft gewaltigen Vacuolen im syncytialen Gewebe sind grösstentheils leer, einige sind mit multiplen, kleinsten, intensiv gefärbten runden Gebilden, andere mit rothen und vereinzelten polynucleären weissen Blutkörperchen angefüllt. Aber nicht nur durch das verschiedene Verhalten der Kerne, das Auftreten der oft gewaltigen Vacuolen unterscheidet sich das syncytiale Gewebe hier von den von der Zottenoberfläche ausgehenden und die Langhans'schen Zellbalken begleitenden syncytialen Strängen und Massen, auch das kernreiche, anscheinend

homogene Protoplasma zeigt sich hier bei starker Vergrösserung von zahlreichen feinsten Vacuolen durchsetzt, die den von der Zottenoberfläche sich erhebenden syncytialen Strängen, wie auch den vielkernigen Protoplasmamassen im Verlauf der Langhans'schen Zellbalken vollkommen fehlen.

Entsprechend der ausschliesslich epithelialen Natur der Geschwulstzellen fehlen eigene Gefässe in dem Tumor vollkommen. Häufig werden feinste Capillaren dadurch vorgetäuscht, dass durch Aneinanderlagern zweier Langhans'scher Zellbalken oder der syncytialen Stränge spaltförmige, ihrerseits wieder kleine spaltförmige Ausläufer zeigende Hohlräume gebildet werden, deren Aehnlichkeit mit Capillaren noch dadurch vermehrt wird, dass sie ebenso wie die oben schon erwähnten Vacuolen und Spalten im syncytialen Gewebe, häufig mit rothen Blutkörperchen erfüllt sind, sowie dadurch, dass die die äussere Begrenzung dieser Spalte bildende Schicht der Langhans'schen Zellbalken sich streckenweise endothelartig abgeplattet haben. Ein zusammenhängendes Capillarsystem wird jedoch hierdurch nicht gebildet.

Das Stroma der Zotte ist nur in wenigen Schnitten in grösserer Ausdehnung, meist nur in den peripheren Abschnitten entsprechend der nur zu $^3/_4$ getroffenen epithelialen Oberfläche erhalten. Eine Wucherung des weitmaschigen gefässlosen Stromas lässt sich nicht constatiren. In einigen Schnitten treten im Stroma bez. von dem (künstlich entstandenen) Hohlraume aus diesem angelagert grosse, mehrkernige Zellen von dem Charakter der grossen epithelialen, chromatinreichen Zellen, sowie auch kleinere Complexe der Langhans'schen Zellen auf, doch findet man dieselben Zellelemente in dem erwähnten Hohlraume freiliegend, wie auch in der gegenüberliegenden Wand, sodass die Annahme einer mechanischen Verschleppung von hier aus bei dem ersten Halbirungsschnitt des frischen Präparates wohl berechtigt sein dürfte.

In den letzten, der eigentlichen Mitte des Tumors entsprechenden Schnitten haben die Geschwulstzellen fast das Scheidenepithel erreicht; dasselbe ist hier auf der Kuppe des Tumors stark verdünnt, an manchen Stellen auch nur durch einen schmalen, hyalinen Saum angedeutet oder auch ganz durch kleinzellig infiltrirtes Gewebe ersetzt.

In gleicher Weise (d. h. von dem Uebergang des Tumors in die anscheinend intacte Scheidenschleimhaut aus nach der Mitte des Tumors hin) angelegte Serienschnitte durch die andere Hälfte

des kleinen Scheidentumors lassen auch hier in den ersten Schnitten keine Geschwulstbestandtheile erkennen. Als erste Veränderung fällt auch hier eine kleinzellige Infiltration und Blutung im subepithelialen Gewebe auf, zunächst wie in den gleichen Schnitten der ersten Hälfte diffus, dann oben mehr circumscript (nach Art eines subepithelialen Hämatoms) direct unter dem Epithel gelagert, welches hierdurch in Gestalt einer breiten Erhebung sich über das Niveau der übrigen Scheidenoberfläche erhebt. Innerhalb dieser Erhebung der Vaginalwand treten auch die ersten Geschwulstzellen auf und zwar sowohl direkt unter dem Epithel, wie auch mehr in der Tiefe der subepithelialen Schicht gelagert. Es sind grosse, vielgestaltige Zellen, die sowohl regellos im Gewebe, wie auch deutlich innerhalb kleiner Lymphspalten und Capillaren liegen. Die Färbbarkeit dieser Zellen ist sehr verschieden; während in einigen kein deutlicher Kern hervortritt, sondern der ganze Zellleib diffus „klecksig" gefärbt erscheint, kann man in anderen noch eben bei Immersion den Schatten eines oder mehrerer Kerne erkennen, in anderen wieder treten plötzlich helle Lücken im Protoplasma (Vacuolen) auf. Auffallend ist auch hier neben der starken Blutfüllung der erweiterten Capillaren, ihrem Reichthum an Leukocyten in den verschiedensten Stadien des Zerfalls, eine Schwellung der Endothelien. Je näher jetzt die Schnitte dem Centrum des Tumors kommen, um so mehr nimmt die Zahl der regellos im Gewebe wie auch besonders der intravasculär gelagerten Geschwulstzellen zu. An den letzteren Bildern lässt sich gerade in diesen Anfangsschnitten in besonders anschaulicher Weise die maligne Natur dieser Geschwulstzellen und ihre ursächliche Bedeutung für eines der Hauptsymptome dieser Tumoren: die Blutung studiren, indem man deutlich verfolgen kann, wie diese Geschwulstzellen in die Wandung der strotzend gefüllten Capillaren eindringen, hier subendothelial weiter wandern und schliesslich eine Ruptur der Gefässwand mit freier Blutung in das umliegende Gewebe bewirken. Ebenso wie in den Capillaren in der Nähe der Perforationsöffnung findet man auch in dem mit rothen Blutkörperchen infiltrirten Gewebe in der Umgebung reichliche Geschwulstzellen, die anscheinend nach erfolgter Ruptur aus den Capillaren ausgewandert, resp. mit dem Blute herausgeschwemmt sind. Immer findet man in der Nähe derartiger Rupturstellen eine mehr oder weniger starke kleinzellige Infiltration. Unter steter Zunahme der Zahl dieser verschieden gestalteten und verschieden

färbbaren z. Th. vacuolisirten Zellen, treten schon sehr bald grössere und kleinere, epitheliale Zellen mit kleinerem, meist central gelagerten Kern und mehr oder weniger breitem, hellem Protoplasmasaum auf, anfangs nur spärlich und isolirt im Gewebe, dann aber auch in Haufen liegend, die häufig deutlich eine intravasculäre Lagerung zeigen.

Während bisher die Geschwulstzellen eine (abgesehen von der intravasculären Lagerung) anscheinend regellose Lagerung zeigten, ein Centrum, von dem die Geschwulstzellen ausgingen, sich ohne Willkür nicht construiren liess, drängt sich dieser Gedanke unwillkürlich auf bei Betrachtung der nun folgenden Schnitte. Hier treten nicht weit von dem stark verschmälerten und in seinen untersten Lagen kleinzellig infiltrirten Scheidenepithel entfernt, in einer trichterförmig sich erweiternden Capillare plötzlich 2 mehr zusammenhängende Haufen der erwähnten Geschwulstzellen auf; auch die Wandung der noch nicht erweiterten Capillare zeigt neben den, nur noch undeutlich erhaltenen spindelförmigen Endothelzellen in ihrem ganzen Verlauf diese Geschwulstzellen, die auch die Wandung des Trichters auskleiden und von hier sich direct in die die ganze Umgebung einnehmenden Geschwulstzellen fortsetzen. Dass man berechtigt ist, hier von einem eig. Geschwulstzellencentrum zu sprechen, zeigt die Betrachtung der nun folgenden Schnitte, indem die Vermehrung der Geschwulstzellen als zusammenhängender Haufen ausschliesslich an dieser Stelle erfolgt und hier auch die später zu schildernden Veränderungen sich abspielen. Die capillare Natur dieses Hohlraumes, in welchem die ersten Haufen lagen, lässt sich nur noch auf einigen Schnitten und nur am Fusse des Trichters erkennen, während die Grenzen dieses selbst bald vollkommen mit der Zunahme der Geschwulstzellen und deren Einwandern in die Umgebung verwischt werden. Das morphologische und tinctorielle Verhalten dieser ausserhalb des Geschwulstzellencentrums, sowie der frei im Gewebe liegenden Zellen ist Anfangs noch das Gleiche, wie wir es oben bereits geschildert haben; reguläre Mitosen sieht man nur sehr selten und immer nur auf die grösseren und kleineren epithelialen Zellen mit hellem Protoplasma und hellem Kern beschränkt, während man häufiger in den mehr diffus gefärbten, chromatinreichen Zellen allen Stadien der Kern- und auch Mitosendegeneration (?) begegnet von dem Auftreten der mannigfachsten irregulären Mitosenfiguren (s. Fig. 14) bis zur Anfüllung der Zelle mit multiplen, kleineren und

grösseren runden sich intensiv blau färbenden Gebilden. (Schon dem Verhalten dieser Körnchen gegenüber Essigsäure und Kalilauge im frisch untersuchten Präparat nach musste angenommen werden, dass es sich hierbei neben den Fettkügelchen auch um eiweisshaltige Partikelchen [Kerntrümmer] handeln müsse.)

Figur 14.



Zeitz, Oelimmersion, Ocul. 1 (mit dem Z. A. entworfen).
Kern-(Mitosen-)Degenerationen.

Ein Wechsel des Bildes dieses Geschwulstzellencentrums tritt erst ein mit dem Auftreten vielkerniger Protoplasmabalken und jener kleineren epithelialen Zellen mit hellerem Protoplasma und distinct gefärbtem, meist central gelagertem mehr hellem Kern, die an einer Stelle des Präparates plötzlich eine Vermehrung erfahren und auch hier, abgesehen von ihrer mehr gleichmässigen Grösse, ihrem tinctoriellen Verhalten sich durch den stetig zunehmenden Reichthum an regulären Mitosen von den übrigen erwähnten Zellen unterscheiden. An manchen Stellen sieht man auch inmitten dieser Zellen Züge spindeliger Zellen. Je mehr jetzt die Schnitte sich dem Centrum des Tumors nähern, um so mehr treten jetzt die erwähnten kleineren mitosenreichen, epithelialen Zellen hervor, die anfangs noch in Form eines breiten compacten Stranges inmitten der theils epithelialen chromatinreichen Einzelzellen, theils syncytialen, vielkernigen Protoplasmamassen liegen, bald aber an Stelle jener grossen chromatinreichen Zellen auftreten und in Form mehrerer grosser Zellbalken, die von einem bestimmten Punkte des Präparates auszugehen scheinen, das Gesichtsfeld einnehmen und die Hauptmasse des eig. Geschwulstzellencentrums bilden. Die Zellbalken selbst lassen in ihrem Verlauf und zwar sowohl an den freien Flächen der Balken, wie auch im Innern derselben syncytiale vielkernige Protoplasmamassen erkennen, die sich beim Verfolgen der Serien z. Th. auf die, die

freien Flächen überziehenden syncytialen Massen zurückführen lassen, z. Th. aber ausser jedem Connex mit diesen stehen. Sehr wechselnd ist das mikroskopische Bild jener, als Ausgangspunkt der oben erwähnten Zellbalken bezeichneten Partie des eig. Geschwulstzellencentrums. Während zunächst noch jene grossen, chromatinreichen epithelialen Zellen, untermischt mit spärlichen syncytialen, vielkernigen Protoplasmahaufen diese Partie einnehmen, kommt es in den nächsten Schnitten zu einer starken Vermehrung der letzteren, zugleich treten auch, anfangs noch spärlich, zwischen den Ersteren jene kleinen epithelialen mitosenreichen Zellen auf. Unter steter Zunahme dieser syncytialen Massen kommt es so zu einer vollständigen Verdrängung der grossen chromatinreichen Zellen an dieser Stelle, die schliesslich vollständig von syncytialen Strängen durchzogen ist und an ihrer Peripherie zum grössten Theil durch jene kleinen mitosenreichen Zellen, in einem kleinen Bezirk auch durch den Rest jener grossen, chromatinreichen Zellen begrenzt wird; nach einer Seite zu lassen sich diese syncytialen Bälkchen auch als lang ausgezogene Stränge zwischen die compacten Zellbalken der kleinen, epithelialen Zellen verfolgen, deren Oberfläche sie sich in verschieden grosser Ausdehnung anlegen. Dieses Bild hält sich auch noch im nächsten Schnitt; dann aber treten plötzlich, z. Th. zwischen den syncytialen Balken, z. Th. diese in Form zweier, unter spitzem Winkel nach oben zusammenstossender Züge, vollkommen verdeckend jene kleinen, epithelialen Zellen in grosser Zahl auf. Der dritte Schenkel, sowie der Innenraum des hierdurch angedeuteten Dreiecks wird durch die gleichen oben hier mehr diffus übereinander liegenden Zellen, sowie durch die hier noch nicht ganz verdeckten syncytialen Stränge gebildet. Im nächsten Schnitt hat sich diese periphere Umsäumung durch die kleinen epithelialen Zellen geschlossen, die syncytialen Stränge im Centrum sind vollständig geschwunden und lassen sich nur an einer Seite der peripheren Grenzschicht noch als radienartig von deren Aussenfläche ausstrahlende kernreiche Protoplasmasäulen verfolgen, während an den übrigen Seiten die kleinen epithelialen Zellen direct in die vorhin schon erwähnten Zellbalken übergehen. Die durch die kleinen epithelialen Zellen begrenzte Partie hat hier die Dreiecksfigur verloren und erscheint als länglicher schmaler Hohlraum, von dessen Innenfläche an zwei Stellen sich weitmaschiges Bindegewebe in den Hohlraum hineinzieht. (Leider ist gerade an dieser Stelle das Präparat nicht ganz glatt aufgelegt

und ein wenig eingerissen, so dass hierdurch vielleicht der Wechsel des mikroskopischen Bildes dieses Präparates im Vergleich zum vorhergehenden und folgenden seine Erklärung findet.) Denn entsprechend der vorhin erwähnten Andeutung einer Dreiecksfigur erscheint im folgenden Schnitt an dieser Stelle eine Zotte quer getroffen, ringsum begrenzt, entsprechend der erwähnten peripheren Grenzschicht, durch jene kleinen epithelialen Zellen, die sich in verschieden reihiger Lage der Aussenfläche der Zotte anlegen und theils direct in die erwähnten Balken der gleichen Zellen, theils in die säulenartig sich erhebenden syncytialen Bälkchen fortsetzen. Auch in den folgenden 30 Schnitten dieser Serie bis zum Halbirungsschnitt des Tumors ist die Zotte stets anzutreffen, anfangs noch vollkommen und zwar quer, später nur in ihrer oberen Hälfte erhalten. Die ganze Zotte konnte naturgemäss nicht in der Serie dieser Hälfte des Tumors zur Darstellung kommen, da schon die Untersuchung der vorhin beschriebenen anderen Hälfte gezeigt hatte, dass durch den ersten Halbirungsschnitt des Tumors ein Zipfel der Zotte nach dieser Hälfte hin abgetrennt war, andererseits mit der, vor Anlegung dieser Serienschnitte schon entfernten Längsscheibe aus dieser zuletzt beschriebenen Hälfte sicher auch grössere Partien der Zotte entfernt sind. (In den von dieser Längsscheibe angelegten Gefriermikrotomschnitten war freilich keine Zotte nachweisbar [ausgefallen?], sondern nur das Scheidenepithel und die z. Th. stark kleinzellig infiltrirte subepitheliale Schicht mit grossen chromatinreichen Geschwulstzellen und z. Th. stark vacuolisirten syncytialen Strängen und Haufen waren erhalten.)

Wenn hierdurch auch leider ein Studium der Beziehungen der Langhans'schen Zellschicht zum Syncyticum, sowie dieser beiden zu den grossen chromatinreichen Zellen im Verlauf der ganzen Zotte nicht möglich war, so dürfte doch vielleicht der Versuch an der Hand dieser lückenlosen Serie von 30 Schnitten, in denen die Zotte im Querschnitt erhalten war, diese wichtigen Fragen zu entscheiden, immerhin angebracht sein.

Auch hier lässt sich, wie in der Serie der anderen Tumorhälfte, verfolgen, wie im Verlauf der Zellschichtbalken die Zellen mit der Entfernung von der Zottenoberfläche grösser werden und stellenweise eine starke Zunahme des Chromatins erfahren, sodass sie dann ganz den grossen epithelialen, chromatinreichen Zellen gleichen, wie ferner im Innern dieser, jetzt fast ganz aus diesen Zellen bestehenden Zellbalken vielkernige Protoplasmahaufen auf-

treten, die sich in 7—8 Schnitten fortlaufend verfolgen lassen, um dann wieder zu verschwinden. Diese vielkernigen Protoplasmahaufen als Riesenzellen zu bezeichnen, dürfte kaum angängig sein, angesichts der wenig scharfen Begrenzung dieser Haufen, deren Protoplasma häufig diffus in das Protoplasma der angrenzenden Zellen übergeht daneben auch protoplasmatische Ausläufer zwischen dieselben ausschickt. Da Gefässe in den Zellbalken vollkommen fehlen, eine event. Verschleppung der vielkernigen Protoplasmahaufen auf diesem Wege also mit Sicherheit ausgeschlossen werden kann, diese andererseits auch mit den vielkernigen syncytialen Massen, die von der Zottenoberfläche aus das Gewebe weithin durchsetzen, sicher nicht im Zusammenhang stehen, so kann ihr Auftreten kaum anders erklärt werden, als dass sie in loco aus den grossen, chromatinreichen Zellen entstanden sind. Aber auch an den an der Oberfläche der Zellbalken auftauchenden vielkernigen Protoplasmahaufen, sowie an manchen der isolirt zwischen den weit ab von der Zottenoberfläche gelagerten grossen chromatinreichen Zellen auftauchenden muss man meines Erachtens die gleiche Entstehung annehmen. Den direkten Beweis wird man auch kaum durch die Untersuchung gehärteter Präparate erbringen können, da diese uns doch nur eine ganz bestimmte Phase des Processes zur Anschauung bringt.

Wenn man aus den nacheinander auftauchenden Bildern an der Stelle des später erscheinenden vielkernigen Protoplasmahaufens einen Rückschluss auf den Gang des hierbei sich abspielenden Processes machen darf, so scheint es, als ob die Zellen hier zunächst an Grösse und Chromatingehalt zunähmen, als ob dann gleichsam eine Verflüssigung im Gewebe einträte, indem die Zellgrenzen wie verwischt erscheinen, die eben noch chromatinreichen Kerne abblassen, ihre Contouren undeutlich werden, bis dann im nächsten Schnitte der vielkernige Protoplasmahaufen auftritt. Sehr schön lassen sich diese Beziehungen zwischen den erwähnten Zellen und den vielkernigen Protoplasmahaufen in den Schnitten vom ersten Auftreten der letzteren bis zum Erscheinen der Zotte selbst verfolgen. Während die, dem späteren Localisationsorte der Zotte entsprechende Partie des Geschwulstzellencentrums anfangs nur aus den grossen chromatinreichen Zellen besteht, tritt bald, neben spärlichen kleinen epithelialen Zellen mit Mitosen, inmitten dieser Partie ein vielkerniger Protoplasmahaufen auf, der anfangs mit der Annäherung der Schnitte nach der Zotte zu, stetig zunimmt, so

dass in einem Schnitte jene Partie im Centrum vollständig angefüllt ist durch diese Haufen, die nur durch einen schmalen Saum jener grossen chromatinreichen Zellen begrenzt werden. Mit der stetigen Zunahme der Letzteren erfahren die Protoplasmahaufen eine stetige Abnahme, die allerdings nicht ganz gleichmässig erfolgt, indem auf Schnitte, in denen die ganze Partie nur durch die kleinen epithelialen Zellen gebildet wird, auch solche wieder folgen, in denen grosse chromatinreiche epitheliale Zellen, wie auch Protoplasmahaufen, wenn auch in spärlicher Menge resp. Umfang, sich finden. An den letzten in dieser Partie auftauchenden Protoplasmahaufen kann man auch hier Veränderungen sehen, indem Lücken im Protoplasma auftreten, und die Kerngrenzen undeutlich werden durch Auftreten einer sie theilweise verdeckenden fädigkörnigen Gerinnungsmasse.

Dass an den grossen chromatinreichen epithelialen Zellen noch lebhafte Wucherungsvorgänge sich abspielen, wenn auch eigentliche Mitosen nur äusserst selten in ihnen auftreten, zeigt die Betrachtung gewisser Partien derselben, in denen fast jede Zelle 2, 3 und mehr Kerne enthält, in denen man an den einkernigen in der Mitte des grossen Kerns einen hellen, denselben halbirenden Saum auftreten sieht, der in diesen Fällen aber keinesfalls als Vacuolenbildung gedeutet werden kann.

Sehr viel schwieriger, als die Feststellung der Beziehungen zwischen den kleinen epithelialen Zellen zu den grossen chromatinreichen Zellen einerseits und dieser zu den vielkernigen Protoplasmahaufen andererseits, gestaltet sich die Entscheidung der wichtigen Frage: Wie weit stehen diese verschiedenen Zellbildungen mit den eigentlichen syncytialen Wucherungen in Verbindung? Was zunächst das Verhältniss des Syncytiums zu den kleinen epithelialen Langhans'schen Zellen betrifft, so verdient ausdrücklich hervorgehoben zu werden, dass das Syncytium in keinem Präparate dem Zottenstroma direct anliegt, sondern von diesem immer durch eine ein- bis mehrreihige Lage der Langhans'schen Zellen getrennt ist, dass dagegen in jedem Präparat Bilder auftauchen (besonders an den Stellen, an denen das Syncytium sich nicht als Saum den Langhans'schen Zellen anlegt, sondern sich direct in Form mehr oder weniger langer kernhaltiger Protoplasmahaufen aus der Schicht derselben mehr oder weniger senkrecht zur Zellenoberfläche erhebt), die eine Entstehung des Syncytiums aus den Langhans'schen Zellen wahrscheinlich machen. Hiermit würde

auch am ehesten die innige Durchwucherung der Langhans'schen Zellbalken und der syncytialen Stränge, die erst in nächster Nähe der Zellenoberfläche eine gewisse regelmässige Anordnung zeigen, erklärt werden, die nicht erklärlich wäre, wenn das Syncytium ein genetisch von den Langhans'schen Zellen vollkommen verschiedenes Gewebe wäre, welches schon im ersten Stadium der Eientwicklung die Langhans'sche Zellschicht als eine zweite vollkommen selbstständige Schicht umgäbe. Wäre dies der Fall, dann müsste man bei der hochgradigen Wucherung der Langhans'schen Zellen viel häufiger Bildern begegnen, in denen das Syncytium gleichsam auseinander gesprengt oder bei Seite gedrängt wäre; statt dessen sieht man aber im Verlauf der Serie mächtige compacte Zellbalken der Langhans'schen Zellen sich von der Oberfläche der Zotte weit in das umgebende Gewebe erstrecken, ohne irgendwo im Verlaufe syncytiale Massen zu zeigen. Erst auf weiteren Schnitten wird dann dieser Zellbalken durch, in seiner Mitte auftretende syncytiale Stränge unterbrochen. Diese erfahren im nächsten Schnitt eine starke Vermehrung, um dann im nächsten wieder den vermehrten Langhans'schen Zellen Platz zu machen; gerade dieser Wechsel des Syncytiums und der Langhans'schen Zellen innerhalb der Zellbalken legt den Gedanken nahe, dass durch Umwandlung der letzteren das Syncytium gebildet wird. Beweisender noch als diese Bilder, bei denen ein Hineinwuchern der syncytialen Massen von dem, die freien Flächen der Zellbalken in mehr oder weniger grosser Ausdehnung deckenden Syncytium aus häufig nicht mit Sicherheit ausgeschlossen werden kann, sind Bilder, in denen fleckweise an der Aussenfläche der Zellbalken ein syncytialer Saum auftritt, der nach einer Reihe von Schnitten wieder verschwindet, ohne dass ein Zusammenhang desselben mit den übrigen syncytialen Strängen nachweisbar wäre. Bei dieser Annahme müsste natürlich auch jeder genetische Unterschied zwischen den aus den Langhans'schen Zellen hervorgegangenen syncytialen Strängen und den gleichfalls aus diesen (mit dem Zwischenstadium der grossen chromatinreichen Zellen) hervorgegangenen vielkernigen Protoplasmahaufen fortfallen. Die morphologischen und biologischen Unterschiede wären vielleicht aus den verschiedenen Ernährungsbedingungen, sowie Druckverhältnissen erklärlich, indem bei den, nur in der Nähe der Zotte intacten syncytialen Strängen, sowie bei den die freie Fläche der Zellbalken entlang wuchernden syncytialen Strängen vielleicht

noch eine gewisse Ernährung von der Zotte, sicher von dem zwischen den Zellbalken befindlichen Blute aus möglich ist, zugleich auch durch die letzte Wachsthumsart eine gewisse Wachsthumsmöglichkeit gegeben ist, während die innerhalb der grossen chromatinreichen Zellen gelagerten und gleichsam als weitere Degenerationsproducte aus ihnen entstandenen syncytialen, mehr oder weniger runden Protoplasmahaufen von jeder Ernährung abgeschnitten sind und durch die an ihren Kernen auftretenden Veränderungen (Verlust des Chromatins bis zum Verschwinden der Kerne unter gleichzeitigem Auftreten einer fädig-körnigen Gerinnungs(Fibrin?)masse, oder auch Zerfall des Chromatins in viele kleinste Fragmente, die dann als kleinste blaue Punkte inmitten einer grauen homogenen Protoplasmamasse liegen, die nur noch ganz undeutlich Spuren der Kerncontouren zeigt) ihren fortschreitenden Zerfall anzeigen. Als ähnliche, auf mangelhafter Ernährung beruhende, Degenerationserscheinungen werden wir auch wohl die in den entfernt von der Zottenoberfläche gelagerten syncytialen Strängen und Haufen auftretenden Vacuolisirungen aufzufassen haben.

Was schliesslich die Frage von der Entstehung der grossen chromatinreichen Zellen aus dem Syncytium betrifft, so muss ich auf Grund meiner Präparate dem, in den peripheren Partien des Tumors gelegenen, reich vacuolisirten, syncytialen Gewebe die Fähigkeit zuerkennen, sich in grosse chromatinreiche Einzelzellen wieder auflösen zu können, die wir als solche dann in das angrenzende vaginale Gewebe einwandern sehen. Oft freilich handelt es sich nur scheinbar um isolirte syncytiale Einzelzellen, indem sich bei starker Vergrösserung nachweisen lässt, dass es sich häufig, besonders bei dem bandartigen Eindringen syncytialer Elemente innerhalb Lymph- und Gewebsspalten, um einen zusammenhängenden syncytialen Strang handelt, dessen Kerne sich dem vorhandenen Raum angepasst haben und daher in Spindelform hintereinander angeordnet erscheinen und so Einzelzellen vortäuschen.

Ehe wir die Betrachtung dieser Tumorhälfte schliessen, müssen wir noch mit einigen Worten des Zottenstromas gedenken.

Wie schon oben erwähnt, ist dasselbe, abgesehen von den allerersten Schnitten, weitmaschiger als normal. Schon in den ersten Schnitten sieht man ausserdem im Stroma einige grössere, theils runde, theils längliche Lücken auftreten, die von den theils spindeligen, theils ovalen Stromazellen in glatter Fläche um-

säumt werden, wodurch im Verein mit dem Blutgehalt dieser Lücken der Eindruck von Capillaren hervorgerufen wird. Während der Annäherung an die Mitte des Tumors confluiren diese verschiedenen Hohlräume allmälig, sodass schliesslich der grösste Theil des Stromas durch diesen, jetzt aber unregelmässig begrenzten Hohlraum eingenommen wird. Wie dieser Hohlraum, so sind auch die peripherwärts gelegenen, noch erhaltenen Stromamaschen mit rothen Blutkörperchen angefüllt, in denen man relativ häufig, als Kennzeichen ihrer foetalen (?) Natur, einen Kern, und zwar meist im Stadium des Zerfalls, antrifft. Ausserdem sieht man fast in jedem Schnitt epitheliale Zotten im Stroma auftreten, meist sind es grosse polymorphe Zellen mit grossem, chromatinreichen Kern und hellem Protoplasmasaum, dann wieder kleinere runde, mit kleinem hellen Kern von dem Typus der Langhans'schen

Figur 15.

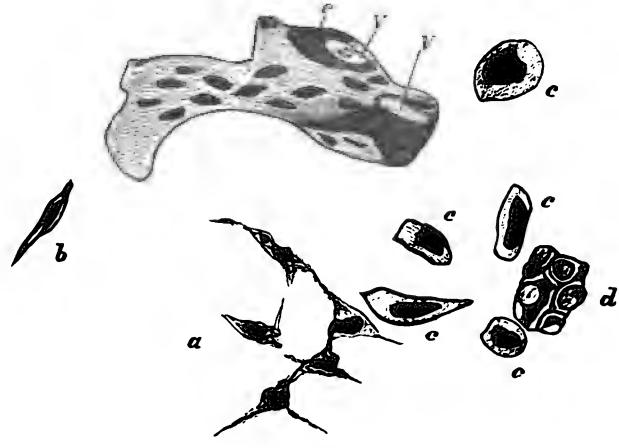

Zeitz, Ocul. 1, Object. 7, Vergr. 320fach (Z. A.).

Epitheliale Zellen im Stroma der Zotte des kleinen Vaginaltumors, aus mehreren Schnitten zusammengestellt.

a Weitmaschiges Zottenstroma mit normalen Zellen. — b Vergrösserte Stromazelle. — c Grosse epitheliale Zellen im Zottenstroma mit grossem, chromatinreichen Kern. — d Complex kleiner epithelialer Zellen mit kleinem hellen Kern. — e Vielkerniger Protoplasmahaufen mit Vacuolen (v).

Zellen, die einzeln oder in Complexen zusammenliegen, in einem Präparat sieht man 3—5kernige grosse Zellen, in einem anderen einen Protoplasmahaufen mit vielen Kernen liegen, die nur zum

Theil noch Färbbarkeit zeigen (s. Fig. 15). In keinem Schnitt der überall von Langhans'schen Zellen umgebenen Zotte lassen sich diese Zellen aber direct auf Einwucherungen dieser Schicht oder des Syncytiums zurückführen, wie sie auch nie innerhalb des eigentlichen Stromagewebes, sondern ausschliesslich in dem erwähnten centralen Hohlraum, sowie dessen Ausbuchtungen liegen, sodass die Annahme wohl berechtigt ist, dass es sich auch hier um mechanische Verschleppungen handelt.

An manchen Stellen kommt es zu kleinen Ausstülpungen des peripherwärts noch erhaltenen Zottenstromas, welches hier sehr zellreich und engmaschig ist, aber keine Mitosen zeigt. Die Stromazellen sind meist von normaler Grösse mit rundem, ovalem und spindeligem Kern, der nur an den erwähnten Stromaausstülpungen häufig leicht vergrössert erscheint.

Was die Ausbreitung des Tumors in der Scheidenwand anbetrifft, so finden sich sowohl direct an der unteren Abtrennungsfläche als auch unter dem stark verdünnten und kleinzellig infiltrirten Scheidenepithel Geschwulstzellen; das Epithel selbst lässt in den, der Kuppe des Tumors entsprechenden Schnitten nur noch sehr undeutlich eine eigentliche Epithelzellenlage erkennen.

Fast den gleichen Bildern nun, wie sie die Untersuchung des kleinen Scheidentumors ergeben hatte, begegnen wir auch bei der Untersuchung des gehärteten und in Celloidin eingebetteten grossen Vaginaltumors, doch tritt hier ein neues Moment auf, welches für die prognostische Auffassung der vorliegenden Tumoren von grösster Bedeutung sein muss, das ist eine Wucherung des Zottenstromas oder genauer ausgedrückt, der Zotte als Ganzes, nicht nur ihrer epithelialen Bekleidung wie in dem soeben geschilderten kleinen Tumor. (Ob wir es allerdings bei diesem nicht gleichsam mit einem Jugendstadium des grossen Tumors zu thun haben, ob es auch hier nicht noch zu neuer Wucherung des Zottenstroma gekommen wäre, ob die erwähnten kleinen Ausstülpungen des Zottenstroma, in denen Mitosen jedoch vollkommen fehlten, in diesem Sinne gedeutet werden dürfen, wird sich kaum mit Sicherheit entscheiden lassen.)

Wie schon die makroskopische Beschreibung des grossen Vaginaltumors gezeigt hatte, wird die Hauptmasse desselben durch grosse Blutergüsse gebildet, die die ganze Vaginalwand durchsetzen und hinten bis an die Abtrennungsfläche, nach vorne bis an die freie Oberfläche des Tumors, der hier vollkommen von

Schleimhaut entblösst ist, reichen. Diese z. Th. älteren, z. Th. frischeren Blutungen werden durchsetzt von Zügen kleinzellig infiltrirten (Scheiden-)Bindegewebes, sowie von Zügen der verschiedenartigst gestalteten, chromatinreichen Geschwulstzellen, zwischen denen man vereinzelt auch vielkernige Protoplasmahaufen trifft.

Entsprechend der unterhalb des mit Blut gefüllten Hohlraumes gelagerten markigen Partie (die in den Gefrierschnitten nicht vollständig erhalten war) sieht man in Schnitten, die etwa der Mitte des Tumors entsprechen, bis dicht unterhalb des Scheidenepitheils reichend eine annähernd runde Partie in regelloser Weise von den verschiedenen Geschwulstzellen mit syncytialen Massen durchsetzt, als deren Asgangspunkt eine Zotte fast ganz im Querschnitt getroffen auftritt. Nur in deren nächster Umgebung lässt sich noch eine regelmässige Anordnung der kleineren epithelialen Langhansschen Zotten und syncytialen Stränge erkennen, die dann weiterhin unter gleichzeitigem Auftreten der grossen chromatinreichen Zellen sich in regelloser Weise durchflechten und vermischen; das Scheidengewebe in der Umgebung dieser runden Geschwulstpartie ist stark kleinzellig infiltrirt und bildet in manchen Schnitten gleichsam einen Wall gegen das umgebende Gewebe. Dieses zeigt nach der unteren Abtrennungsfläche (ca. hintern Commissur) hin, abgesehen von kleinen Zügen der Geschwulstzellen, die hier den Infiltrationswall durchbrochen haben und abgesehen von einer geringfügigen kleinzelligen Infiltration nichts Abnormes. Um so beträchtlicher sind die Veränderungen in dem oberhalb dieser markigen Partie gelegenen Vaginalgewebe, d. h. in dem fast unmittelbar an die markige Partie anstossenden mit Blut gefüllten Hohlraum des Tumors. Schon makroskopisch kann man (im gehärteten und gefärbten Präparat) in demselben an der nach der markigen Partie zugekehrten Wand, ein 3,5 mm langes und 1 mm breites helles Gebilde erkennen, welches sich mikroskopisch als eine Zotte erweist, deren epitheliale Bekleidung sich fast überall vom Stroma gelöst hat und in Form der kleinen epithelialen Zellen sowie der syncytialen Stränge die Wände des Hohlraums, in dem die Zelle liegt, austapezirt, z. Th. auch mit grossen, chromatinreichen Zellen vermischt, von hier aus in das angrenzende Scheidengewebe bis unmittelbar an die hintere Abtrennungsfläche, z. Th. in die grossen Blutmassen, die unmittelbar an die Zotte anstossen, hineinwuchert. Folgt man diesen Blutmassen, die hier, wie erwähnt, fast die ganze Vaginalwand durchsetzen,

nach der Scheidenoberfläche zu, so sieht man, wie das Scheidenepithel im Bereich der Blutung die Kernfärbung vollständig verloren hat und als ein breiter, mehr oder weniger von Blutungen und Leukocyten durchsetzter hyaliner Saum die äusserste Begrenzung dieses Bluthohlraumes bildet. Folgt man diesem Saum nach oben, nach der Kuppe des Tumors zu, so gelangt man bald an die schon bei der Schilderung des makroskopischen Befundes erwähnte (artificielle?) Perforationsöffnung des Tumors, aus der man grosse Zottenmassen sich frei über die Scheidenoberfläche erheben sieht. (Wenn auch die Eröffnung auf artificiellem Wege zu Stande gekommen sein sollte, so wäre sie doch wahrscheinlich auch bald durch die Tumormassen selbst bewirkt, da man an der Perforationsöffnung auf der Aussenfläche des hyalinen Scheidenepithelsaumes schon Haufen von Geschwulstzellen findet.)

In der oberen Hälfte des mit Blut gefüllten Hohlraumes dieses Tumors lassen sich gleichfalls zwischen den Blutmassen noch Züge von Geschwulstzellen nachweisen, doch dringen sie hier nirgends in das angrenzende Scheidengewebe ein, welches ausser einer geringen kleinzelligen Infiltration in nächster Nähe der Blutmassen nichts Abnormes zeigt. Ehe wir jetzt an die Beschreibung der in dem erwähnten bluthaltigen Hohlraum des Tumors befindlichen Zotten, sowie der frei aus ihm in das Scheidenlumen hineinragenden Zottenmassen herantreten, müssen wir mit einigen Worten noch jener markigen Partie, sowie der Beziehungen zwischen den verschiedenen Geschwulstelementen in den peripheren Abschnitten dieses Tumors, d. h. am Uebergang derselben in die anscheinend normale Scheidenschleimhaut gedenken.

Während in den ca. der Mitte des Tumors entsprechenden Schnitten innerhalb der markigen Partie noch 3 Zotten nachweisbar sind, von denen eine unmittelbar unter dem hier stark verdünnten, von Leukocyten durchsetzten und kaum noch Kernfärbung zeigenden Scheidenepithel liegt, rückt mit der Entfernung von der Mitte des Tumors die markige Partie zunächst gleichsam in die Vaginalwand tiefer hinein, zugleich geht hierbei der durch die gewucherten Langhans'schen Zellen und Syncytium vermittelte Zusammenhang zwischen der unmittelbar unter dem Epithel gelegenen quer getroffenen Zotte und der tiefen in der Vaginalwand gelegenen längs getroffenen Zotte, die wir, wie oben geschildert, später an der unteren Wand des blutgefüllten Hohlraumes des Tumors wieder antrafen, verloren und es erscheint dann die mar-

kige Partie gleichsam durch den Infiltrationswall von dem übrigen Geschwulstgewebe getrennt. Je mehr jetzt die Schnitte sich von dem eigentlichen Centrum des Tumors entfernen, um so geringer wird die Ausdehnung dieser markigen Tumorpartie, wobei man zugleich auf einer Serie von 20 Schnitten dieselben Veränderungen bezüglich der Structur der sie bildenden Gewebstheile auftreten sieht, wie wir sie bei dem kleinen Tumor geschildert haben: Ueberwiegen der kleinen, epithelialen, mitosenreichen Langhansschen Zellen, sowie der nicht veränderten syncytialen Stränge in der Nähe der Zottenoberfläche, deren Uebergang in die grossen chromatinreichen Zellen und mehr oder weniger vacuolisirten syncytialen Massen, sobald die Zotte im Schnitt verschwunden ist. In den letzten Schnitten dieser kleinen Serie (23 und 24) finden sich als letzte Ausläufer dieser markigen Geschwulstpartie ausschliesslich diese beiden Geschwulstbestandtheile und zwar auch hier vorzugsweise intra- und perivasculär gelagert. Dann schwinden auch diese schliesslich und als einzige Veränderung zeigt sich noch eine kleinzellige Infiltration des Vaginalgewebes, welches zugleich mehr oder weniger von Blutungen durchsetzt ist und zahlreiche längs und quer getroffene gefüllte Gefässe und Capillaren zeigt, deren Endothelien deutlich vergrössert sind.

Verfolgt man in gleicher Weise den mit Blut gefüllten Hohlraum des Tumors, so wird zunächst die Hauptmasse desselben durch theils ältere, theils frischere Blutungen eingenommen, zwischen denen man nur spärliche chromatinreiche Geschwulstzellen wahrnimmt. Nur von der, an der unteren Wand dieses Hohlraumes gelegenen und bereits oben erwähnten, längs getroffenen Zotte geht eine eigentliche Geschwulstzellenentwicklung aus, indem wir auch hier im Verlauf einer kleinen Serie denselben Bildern, wie sie der kleine Tumor zeigte, begegnen. Die eig. Geschwulstmasse dieser Partie liegt in den, dem Centrum des Tumors genäherten Schnitten, nicht in der Vaginalwand, sondern ragt in Gestalt weit verzweigter und gewucherter Zotten über die Scheidenoberfläche empor, um sich erst mit der Entfernung vom Centrum des Tumors auch in die eig. Vaginalwand und zwar in den bluthaltigen Hohlraum zurückzuziehen, von dessen oberer und vorderer Wand sie auszugehen scheinen. Diese von Blutungen vollkommen durchsetzte Partie lässt sich durch die ganze Hälfte dieses Tumors auch unterhalb der intacten Scheidenschleimhaut in den am meisten peripherwärts angelegten Schnitten nachweisen und zwar

liegt sie in den ersten, von der Peripherie aus angelegten Schnitten ziemlich tief in der Vaginalwand, umgrenzt von einer Zone kleinzellig infiltrirten Bindegewebes, von dem hier stark gefalteten Scheidenepithel selbst durch eine breite Zone normalen Scheidengewebes getrennt. Erst mit der Annäherung an das Centrum rückt sie dann zur Scheidenoberfläche empor, um dann in den dem Centrum des Tumors entsprechenden Schnitten die Scheidenoberfläche zu erreichen, die, wie schon oben erwähnt, auf der Kuppe des Tumors dann die Perforationsöffnung mit den hervorquellenden Zottenmassen zeigt. Schon in den ersten von der Peripherie aus angelegten Schnitten lassen sich Geschwulstzellen innerhalb der Blutmassen nachweisen. Unter Zunahme derselben treten schon im IX. Schnitt ca. Zotten auf, deren Zahl dann mit der Annäherung an das Centrum stetig zunimmt. Während die am meisten peripherwärts gelegenen Geschwulstzellen nur mangelhafte Kernfärbung zeigen, die hier gelegenen Zotten ohne epitheliale Begrenzung sind, kommt es mit der Annäherung an das Centrum des Tumors auch inmitten der Blutungen zur Bildung grösserer Complexe der Geschwulstzellen, als deren Ausgangspunkt sich häufig Zotten, die hier wieder ihre epitheliale Begrenzung zeigen, nachweisen lassen, doch erreicht die epitheliale Wucherung hier lange nicht die Ausdehnung, die der kleine Tumor zeigte. Auch hier lässt sich deutlich die Ausbreitung der Geschwulstzellen auf dem Wege der Lymph- und Blutbahnen mit ihren weiteren Folgen: Zerstörung der Gefässwand und Ausstreuung der Geschwulstzellen in das umliegende Gewebe, verfolgen.

Dass neben dieser Wucherung der epithelialen Bekleidung der Zotten auch eine Wucherung des Zottenstromas vorliegt, was schon von vornherein aus der grossen Anzahl der im Tumor befindlichen Zotten geschlossen werden musste (man müsste denn an multiple, kleinste, capilläre Embolien denken, die noch dazu an einer circumscripten Partie der Vaginalwand localisirt gewesen sein müssten), lässt sich, abgesehen von den aus dem Tumor herausragenden Zellenpartien, auf die wir gleich zurückkommen werden, auch aus der Betrachtung dieser, in den peripheren Abschnitten des Tumors gelegenen Zotten schliessen. Denn einmal lässt sich an kleinen Serien verfolgen, wie die Zotte zahlreiche Ausläufer ausschickt, sodann aber lassen sich auch an den Stromazellen selbst zahlreiche, wenn auch nicht immer reguläre Mitosenfiguren nachweisen. Das Stroma selbst ist weitmaschiger als nor-

mal, ohne dass es aber zur Bildung wirklicher Hohlräume im Inneren der Zotte käme, die Stromazellen haben oft eine ansehnliche Grösse. Gefässe fehlen diesen Zotten vollständig.

Denselben, nur bedeutend gesteigerten Wucherungen, sowohl der epithelialen Bekleidung der Zotten, wie auch des Zottenstromas selbst, begegnen wir bei der Betrachtung der frei aus dem Tumor herausragenden Zottenmassen. Durch die zahlreichen und langen Ausläufer des häufig vollkommen normalen, meist mehr oder weniger blasig umgewandelten Zottenstromas erscheinen die dasselbe bekleidenden Langhans'sche Zellschicht und Syncytium balken- und astförmig verzweigt, weit in das Stroma hineingewuchert. An anderen Stellen wieder erscheint durch Einfältelungen der Zotte der epitheliale Ueberzug als compacte Schicht oder auch als mehr oder weniger ausgedehnter Hohlraum im Inneren der Zotte. Durch die Wucherung der hierdurch gleichsam in's Innere der Zotte verpflanzten Langhans'schen Schicht, besonders aber des Syncytiums, entstehen dann Bilder, die kaum noch an Zotten erinnern. Im Allgemeinen überwiegt die Wucherung des Syncytiums; wo auch die Langhans'sche Zellschicht in Gestalt grösserer compacter Zellcomplexe, sowie -Säulen gewuchert ist, lässt sich auch hier der Uebergang der kleinen mitosenreichen Langhans'schen Zellen in die grossen chromatinreichen Zellen nachweisen. Die Wucherung der epithelialen Bekleidung der Zotten ist keineswegs an allen in gleicher Intensität vorhanden; manche Zotten zeigen eine regelmässige Umgrenzung durch eine einreihige Langhans'sche Zellschicht, der nach aussen dann das mehr oder weniger gewucherte Syncytium anliegt. An einzelnen Zotten fehlt das Letztere vollkommen, und die Zotte wird ausschliesslich durch eine Reihe scharf von einander differenzirter Langhans'scher Zellen begrenzt. In Betreff der Wucherung des Zottenstromas ist bereits oben bei der kurzen Beschreibung der Gefriermikrotomschnitte dieser Zottenpartien erwähnt, dass auch im Stroma dieser, aus dem Tumor herausragenden Zotten Mitosen nachweisbar sind. Tinctoriell zeigt das Stroma je nach dem Grade der blasigen Umwandlung der Zotte keine durchgreifende Unterschiede bei der van Gieson-Färbung. Während das Stroma mancher, und zwar besonders der kleinsten und am wenigsten veränderten Zotten noch durchweg einen matt-blauen Farbenton angenommen hat, der nur durch die Züge der rothbraun gefärbten Stromazotten unterbrochen wird, nimmt in anderen

das ganze Centrum der Zotte einen roth-bräunlichen Farbenton an, während nur die peripheren Schichten bläulich erscheinen. In einigen Zotten beschränkt sich diese und dann intensivere Blaufärbung auf einen ganz schmalen Saum direct unter der Langhans'schen Schicht. Hervorzuheben verdient noch, dass diese letzteren sich häufig tinctoriell absolut nicht von der direct über ihnen liegenden Schicht syncytialen Gewebes unterscheiden, welches erst mit der Entfernung von der Zelloberfläche mit der zugleich hervortretenden feinen Vacuolisirung des Protoplasmas einen helleren Farbenton annimmt. Auch im Stroma einer dieser Zotten (d. h. auch hier in einer Lücke des blasig umgewandelten Stromas) begegnen wir den grossen epithelialen Zellen, aber nie vielkernigen Protoplasmamassen, wie wir sie in den Zotten des kleinen Vaginaltumors antrafen. Wie in den Gefrierschnitten dieser Zottenpartien lassen sich auch in den Zotten in situ, allerdings sehr selten, dünne Capillaren nachweisen und auf kleinen Serien von 10—15 Schnitten verfolgen. Sehr häufig werden allerdings mit rothen Blutkörperchen gefüllte Gefässe dadurch vorgetäuscht, dass durch die Fältelung der Zotte von der peripheren Begrenzung Strecken der Langhans'schen Schicht und zugleich mit dieser das zwischen den Zotten befindliche Blut (infolge Arrosion der mütterlichen Gefässbahnen durch die Geschwulstzellen) gleichsam in das Innere der Zotten hineingezogen werden und dann mit der Abplattung der Langhans'schen Zellen als Gefässe imponiren können.

Makroskopische und mikroskopische Beschreibung des am 2. December excidirten III. Scheidentumors (Recidiv).

Das excidirte Stück der Scheidenwand zeigt im gehärteten Zustande (Formol) eine Länge von ca. 3 cm und eine Breite von ca. 2,7 cm. Von der früheren Operationswunde ist nichts zu sehen, ausser dass der linke untere Quadrant noch von Granulationen bedeckt ist.

Ca. 1 cm von der Spitze der excidirten Scheidenpartie entfernt, sieht man an Stelle der sonst leicht gerunzelten weissen Scheidenschleimhaut eine fast kreisrunde, 0,8 mm im Durchmesser betragende geröthete Partie, die sich überall scharf von der, in ihrer Peripherie leicht wallartig erhabenen weissen Scheidenschleimhaut abhebt. Nur im linken unteren Quadranten geht diese Partie mehr diffus in die Scheidenschleimhaut über, ist aber von den er-

wähnten Granulationen noch durch einen schmalen Saum, anscheinend intacter Schleimhaut, getrennt.

Auf einem sagittalen Längsschnitt über die Mitte der kreisrunden, gerötheten Tumorpartie zeigt sich, dass diese sich ca. $1^1/_2$ cm in die Vaginalwand erstreckt, in ihren vorderen Partien nach der Scheidenoberfläche vorwiegend aus Blut, in den hinteren Partien aus einem weissen Gewebe besteht, welches weisse schmale Stränge in die vorderen Blutmassen hineinschickt. An der am tiefsten in der Vaginalwand gelegenen Tumorpartie sieht man einen kleinen Hohlraum. Die hintere Fläche der Tumorpartie hebt sich überall scharf von dem anscheinend intacten Vaginalgewebe ab. Zotten oder Blasen lassen sich makroskopisch nirgends im Tumor erkennen.

Die linke Hälfte dieses Tumors wird durch zwei, dem ersten Schnitte parallele Schnitte in drei Scheiben zerlegt und nach Einbettung in Celloidin vollständig geschnitten, wobei aber von den peripheren Abschnitten, die keine Geschwulstelemente mehr zeigten, nur jeder fünfte Schnitt zur mikroskopischen Untersuchung kam.

Entsprechend dem makroskopischen Verhalten sieht man auch bei der mikroskopischen Untersuchung, dass die nach der Scheidenoberfläche zu gelegene Tumorpartie fast ausschliesslich durch Blutungen gebildet wird, die an der erwähnten kreisrunden Partie unmittelbar bis an die Oberfläche heranreichen. Nach oben zu wird diese Partie durch die wallartig sich erhebende, in ihrer subepithelialen Schicht narbig veränderte Scheidenschleimhaut, nach unten zu durch ein gefässreiches Granulationsgewebe begrenzt, welches noch nicht wieder von Scheidenepithel bedeckt ist.

Schon in den ersten, der Mitte des Tumors entsprechenden Schnitten lassen sich in den bis an die Scheidenoberfläche reichenden Blutschichten, und zwar fast bis an die freie Oberfläche derselben reichend, Geschwulstelemente nachweisen, grosse und kleinere epitheliale Zellen, sowie vielkernige, zum Theil vacuolisirte Protoplasmamassen. Als Ursprungsort dieser Geschwulstelemente zeigt sich in denselben Schnitten, nicht weit von der Scheidenoberfläche entfernt, am unteren Rande der von Blutungen durchsetzten vorderen Tumorpartie eine Zotte, die sich auch in 38 aufeinanderfolgenden Schnitten an gleicher Stelle weiter nachweisen lässt. Bezüglich der Wucherung der epithelialen Bekleidung der Zotte, die hier auf die beiden Enden und die eine Längsfläche der Zotte beschränkt ist, während die andere Längsfläche fast ganz

von Epithel entblösst ist, und das Stroma hier direct den Blutmassen anliegt, sowie bezüglich der Beziehungen der verschiedenen Geschwulstelemente zu einander begegnen wir im Allgemeinen den gleichen Bildern, wie wir sie bei dem kleinen Vaginaltumor antrafen, doch ist die Bildung wirklicher compacter Geschwulstpartien zunächst noch sehr wenig ausgesprochen und findet, wie wir später sehen werden, eigentlich auch ausschliesslich nur von dem am tiefsten in der Vaginalwand gelegenen Pole der Zotte aus statt.

Sehr auffallend ist, gegenüber dem Verhalten des kleinen Vaginaltumors, das relativ seltene Auftreten von Mitosen in der Langhans'schen Zellschicht, sowie das Auftreten degenerativer Veränderungen an den Geschwulstelementen in unmittelbarer Nähe gewisser Partien der Zottenoberfläche, wobei noch bemerkenswerth ist, dass unter diesen nekrotischen und oft nur noch Kerntrümmer zeigenden Partien immer auch die Langhans'sche Zellschicht entweder degenerative Veränderungen (mangelhafte Kernfärbung) zeigt, oder überhaupt nicht vorhanden ist. Je mehr die Schnitte sich jetzt vom Centrum des Tumors entfernen, umsomehr nimmt, unter gleichzeitigem Schmälerwerden der Zotte, der Schwund der Langhans'schen Zellen und damit Hand in Hand auch die Nekrose der in nächster Nähe der Zottenoberfläche gelagerten Geschwulstzellen zu, während die, weiter von der Zottenoberfläche entfernt, inmitten der Blutungen gelagerten Geschwulstzellen noch gute Kernfärbung zeigen. In manchen Schnitten treten an Stelle der geschwundenen Langhans'schen Zellen colossale, vielgestaltige Zellen mit grossem „klecksig" gefärbtem Kern auf. Eine eigentliche compacte Geschwulstzellenbildung lässt sich, wie bereits erwähnt, nur in den vom Centrum des Tumors entfernteren Schnitten nachweisen, und zwar ausgehend von dem am tiefsten in der Vaginalwand gelegenen Pole der Zotte. Dieselbe lässt sich von hier aus tief in die Vaginalwand hinein verfolgen, sogar bis zu dem bei der makroskopischen Beschreibung erwähnten Hohlraum hin, der sich als unregelmässig gestaltete, inmitten der Vaginalwand gelegene Lücke erweist, die theils ohne Inhalt ist, theils von Blut, und von anfangs spärlichen, mit der Entfernung vom Centrum des Tumors aber an Menge zunehmenden Geschwulstelementen angefüllt ist, und an der Hand einer Serie von 71 Schnitten wohl so entstanden gedacht werden muss, dass es durch Arrosion eines Gefässes durch die Geschwulstzellen zu einer stär-

keren Blutung in das Gewebe gekommen ist, welches sich dann bei der Halbirung des frischen Präparates theilweise entleert hat. Denn man sieht in den peripheren Abschnitten des Tumors, wie die Geschwulstzellen in ein in unmittelbarer Nähe dieses Hohlraumes gelegenes dickwandiges (deutlich Rings- und Längsmuskulatur zeigendes) Gefäss eindringen, und zwar nicht nur subendothelial, sondern auch innerhalb der Gefässmuskulatur selbst, sowie in den perivasculären Lymphbahnen gelagert, wie dann im nächsten Schnitt die Gefässwand ausschliesslich durch diese Geschwulstzellen gebildet wird, denen nur noch streckenweise das Endothel aufliegt. Auch dieses schwindet dann in den nächsten Schnitten, so dass schliesslich die frühere Gefässwandung ausschliesslich durch die Geschwulstzellen gebildet wird.

In den von dem erwähnten Zottenepithel ausgehenden Geschwulstpartien, die von hier aus in Form isolirter Stränge, wie auch mehr compacter Haufen weit in das Vaginalgewebe vordringen, spielen sich dieselben Veränderungen ab, wie wir sie bei dem kleinen Vaginaltumor kennen gelernt haben, doch fällt auch hier der Mangel an Kerntheilungsfiguren in den Langhans'schen Zellen auf.

Das Stroma der Zotte zeigt sehr verschiedenes Verhalten. Während in einigen Schnitten deutliche, mit amorpher Masse gefüllte Lücken im Stroma auftreten, ist es in anderen Schnitten nur weitmaschiger als normal, in manchen der ziemlich zahlreichen, secundären Ausstülpungen des Stromas kann es sogar annähernd normales Verhalten zeigen.

Bemerkenswerth ist, dass sich in einigen Schnitten deutliche, zum Theil mit rothen Blutkörperchen gefüllte Gefässe im Stroma, theils mehr central, theils mehr peripher verlaufend, nachweisen lassen. Mitosen und grosse epitheliale Zotten fehlen vollkommen im Stroma, die oft beträchtlich vergrösserten Stromazellen im unteren Pole der Zotte, von dem auch, wie oben erwähnt, die stärkste Wucherung der epithelialen Bekleidung ausgeht, behalten trotz dieser Vergrösserung doch ihren bindegewebigen Charakter.

Wie übrigens die der Zotte unmittelbar aufliegenden epithelialen Schichten (mit Ausnahme des unteren Poles) im Verlauf der Serie einer vollkommenen Nekrose verfallen, so wird auch das Stroma in gewissen Partien zwischen Centrum und peripheren Abschnitten des Tumors nekrotisch, und zwar beginnt die Nekrose

an der von Epithel von vornherein entblössten Längsfläche der Zotte.

Die ganze Geschwulstpartie, die, wie erwähnt, auf der Kuppe des Tumors die Scheidenoberfläche mit einer kreisrunden Partie erreicht hat, ist im Verlauf der Serie bisher in die Vaginalwand gerückt und liegt im letzten Schnitte dieser Serie unter einem breiten Granulationsgewebe, welches von einer dünnen Schicht Scheidenepithels bedeckt ist. In den peripheren Abschnitten der excidirten Scheidenpartie sind keine Geschwulstelemente mehr nachweisbar. An der hinteren Abtrennungsfläche lassen sich in einigen Schnitten, fast bis an die freie Fläche reichend, Geschwulstelemente nachweisen.

Makroskopische Beschreibung des Uterus.

Das Präparat besteht aus dem Uterus, rechtem Ovarium und rechter Tube, letztere nur theilweise mit entfernt.

Die hintere Wand des Uterus, besonders in der linken Tubenecke ngegend, ist stark zerfetzt. Die übrige Oberfläche, abgesehen von den parametranen Abtrennungsflächen, glatt. Nach Eröffnung des Uterus durch einen die vordere Fläche bis zum Fundus spaltenden Schnitt, sieht man die hintere Wand anscheinend theilweise von Schleimhaut entblöst (durch Zug der Curette und der mit der Curette entfernten Blasenmolentheilen?). In der linken Tubengegend ist die Schleimhaut stark höckerig und mit Blutmassen bedeckt, zwischen denen man noch einige Reste der Blasenmole sieht. Die Schleimhaut der übrigen Uterushöhle ist stark gewulstet, leicht zerfliesslich und von bräunlich schmierigem Aussehen. Weder in den durch die Curette entfernten Blasenmolenmassen, noch im Uterus ist ein Fötus oder normale Eihautreste nachweisbar. Desgleichen lässt sich die Placentarstelle nicht mit Sicherheit als solche erkennen.

Auf senkrechten Schnitten durch die Schleimhaut lässt sich nirgends, auch nicht in der linken Tubengegend ein Eindringen der Zotten in die Muskulatur oder das Vorhandensein isolirter Knoten in der Uteruswand makroskopisch constatiren. An Ovarium und Tube makroskopisch nichts Abnormes nachweisbar. Nachdem sofort nach der Herausnahme des Uterus einige Stücke der linken Tubengegend und der hinteren Wand, sowie auch Theile der mit der Curette entfernten Blasenmole in Flemming'sche Lösung, Zenker'sche Flüssigkeit, Formol (10 pCt.), Alkohol eingelegt

sind, wird das ganze Präparat, sowie der Rest der Blasenmole in Formol eingelegt. Leider war bei der Härtung des ganzen Organs versäumt, durch Einlegen von Stäbchen die Wände des Organs von einander entfernt zu halten, so dass bei der späteren Untersuchung die beiden Reste der vorderen, durchtrennten Wand sich stark retrahirt und mit den betreffenden Seitenwänden der Hinterwand fest aufgelegt hatten. Die weitere Untersuchung des ganzen Organs fand in der Weise statt, dass zwischen mittlerem und oberem Drittel ein Horizontalschnitt durch den ganzen Uterus geführt und dann parallel zu diesem Schnitte der Uterus bis zum Fundus aufwärts, sowie bis zum inneren Muttermund abwärts in Scheiben zerlegt wurde, die nach Einbettung in Celloidin der mi-

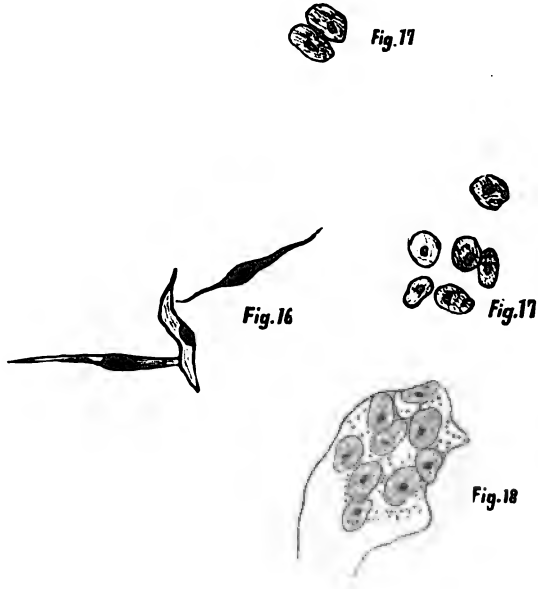

Leitz, Ocular. 1, Object. 7, Vergr. 330fach (nach Essigsäurezusatz, Z. A.). (Theile der uterinen Traubenmole, frisch untersucht.)

kroskopischen Untersuchung unterworfen wurden. Ehe wir auf diese eingehen, seien die Resultute der mikroskopischen Untersuchung der in den verschiedenen erwähnten Fixirungsflüssigkeiten bei der Operation eingelegten Blasenmolentheile, sowie Stücke der Uteruswandung geschildert.

Beginnen wir mit der Schilderung der frisch untersuchten

Blasenmole, so lassen sich hier nur schwer Einzelheiten erkennen, da das ganze Gewebe übersät ist mit hellen Tröpfchen, die durch Essigsäure nicht verändert werden, auf Kalilaugezusatz schwinden, bei der Untersuchung in Glycerin und Lugol'scher Lösung keine besondere Färbung annehmen. Die Wand einzelner Bläschen zeigt ein maschiges Grundgewebe, welches grosse und kleine Spindelzellen (cf. Fig. 16), ovale und runde Zellen trägt. Daneben sieht man grosse epitheliale Zellen mit kleinem Kern (cf. Fig. 17), längliche, kleine Auswüchse tragende zottenähnliche Gebilde (wie in Fig. 1) bedeckt mit denselben epithelialen Zellen, die auch frei im Präparat schwimmen (cf. Fig. 18). An einzelnen Stellen liegen anscheinend ganze Verbände solcher Zellen, die auf den ersten Blick mit den protoplasmatischen vielkernigen Massen in Fig. 2 verwechselt werden könnten, aber sich doch deutlich dadurch unterscheiden, dass sie eine deutliche Zellumgrenzung zeigen und nicht wie dort aus Kernen bestehen. Die Untersuchung der gehärteten und in Celloidin eingebetteten Massen der Blasenmole ergiebt im allgemeinen dieselben Bilder, wie wir sie bei der Untersuchung der Zottenmassen des grossen Vaginaltumors fanden. Nur sehr selten findet man und dann nur in den kleinsten Zotten ein normales aber gefässloses Stroma; meist ist dasselbe sehr weitmaschig, die Maschen angefüllt mit einer nur diffus sich färbenden Masse. In vielen und zwar besonders den grösseren Zotten ist es zu einer vollkommenen Verflüssigung der centralen Partien des Zottenstroma gekommen, durch den hierdurch entstehenden Innendruck der Rest des Stromas an die äussere Wand der Zotte gedrückt, wo er sich dann nur als ein schmaler im Verlauf seiner Maschen dieser Wand parallel verlaufender Saum nachweisen lässt. Wie in den Präparaten des Vaginaltumors, so wird auch hier das Bild oft vollkommen beherrscht durch die collossale Wucherung der Langhans'schen Zellschicht, die stellenweise zur Bildung wirklicher, grosser, zwischen benachbarten Zotten sich ausbreitender Zellcomplexe geführt hat, sowie auch des Syncytiums, welches sich in Form kürzerer und längerer kolbigen Auswüchse, sowie langer, guirlandenartig die Präparate durchziehenden Stränge von der Oberfläche erhebt, stellenweise in Form vielkerniger Protoplasmamassen auch zwischen den Langhans'schen Zellen sich findet und alle Veränderungen von dem Auftreten feinster Vacuolen im Protoplasma bis zum fast völligen Schwund desselben zeigt, wodurch es zur Bildung grosser, nur durch feine, Kerne führende

Septen zusammengehaltener Hohlräume kommt. Hierbei zeigt sich keineswegs eine Uebereinstimmung zwischen dem Verhalten des Stroma und seiner epithelialen Oberfläche, indem von der Oberfläche fast vollständig im Innern verflüssigter Zotte eine sehr intensive Wucherung der Langhans'schen Zellschicht und des Syncyticum ausgehen kann, während andererseits Zotten mit relativ intactem Stroma jede stärkere Wucherung der epithelialen Schichten vermissen lassen können. Nur wo die epithelialen Oberflächenschichten durch Aneinanderlagern zweier Zotten von der Ernährung abgeschnitten sind, finden wir als häufig wiederkehrende Erscheinung, dass die Langhans'sche Zellschicht körnig zerfällt resp. ganz schwindet, dass die syncytialen Fettmassen gleichsam zusammenfliessen und ein dichtes Fibrinnetz, welches Kerntrümmer, mit Fett beladene mehr oder weniger gut erhaltene syncytiale Massen und grosse Zellen einschliessen, die beiden Zotten verbindet. An derartig mit einander verklebten Zotten findet man auch die am weitesten vorgeschrittenen degenerativen Veränderungen des Stroma, welches völlig nekrotisch sein kann.

Die schon bei der Untersuchung des frischen Präparates hervorgetretene starke Durchsetzung der Gewebe mit Fett lässt sich besonders schön an den Flemmingpräparaten verfolgen. Besonders das syncytiale Gewebe erscheint hier vollkommen angefüllt mit Haufen schwarzer Kügelchen, die oft so dicht bei einander liegen, dass die Kerne fast vollkommen dadurch verdeckt werden. Wo es durch die Wucherung der Langhans'schen Zellschicht zur Bildung grösserer Zellcomplexe jener grossen chromatinreichen Zellen (auch die Chromatinnetze der Kerne dieser Zellen treten bei der Färbung mit Saffranin in selten schöner Weise zu Tage) gekommen ist, finden wir auch diese, wenn auch spärlicher, von Fettkörnchen durchsetzt. Auch die Langhans'sche Zellschicht ist oft nicht frei hiervon, so dass einzelne Zotten, bei denen diese die einzige epitheliale Bekleidung bildet, bei schwacher Vergrösserung durch einen feinen, schwarzen Saum begrenzt erscheinen, in welchem sich erst bei stärkerer Vergrösserung einzelne Zellen und Kerne unterscheiden lassen. Auch die Stromazellen einzelner Zotten zeigen ziemlich beträchtliche Fetteinlagerung und zwar ist dasselbe in Form feinster Körnchen meist an den Polen der Kerne abgelagert. Auch für das Studium der Mitosen sind die Flemmingpräparate sehr geeignet. Neben den zahlreichen Kerntheilungsfiguren in der Langhans'schen Zellschicht lassen

sich relativ häufig auch in den Stromazellen Mitosen nachweisen und zwar nicht nur in dem relativ intacten Stroma, sondern auch in der schmalen, peripheren noch erhaltenen Schicht der blasig umgewandelten Zotten.

In manchen Zotten zeigen die Stromazellen eine beträchtliche Grössenzunahme, in einigen lassen sich auch grosse epitheliale Zellen z. Th. mit schönen Riesenmitosen nachweisen, doch liegen sie immer an der Peripherie der Zotten und in dichtem Zusammenhang mit der Langhans'schen Zellschicht, die hier keine scharfe Abgrenzung gegen das Stroma zeigt.

Während wir an einzelnen Zotten, wie oben erwähnt, als einzige epitheliale Bekleidung eine einfache Lage cubischer Langhans'scher Zellen finden, wird dieselbe an anderen Zellen ausschliesslich durch einen schmalen Protoplasmasaum gebildet, in welchem man z. Th. weit auseinander gelegene, parallel zur Zottenoberfläche lang ausgezogene Kerne sieht. Im Gegensatz zum sonstigen Verhalten des Syncytium ist der schmale Protoplasmasaum hier fast vollkommen frei von Fett; das Stroma unterhalb derartiger Protoplasmastrecken, an dessen Stelle im weiteren Verlaufe der Oberfläche wieder Langhans-Zellen und Syncytium treten kann. ist fast ganz nekrotisch und zeigt erst wieder unterhalb der von Langhans'schen Zellen und Syncytium bekleideten Oberflächenpartien bessere Kernfärbung. In den syncytialen Strängen und vielkernigen syncytialen Protoplasmamassen lassen sich keine Mitosen nachweisen, doch wird leider gerade an den hierfür geeigneten Flemming-Präparaten ein genaues Studium derselben durch die dichte Fetteinlagerung sehr erschwert. In keinem Präparate lässt sich auch die Auflösung der syncytialen Massen in isolirte Zellen nachweisen, wohl aber begegnet man häufig Bildern, die für eine Entstehung des Syncytium aus der Langhans'schen Zellschicht sprechen. Dies geht sowohl an der Spitze der Langhans'schen Zellschicht, wie auch im Innern derselben vor sich, dabei sieht man, wie zunächst Lücken auftreten, die entweder vollkommen leer sind, oder nur einige glänzende Kernkörperchen zeigen, dann kommt eine schmale homogene Zone, die dann direct in das homogene vielkernige Protoplasma des Syncytium übergeht (s. Fig. 19). Das Protoplasma selbst schickt anscheinend schmale Ausläufer zwischen die benachbarten, grossen Langhans'schen Zellen, die hier meist ihren hellen Kern und hellen Protoplasmasaum behalten haben, und nur spärliche,

grosse, chromatinreiche Zellen zwischen sich erkennen lassen; tinctoriell lässt sich das Syncytium, sowie die protoplasmatischen Ausläufer desselben von den Langhans'schen Zellen unterscheiden, indem es mehr grünlich-gelb im Gegensatz zu den unveränderten

Figur 19.

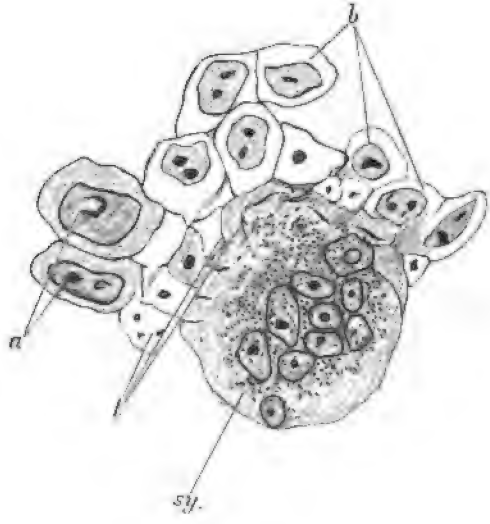

Uebergang der gewucherten Langhans'schen Zellschicht im Syncytium, an der Spitze einer compacten Wucherung der Langhans'schen Zellen. Langhans'sche Zellen, z. Th. mit grossem chromatinreichen Kerne und dunklerem Protoplasma (a), z. Th. mit grossem, hellen Kerne und hellem Protoplasma (b). — sy. Mit Fetttröpfchen durchsetztes Syncytium. — l. Lücken am Uebergang der Langhans'schen Zellen im Syncytium, z. Th. leer, z. Th. mit kleinen, glänzenden (Kern) Körperchen. (Kein Kern mehr nachweisbar.) Leitz, Oelimmersion, Ocul. 1.

hell rosa (Flemming-Saffranin) gefärbten Langhans'schen Zellen erscheint, an der Spitze der protoplasmatischen Ausläufer zwischen den Langhans'schen Zellen vermischen sich diese Unterschiede und es lassen sich hier keine scharfe Grenze und keine tinctoriellen Unterschiede zwischen dem Protoplasma beider Elemente auffinden. Hervorheben möchte ich noch, dass diese tinctoriellen Unterschiede am besten an den innerhalb der Zellschichtwucherungen auftretenden, meist vollkommen fettfreien syncytialen Massen auftreten, während sie weniger an den an den freien Enden der Zellwucherungen auftretenden und mehr oder weniger starke

Fettinfiltration zeigenden syncytialen Massen sich nachweisen lassen. Gefässe lassen sich in keiner Zotte nachweisen. Auch an den in Zenker'scher Flüssigkeit und Formol fixirten und gehärteten Blasenmolentheilen lässt sich in keinem Präparat der Uebergang des Syncytiums in isolirte Zellen nachweisen, wohl sieht man von der Spitze der gewucherten syncytialen Stränge sich mehrkernige Partien ablösen, aber immer bleibt der syncytiale Charakter bewahrt, d. h. wir sehen ein fein vacuolisirtes Protoplasma und sehr viel kleinere und schärfer conturirte Kerne, als es die isolirten, epithelialen, besonders die grossen chromatinreichen Zellen zeigen; auch Mitosen lassen sich innerhalb des Syncytiums in keinem Präparate nachweisen.

Gehen wir jetzt an die Betrachtung der Blasenmole in situ und zwar zunächst an der Hand der unmittelbar nach der Operation in die verschiedenen Fixirungsflüssigkeiten eingelegten Stückchen, sodann des in Formol gehärteten ganzen Organes, so zeigt sich mikroskopisch, dass es mehr oder weniger in der ganzen Peripherie des Eies zu einem Wachsthum der Zotten und blasigen Umwandlung derselben gekommen ist. Besonders zahlreich sieht man die Zotten in den der linken Tubengegend entstammenden Präparaten, noch der Schleimhaut anhaften und sei deren Beschreibung auch der nun folgenden Betrachtung der Beziehungen zwischen Blasenmole und Uteruswandung zu Grunde gelegt.

Auf die Muskulatur folgt hier eine verschieden breite Spongiosaschicht, zwischen deren stark dilatirten und meist parallel zur Oberfläche verlaufenden Drüsen man zahlreiche, mit Blut gefüllte, stark erweiterte Capillaren sieht. Das interglanduläre Gewebe ist hierdurch stark reducirt, stellenweise auf schmale Septen beschränkt, die nur durch die Membrana propria der Drüsen und die 1—2reihige, spindelige und ovale Zellen zeigende Endothelwand gebildet wird. Auf diese Spongiosaschicht, deren interglanduläres Gewebe keine Deciduazellen zeigt, folgt die in ihrem Verhalten sehr wechselnde Compactaschicht.

Während man nämlich an einzelnen Stellen noch von einer wirklichen, gefässführenden Compacta sprechen kann, die mehr oder weniger kleinzellig infiltrirt, z. Th. verfettete Deciduazellen und spärliche Drüsenreste zeigt, fehlt an anderen Stellen die Compacta vollständig und es folgt hier direct auf die Spongiosa der die Compacta sonst deckende (Nitabuch'sche) Fibrinstreifen. Diese ziemlich stark von Fett (Flemming-Saffranin) durchsetzte ver-

schieden breite Fibrinschicht zeigt einen stark welligen Verlauf, wobei man sieht, dass die erhabenen Partien der erhaltenen Compactaschicht entsprechen. Die Falten und Buchten dieser Fibrinschicht sind auf der freien Oberfläche derselben ausgefüllt durch verschieden breite Lagen fötaler Zellen und zwar betheiligen sich hieran sowohl die kleineren, mitosenreichen, epithelialen (Langhans'schen) Zellen als auch die grossen polymorphen, chromatinreichen Zellen, mit starkem Ueberwiegen der Letzteren; selten sieht man auch innerhalb dieser Zellcomplexe mit Fett infiltrirte, vielkernige, syncytiale Massen. An manchen Stellen sieht man diese Zellwucherungen direct von der Oberfläche blasig degenerirter Zellen ausgehen, deren beide epithelialen Schichten, besonders das Syncytium die gleichen Wucherungen zeigen, wie wir sie schon an den mit der Curette entfernten Blasenmolentheilen gesehen haben.

Die die Oberfläche der Fibrinschicht bedeckenden Lagen der fötalen Zellen werden nun keineswegs durch diese in ihrer Wucherung aufgehalten, an vielen Stellen finden sie sich innerhalb derselben, an anderen haben sie dieselbe vollständig durchbrochen und liegen, besonders in Form der grossen chromatinreichen Zellen innerhalb der Deciduazellen der Compacta, von denen sie sich durch ihre Grösse und ihr tinctorielles Verhalten aber sicher unterscheiden lassen.

Wo es zu einem vollständigen Verdrängen der Deciduazellen durch die fötalen Elemente gekommen ist, findet man dieselben scheidenartig die Gefässe umgeben und selbst bis unter die Epithelschicht der Drüsen der Spongiosa vorgedrungen. An einer Stelle sieht man nur noch Bruchstücke der Fibrinschicht erhalten und sieht unterhalb dieser Rupturstelle eine blasig degenerirte Zotte mit mässiger Wucherung der epithelialen Schicht der obersten Drüsenschicht der Spongiosa aufliegen. In einigen Präparaten sieht man von der Oberfläche einer bis in die tiefsten Schichten der Spongiosa eingedrungenen Zotte, eine mächtige, sehr selten Mitosen zeigende Zellwucherung auch die tiefsten Schichten der Spongiosa durchsetzen und in Form der grossen, chromatinreichen Zellen auch in die oberflächlichen Muskelschichten eindringen, hier häufig subendothelial in Capillaren, dann aber auch frei zwischen den Muskelzellen gelagert, die ausgesprochene, degenerative Veränderungen noch vermissen lassen. Da auch hier die grossen, chromatinreichen Zellen sich direct als Fortsetzung der

Langhans'schen Zellwucherungen ausweisen und nur äusserst selten geringe Fetteinlagerung zeigen, das Syncytium diese nie vermissen lässt, so glaube ich, dass es sich auch bei diesen, in die Muskulatur eingewanderten polymorphen, chromatinreichen Zellen, die hier meist vollkommen frei von Fett sind, um eingewanderte Langhans'sche, nicht um isolirte syncytiale Zellen handelt.

Ob aus dem grösseren Fettgehalt dieser Zellen an anderen Stellen mit Sicherheit auf ihre syncytiale Herkunft geschlossen werden kann, dürfte immerhin noch zweifelhaft sein; sicher möchte ich dagegen vielkernige, feinste Fetteinlagerung zeigende Protoplasmamassen in den oberflächlichsten Muskelschichten für syncytial halten; Zellen von der Structur der dem Stroma unmittelbar anliegenden (Langhans'schen) Zellen sind in der Muskulatur nicht nachweisbar. Die Verbreitung der grossen, chromatinreichen, mitosenfreien, fötalen Zellen auf dem Blut- und Lymphwege tritt noch deutlicher in einigen dieser Stelle entnommenen, in Zenker-scher Lösung fixirten Stückchen hervor, indem hier auch in den mittleren Schichten der Muskulatur ganze Complexe jener grossen, chromatinreichen Zellen, sowie auch vielkernige, syncytiale Massen frei im Lumen einiger kleiner Gefässe und Lymphspalten (die Wandung zeigt nur einen feinen Endothelbelag) liegen.

Mit einigen Worten müssen wir noch auf das Verhalten der Drüsenepithelien eingehen. Wie schon oben erwähnt, sind die meisten Drüsen mit einer scholligen, amorphen Masse angefüllt, die häufig gleichmässig dunkel gefärbt, der Epithelschicht direct aufliegt, häufig aber nur in den centralen Schichten diese dunkle Färbung zeigt und an der Peripherie durch einen hellen, mittelst feinster Ausläufer mit der Epithelschicht in Verbindung stehenden Saum begrenzt wird. Ausser einigen kleinen runden Zellen und Kerntrümmern sieht man ab und zu grosse, diffus gefärbte, runde Gebilde (Glycogen?) in diesen amorphen Massen liegen. Sehr wechselnd ist nun das Verhalten der Epithelien, die überall erhalten sind und nur in der Nähe der gewucherten fötalen Zellen starke fettige Degeneration (grosse unregelmässige schwarze Kugel- und Haufen : Osmium) und häufig auch mangelhafte und mehr diffuse Kernfärbung zeigen. In manchen dieser fettig degenerirten Drüsen sieht man zugleich mit dem Auftreten des Fettes, die Zellgrenzen der Epithelien undeutlich werden, stellenweise auch ganz schwinden, doch wird eine genaue Feststellung dieser Thatsache durch den

starken Fettgehalt der Epithelschicht unmöglich gemacht. Neben vollkommen normalen niedrig bis hoch cylindrischen, oft büschelförmig in das Innere der Drüse vorspringenden Epithelien, findet man colossal verbreiterte und gleichsam blasig aufgetriebene, besonders in den oberen Schichten der Decidua. Viele dieser veränderten Epithelien, die meist an der ganzen Innenfläche der Drüsen, häufig aber auch mehr fleckweise auftreten, zeigen ein schneeweisses Protoplasma mit leicht vergrössertem, ein zartes Chromatinnetz zeigendem Kerne, welches durch diese Färbung einen scharfen Contrast zu dem dunkel gefärbten, ihm oft direct aufliegenden Inhalt der Drüse bildet (cf. Fig. 20). In manchen Drüsen, in denen sich

Figur 20.



a = Im Lumen der Drüse, den Epithelien fest anliegende homogene Masse.

Blasig gequollene Drüsenepithelien der Spongiosa.
Flemming. Saffranin. Protoplasma feinfadig.
Leitz, Oc. 1, Obj. 7, Vergr. 330fach. Z. A.

der Inhalt von der Epithelschicht zurückgezogen hat, scheint es, als ob dieser blasige Protoplasmatheil mit abgerissen ist und wir erhalten dann Bilder in der restirenden Epithellage, die an Becherzellen erinnern.

Das aus der hinteren, durch die Curette anscheinend theilweise von der Compacta entblössten Uteruswand unmittelbar nach der Operation entnommene Stückchen, lässt nur eine von Blut bedeckte mässig breite Spongiosa erkennen, in der einzelne Gefässe führende Deciduainseln, aber nichts von Geschwulstelementen oder Molentheilen sich findet. Leider war dies das einzige in absolutem Alkohol gehärtete Stückchen, so dass die Glycogenuntersuchung auch bei der Untersuchung des Uterus und seines Inhaltes kein ein-

wandfreies Resultat ergab. Die Drüsen zeigen auch hier, wenn auch nicht so ausgesprochen, die oben erwähnte blasige Umwandlung ihrer Epithelien — als Inhalt neben einer feinfädigen, im Centrum häufig verdichteten Masse, hier auch Blut.

Die Untersuchung des in Formol-Alkohol gehärteten Organes wurde in der Weise vorgenommen, dass dasselbe durch frontale Schnitte in 7 Scheiben zerlegt wurde, die nach Celloidineinbettung, je nach dem mikroskopischen Bilde in verschiedener Ausdehnung, z. Th. in lückenlosen Serien geschnitten und der mikroskopischen Untersuchung unterworfen wurden.

Dieselbe ergab nun, wie auch schon nach dem makroskopischen Befund zu erwarten war, dass eine eigentliche Placentarstelle nicht existirt, sondern dass in gleicher Weise die Schleimhaut der beiden Seitenwände und vorderen Wand, in geringerem Maasse auch die Schleimhaut der hinteren Wand von den Zotten resp. deren epithelialen Oberflächenwucherungen durchsetzt ist. In der linken Seitenwand begegnen wir diesen Wucherungen vom Fundus bis zum inneren Muttermund, während die Decidua der übrigen 3 Wände in der letzten bis zum inneren Muttermund reichenden Scheibe frei von fötalen Gewebselementen ist.

Ist schon die räumliche Ausdehnung dieser Zotteninsertion an und für sich pathologisch, so wird dieser Eindruck des Pathologischen noch verstärkt bei der mikroskopischen Betrachtung der hierbei sich abspielenden Vorgänge, sowohl was die Wucherung der Zotten und ihrer epithelialen Oberfläche, als auch was das Verhalten der Decidua betrifft.

Beginnen wir mit der Letzteren, so kann naturgemäss bei der fast allseitigen Zottenwucherung von einer Trennung in Decidua serotina und vera nicht die Rede sein. (Vielleicht dürfte der Nachweis des Oberflächenepithels, der nur in der rechten Wand gelingt, uns berechtigen, hier von Vera zu sprechen und eine wirkliche Placentarbildung für die linke Seite anzunehmen, wobei wir als Stütze für diese letztere Annahme einer allerdings wohl frühzeitig wieder zu Grunde gegangenen Placentarbildung den Nachweis der Zottengefässe und kernhaltiger rother Blutkörperchen anführen können.) Aber auch die Trennung der Decidua selbst in eine compacte obere, spongiöse mittlere und mehr oder weniger unveränderte untere Schicht lässt sich nur stellenweise durchführen. Neben derartigen Partien, die eine breite Compacta mit erhaltenem Oberflächenepithel und Drüsen, eine schön entwickelte

Spongiosa mit vielen Gefässräumen und Drüsen und darunter eine mehr compacte Drüsenschicht mit stark büschelförmig in das Lumen der Drüsen vorspringender Wucherung ihrer Epithelien zeigen, finden wir plötzlich Partien, in denen die Spongiosa nur noch durch spärliche Drüsenräume (die selten auch ganz geschwunden sein können) angedeutet ist und der Muscularis nur eine verschieden breite compacte von alten und mehr frischen Blutherden, sowie necrotischen Partien in verschieden starker Ausdehnung durchsetzte Schicht aufliegt. Während bei vielen dieser Blutherde sich nachweisen lässt, dass es sich um stark erweiterte gefüllte Capillaren handelt, lässt die gewaltige Ausdehnung derselben in anderen Fällen diese Annahme als ganz unwahrscheinlich erscheinen; andererseits lässt sich auch aus der z. Th. schichtweisen Anordnung dieser Blutungen, ihrer Durchsetzung sowie Abgrenzung gegen das umgebende Gewebe durch z. Th. zerfallene Leukocyten mit Sicherheit die Annahme ausschliessen, dass es sich hier um während der Operation entstandene Blutungen handeln könne. Sehr häufig lassen sich innerhalb dieser Blutherde und fibrinös-necrotischen Partien noch Zotten mit verschieden starker Wucherung ihrer epithelialen Oberfläche, häufig auch nur Züge oder breitere Complexe der fötalen Zellen allein nachweisen. Häufig fehlen auch die Letzteren, doch lässt sich dann aus einem Vergleich mit der gleichen Partie der vorhergehenden oder nachfolgenden Scheibe meist mit Sicherheit nachweisen, dass es sich um Blutungen im Anschluss an derartige, fötale Wucherungen handelt, die eben auf weite Strecken die Decidua durchsetzen und zum Absterben bringen.

Streckenweis, besonders an der vorderen und hinteren Wand des Uterus fehlt die compacte obere Schicht vollständig und wir sehen nur eine verschieden breite, häufig ganz normale spongiöse Schicht die obere Begrenzung der Decidua bilden. Da hier häufig von einer Einwanderung fötaler Zellen, sowie von reactiven Erscheinungen seitens der Decidua nichts zu sehen ist, so werden wir wohl annehmen dürfen, dass hier durch den Zug der Curette resp. durch den Zug der mit der Curette entfernten Basenmolentheilen unmittelbar vor der Operation sowie durch die mechanischen Insulte während derselben die compacte obere Schicht und einzelne Partien der spongiösen Schicht mit entfernt sind. Die weiteren reactiven Veränderungen der Decidua, das Verhalten der Drüsen, besonders der Epithelien derselben, sollen bei der nun

folgenden Schilderung der Anheftung der Zotten resp. der Einwucherung ihrer epithelialen Elemente besprochen werden.

Auch diese tritt, wie schon das fleckweise Auftreten der soeben erwähnten decidualen Veränderungen (Blutungen, Necrose) angezeigt hat, nur fleckweise innerhalb der Decidua auf; nirgends finden wir grössere Zottenreste der Schleimhaut anliegen, sondern immer sind es vereinzelte, schon mehr oder weniger tief in die Decidua eingedrungene oft colossal grosse Zotten, die uns auf die Ursprungsstätte der vielfachen fötalen Gewebselemente in den mütterlichen Geweben hinweisen.

Oft freilich fehlen die Zotten vollständig und wir finden dann die Decidua in verschieden starker Ausdehnung von Zügen polymorpher, chromatinreicher, oft mehrkerniger, grosser epithelialer Zellen oder auch von breiten Complexen dieser Zellen vermischt mit kleineren hellen, mitosenreichen epithelialen Zellen, sowie mit syncytialen Strängen und Protoplasmamassen durchsetzt. Wo wir als Ursprungsstelle dieser epithelialen Wucherung noch Zotten selbst in der Decidua nachweisen können (fast in jeder Scheibe gelingt dieser Nachweis), begegnen wir auch hier den gleichen Bildern, die wir bei der Untersuchung der kleinen Vaginalmetastase vorfanden, d. h. wir sehen die Oberfläche der Zotte überall da, wo es noch nicht zu einer Wucherung des Epithels gekommen ist, von einer Schicht der Langhans'schen Zotten und dem syncytialen Protoplasmasaum umgeben, sehen dann die Langhanssche Zellschicht häufig unterbrochen durch syncytiale Stränge und Knospen, in Form von mitosenreichen Zellsäulen und breiteren Complexen von der Zottenoberfläche emporwuchern und schliesslich in die grossen polymorphen, häufig mehrkernigen, epithelialen Zellen übergehen, die ihrerseits wieder innig vermischt sind mit syncytialen, z. Th. vacuolisirten Strängen und vielkernigen Protoplasmamassen. Wie in dem kleinen Vaginaltumor zeigen diese polymorphen, grossen, epithelialen Zellen auch hier einen sehr grossen Wechsel im Chromatingehalt, so dass neben intensiv, fast „klecksig" gefärbten, auch grosse, helle, epitheliale Zellen mit hellem Kern und hellem Protoplasmasaum auftreten. Von den Zellen der Langhans'schen Schicht lassen sie sich jedoch durch ihre Grösse, unregelmässige Gestalt der Kerne, sowie dadurch unterscheiden, dass wir nie Mitosen, wohl aber häufig Bildern (Rosetten-, Maulbeerform u. s. w.) in ihnen begegnen, die anzeigen, dass wie in den chromatinreichen auch in diesen chromatinarmen,

grossen, epithelialen Zellen die Vermehrung der Kerne durch Abschnürung stattfindet, resp. dass die chromatinreichen sich unter Abnahme ihres Chromatingehaltes bei dieser Kernvermehrung in diese umwandeln.

Die Ausdehnung dieser epithelialen Wucherung innerhalb der Decidua ist sehr verschieden.

Während sie an einzelnen Partien der Decidua auf die oberflächlichsten Compactaschichten beschränkt bleibt, sehen wir an anderen Stellen die fötalen Wucherungen in Form kleiner circumscripter Neubildungen die ganze Decidua einnehmen, häufig, wie gesagt, noch im Zusammenhang mit den Zotten, die man in einzelnen Präparaten schlangenartig die ganze Decidua bis in die tiefsten Spongiosaschichten durchziehen sieht. Auch die oberflächlichen Muscularisschichten sind oft in weiter Ausdehnung von den fötalen Wucherungen durchsetzt, und zwar geschieht dies Eindringen sowohl subendothelial in der Wand kleiner Gefässe und Capillaren, wie auch in Zügen innerhalb der Lymphspalten, wie auch schliesslich anscheinend regellos zwischen den einzelnen Muskelzellen. An diesem continuirlichen Eindringen von der Spongiosa aus betheiligen sich sowohl die grossen polymorphen, aus den Langhans'schen Zellen hervorgegangenen epithelialen Zellen, wie auch das Syncytium, welches hierbei gleichfalls eine starke Zunahme des Chromatingehalts seiner Kerne zeigt. Sehr oft handelt es sich bei dem Eindringen dieser syncytialen Massen nur scheinbar um Einzelzellen, indem das Syncytium auch hier als zusammenhängendes protoplasmatisches Band weiter wuchert, dessen stark chromatinreiche Kerne nur durch ihre Anordnung in spindeligen Zügen Zellen vortäuschen.

Sehr schön lässt sich hierbei die Polymorphie dieser Zellen studiren, indem man sieht, wie die, in der Spongiosa noch grossen, plumpen, epithelartig in Form breiter Zellcomplexe neben einander gelagerten Zellen bei ihrem Vordringen in die Muskulatur zumeist Spindelform, dann bei ihrem weiteren Vordringen je nach dem vorhandenen Raume die abenteuerlichsten Formen annehmen. Auch hierbei scheint eine stete Vermehrung der Kerne stattzufinden, wie der häufige Befund von mehrkernigen Zellen anzeigt. Da es sich bei diesen mehrkernigen Zellen fast ausschliesslich um Zellen mit hellen chromatinarmen Kernen handelt, die sich meines Erachtens immer mit Sicherheit von den Deciduazellen unterscheiden lassen, so scheint es fast, als ob mit der Kernvermehrung die Abnahme

des Chromatingehalts Hand in Hand geht. Die Beziehung dieser fötalen Zellwucherung zu dem Gefässsystem tritt übrigends schon bei ihrem Eindringen in die Compacta auf, indem wir sie hier oft scheidenartig die Gefässe umgeben, sowie auch im Lumen die Gefässe und Capillaren (in einem Präparat unterhalb des wohl erhaltenen Oberflächenepithels der Compacta) liegen sehen, von wo dann ihrer Verschleppung auf dem Blutwege kein Hinderniss mehr entgegensteht.

Als sichtbaren Ausdruck dieser stattgehabten Verschleppung finden wir, ganz abgesehen von dem Auftreten der Scheidenmetastasen, denn auch fast in jeder Scheibe, häufig in einem Schnitt an 5—6 Stellen, innerhalb der Blutgefässe und Lymphbahnen der Muskulatur, weit ab von der Uterushöhle, fötale Elemente einzeln, wie auch in grösseren Complexen. Häufig bestehen die letzteren nur aus den grossen chromatinreichen Zellen, häufig nur aus Syncytium, an anderen Stellen wieder sind beide innig vermischt, sehr selten sind es auch kleinere epitheliale Zellen mit hellem Kern, die vollkommen identisch sind mit den Zellen der gewucherten Langhans'schen Zellschicht, und auch hier innerhalb des Gefässes von syncytialen Strängen umgeben sind.

Wenn es sich auch bei einzelnen dieser fötalen Gewebsverschleppungen an der Hand der Serien nachweisen lässt, dass es sich hier um ein continuirliches Vordringen von der Spongiosa aus handelt, bei anderen, aus dem Fehlen jeglicher Reactionserscheinungen seitens des umgebenden Gewebes, die Annahme vielleicht noch gelten kann, dass diese Verschleppungen erst intra operationem entstanden seien (wenn es sich nicht um sehr frische Verschleppungen handelt), so lässt sich doch andererseits eben durch die Serienschnitte bei anderen zeigen, dass sie vollkommen ohne jeden direkten Zusammenhang mit den fötalen Wucherungen der Decidua stehen, auch nicht erst während der Operation entstanden sein können, da wir in ihrer Umgebung bereits reactive Erscheinungen antreffen, wie Ansammlung von Leukocyten und Schwellung der Endothelien, während Blutungen und ausgesprochene Nekrose im umgebenden Gewebe bei diesen isolirten intravasculären Verschleppungen meist fehlen.

In einer Serie sieht man auch eine Zotte, weit ab von der Uterushöhle, innerhalb der Muskulatur liegen und kann verfolgen, wie von dieser Stelle aus sich ein theilweise mit fötalen Zellen ausgegossener Lymphspalt bis zur Decidua hinzieht. Die Zotte

selbst lässt deutlich an 3 Flächen die Langhans'sche Zellschicht und darüber einen syncytialen Protoplasmasaum erkennen. Das Epithel der 4. Fläche ist fast vollkommen verloren gegangen, hier liegt das Zottenstroma z. Th. innig der Capillarwand an, deren Endothel hier geschwunden ist; nur an einer kleinen Stelle der Zottenoberfläche erscheinen die Langhans'schen Zellen ein wenig gewuchert, — stärkere reactive Erscheinungen seitens der Umgebung fehlen. Das Stroma der Zotte ist gefässlos, zeigt keine Spur einer blasigen Umwandlung.

Sehr wechselnd ist das Verhalten der übrigen in der Decidua gelagerten Zotten, die mit Ausnahme der eben erwähnten Zotte und einer anderen, die vollkommen von Epithel entblösst in der tiefsten Schicht der Spongiosa der linken Uteruswand sich findet, sämmtlich als Ausgangs- und Mittelpunkt der fötalen Zellwucherung sich ausweisen.

Neben solchen, die völlig normales Stroma und selten auch Gefässe aufweisen, zeigen die meisten eine Verflüssigung der centralen Partien. Häufig tritt diese Verflüssigung nur partiell auf, und wir sehen das Stroma daneben compacte, stark zellreiche Sprossen treiben, die ihrerseits wieder sich theilen, so dass z. B. in einer Reihe von Schnitten einer Serie zwei gewaltige Zotten tief in der Spongiosa neben einander gelagert erscheinen, die eine vollkommen zur Blase umgewandelt, die andere mit normalem Stroma, die erst im Verlauf der Serie verschmelzen und so anzeigen, dass es sich nur um eine partiell blasig degenerirte, stark verzweigte Zotte handelt, die sowohl am Hauptstamm, wie an den kleinen secundären Verzweigungen eine gewaltige Wucherung ihrer epithelialen Oberflächenschichten zeigt.

Nur an der der schmalen nekrotischen Compactaschicht zugekehrten Fläche der Zotte fehlt diese Wucherung; hier lassen sich noch eben die beiden Lagen der Langhans'schen Zellschicht und des Syncytium erkennen; als Ausdruck einer Einfaltelung der Zotte sieht man im Stroma in manchen Schnitten Complexe Langhansscher Zellen sowie syncytiale Massen auftreten, und zwar erscheint zunächst immer eine dichte Lage der Zellschichtzellen, denen sich dann in den nächsten Schnitten syncytiale Massen beimischen. In keiner der erwähnten Zotten liessen sich im Stroma grosse epitheliale Zellen nachweisen.

Mit einigen Worten müssen wir noch auf das Verhalten der Drüsen eingehen, welche je nach dem Grade der Wucherung der

fötalen Elemente ein sehr verschiedenes Verhalten zeigen. Wo dieselben vollkommen in den mütterlichen Geweben fehlen, zeigen die Drüsen, abgesehen von den Graviditätsveränderungen (Abplattung der Drüsenepithelien der Compacta und der stark erweiterten Drüsenräume der mittleren spongiösen Schicht, starke Wucherung mit büschelförmigen Vorsprüngen in das Lumen der Drüse in der unteren Schicht), meist normales Verhalten. Nur kann man auch an solchen von fötalen Elementen vollkommen freien Partien häufig auch die oben schon erwähnte gewaltige Quellung finden. Wie schon oben kurz erwähnt wurde, treten mit dem Einwuchern der fötalen Zellen in die tieferen Schichten der Decidua zugleich mit der Verfettung derselben eigenthümliche Veränderungen ein, die in einer starken Wucherung der Epithelien unter gleichzeitigem Verschwinden ihrer Zellgrenzen bestehen.

Besonders stark treten diese Veränderungen auf, wo die Spongiosa vollkommen von den fötalen Zellen durchsetzt und diese selbst in die Drüsen eingedrungen sind. Man sieht dann, wie die Zellen ihre Grenzen verloren haben, wie die Kerne kleiner geworden und in Unordnung gerathen sind, in mehrfacher Lage die Innenfläche der Drüse auskleiden. Man sieht dann weiter kolben- und sprossenartige Wucherungen mit gewaltigem Kernreichthum (die auch hier keine Zellgrenzen erkennen lassen) von deren Innenprotoplasmasaum in das Innere der Drüse vorspringen, ohne dass aber, wie bei den büschelförmigen Wucherungen bei normaler Gravidität, das darunter liegende Bindegewebe diese epitheliale Wucherung begleitete. Dass es sich hierbei nicht um Wucherungen in die Drüse eingedrungener syncytialer fötaler Massen handelt, lässt sich an der Hand der Serie meines Erachtens mit Sicherheit ausschliessen, obschon ein Eindringen fötaler Zellen sowohl per continuitatem als auch durch Einschleppung von der Uterushöhle aus, wie es Aschoff (28) bei jüngeren Eiern, die die Uterushöhle noch nicht ausfüllten, beobachten konnte, an anderen Stellen wohl mit Sicherheit angenommen werden kann. Die Cervix, sowie auch die Tube und das Ovarium sind frei von fötalen Wucherungen. Das letztere zeigt zahlreiche Corpora albicantia, einige anscheinend normale Graaf'sche Follikel und ein Corpus luteum von beträchtlicher Grösse mit gewaltiger Wucherung des Follikelepithels, in welches zahlreiche, astförmig sich theilende, blutgefässhaltige Bindegewebszüge von der Theca interna hineinziehen.

Als Nebenbefund der Untersuchung des Uterus und Ovariums

möchte ich hier noch kurz erwähnen, dass sich in der rechten Seiten- und Vorderwand, z. Th. dicht unter der Serosa des Uterus, sowie auch im Hilus, wie in der Mark- und Rindensubstanz des Ovariums zahlreiche, z. Th. cystisch sich erweiternde drüsige Bildungen nachweisen liessen, die ich auf Urnierenreste zurückführen möchte.

Auch von der Mucosa der Uterushöhle abgesprengt, lassen sich im Myometrium der rechten Uteruswand oft Drüsen in spärlichem Mucosagewebe eingebettet nachweisen, deren Zellen keine Schwangerschaftsveränderungen zeigen.

Wenn es auch nach dieser Schilderung der Beziehungen zwischen fötalem und mütterlichem Gewebe kaum noch der besonderen Erwähnung bedarf, so sei doch noch einmal unter besonderem Hinweis auf die völlige Uebereinstimmung der von den Zotten der Vaginalmetastasen und der uterinen Blasenmole ausgehenden fötalen Zellwucherungen ausdrücklich hervorgehoben, dass die decidualen Veränderungen, wie kleinzellige Infiltration, Nekrose, Blutungen ausschliesslich secundärer Natur und als Folge resp. Reactionserscheinungen auf das Eindringen der fötalen Gewebselemente aufzufassen sind, dass speciell jede Anzeichen, die für eine sarcomatöse oder carcinomatöse Erkrankung der Decidua sprechen können, fehlen. Auch die Erscheinungen an den Drüsenepithelien möchte ich nicht wie Gebhard (14) als Zeichen einer malignen Wucherung auffassen, sondern sehe darin nur den Ausdruck einer durch den Reiz der fötalen Zellwucherungen gesteigerten Wucherungstendenz.

Wenn auch nach den umfassenden und was die pathologisch-anatomische Deutung betrifft, grundlegenden Arbeiten Marchand's (1 u. 3) über das sog. Deciduom ein erneutes Eingehen auf die Literatur und ein Vergleich unseres Falles mit den zahlreichen, seit Sänger's (4) erster Publication erschienenen Beobachtungen überflüssig erscheint, so dürfte doch ein Vergleich des pathologisch-anatomischen Befundes unseres Falles mit den bei destruirender Blasenmole erhobenen Befunden geboten erscheinen, schon um die Frage zu entscheiden, wie weit wir überhaupt berechtigt sind in unserem Falle eine maligne Wucherung der Zotten resp. ihres epithelialen Ueberzuges anzunehmen und ihn demgemäss zu den malignen Chorionepitheliomen zuzurechnen. Andererseits ist auch die Frage der Herkunft der einzelnen Geschwulstelemente in Fällen ausgesprochener Tumorbildung, sowie ferner die Frage der ätiolo-

schen Beziehung der Blasenmole zu dieser malignen Neubildung keineswegs soweit geklärt, dass ein Versuch, auch unseren Fall, bei dem wir es mit einem relativ frühen Stadium der „Deciduombildung" zu thun haben, zur Klarlegung dieser wichtigen Fragen heranzuziehen, überflüssig erscheinen könnte.

Den Beweis der Malignität unseres Falles und der Berechtigung, ihn den „Deciduomen" zuzählen zu können, dürfen wir allerdings nicht aus einem Vergleich mit den Fällen ziehen, in denen es verschieden lange Zeit nach einem Abort oder normaler Geburt, oder nach Geburt oder Ausräumung einer Blasenmole bereits zu wirklicher Tumorbildung gekommen ist, sondern nur die kleine Gruppe derjenigen Fälle, in denen, sei es durch die operative Entfernung des Uterus oder durch den frühzeitigen Tod vor Ausstossung der Blasenmole, die Feststellung des pathologisch-anatomischen Befundes an der Blasenmole in situ möglich war, kann hier zum Vergleich herangezogen werden.

Von den hier in Betracht kommenden Fällen destruirender Blasenmole von Wilton (5), Volkmann (6), Jarotzky-Waldeyer (7), Krieger (8), Superno (9), Pestalozza (10), Neumann (11), Solowij (12), in denen Beschreibungen der Blasenmole in situ resp. des Uterus 9 Tage nach Ausräumung der Blasenmole (Pestalozza) vorliegen, findet sich eine eingehende mikroskopische Untersuchung nur von dem Neumann'schen Fall, auf dessen vergleichsweise Besprechung zum Nachweise der Malignität unseres Falles wir uns daher beschränken wollen.

Von den übrigen Fällen destruirender Blasenmole, in denen relativ kurze Zeit nach Geburt oder Ausräumung der Blasenmole die Totalextirpation des Uterus vorgenommen wurde, dürften besonders die eingehend geschilderten Fälle von Schauta-Neumann (13), in welchem 2 Wochen, von Gebhard (14) (Fall II), in welchem 3 Wochen, von Marchand (3) und Voigt (15), in welchen ca. 7 bezw. 10 Wochen zwischen Geburt und Totalexstirpation lagen, für die Auffassung des weiteren Verlaufes unseres Falles, falls derselbe nicht so frühzeitig zur Operation gekommen wäre, von Interesse sein, doch glaube ich kaum, sie zur Vergleichung mit unserem Falle bezüglich der Malignität desselben heranziehen zu dürfen, da die mit dem Puerperium eintretenden Rückbildungsvorgänge am Uterus auch das pathologisch-anatomische Bild der malignen Erkrankung desselben modificiren müssen. Um so grösser ist dafür die Aehnlichkeit des mikroskopischen Befundes

unseres Falles mit dem erwähnten Neumann'schen Falle. Auch Neumann weist in seinem Falle auf die grosse Ausdehnung der Haftstelle des Eies und die „inselförmige" Vertheilung der Blasenmolentheile auf und in der Uteruswandung hin.

Wenn Neumann in den dazwischen liegenden Partien die Compacta reducirt und ohne Oberflächenepithel fand, die Decidua an den Haftstellen der blasigen Zotten resp. deren epithelialen Wucherungen vollkommen vermisste, so glaube ich, wird man diese kleinen Abweichungen vollkommen mit der ca. 1 Monat längeren Schwangerschaftsdauer in Neumann's Falle erklären können, denn auch in unserem Falle war ja stellenweise die Decidua schon auf eine schmale, fast drüsenfreie, von necrotisch-fibrinösen Partien durchsetzte Schicht reducirt. Auch die weitere Schilderung des Neumann'schen Falles, der häufige Befund von Chorionzotten in den Gefässen der Muskulatur mit starker Wucherung der Langhans'schen Zellschicht und des Syncytiums, die starke Durchsetzung der Muskulatur mit grossen zelligen Elementen mit homogenem, stark gefärbtem Protoplasma und meist mehrfachen, grossen Kernen, entspricht ganz den Bildern, wie wir sie in unserem Falle theils erst angedeutet, theils mehr oder weniger ausgeprägt wiederfinden. Wenn Neumann allerdings diese erwähnten grossen Zellen als syncytiale auffasst und nur für die in den Gefässen befindlichen Zellverschleppungen und die direct von der Oberfläche der Zotte ausgehenden Zellwucherungen zugiebt, dass es sich hierbei um Zellen der Langhans'schen Schicht handelt, so kann ich ihm hierin nur bedingt beistimmen, da ich glaube, dass es sich bei den die Decidua und Muskulatur durchsetzenden fötalen Einzelzellen der Mehrzahl nach um umgewandelte Zellen der Langhans'schen Zellschicht handelt, während das Syncytium mehr in Form zusammenhängender vielkerniger Protoplasmabänder in die Muskulatur einwuchert, wobei allerdings die Auflösung in Einzelzellen nicht völlig geläugnet werden kann.

Ohne auf diese Frage der Histogenese der einzelnen Zellelemente in unserem Falle, sowie in Fällen ausgesprochener Tumorbildung an dieser Stelle näher eingehen zu wollen, möchte ich zunächst darzulegen versuchen, wie weit uns abgesehen von der geschilderten Aehnlichkeit mit dem Neumann'schen Falle, der weitere anatomische Befund unseres Falles zur Annahme der Malignität berechtigt. Wenn auch nach der Beobachtung von Pick (16) in der embolischen Verschleppung fötaler Elemente in ent-

ferntere Organe bei Blasenmole kein absolut sicheres Zeichen der Malignität der uterinen Blasenmolentheile erblickt werden kann, die Vorbedingungen für eine embolische Verschleppung fötaler Elemente und zwar sowohl der Zotten, wie ihrer epithelialen Elemente allein, d. i. das Eindringen fötaler Elemente in die mütterlichen und zwar vorzugsweise venösen Gefässbahnen der Serotina und Muskulatur nach den Untersuchungen von Kupfer (17), Virchow (18), Heinz (19), Gottschalk (20), Ulesco-Stroganowa (21), Pels Leusden (27), Ruge (22), Blumenreich (26), Aschoff (28) und Befunden[1]), die wir selbst bei der mikro-

---

1) In zahlreichen (ca. $^1/_5$) Präparaten zweier lückenlosen Serien von 209 und 139 Schnitten durch die Placentarstelle eines myomatösen durch supravaginale Amputation entfernten Uterus im II.—III. Schwangerschaftsmonat (auch direct unter der Placentarstelle sieht man im Präparat ein Myom) konnte ich in den betreffenden an den Stellen spindelförmig erweiterten Gefässen, sowie Lymphspalten der Serotina und oberflächlichen Muskularisschichten vielkernige syncytiale Protoplasmamassen nachweisen, die oft einen beträchtlichen Umfang zeigten, da sie in 7—8 aufeinanderfolgenden Schnitten (Dicke 25 μ) nachweisbar waren. Daneben konnte man auch in den Muskelinterstitien zahlreiche fötale Zellen vordringen sehen, doch standen diese mit den erwähnten, isolirt in den Gefässen liegenden syncytialen Massen nicht in directem Zusammenhang. In 6 aufeinanderfolgenden Schnitten liessen sich auch im Innern eines derartigen syncytialen Protoplasmahaufens Spuren vom Zottenstroma nachweisen.

Den gleichen Bildern begegnete ich bei der mikroskopischen Untersuchung der Placentarstelle (Placenta wie im ersten Präparat in situ erhalten) eines 2., gleichfalls im II.—III. Schwangerschaftsmonat durch supravaginale Amputation gewonnenen, myomatösen Uterus. Da hier neben weiten Strecken der Serotina auch die Reflexa und angrenzende Vera im Präparat erhalten war, so liess sich hier an der Hand einer Serie von 331 Schnitten, wie auch für die Serotina, so auch für die Vera der Nachweis führen, dass es zu zahlreichen Verschleppungen umfangreicher syncytialer Massen in die Gefässe und Lymphspalten der Decidua, wie auch der Muscularis gekommen war. In einer Serie von 14 auf einander folgenden Schnitten liess sich auch im Lumen einer grossen Vene der tieferen Muscularisschicht eine Zotte, umgeben von Leukocyten und rothen Blutkörperchen, nachweisen. Die Zotte zeigt normale Färbbarkeit und lässt deutlich die Langhans'sche Zellschicht und Syncytium erkennen, das Letztere häufig in Form kleiner Kölbchen sich an der Oberfläche der Zotte erhebend. Das Stroma zeigt häufig kleine Ausstülpungen, keine abnormen Zellen, in einigen Schnitten hat es sich etwas von der Langhans'schen Zellschicht zurückgezogen, so dass an der Grenze beider Schichten kleine Lücken im Stroma auftreten. Auch fern ab von der Zelloberfläche begegnet man im Lumen dieses Gefässes vielkernigen, syncytialen Massen, die hier wohl ungezwungen auf die erwähnte Zotte zurückgeführt werden können.

skopischen Untersuchung von Placenten in situ erheben konnten, auch bei normaler Placentarbildung sehr viel häufiger gegeben zu sein scheinen, als allgemein angenommen wird, so zwingt uns doch die excessive und soweit sie die Langhans'sche Zellschicht und das Syncytium betrifft, atypische, die Umgebung nach Art einer malignen Neubildung zerstörenden Wucherung des Epithels und Stromas der Zotten in diesen Vaginalmetastasen, hier eine maligne Wucherung anzunehmen. Wenn hierüber auch kein Zweifel bestehen kann, so dürfte es immerhin noch zweifelhaft sein, ob wir auch im streng pathologisch-anatomischen Sinne hier von Malignität sprechen können, da, wie auch Marchand mit Recht hervorhebt, „die unbegrenzte Wucherungsfähigkeit an sich eine Eigenschaft fötaler Gewebe, im speciellen Falle des Chorionepithels ist", welches nur durch die normale Entwicklung des Eies in Schranken gehalten wird.

Angesichts der Wucherung des Zottenstromas, die unzweifelhaft in unserem Falle, besonders in der grossen Vaginalmetastase vorliegt, können wir die Zotte hier auch nicht mehr im Sinne Pick's als „blosses Transportmittel für den im Sinne der Neubildung allein bedeutungsvollen Epithelbelag, das Exochorion" ansehen, sondern müssen auch dem Stroma hier eine direct active Rolle zuschreiben, wobei es hier allerdings noch schwerer sein dürfte, im pathologisch-anatomischen Sinne von Malignität zu sprechen.

Für die Berechtigung der Annahme, dass es sich in Pick's Fall wirklich um eine gutartige, d. h. hier nur mit beschränkter Wucherungsfähigkeit ausgestattete Metastase gehandelt habe und dass die „Gutartigkeit" nicht nur in der frühzeitigen und vollständigen Exstirpation begründet lag, dürfte vielleicht der Unterschied im mikroskopischen Befunde sprechen, indem Pick ausdrücklich erwähnt, dass weder die Zotten der uterinen Blasenmole, noch auch der Vaginalmetastase, die grösstentheils aus Blut bestand und compacte Geschwulstzellenbildung vollkommen vermissen liess, deutlich Zellen der Langhans'schen Schicht, sondern nur eine typische, mehr oder weniger ausgesprochene Wucherung des Syncytiums zeigten, während in unserem Falle eine excessive Wucherung beider Epithelschichten, im kleinen Vaginaltumor mit starkem Ueberwiegen der Langhans'schen Zellschicht vorlag.

Berechtigt nun ein derartiger Befund an einer Metastase, auch dem Mutterboden derselben, also der uterinen Blasenmole den

gleichen malignen Charakter zu vindiciren? Wenn diese Annahme auch in unserem Falle zutraf, so müssen wir doch sagen, dass damit kein Beweis für alle derartigen Fälle gegeben ist, dass vielmehr diese Annahme und die darauf begründete Therapie, d. i. die Totalexstirpation, trotz ihres practischen Erfolges, wissenschaftlich nicht absolut begründet war. Denn die Möglichkeit, dass eine gutartige Metastase erst an Ort und Stelle malignen Charakter annehmen kann, ist nach der Beobachtung von Schmorl (29) nicht von der Hand zu weisen und es wird in ähnlichen, zukünftigen Fällen das weitere therapeutische Vorgehen davon abhängen müssen, ob der betreffende Operateur die Gefahr der Totalexstirpation zu hoch anschlägt, um diesen Eingriff, wenn er wissenschaftlich noch nicht absolut indicirt sein sollte, auszuführen.

Eine andere Frage, die sich naturgemäss hier aufdrängen muss, ist die, können wir nicht durch Austastung der Uterushöhle nach Geburt oder Ausräumung der Blasenmole, sowie durch die mikroskopische Untersuchung derselben Anhaltspunkte für den ev. malignen Charakter gewinnen? So werthvoll die erstere Untersuchungsmethode in späteren Stadien, wo es zur Bildung wirklicher Tumoren gekommen ist, für die Erkennung des malignen Charakters des Processes, allerdings auch hier nur Hand in Hand mit der mikroskopischen Untersuchung sein kann, ebenso unsicher, wenn nicht überhaupt unbrauchbar, muss sie angesichts des mikroskopischen Bildes unseres Falles für die Erkennung so früher Stadien der malignen Erkrankung genannt werden.

Denn so überzeugend auch das mikroskopische Bild für die Malignität des Processes spricht, wenn wir sehen, wie jede Zotte für sich gleichsam den Ausgangs- und Mittelpunkt einer malignen Neubildung abgiebt, indem ihre epithelialen Elemente, ohne ihrer physiologischen Aufgabe, dem Aufbau der Placenta und dem Ernährungsaustausch des Fötus gerecht zu werden, den mütterlichen Boden weit über die ihnen zukommenden Grenzen in Form eines compacten, schrankenlos wuchernden Gewebes zerstören, wenn wir weiter sehen, wie es von diesen, mit abnormer Wucherungsfähigkeit ausgestatteten Zotten zu multiplen Verschleppungen in die Muskulatur kommt, den Keimen der regionären Metastasen, denen wir in der Schilderung des pathologisch-anatomischen Befundes späterer Stadien der „Deciduombildung“ so vielfach begegnen, so dürfte doch die Erkennung dieses malignen Eindringens dem tastenden Finger in so frühem Stadium unmöglich

sein. Die zweite Frage, ob und wie weit es möglich ist, aus der mikroskopischen Untersuchung der Blasenmole selbst Anhaltspunkte für den gut- oder bösartigen Charakter derselben zu gewinnen, ist seitdem die Beziehung zwischen Blasenmole und „Deciduombildung" erkannt ist, Gegenstand vielfacher Untersuchungen geworden, auf Grund derer dann auch diese Frage in verschiedenstem und leider auch widersprechendstem Sinne beantwortet wurde. Neumann (13) glaubt „in dem Vorkommen von syncytialen Geschwulstzellen im Zottenstroma, sowie in einer abnormen Durchwucherung der von der Zellschicht abstammenden Zellherde durch syncytiale Elemente" ein Zeichen der Malignität der uterinen Blasenmole zu sehen; Gottschalk (25) und Voigt (15) sehen in dem Auftreten grosser, chromatinreicher Kerne in den syncytialen Wucherungen, der Letztere ferner noch in der hochgradigen gleichzeitigen Wucherung der Langhans'schen Zellen und des Syncytiums und deren inniger Vermischung, sowie ferner in der Neigung desselben sich in einzelne Zellen und Zellzüge zu theilen, ein Zeichen maligner Wucherung.

Angesichts des Widerspruchs, welchen die Neumann'schen Angaben erfuhren — Ruge (23) und Pick (30) konnten die Neumann'schen Zellen im Stroma notorisch gutartiger Blasenmolen constatiren, Marchand (3) vermisste sie in einem Falle von notorisch maligner Blasenmole, Voigt (15) fand in seinem Falle von destruirender Blasenmole ab und zu vereinzelte syncytiale Zellelemente im Stroma, sowie das Eindringen syncytialer Zellzüge, glaubt aber doch bei der Seltenheit dieses Befundes, sowie angesichts der Thatsache, dass er in den Uterusschnitten in dem noch gut erhaltenen Zottenstroma nirgends derartige Bildungen nachweisen konnte, hierin kein charakteristisches Zeichen für die maligne Entartung der Blasenmole sehen zu können; über die Bedeutung, die wir diesem Befund in unserem Falle beimessen, ist bereits oben das Nöthige gesagt, wobei ich nur noch einmal darauf hinweisen möchte, dass wir sie in den, exquisit maligne Wucherung zeigenden Zotten innerhalb der Uteruswandungen vermissten, — dürfte vielleicht die kurze Mittheilung des mikroskopischen Befundes eines weiteren Falles von Blasenmole angebracht sein, der auf der hiesigen Entbindungsanstalt zur Beobachtung kam und mir gleichfalls vom Collegen Poten in entgegenkommendster Weise zur Bearbeitung überlassen wurde.

Es handelt sich hier um eine 31jähr. IIp. Erste Geburt vor

2 Jahren — Mai 1899 Abort, letzte Regel August 1899 —, Blutung seit 3 Wochen. Pat. zeigt Oedeme und stark eiweisshaltigen Urin.

Der Leib ist entsprechend dem IX. Monat ausgedehnt. Am 21. Februar 1900 Ausräumung, wobei schon 2 Tumoren rechts und links vom Uterus constatirt werden, die am 21. März durch Laparotomie entfernt werden und sich als die stark vergrösserten, fast vollkommen cystisch degenerirten Ovarien[1]) ausweisen.

---

1) Beide Ovarien waren zu kleinen Tumoren umgewandelt, die Maasse (Länge : Breite : Dicke) betrugen 11 : $7^1/_2$: $4^1/_2$ bezw. 9 : $7^1/_2$: 4. Der oberen Kante beider Ovarien sass das abdominelle Ende der Tube nur durch eine 0,5 cm breite, dicke Falte getrennt, fest auf. Die Oberfläche beider Ovarien zeigt multiple erbsen- bis wallnussgrosse halbkuglige Prominenzen, die, wie Durchschnitte durch die Organe zeigen, mit theils gelblich gelatinösem (Formalinhärtung), theils dunkelbräunlichem (Blut) Inhalt gefüllten Cysten entsprechen, die vorwiegend die Rindensubstanz einnehmen und das Ovarialgewebe stellenweise bis auf schmale Septen reducirt haben; auch die Marksubstanz der Ovarien ist mit theils hellem, theils dunkelbräunlichem Inhalt gefüllten Cysten durchsetzt, die hier aber nicht die Grösse der in der Rindensubstanz befindlichen erreichen. Die Innenflächen der grossen Cysten zeigen sich nach Entfernung des Inhaltes stellenweise rauh, von weisser Farbe. Eine Fältelung der Innenfläche fehlt an den grossen Cysten immer, ist aber auch an den kleinen Cysten nur selten wahrzunehmen, nur sehr selten lassen sich auch als Corpora albicantia anzusprechende Gebilde von weiss-gelblichem, mehr opakem Aussehen und gewellter Peripherie makroskopisch nachweisen. An zahlreichen Stellen der Oberfläche des einen Ovariums sieht man kleine stecknadelknopfgrosse gelbliche Knötchen, sowie mehr flache Excrescenzen, die häufig eine rothe blutfarbene, leicht erhabene Peripherie und weiss-gelbliches Centrum zeigen.

Die mikroskopische Untersuchung der beiden Ovarien zeigt das Keimepithel noch streckenweise erhalten, unter demselben meist eine schmale Schicht mehr hyalinen kernarmen Gewebes, welches dann in das zellreiche, nur spärliche Eier in den verschiedensten Reifestadien zeigende Stroma übergeht. Das Stroma zeigt ein sehr wechselndes Verhalten, neben Partien, die ein dichtes Gefüge aus längs- und quergetroffenen, kurzen Spindelzellen zeigen, trifft man Stellen, in denen das Gewebe gleichsam ödematös erscheint, bedeutend zellarmer ist, und die einzelnen Zellen, bedeutend vergrössert, aus langen, schmalen, spindeligen, grossen plumpen ovalen und runden sich zusammensetzen. In dieses Stroma sieht man die schon oben erwähnten zahlreichen cystischen Hohlräume und von älteren und frischeren Blutungen durchsetzten Partien eingebettet. Die Wand der meisten, auch der grössten Hohlräume zeigt deutlich zwei Schichten, eine äussere gefässreiche Bindegewebsschicht und eine innere, verschieden breite Schicht, die aus grossen plattenepithelähnlichen Zellen mit grossem Kern, deutlichen Kernkörperchen und diffus sich färbendem Protoplasma bestehen. Häufig finden sich diese Zellen nur auf

Die mikroskopische Untersuchung der, Blasen von minimalem Durchmesser bis Pflaumengrösse aufweisenden, Blasenmole ergiebt

---

kleine Strecken noch an der Innenfläche erhalten. Häufig auch, nur in einfacher Lage und mehr platt gedrückt, besonders in den grossen Cysten, wobei sie dann den Eindruck eines kubischen, einschichtigen Epithels machen. Wo sie noch in mehrfacher Lage sich finden, zeigen die Zellen oft gewaltige Grösse, häufig mit einem zungenförmigen Ausläufer des Protoplasmas zwischen benachbarte Zellen, häufig zeigt der Kern hier eine starke Zunahme des Chromatingehaltes, sodass das Kernkörperchen ganz verschwindet. Vereinzelt trifft man auch mehrkernige Zellen — selten auch Vacuolen im Protoplasma an. Nach dem Innenraum der Cyste folgt auf diese Schicht häufig eine verschieden breite, von Blut durchsetzte Schicht, der dann nach dem Innenraum zu wieder eine schmale Schicht von Spindel- und Rundzellen mit starkem Blutpigmentgehalt folgt, worauf dann erst der eigentliche Cysteninhalt (frischere und ältere Blutmassen oder eine amorphe Masse) folgt.

Häufig zeigt die Wandung dieser wohl als Corpusluteumcysten anzusprechenden Hohlräume nur an einzelnen Stellen diese gewaltige Luteinzellenschicht, während in der übrigen Peripherie die erwähnte Aussen-Bindegewebsschicht direkt den Cysteninhalt begrenzt. Die Abgrenzung dieser beiden Schichten ist auch keineswegs immer scharf durchzuführen, sondern häufig sieht man zungenförmige Ausläufer der Luteinzellen sich in das Ovarialstroma erstrecken. Während sie hier sich aber noch auf Corpusluteumcysten oder auf von Luteinzellen begrenzte, von Blut durchsetzte noch solide Stromapartien zurückführen lassen, begegnen wir denselben Zellen inselartig über das Ovarialgewebe verstreut, ohne dass hier die Beziehung zu einem Corpus luteum jedesmal nachweisbar wäre. Ob aus der Lagerung längs kleiner Gefässe, sowie in der Peripherie mehr hyalinen (wohl als Corpora albicantia anzusprechenden) Partien geschlossen werden darf, dass es sich hier um mangelhaft zurückgebildete Reste ehemaliger Corpora lutea handelt, oder ob wir, wofür das inselartige Auftreten selbst direct auf der Oberfläche des Ovariums, sowie fern von jeder Corpus-luteum-Bildung zu sprechen scheint, hier eine selbstständige abnorme Wucherung der Luteinzellen annehmen müssen, möchte ich nicht mit Sicherheit entscheiden.

Die erwähnten, der Oberfläche des Ovarium aufsitzenden Knötchen zeigen ein maschiges Gewebe, in welches zahlreiche runde und Spindelzellen eingelagert sind, deren centrale Partien eine von zerfallenen Leukocyten durchsetzte Zone einschliessen. Die erwähnten flachen Excrescenzen, die an ihrer Peripherie stellenweise pilzförmig das noch erhaltene Keimepithel überlagern, bestehen in ihren obersten Schichten aus Spindel- und Rundzellen, die ganz von zerfallenen Leukocyten durchsetzt sind, nach dem Ovarium zu folgt dann eine, zahlreiche junge Capillaren zeigende (Vascularisirungs-) Schicht, die auch peripherwärts sich häufig bis an die Oberfläche erhebt und als jene rothe, fleischfarbene Peripherie makroskopisch erschien. An einzelnen Stellen sieht man breite Züge der Luteinzellen bis unmittelbar an die Oberfläche des Ovariums ziehen und hier in der Peripherie dieser erhabenen Excrescenzen enden, so dass es den Anschein gewinnt, zumal

auch hier eine, wenn auch nicht so häufig wie im vorhergehenden Fall ausgesprochene Wucherung beider Epithelschichten mit den auch dort geschilderten secundären Veränderungen. Auch hier kommt es durch Wucherung der Langhans'schen Zellschicht stellenweise zur Bildung grosser Complexe der grossen, chromatinreichen Zellen, die sich wie auch stellenweise das Syncytium durch eine colossale Vergrösserung der Kerne unter gleichzeitiger Zunahme des Chromatingehalts auszeichnen und sich hierin in keiner Weise von der notorisch malignen Blasenmole des ersten Falles unterscheiden. Da zugleich mit der Vergrösserung der Kerne auch der Protoplasmaleib der unmittelbar dem Stroma anliegenden Theile häufig eine bedeutende Vergrösserung erfährt, so erscheinen manche Zotten, an denen die Zellschicht die einzige, epitheliale Begrenzung bildet, förmlich von einem hohes Cylinderepithel tragenden Saum umgeben.

Das Stroma zeigt das gleiche wechselnde Verhalten wie im vorigen Falle, auch lassen sich Gefässe hier nur sehr selten nachweisen. Dagegen trifft man hier im Stroma zahlreicher blasig umgewandelter, wie auch noch intacter Zottenzellen mit grossem, homogenen häufig fein vacuolisirten Protoplasmaleib und grossem, gleichmässig intensiv gefärbten Kern, von runder, scharf umgrenzter, sowie auch unregelmässiger Gestalt, die vollkommen den von Neumann in Fig. 2 abgebildeten Zellen gleichen.

Die Zotten, in denen diese Zellen sich finden, zeigen meist intactes Stroma und lassen häufig die Langhans'sche Zellschicht vermissen, doch ist dies keineswegs immer der Fall, wie auch in keinem Präparat sich die Einwanderung dieser grossen Zellen direct vom Syncytium aus, wie es Neumann abbildet und auch Schmorl (41) bei einer Blasenmole beobachten konnte, verfolgen lässt. Wenn auch bedrohliche Symptome von Seiten des Uterus in

---

man auch am Boden und zwischen der erwähnten jungen Gefässschicht dieselben grossen Zellen findet, als ob hier Corpus-luteum-Cysten die Oberfläche des Ovariums durchbrochon haben, und als ob es dann durch den Reiz des ausgetretenen Inhalts oder auch der noch weiter gewucherten (?) Luteinzellen zu einer circumscripten Entzündung gekommen sei. Ob wir die erwähnten Knötchen schon als Endstadien derartiger Entzündungen zu betrachten haben, möchte ich nicht mit Sicherheit entscheiden. Neben den Corpus-luteum-Cysten trifft man auch einzelne Follicularcysten, d. h. Cysten, deren Innenwand durch ein verschieden reihiges Follikelepithel gebildet wird.

den nächsten Wochen nach der Ausräumung der Blasenmole fehlten, nur am 26. Tage nach der Ausräumung trat eine geringe Blutung auf, die sich am 1. und 8. Tage nach der doppelseitigen Castration (4 Wochen nach Ausräumung der Blasenmole) noch einmal wiederholte, so wurde doch vor der Entlassung der Patientin, am 52. Tage nach Ausräumung der Blasenmole ein Curettement des gut zurückgebildeten (Länge der Höhle $7^1/_4$ cm) Uterus vorgenommen. Dieses ergab nur geringe Gewebsmengen, aus denen sich einzelne kleine Fetzen durch ihr mehr opakes Aussehen deutlich von den übrigen Mengen, die makroskopisch normaler Schleimhaut glichen, unterschieden.

Die mikroskopische Untersuchung der curettirten Massen ergab fast in allen Schnitten junge, zellreiche Uterusschleimhaut mit zahlreichen Drüsen und Capillaren, sowie intactem Oberflächenepithel, welches zahlreiche Einstülpungen in das zellreiche Stroma zeigt. Dieses selbst ist vollkommen frei von decidualen und fötalen Elementen bis auf die 2 erwähnten Stückchen, die schon makroskopisch durch ihr mehr opakes Aussehen auffielen.

Hier findet man nur an einer kleinen Partie des Präparates normales Mucosagewebe mit Drüsen, während das übrige Gewebe z. Th. necrotisch ist und zahlreiche, gleich zu schildernde Zellen zeigt, z. Th. aus spärlichen, längs und quer getroffenen glatten Muskelzellen besteht, zwischen denen man zahlreiche Capillaren, hin und wieder necrotische Partien, grosse deciduaähnliche Zellen, sowie Züge von kleinen spindeligen und runden Bindegewebszellen antrifft. Das Ganze ist durchsetzt von regellos zerstreut liegenden, chromatinreichen Zellen von der verschiedensten Grösse und Gestalt, häufig ist vom Zellprotoplasma überhaupt nichts mehr zu sehen und man sieht dann nur klecksig gefärbte, oft gewaltige Kerne von der abenteuerlichsten Gestalt inmitten necrotischen Gewebes liegen; in anderen Zellen wieder sieht man mehrere grosse Kernfragmente liegen. Eine besondere Beziehung dieser fötalen Zellen und Kerne zu den Gefässen lässt sich nicht nachweisen. Manche der kleinen Venen und Capillaren zeigen (durch Mitosen direct wahrnehmbar), eine starke Wucherung der Endothelien, die häufig zwiebelschalenartig über einander gelagert, die Lumina bereits vollkommen zum Verschluss gebracht haben.

Wenn wir trotz des Zusammentreffens der Neumann'schen Zellen im Stroma der Zotten mit dem Einwuchern fötaler Zellen in die Muskulatur in diesem Falle der Blasenmole keinen malignen

Charakter beigemessen haben und demgemäss auch von der Totalexstirpation Abstand genommen wurde, so geschah es, abgesehen von dem Fehlen jeglicher bedrohlicher klinischer Symptome, besonders mit Hinblick auf den durchaus degenerativen Charakter, den diese suspecte Partie darbot. So liefert auch dieser Fall, wie der Blumreich'sche (26), einen Beweis dafür, wie vorsichtig gerade bei der Beurtheilung gravider und puerperaler Vorgänge der Begriff der Malignität aufgefasst werden muss und wie vorsichtig wir bei der diagnostischen und prognostischen Verwerthung der oben citirten Angaben von Neumann, Gottschalk und Voigt über histologische Anzeichen der Malignität der Blasenmole sein müssen.

Ob es überhaupt wissenschaftliche Berechtigung hat, aus derartig feinen und, wie die Untersuchungen an Blasenmolen aus den verschiedenen Monaten lehrt, individuell so schwankenden Unterschieden, wie Grösse und Chromatingehalt der Kerne des Syncytium, ev. die Indication zum operativen radicalen Eingriff herleiten zu wollen, dürfte immerhin zweifelhaft sein.

Meines Erachtens muss hier das Gesammtverhalten im klinischen und pathologisch-anatomischen Bilde entscheiden, wobei ein besonderer Werth auf eine genaue klinische Beobachtung gelegt werden muss.

Angesichts der neuen Untersuchungen über die Herkunft des Syncytiums von Hofmeier (31), Peters (32), Spuler (33), Polano (34) u. A., wonach dasselbe als Abkömmling der Langhans-schen Zellen aufgefasst werden muss, aus denen es sich normaler Weise bis zu einem bestimmten individuell (Hofmeier [31]) allerdings anscheinend schwankenden Zeitpunkt der Schwangerschaft bildet, könnte das Pathologische bei der Chorionepitheliombildung vielleicht in einer, nur vereinzelte oder sämmtliche Zotten betreffenden, verzögerten resp. ganz ausbleibenden Umbildung der Langhans'schen Zellen in das Syncytium, das eig. Maligne aber in der, in gewissem Sinne physiologisch der fötalen Zelle anhaftenden Wucherungsfähigkeit beruhen, die wir dann in gleicher Weise auch dem Syncytium in abnorm gesteigertem Maasse noch zuerkennen müssten. Dass auch das Letztere unter normalen, sowohl wie pathologischen Verhältnissen abnorme Wucherungsfähigkeit zeigen kann, lehren die Beobachtungen von Gottschalk (34), Ruge (23) und Bulius (40), indem der Erstere an einer ausgetragenen Placenta noch „in der ausgebildetsten Weise syncytiale Knospen-

bildung" beobachtete, ohne dass die Decidua basalis krankhafte Veränderungen zeigte, Ruge an Abortplacenten unter irgend einem Reizzustand entstandene, „erhebliche syncytiale und ectodermale Wucherungen" (Syncytioma benignum) fand, Bulius bei Eklampsie „ganz auffällige Wucherungen des Syncytiums" constatirte.

Bei dieser Auffassung der Chorionepitheliombildung als auf einer primären Störung des Eies[1]) beruhend, wird auch das Zusammentreffen von Blasenmole und Chorionepitheliom unserem Verständniss vielleicht näher gerückt, wenn wir die von Marchand für partielle Blasenmolenbildung gegebene Erklärung auch für diese Fälle totaler Blasenmolenbildung gelten lassen, dass sie nämlich als Folge des Missverhältnisses zwischen abnorm gesteigerter Ernährungszufuhr und verminderter bezw. aufgehobener Abfuhr aufzufassen sei.

Denn durch die abnorme Wucherungsfähigkeit des Epithels einzelner oder sämmtlicher Zotten und deren zerstörende Wirkung auf die mütterlichen Gewebe muss wie in unserem Falle eine normale Placentation verhindert, bezw. eine bereits bestandene gestört werden, wodurch eben mit dem Sistiren der fötalen Circulation ein Missverhältniss zwischen Abfuhr und Zufuhr des durch die abnorme Wucherung des Epithels noch abnorm vermehrten Ernährungsmaterials geschaffen wird.

Worin diese verzögerte resp. ganz ausbleibende Umwandlung der Langhans'schen Zellen in das Syncytium einerseits, die abnorm gesteigerte (wenn auch in gewissem Sinne physiologische) Wucherungsfähigkeit beider Elemente andererseits beruht, werden wir vielleicht ebenso wenig ergründen können, wie die Bildung der Dermoide und Teratome aus der Keimanlage des Eies, oder der Adenome aus dem Graaf'schen Follikel (v. Kahlden [38]) oder des Folliculoma malignum (Gottschalk [39]) aus einer Wucherung der Wand des Primordialfollikels.

---

1) Wie weit man der in manchen Fällen gutartiger Blasenmole beobachteten doppelseitigen ovariellen Erkrankung [Fränkel (37), Schaller und Pförringer (36), unser 2. Fall] eine ätiologische Bedeutung auch für die gutartige Blasenmole beimessen darf, dürfte nach den wenigen bisher beschriebenen Fällen kaum mit Sicherheit zu entscheiden sein.

Literatur.

1. Marchand, Ueber die sogenannten „decidualen" Geschwülste im Anschluss an normale Geburt, Abort, Blasenmole und Extrauterinschwangerschaft. Monatsschr. f. Geb. u. Gyn. 1895. Bd. I. S. 419 u. 515.
2. Derselbe, Ueber den Bau der Blasenmole. Zeitschr. f. Geb. u. Gyn. 1895. Bd. 32. S. 405.
3. Derselbe, Ueber das maligne Chorionepitheliom, nebst Mittheilung von 2 neuen Fällen. Ebendas. Bd. 39. 1898. S. 173.
4. Sänger, 2 aussergewöhnliche Fälle von Abortus. Centralbl. f. Gynäk. 1889. Bd. 13. S. 132.
5. Wilton, Hydatis, terminating fatally by hämorrhage. The Lancet. 1840. Vol. 37. p. 691. Cit. Marchand 2.
6. R. Volkmann, Fall von interstitieller destruirender Molenbildung. Virchow's Archiv. 1867. Bd. 41. S. 528.
7. Jarotzky-Waldeyer, Traubenmole in Verbindung mit dem Uterus, intraparietale und intravasculäre Weiterentwicklung der Chorionzotten. Ebendas. 1868. Bd. 44. S. 88.
8. Krieger, Fall von interstitieller destruirender Molenbildung. Beiträge zur Geb. u. Gyn. 1872. Bd. I. Cit. Marchand 2.
9. Superno (cf. Eiermann), cit. bei Pestalozza, Sul significato patologico etc. Estratto dagli Annali di Ostetr. e Ginec. 1895.
10. Pestalozza, Sarcoma deciduo-cellulare. Atti della soc. ital. di ost. e Gin. 1895. ref. Centralbl. 1896. S. 175.
11. Neumann, Beitrag zur Lehre vom „malignen Deciduom." (Fall Illich.) Monatsschr. f. Geb. u. Gyn. Bd. III. S. 387.
12. Solowij, Ueber Bösartigkeit der Blasenmole. Verh. d. deutschen Ges. f. Gyn. VIII. Congr. zu Berlin. S. 375.
13. Neumann, Beitrag zur Kenntniss der Blasenmolen und des „malignen Deciduoms". Monatsschr. f. Geb. u. Gyn. Bd. VI. S. 17.
14. Gebhard, Ueber das sog. Syncytioma malignum. Zeitschr. f. Gab. u. Gyn. Bd. 37. p. 480.
15. Voigt, Ueber destruirende Blasenmole. Monatsschr. f. Geb. u. Gyn. Bd. IX. S. 63.
16. Pick, Von der gut- und bösartig metastasirenden Blasenmole. Berl. klin. Wochenschr. 1897. S. 1069.
17. Kupfer, Decidua und Ei der Menschen am Ende des ersten Monats. Münch. med. Wochenschr. 1888. No. 31. Cit. Mertens.
18. Virchow, cit. Heinz. S. 424 u. 426.

19. Heinz, Untersuchungen über den Bau und die Entwicklung der menschlichen Placenta. Dieses Archiv. Bd. 33. S. 435.
20. Gottschalk, Weitere Studien über die Entwicklung der menschlichen Placenta. Ebendas. Bd. 40. S. 192 u. 205.
21. Ulesco-Stroganowa, Beiträge zur Lehre vom mikroskopischen Bau der Placenta. Monatsschr. f. Geb. u. Gyn. Bd. III. S. 222.
22. Ruge, Ueber die menschliche Placentation. Verh. d. Ges. f. Geb. u. Gynäkol. zu Berlin. Zeitschr. f. Geburtsh. u. Gynäkol. Bd. 39. S. 572 u. 586.
23. Derselbe, Discussion zu dem Vortrage von Veit: Ueber Deciduoma malignum. Verh. d. Gesellsch. f. Geb. u. Gyn. zu Berlin. Zeitschr. f. Geb. u. Gyn. Bd. 38. S. 534.
24. Pick, Naturforscherversammlung zu Braunschweig. Cit. Voigt. S. 78.
25. Gottschalk, Das Sarkom der Chorionzotten. Nebst Bemerkungen über das Wesen der bösartigen Geschwülste im Allgemeinen. Dieses Archiv. Bd. 46. S. 68.
26. Blumreich, Syncytiale Wanderzellen und Syncytioma malignum. Zeitschrift f. Geb. u. Gyn. Bd. 40. S. 140.
27. Pels Leusden, Ueber die serotinalen Riesenzellen und ihre Beziehungen zur Regeneration der epithelialen Elemente des Uterus an der Placentarstelle. Zeitschr. f. Geb. u. Gyn. Bd. 36.
28. Aschoff, Chorionepitheliome. Ergebnisse der allgemeinen Pathologie u. pathol. Anatom., von Lubarsch u. Ostertag. V. Jahrg. 1898.
29. Schmorl, Demonstration eines syncytialen Scheidentumors. Ref. Centralblatt f. Gyn. 1897. S. 1217.
30. Pick, Verh. deutscher Naturf. u. Aerzte in Braunschweig. Citirt bei Voigt 15.
31. Hofmeier, Beiträge zur Anatomie und Entwicklung der menschlichen Placenta. Zeitschr. f. Geb. u. Gyn. Bd. 35. S. 414.
32. H. Peters, Ueber die Einbettung des menschlichen Eies etc. Deuticke. Leipzig u. Wien 1899.
33. Spuler, Beiträge zur Histologie der Blasenmole. Zeitschr. f. Geb. u. Gyn. Bd. 40. S. 129.
34. Polano, Ueber das Verhalten der Uterusschleimhaut nach Abort und Blasenmole. Zeitschr. f. Geb. u. Gyn. Bd. 41. S. 54.
35. Gottschalk, Syncytiale Knospenbildungen in reifer Placenta. Verh. d. Gesellsch. f. Geb. u. Gyn. zu Berlin. Zeitschr. f. Geb. u. Gyn. Bd. 41. S. 520.
36. Schaller u. Pförringer, Zur Kenntniss der vom Corpus luteum ausgehenden Neubildungen. Hegar's Beiträge zur Geburtsh. u. Gynäkol. 1899. Bd. II. S. 91.
37. Fränkel, Verhandl. der geburtsh. Gesellsch. in London. Brit. med. J. 1899. Oct. 21. Ref. Centralbl. f. Geb. u. Gyn. 1900. S. 120.
38. v. Kahlden, Ueber eine eigenthümliche Form des Ovarialcarcinoms. Centralbl. f. Pathologie. 1895. No. 7.
39. Gottschalk, Ein neuer Typus einer kleincystischen bösartigen Eierstocksgeschwulst. Dieses Archiv. Bd. 59. S. 676.

40. Bulius, Gutartige Wucherungen des Syncytiums. Centralbl. f. Gynäk. 1897. S. 693.
41. Schmorl, Zur mikroskopischen Anatomie der Blasenmole. Centralblatt f. Gynäk. 1897. S. 877.

Erklärung der photographischen Abbildungen auf Tafel VII u. VIII.

Tafel VII.

Figur 1. Uebersichtsbild eines Schnittes aus dem kleinen Scheidentumor. Links das Scheidenepithel; in der Mitte die dreieckig gestaltete Zotte, in deren Umgebung die theils aus Langhans'schen Zellen, theils aus Syncytium und grossen chromatinreichen Zellen zusammengesetzte Epithelialwucherung sichtbar ist. Weiterhin wird die Geschwulst vorwiegend aus Blutmassen gebildet, in welcher epitheliale, meist aus Syncytium bestehende Stränge und Haufen eingelagert sind. Schwache Vergrösserung.

Figur 2. Die Zotte aus voriger Figur in ca. 70facher Vergrösserung. Die Bindegewebszellen durch Flüssigkeit auseinandergedrängt. An der Basis des Dreiecks ist die Langhans'sche Epithelschicht deutlich erkennbar. Links neben der oberen Spitze des Zottendurchschnitts, ferner links weiter unten und abwärts von der rechten Ecke des Dreiecks finden sich kolbig gestaltete Wucherungen der kleineren Langhans-Zellen mit zahlreichen, hier nicht erkennbaren Mitosen. Rechts oben im Bilde ist die Epithelwucherung vorwiegend aus den grossen chromatinreichen Zellen zusammengesetzt, während unterhalb der Basis des Dreiecks Züge von Syncytium liegen. Ganz unten im Bilde findet sich Blut.

Tafel VIII.

Figur 1. Ein anderer Schnitt aus dem kleinen Scheidentumor. Sehr hübsch ist die Anordnung der Epithelwucherungen in Form von Zügen und das Eindringen locker gefügter, guirlandenartiger Syncytiummassen in die Blutcoagula zu erkennen. Der dunkle Rand ist die Oberfläche der Scheide, unter deren Epithel gleichfalls Blutmassen sich befinden. Schwache Vergrösserung.

Figur 2. Schnitt aus der Uteruswand, rechte Hälfte. Die von rechts her bis zur Mitte des Bildes sich hinziehende Zotte ist von einer mächtigen Epithelwucherung umgeben, die, wie schon bei der angewendeten schwachen Vergrösserung zu erkennen ist, aus verschiedenen Elementen zusammengesetzt ist. Zunächst der Oberfläche sind zumeist Langhans'sche Zellwucherungen, untermischt mit syncytialen Zügen, weiter abwärts im Bilde sind es grosse chromatinhaltige Zellen, die die Hauptmasse des Geschwulstknotens bilden; nach links hin drängt dieser gegen die Decidua; auch die unten im Bilde sichtbaren verwaschenen Partien sind von Blut durchsetzte Theile der Uterusschleimhaut.

Aus Dr. Abel's Privat-Frauenklinik zu Berlin.

Die Dermoidcysten des Ovariums, ihre Abkunft von dem Wolff'schen Körper.

Von

Dr. S. W. Bandler.

(Mit 64 Abbildungen im Text.)

Dermoide kommen an den verschiedensten Stellen des Körpers vor. Am Schädel finden wir eine Lieblingsstelle; an der äusseren oberen Augengegend, am Bulbus, in der Orbita, am Schläfenbein, in der Umgebung des Warzenfortsatzes und der grossen Fontanelle. Diese sind angeboren, wachsen langsam und werden speciell erst zur Zeit der Pubertät oder später bemerkt, sie entstehen aus verirrten Epidermis- resp. Hautkeimen. (Tillmanns u. A.)

Nach Mikulicz (Wiener Med. Wochenschrift 1876, No. 39—44) steht die Entstehung der Dermoide in der äusseren oberen Augengegend im ursächlichen Zusammenhange mit der Einstülpung des Hornblattes zur Linsenanlage; die der Glabella zur Entwickelung der Riechgrübchen oder zur Verschmelzung des Stirnfortsatzes mit den Oberkieferfortsätzen; die an der grossen Fontanelle und am Hinterhaupt stehen in Beziehung zur Gliederung des Gehirns. Nach Poirier, Entor u. A. stehen die retro-auricularen Dermoide in genetischer Beziehung zu der Verschmelzung der beiden Theile, aus denen der Processus Mastoideus zusammengesetzt wird, Schläfen und Felsenbeine. Diese Dermoide sind Cysten, deren Innenwand, analog der äusseren Haut, aus Epidermis, Corium und Talgdrüsen, Haarbälgen und Schweissdrüsen besteht. Der Inhalt ist gewöhnlich eine fettige, gelbliche oder weisse schmierige Masse mit Haaren, oft mit Knorpel und Knochenplatten gemischt. Wir haben also nicht allein ectodermale, sondern auch mesodermale Gewebsproducte.

Dermoide kommen ebenfalls in der Schädelhöhle zwischen Os occipitale und der Dura vor. Epidermiszellen aus unbekannten Gründen gelangen in das Mesoderm des Urschädels hinein. Die Belegknochen entstehen erst mehrere Wochen nach dem Schluss des häutigen Urschädels in dem in dieser Zeit durch Dickenwachsthum vermehrten Mesoderm. An der Innenfläche dieses Mesoderms sind die Hirnhäute, sammt der Dura, schon differencirt; so kommen auf diese Weise die Belegknochen auf einige aus den ersten Entwickelungsstadien stammende Ectodermzellen zu liegen, deren Derivate demnach zwischen Dura und den Belegknochen sich befinden müssen. Die Ectodermzellen können jedoch auch bis auf den Boden des vierten Ventrikels gelangen und dort Dermoide hervorrufen (Kollmann).

Dermoidcysten des Zungengrundes entstehen aus dem sogenannten Ductus Excretorius linguae oder aus Halskiemenfisteln.

In der Orbita hinter dem Auge können Dermoide auch vorkommen. Die Dermoide, die auf dem Bulbus sind, sind natürlich mit freiem Auge erkennbar. Die Dermoidcysten der Orbita sind relativ häufig beobachtet. Unter 73 Fällen fand Graefe (Augenheilkunde) 39, die ohne weiteres durch ihren Inhalt als wirkliche Dermoidcysten charakterisirt sind, indem eine einen Zahn, zwei Kalkconcremente, 6 Haare, 19 Epitheliale- resp. Epidermiszellen, Fett in flüssiger Form oder in Fettkrystallen oder in einer zähflüssigen Masse, meist von honigartiger Consistenz enthielten. Von diesen sind 38 pCt. angeboren und 35 pCt. wurden im Alter von 9—10 Jahren beobachtet. Diese erklärt Graefe als fötale, durch Einstülpung des äusseren Keimblattes entstandene Bildungen. Ein Fall ist von Weigert beschrieben worden, der Knorpel, Knochentheile, drüsige Gebilde und „darmähnliche Schläuche", sowie auch Epidermiszellen enthielt.

Die Medianlinie des Gaumens kann auch Sitz von Dermoidtumoren sein.

Visceralknorpel kommt manchmal im Bereiche des mittleren und untersten Kiemenbogens vor und entsteht durch Wucherung verirrter Knorpelkeime. Die tief sitzenden Epithelcarcinome des Halses gehen von verirrten Epithelkeimen aus, besonders von fötalen Kiemenbogenresten, von abgeschnürten Schilddrüsenlappen oder von verirrten Hautkeimen i. e. Dermoiden.

Am Halse finden wir Kiemengangdermoide, die nach Schnitzler dadurch entstehen, dass eine Hauteinstülpung im Bereiche der

Kiemenfalten sich entwickelt. Die Innenfläche zeigt die Structur der Haut, der Inhalt besteht aus Epidermiszellen, Haaren, zuweilen aus Knorpel, Knochen und Zähnen.

Obwohl selten kommen Dermoide des Oesophagus vor.

Dermoidcysten werden ferner auf, neben und hinter dem Sternum beobachtet. Von dem Mediastinum können diese in die Lunge wachsen. Büchner beobachtete eine kindskopfgrosse Dermoidcyste der Lunge, welche mit der Aorta communicirte. Dermoidcysten des Mediastinums sind wohl im Wesentlichen branchiogene Geschwülste, d. h. sie entstehen aus Epithelresten der Kiemenspalten, welche bei der weiteren Entwickelung der Thymusdrüse (eines Derivates der Kiemenspalten) in den vorderen Brustraum hinabsteigen können. (Pflanz.)

Harres veröffentlicht einen Fall von einer zwischen Herz und linker Lunge gelegenen Hautcyste, in deren Wand Knorpel und Knochen erkennbar waren. Gordon fand unter dem Sternalende der linken Clavicula eine mit Haaren und Talg gefüllte Cyste, die einen oberkieferähnlichen Knochen mit 7 mehr oder weniger in demselben festsitzenden Zähnen einschloss. In einem Falle von Marchand hatte nach Wilms die im vorderen oberen Mediastinalraum gelegene Cyste eine theilweise verkalkte Wandung. Diese letztere enthielt Knorpel, Knochen, Flimmerepithel, Cutis etc. Wilms nimmt für diese Fälle dieselbe Erklärung an, die Pflanz uns gegeben hat.

Die Cholesteatome der Mamma sollen einestheils Atherome, anderntheils Dermoidcysten sein. Die tieferen, subcutan gelegenen Atherome sind die Folge abgeschnürter Embryonalhautkeime, welche Talgdrüsen enthalten oder echte Dermoide sind.

Nach Gussenbauer sind mit Haut und Haaren u. s. w. ausgebildete Fisteln und Cysten an der Steissgegend, meistens bei Erwachsenen, nicht selten, sie können einfache oder multiloculäre Cysten sein, welche meistens mit einander nicht communiciren.

„Diese Dermoide haben ihren Sitz entweder genau in der Medianlinie oder in der Nähe derselben entsprechend den drei letzten Sacralwirbeln oder auch über dem Steissbein. Obwohl sie zweifelsohne auf eine regelwidrige embryonale Bildung, auf fötale Inclusionen vom Ectoderm zu beziehen sind, so manifestiren sie sich doch nicht zur Zeit der Geburt und nur selten während der Kindheit oder der Wachsthumsperiode. Viel häufiger kommen sie erst nach Ablauf der Wachsthumsperiode zum Vorschein. Die Geschwulst erreicht in der Regel keine beträchtliche Grösse und deshalb entgeht sie der Beobachtung des Trägers meist so lange, bis nicht entzündliche Symptome

hinzutreten, doch kommen auch Fälle vor, wo die Geschwulst bald durch ihre Grösse sich bemerkbar macht, dann sind sie leicht als Cysten mit dickbreiigem Inhalt zu erkennen. Die Geschwülste hängen mit dem Knochen keineswegs zusammen".

In der Sacralgegend kommen nach Tillmanns cystische Bildungen mit Knorpelplatten, Knochen, „rudimentären Darmschlingen", Gehirnsubstanz, Nerven, Muskeln, drüsigen Gebilden vor. Obwohl er manche von diesen „parasitischen Doppelbildungen" „Foetus in foetu" nennt, giebt er zu, dass in anderen Fällen die verschiedenen Gewebsarten der Geschwulst nur als verirrte Keime zu betrachten sind: „Inclusio foetalis". Die angeborenen Steissgeschwülste werden nach dem Vorgange von Nasse und von Bergmann eingetheilt in: 1. einfache Dermoide, 2. zusammengesetzte Dermoide, 3. Teratome, 4. Kystosarcome. Diese liegen ventral oder dorsal zum Steissbein. Die dorsalen Cysten der sacrococcygealen Gegend sind nach Mallory analog den Störungen der Kiemenspalten. Die ventralen, wie wir später sehen werden, stehen in Beziehung zum Schwanzdarm, dem Rest des Darmrohres. Kümmell fand in einem congenitalen Steisstumor ein „augenartiges Gebilde", welches später besprochen werden wird.

Aus dieser kurzen Uebersicht sehen wir, dass an Verwachsungsstellen getrennter Theile im Kopf, Gesicht, Hals, Mediastinum, Wirbelsäule und Rückenmark, sowie an allen anderen foetalen Furchen, Spalten und Verwachsungsstellungen, wo durch Störungen der normalen Entwickelung, angeborene Formfehler, Fisteln und Missbildungen vorkommen, auch Dermoidcysten entstehen können, durch Einstülpung oder Versprengung von Zellen öfters vorwiegend des Ectoderms, aber gewöhnlich des Ectoderms und Mesoderms. Die Zellen können wachsen: 1. in der Nähe ihrer Entstehung, oder können 2. weit von ihrer Ursprungsstelle zum Vorschein kommen, wie die Dermoide zwischen Schädel und Dura oder die Mediastinaldermoide (Erklärung von Pflanz). Die versprengten Zellen bilden dieselben Gewebe, die sie gebildet hätten, wären sie nicht von ihrer Lage weggeschleppt worden, führen auch zur Bildung grosser Geschwülste und hierbei kann die normale Entwickelung entweder in natürlicher Weise vor sich gehen oder kann verschiedene Störungen erleiden. Es ist von verschiedenen Seiten behauptet worden, dass solche Geschwülste, manchmal sehr grosse, nicht von verirrten Keimen entstehen können, da sonst die normale Ausbildung nicht zu Stande kommen konnte. Wenn wir

uns aber vergegenwärtigen, dass ein Foetus in 9 Monaten aus einer Zelle sich bildet, dass aus Epithelzellen riesige Carcinome entstehen, wie auch über mannskopfgrosse Kystadenomata des Ovariums u. s. w., können wir leicht verstehen, dass es nicht vieler Zellen braucht, wenn dieselben nicht unter den normalen Wachsthumshindernissen stehen, grosse Geschwülste zu verursachen.

In den oben genannten Gegenden kommen höchst complicirte Dermoide vor, für welche die verschiedensten Erklärungen ohne thatsächliche Grundlagen gegeben worden sind; so spricht man von „Doppelbildungen mit nachträglicher Verwachsung", „einfache Anlage mit partieller Doppelbildung", „parasitischen Doppelbildungen", „Foetus in foetu", „Inclusio foetalis" etc. Nichts in der Pathologie hat eine grössere Confusion verursacht, als diese

Figur 1.

verschiedenen Ideen, und nur durch eine embryologische Betrachtung des wirklichen Entstehungsmodus dieser Dermoide können wir die Unrichtigkeit dieser Hypothesen zeigen. Dass Doppelbildungen vorkommen können, ist nicht zu leugnen, da die Randwülste fähig

sind, jeder einen Organismus zu bilden und Doppelbildungen unter Fischen u. a. nicht selten zum Vorschein kommen: aber wir brauchen eine scharfe Trennung dieser Fälle von den anderen, die vielfach als Teratome, Doppelbildungen und Foetus in foetu erklärt worden sind.

Ich citire im Folgenden einige complicirte Fälle, die diese Irrthümer ganz klar zeigen. Breslau und Rindfleisch veröffentlichten den Fall eines Foetus, an welchem eine Geschwulst von der Grösse einer guten Mannesfaust, mehr lang als breit und tief, an einem kleinen fingerdicken Stiel hing und im äussersten Grade beweglich aus der Mundhöhle herausragte.

Es fand sich im Fötus relativ geringe Entwickelung der Schädelknochen; weite Nähte und Fontanellen deuteten auf Hydrocephalus.

Figur 2.

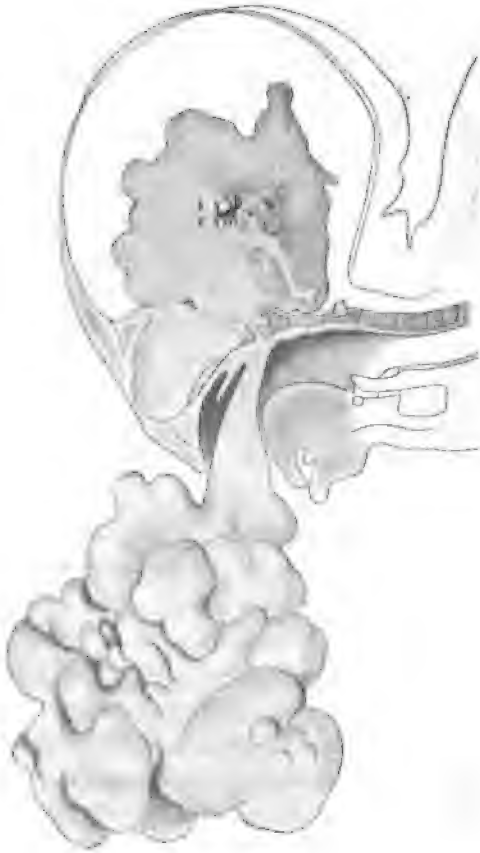

Das Gehirn war in einem solchen Grade breiig, zerstört und von der Geschwulst durchwachsen, dass kaum die gröbsten Verhältnisse mehr zu erkennen waren. Der runde Stiel derselben, welcher in der Mundöffnung selbst vier Linien Durchmesser hat, verjüngt sich nach innen zu mehr und mehr, so dass er in der Gegend des Velum palatinum nur noch zwei Linien misst. Die Uvula ist von oben her an ihn angelötet: innen verwandelt sich die seröse Bekleidung in eine schleimhäutige und geht endlich unmittelbar in die Schleimhaut der hinteren Rachenwand über. Der eigentliche Körper des Stiels dringt bis zur Basis cranii vor. Wir werden demnächst sehen, wie er durch die Basis cranii hindurch zum Boden der Schädelhöhle gelangt und auf diese Weise den Zusammenhang der äusseren Geschwulst mit einer zweiten intracraniellen vermittelt. Leider waren sämmtliche im Schädelraum gelegenen Gebilde, nämlich das Gehirn selbst, seine Häute und der erwähnte Tumor durch eine grosse Menge cerebro-spinale Flüssigkeit dergestalt macerirt, dass alles durcheinander floss, namentlich bei der Berührung mit den Fingern, so dass nur wenige Anhaltspunkte über die gegenseitige Lage der Theile gewonnen werden konnten.

Soviel liess sich indess feststellen, dass die Geschwulstmasse auf dem Boden des Schädels auflag und hier mit einem bandartigen Stiel in der Sella turcica befestigt war. Nach Entfernung des Operculum ephippii überzeugte ich mich, dass der Gehirnanhang gänzlich fehlte, der Geschwulststiel aber in einem länglich runden Loche am Boden der Sella verschwand (Fig. 3). Der vordere Wirbelkörper des Wespenbeins war vollständig durchbohrt; ich habe nach Entfernung der Dura mater diese Gegend von oben her abgezeichnet. Fig. 3 zeigt uns nicht blos das erwähnte Loch in seiner ganzen Grösse und Lage, sonder auch, was wohl nur als Nebensache zu betrachten ist, die höchst unregelmässige Verknöcherung der hier gelegenen Schädeltheile. Durch das Loch am Boden der Sella gingen die Stiele der äusseren und inneren Geschwulst continuirlich in einander über. Bei weitem den interessantesten Befund brachte eine sorgfältige Auseinanderfaltung und Besichtigung der inneren Geschwulst selbst. Af den ersten Blick unterschied sie sich wenig von der äusseren: dieselbe An-

Figur 3.

häufung rundlicher, roth und weiss gefleckter Knollen und Cysten. Indessen fiel es bald auf, dass an einzelnen Stellen vielgestaltige, zungenbeinartige Gebilde aus den Fugen zwischen den Knollen hervorragten. Dieselben waren an ihrer Spitze zu einer dreieckigen Fläche verbreitert und zeigten am freien Rande dieser Fläche eine deutliche Zähnelung, so dass sie sofort an verkümmerte Extremitäten erinnerten. An einer Stelle sassen ihrer vier beisammen, und als ich diese etwas genauer betrachtete und die Falte, aus der sie hervorkamen, öffnete, bot sich mir der Anblick, welchen ich in der Zeichnung Fig. 2 wieder-

gegeben habe. Zwei schwarze Pünktchen sind die Augen, eine quere Vertiefung unter diesen ist der Mund, eine Anzahl in einander laufende Kreise, welche weiter abwärts durch die dünne Haut hindurch schimmern, sind der Darm und die vier Extremitäten eines höchst mangelhaft entwickelten Fötus(!). Auch eine Nabelschnur ist vorhanden; dieselbe führt von der Höhe über den Darmschlingen nach links, wo sie ohne weiteres in die dünne Haut der Geschwulst übergeht. Diese Haut muss daher wohl als ein Amnion aufgefasst werden, wenn sich auch sonst weiter keine Gründe für diese Annahme auffinden lassen. Was die Stellung oder vielmehr die Verstellung der Extremitäten anlangt, so weise ich einfach auf die Fig. 2. Eine weitläufige Beschreibung würde nutzlos sein. Es ist also ein Foetus in foetu im eigentlichen Sinne des Wortes; ein Fötus, der sich nicht begnügt unter die Hautdecken seines Autositen aufgenommen zu sein, vielmehr seinen Sitz geradezu in dessen Schädelhöhle aufgeschlagen hat. Was aber noch interessanter ist und für die Bedeutung dieser ganzen Gruppe von höchstem Werth, ist das Vorhandensein noch mehrerer Extremitäten, ich zähle deren sieben. Auch Augenpunkte zeigen sich noch an verschiedenen Stellen, so dass es keinem Zweifel unterliegt, man darf hier nicht von einem, sondern von mehreren Foetus in foetu reden, d. h. von einer regellosen, massenhaften Neubildung ganzer Organe des Körpers, und mit der grössten Bestimmtheit aussagen, dass diese von der Hypophysis ausgeht, d. h. unter Abgang dieses Organs dem Körper an derjenigen Stelle eingepflanzt ist, wo dasselbe sonst zu liegen pflegt.

Bevor ich indessen zur weiteren Würdigung dieses Befundes übergehe, sei noch die histologische Beschaffenheit der übrigen Geschwulstmasse berücksichtigt. Knorpel, Knochen, Muskel, Nerven und Drüsensubstanz befinden sich hier in einer wunderbarbaren, ich möchte sagen arabeskenartigen Anordnung in fötalem Bindegewebe eingebettet. Hier ist ein hufeisengekrümmtes, dort ein napfartig gebildetes Knorpelfragment, und in den kleineren Höhlungen haben Schleimdrüsen ohne Ausführungsgang Platz genommen. An einer anderen Stelle sieht man einen linienbreiten Muskelzug ein Knorpelstückchen kreisförmig durch ziehen und wieder in sich zurücklaufen. Noch an einer dritten Stelle sind Malpighi'sche Kapseln mit Harnkanälchen rosettenartig gruppirt. Gewisse grosse, dunkelroth gefärbte Massen bestehen zwar grösstentheils aus bröckelig geronnenem Blut, aber man findet diese Muskel- und Nervenfasern in molekulären Zerfall begriffen; kurz, das Ganze ist ein hystologisches Potpourie im eigentlichen Sinne des Wortes. Dass das Epithelium der Mundhöhlenschleimhaut continuirlich in ein pflasterförmiges, geschichtetes Epithelium der dünnen Umhüllungshaut des aus dem Munde hängenden Tumors übergehen würde, war zu erwarten. Im Uebrigen muss bei aller Extravasation in einzelnen Knoten die Ernährung doch mangelhaft gewesen sein, da sich an vielen Punkten im Innern regressive Processe, namentliche fettige Degeneration und Erweichung eingestellt haben. Ganze Knoten sind durch diese letztere in Erweichungscysten verwandelt worden, woher zum Theil die ausserordentlich weiche, stellenweise fluctuirende Beschaffenheit der Geschwulst rührt.

In der Zeitschrift für Heilkunde Bd. 4, 1883, citirt Beck mehrere solche höchst interessante Fälle; er beschreibt selbst einen Fall bei einem 74 Jahre alten Weib, der den folgenden Befund zeigt.

Es fand sich in der Sella turcica eine wallnussgrosse Geschwulst, welche gegen die Schädelhöhle vorragte, die Sella turcica erweitert und das gerade über ihr liegende Chiasma nervorum opticorum hochgradig abgeplattet hat. Von der Hypophysis cerebri war nichts zu finden. Der Tumor hatte deutlich alveolären Bau, nämlich eine weissliche Zwischensubstanz, die an der Peripherie zu einer stellenweise dickeren, stellenweise sehr dünnen festeren Lage verdichtet, im Inneren des Tumors vielfache Lückenbildung zeigte. Diese Hohlräume enthielten theils eine weisse, bröcklige, geronnenem Schleime vergleichbare Masse, theils compaktere knorpelähnliche, jedoch etwas weniger consistente Partikel. Andere Lücken wieder waren ausgefüllt mit spongiösem knochenähnlichen Gewebe, wieder andere beherbergten compakte, knochenharte, gelbe Massen, die bereits makroskopisch den Eindruck von Zähnen machten. Ihre Grösse wechselte von Erbsen- bis zu Maiskorngrösse, ihre Anzahl war eine bedeutende: von den beiden Schnittflächen des medianen Sagittalschnittes aus lassen sich 14 Zähne nachweisen. Die einzelnen Zähne, zumeist in ihrer Form den Bicuspidati vergleichbar, liessen auch zum Theil eine weissliche, glatte, glänzende (emailtragende) und eine gelbe, rauhe (Cement-) Fläche erkennen.

Dann folgt die histologische Durchuntersuchung des Tumors, die verschiedene interessante histologische Befunde zeigte.

Geht man nun auf Grundlage der anatomischen und histologischen Befunde daran, diesen Tumor zu klassificiren, und andererseits seine Entstehung einer Erklärung nahe zu bringen, so wird wohl zunächst in erster Beziehung gemäss der jetzigen Anschauung keinerlei Bedenken dagegen erhoben werden können, diesen, in der Sella turcica sitzenden Tumor, der Cysten mit colloidem Inhalte, Zähne, Knochen und Cavitäten mit Flimmerepithel enthielt, als teratoide, auf fötaler Missbildung beruhende Geschwulst aufzufassen. Eine Verwechselung mit der, manchmal Teratomen ähnlichen Hydroencephalocele palatina und den Physalidengeschwülsten des Clivus Blumenbachii ist wohl in diesem Falle durch die charakteristische Beschaffenheit des Neoplasmas ausgeschlossen. Versucht man es, der Art und Weise des Zustandekommens, der Genese dieses Teratomes in der Sattelgrube in diesem Falle nachzugehen, so hat man eine Reihe von Möglichkeiten in Betracht zu ziehen. Von vornherein kann ein Teratom in der Sattelgrube in verschiedener Weise entstanden gedacht werden. Um vorerst die Hauptgruppen der Möglichkeiten zu skizziren, so kann man einmal an eine Inclusio foetus in foetu denken, d. h. einen vollständig getrennt angelegten, in der Entwickelung zurückgebliebenen und in der Schädelhöhle des Autositen eingeschlossenen parasitären Zwilling (!!); oder man kann es mit einer parasitären Form der partiellen Keimspaltung, einer Duplicitas anterior oder posterior zu thun haben; endlich aber, von einem einfachen Fötus ausgehend, kann man aberrirte Keime des Fötus, oder selbst die Hypo-

physe, die abnorm in fötaler Richtung gewuchert hat, als Ausgangspunkt eines Teratoms in der Sella turcica betrachten. Die Inclusio foetus, der Einschluss eines ursprünglich vollkommen getrennten Fötus in die Sattelgrube eines zweiten ist wieder auf zweierlei verschiedene Arten denkbar. Der erste Modus, auf den bereits hingewiesen wurde, ist derjenige, den Ahlfeld für die Genese der Epignathi, der Sattelgrubenteratome und der Teratome der Schädelhöhle innerhalb des Duramatersackes annimmt. Zwei Fötus liegen Kopf gegen Kopf gewandt, sehr nahe bei einander auf einer Keimblase. Bleibt der eine in sehr früher Embryonalzeit durch irgend welche Ursachen in der Entwickelung zurück, so wird er dem wachsenden anderen Fötus rasch näher rücken, während ursprünglich im Bereiche des vorderen Theiles des Amnion des wachsenden Embryo gelegen, bald den vorderen Umschlagsrand des Kopftheiles desselben erreichen, längs der Umschlagsstelle des Amnion in die Nähe der Mundbucht gelangen, und nun auf demselben Wege, den die sogenannte Hypophysentasche, die Uranlage der Hypophyse — eine Vorstülpung des Ectoderms, oberhalb der Mundbucht von der Chorda dorsalis gegen die Schädelhöhle (von Mihalkovicz) — einschlägt, in die Sella turcica, ja noch weiter gegen das Gehirn gelangen, und wird bei der Entwickelung der Schädelbasis und des Gehirns des anderen Fötus daselbst includirt werden. Je weiter von einander entfernt die beiden Embryonalanlagen ursprünglich waren, auf einer desto früheren Etappe dieses beschriebenen Weges bleibt der includirte Fötus mit seinem am weitesten vordringenden Kopftheile stehen (vergleiche die citirten 8 Fälle). Auf diese Weise lassen sich nach Ahlfeld alle Epignathi, von jenen, die ganz vorne am Gaumen, selbst am Halse sitzen, bis zu jenen, die in der Sella turcica sich anheften oder in das Schädelinnere vorragen, ja selbst die meisten Hirnteratome erklären. Als höchster Grad dieser Bildung wäre ein in der Sella turcica befindlicher Tumor anzusehen, der von dem im Rachen befindlichen Antheile des Tumors isolirt ist (vide oben Fall 4 von Müller). Fällt der Rachentumor, wie es ja doch bei ungünstigen Ernährungsverhältnissen (Drehung des Stieles etc.) denkbar ist, ab, so resultirt eben ein reines Teratom der Sella turcica (?). Der zweite denkbare Weg, den ein Fötus in die Sattelgrube eines zweiten nehmen kann, wäre der, dass er nicht in der Mundbucht, sondern in dem Kopfende der Rückenfurche (!!), das ja nach Koellicker relativ lange offen steht, sich ansiedelt, und von da auf dem Boden des Zwischenhirns sich begiebt, so dass er schliesslich in das Infundibulum, eine Ausstülpung des Zwischenhirns, welches sich gegen die Sattelgrube vorwölbt, zu liegen kommen kann.

Um nun für den vorliegenden Tumor die Entscheidung zu treffen, welchem der angeführten Entstehungsmodi derselbe sein Zustandekommen verdankt, ist es von Vortheil, eine Vergleichung desselben mit den übrigen Teratomen in der Sella turcica vorzunehmen. Diese ergiebt, dass während die übrigen Türkensattelteratome bis auf den Arnoldschen Fall zumeist complicirte, wirkliche, fötale Organe enthielten (!!), während dieselben meist nicht auf die Sattelgrube allein beschränkt waren, während sie zumeist anderweitige Entwickelungsstörungen an dem Individuum, wie Gaumenspalte, Persistenz des Keilbeinkanals, Störungen in der Entwickelung der Schädelbasis und des Gehirns im Gefolge hatten, dass bei unserem Tumor von all dem gerade das Gegentheil sich vorfindet. Seine Zusammensetzung ist

eine relativ uncomplicirte, er hält den Raum der Sattelgrube vollständig ein, ragt nur gegen die Schädelhöhle etwas vor, hat, offenbar nur durch sein Wachsthum, den Knochen des Keilbeins sclerotisch metaplasirt und die Keilbeinhöhlen aus demselben Grunde verengert. Von sonstigen Hemmungsbildungen ist an dem Individuum nichts gesehen worden. Sprechen schon diese Umstände gegen die Annahme einer fötalen Inclusion oder einer parasitären partiellen Keimspaltung, so legt die Beschaffenheit des Tumors selbst eine andere Deutung noch viel näher. Fände man an demselben Orte eine Geschwulst, die nur aus solchen Cysten mit homogen colloidem Inhalt und plattes Epithel tragender Wandung, wie sie in diesem Falle sich vorfinden, besteht, so würde man dieselbe ohne Bedenken als cystische Geschwulst der Hypophyse auffassen; fände man daneben Hypophysengewebe wie hier, so wäre die Bezeichnung cystomatöses Adenom (s. oben den Fall von W. Müller) für eine solche Geschwulst am Platze. Sehen wir nun, dass in unserem Falle das Epithel sowohl als auch das Bindegewebe zum Theil eine abnorme Wachsthumsrichtung eingeschlagen haben, indem sie Zähne und echten Knochen zur Entwickelung gebracht haben, so ist die natürliche Deutung — bei dem Mangel jeglicher complicirter fötaler Organbildung — gewiss die, dass eben ein Theil des Gewebes des Vorderlappens der Hypophyse, auch nach seiner Abschnürung von seinem Mutterboden, der vorderen Rachenhöhle, seine Fähigkeit, Zähne und Knochen zu bilden, sich bewahrt und aus irgend welcher Ursache zum Ausdruck gebracht habe; erinnert sei hier nur noch an die Nähe des bei der Bildung des Vorderlappens der Hypophyse zur Ausstülpung gelangenden Theiles der Mundschleimhaut an die Anlagen der hinteren Backen- und Milchzähne des Oberkiefers. Selbst der Befund des Flimmerepithels in der Geschwulst kann nicht befremden, seit durch Peremeschko bekannt ist, dass der die normale Hypophyse durchsetzende Kanal beim Menschen de norma flimmerndes Cylinderepithel trägt; allerdings ist, da die Mundhöhle Pflasterepithelium trägt, die Provenienz der Flimmerzellen noch nicht ganz aufgeklärt. Dass in diesem Falle und zwar — was wichtig ist — an mehreren durch anderes Gewebe getrennten Stellen Hypophysengewebe gefunden wurde, beweist, dass die Anlage des Hypophysenvorderlappens nur partiell teratoid gewuchert hat, also die letztere der oben erörterten Möglichkeiten für die Entstehung eines Teratoms in der Sella turcica vorliegt. Wenn es also durchaus nicht sicher erwiesen ist, dass die mit Epignathusbildung combinirten Teratome der Sella turcica einer Wucherung der Hypophyse ihre Entstehung verdanken, wie Rindfleisch es will, so geht doch zum mindesten aus der genauen Untersuchung des hier beschriebenen Teratoms in der Sella turcica mit der grössten Wahrscheinlichkeit hervor, dass dasselbe thatsächlich ein Teratoma der Hypophysis cerebri ist.

Dass Beck eine Andeutung der richtigen Erklärung für seinen Fall gegeben hat, werden wir aus der folgenden embryologischen Erklärung sehen. Dass dieselbe Erklärung für alle anderen von ihm citirten und besprochenen Geschwülste wie auch für den Fall von Breslau und Rindfleisch passt, wird auch ohne Weiteres klar sein. Es wäre sonst merkwürdig, dass dieser Fall von Beck

aus verirrten Keimen entstehen soll, und die anderen Fälle, wenn sie auch durch den Hypophysengang mit einer Gaumengeschwulst communiciren und genau dieselben Gewebe enthalten, als Epignathi im Sinne Ahlfeld's angesehen werden sollen. Es wird dann kaum nöthig sein, das Unwahrscheinliche der verschiedenen Theorien von Ahlfeld u. A. weiter zu kritisiren. Ich finde es doch höchst merkwürdig, dass solche Erklärungen wirklich ernstlich angenommen waren, dass ein Foetus durch die Mundhöhle eines andern durch den Hypophysengang hinauf in das Gehirn gelangen könnte, oder durch die Kopfhöhle an der Schädelbasis seinen Weg einschlagen könnte. Daran erkennen wir auch die Phantasie, mit welcher man wie Breslau und Rindfleisch u. A. so leicht Augen, Mund, Därme, Extremitäten etc. zu sehen geglaubt hat, weil sie eben an einen Foetus in foetu glauben wollten.

Figur 4.

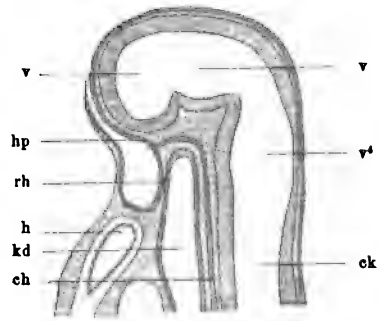

Medianschnitt durch den Kopf eines 6 mm langen Kaninchenembryo. Nach Mihalcovics.

rh Rachenhaut, hp Stelle, von der aus sich die Hypophyse entwickelt, h Herz, kd Kopfdarmhöhle, ch Chorda, v Ventrikel des Grosshirns, v^3 dritter Ventrikel des Zwischenhirns, v^4 vierter Ventrikel des Hinter- und Nachhirns, ck Centralcanal des Rückenmarks.

Die folgende Erklärung ist im Wesentlichen nach Hertwig. Um die erste Anlage der Hypophyse zu beobachten, sehen wir auf Fig. 4, dass die Mundbucht durch die Rachenhaut (Rh.) von der Kopfdarmhöhle getrennt ist. An dem oberen Ende der Chorda dorsalis liegt die Stelle (hp.), an welcher sich der Gehirnanhang als Produkt des äusseren Keimblattes entwickelt.

Eine kleine Ausstülpung entwickelt sich da, die der Basis des Zwischengehirns (tr.) entgegenwächst. Diese ist die Ratke'sche

Tasche oder Hypophysentasche (hy.) Fig. 5, sie vertieft sich darauf, und beginnt sich von ihrem Mutterboden (Ectoderm) abzuschnüren und in ein Säckchen umzugestalten, dessen Wand aus mehreren Lagen von Cylinderepithel zusammengesetzt ist. Fig. 6.

Figur 5.

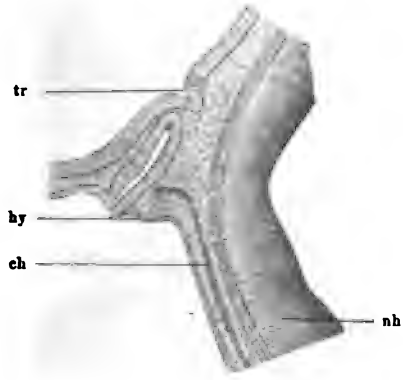

Medianer Sagittalschnitt durch die Hypophysis eines 12 mm langen Kaninchenembryo. 50fach vergrössert. Nach Mihalkovics.
tr Boden des Zwischenhirns mit Trichter, nh Boden des Nachhirns, ch Chorda, hy Hypophysentasche.

Figur 6.

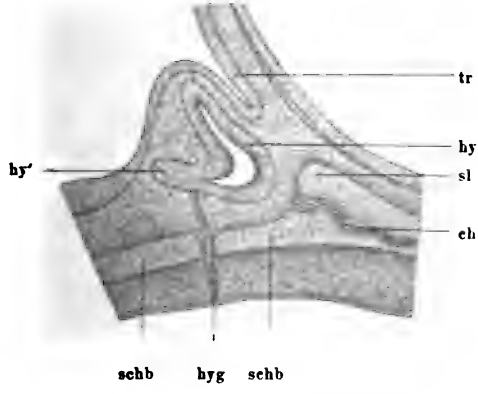

Sagittalschnitt durch die Hypophysis eines 20 mm langen Kaninchenembryos. 55fach vergrössert. Nach Mihalkovics.
tr Boden des Zwischenhirns mit Trichter, hy Hypophysis, hy' Theil der Hypophysis, an welchem die Bildung der Drüsenschläuche beginnt, hyg Hypophysengang, schb Schädelbasis, ch Chorda, sl Sattellehne.

Das Hypophysensäckchen (Hy.) bleibt noch längere Zeit mit der Mundhöhle durch einen engen Gang (Hyg.) in Verbindung.

In späteren Stadien hört die Verbindung bei höheren Wirbelthieren auf, indem das embryonale Bindegewebe, welches die Grundlage für die Entwickelung des Kopfskeletts hergiebt, sich verdickt und das Säckchen von der Mundhöhle weiter abbringt. Fig. 6 und 7.

Wenn dann in dem Bindegewebe der Verknorpelungsprocess erfolgt, durch welchen die knorplige Schädelbasis (Schb.) angelegt

Figur 7.

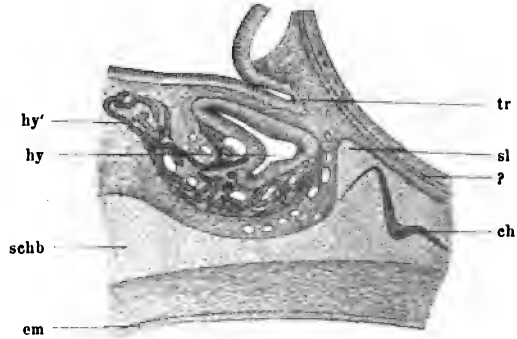

Sagittalschnitt durch die Hypophysis eines 30 mm langen Kaninchenembryos. 40 fach vergr. Nach Mihalkovics.
tr Boden des Zwischenhirns mit Trichter, hy ursprünglicher, taschenartiger Theil der Hypophysis, hy' die aus der Hypophysentasche hervorgesprossten Drüsenschläuche, sl Sattellehne, ch Chorda, schb knorpelige Schädelbasis, em Epithel der Mundhöhle.

wird, kommt das Hypophysensäckchen (Hy.) nach oben von ihr an die untere Fläche des Zwischenhirns (tr.) zu liegen. Damit ist auch der Zeitpunkt gekommen, in welchem der Hypophysengang (Hyp.), der mittlerweile sein Lumen verloren hat, zu schrumpfen und sich rückzubilden beginnt. Fig. 7. Bei vielen Wirbelthieren erhält er sich zeitlebens und stellt einen hohlen Kanal dar, der die knorplige Schädelbasis durchbohrt und sich mit dem Epithel der Mundschleimhaut verbindet.

Daraus ersehen wir, dass bei der Ausbildung der Hypophysis und des Hypophysenganges, sind ectodermale und mesodermale Zellen aus ihrer normalen Stelle gelagert, oder gehen die Zellen, die die Hypophysis bilden, über ihre normalen Wachsthumsgrenzen hinaus, eine Geschwulst entsteht, die, liegt sie nicht an

der Sella turcica allein, dann durch den Hypophysengang in die Mundhöhle hineinwachsen kann.

Kollmann sagt: „Eine Persistenz des Hypophysenganges ist bisweilen zu beobachten. Die pathologisch-anatomischen Processe haben ihren Sitz mit seltenen Ausnahmen im Vorderlappen der Hypophysis und bestehen grösstentheils in Neubildungen. In Hinsicht auf den anatomischen Bau zeigt dieser glanduläre Theil der Hypophysis grosse Aehnlichkeit mit der Glans thyreoidea, auch stimmen manche pathologisch-anatomischen Vorgänge dieser beiden Organe in auffallender Weise überein. Die häufigste Geschwulst der Hypophysis setzt sich zusammen aus einen oder mehreren Cysten mit gallertartigem colloiden Inhalt. Virchow bezeichnet diese Art von Neubildung mit dem Namen Struma primitiva."

Hieraus sieht man, wie die Erklärung, die Beck für seinen Fall angedeutet hat, auch die complicirten Fälle erklärt, in welchen der Tumor an der Sella turcica mit einem Stiel, der die Schädelbasis durchbohrt, mit dem Tumor, der aus der Mundhöhle herausragt, verbunden ist. Dass diese Communication durch den Hypophysengang stattfindet, ist ohne Zweifel, dabei ist auch zu bemerken, dass das Epithel der Mundhöhle in dem Falle von Breslau auf die Oberfläche des Rachentumors überging.

Weitere Bemerkungen über diese Fälle halte ich für unnöthig, und wir brauchen nicht die verschiedenen complicirten Erklärungen, die Wilms für diese Geschwülste in folgender Weise auseinandersetzt. „Für die Entstehung der heteroblastischen Geschwülste der Dermoide und Teratome im Nasenrachenraum, am Schädelgrunde und in der Schädelhöhle kommt in Betracht: 1. Die reichlichen Spaltbildungen des Kopfes, die Einstülpungsvorgänge bei der Bildung der Mundhöhle und der Hypophysis geben zu Keimverirrungen reichlich Gelegenheit. 2. Einzelne Formen der teratoiden Geschwülste können entstehen aus totaler Doppelanlage mit nachträglicher Verwachsung oder 3. aus einer einfachen Anlage mit partieller Doppelbildung, 4. eine Einstülpung nach Art einer Inclusio foetus in foetu ist für verschiedene Fälle der Litteratur nicht von der Hand zu weisen. Endlich ist 5. eine blastische Heteropie in genetisch verwendtem Gewebe als möglich anzunehmen. Denken wir uns endlich noch verschiedene dieser Vorgänge miteinander combinirt, so wird uns klar werden ?, wie schwer im Einzelfalle die Frage nach der Genese eines Teratoms jener Gegend

zu beantworten ist. Und doch ist es durchaus geboten, alle diese Möglichkeiten in den Kreis der Betrachtung zu ziehen, da nur so eine erschöpfende Beantwortung aller Fragen gegeben werden kann."

Um die Irrthümer über die Frage Foetus in foetu weiter zu zeigen, citire ich den folgenden Fall von Weigert, unter dem Namen „Teratoma orbitae congenitum" beschrieben:

Dieser Fall stellt einen wirklichen Fötus dar (!), indem der Tumor Knorpel, Knochen, epidermoidale Massen, Schleimdrüsencysten, Darmtheile und selbst bronchiale Elemente enthielt. Bei einem neugeborenem Kinde wurde ein apfelsinengrosser aus der rechten Orbita hervorragender Tumor gefunden. Auf der Höhe des Tumors befand sich die Cornea noch durchscheinend, aber leicht getrübt. Die Geschwulst bewegt sich sammt dem daran sitzenden Auge analog dem Auge der gesunden Seite. Die Geschwulst war nach 5 Tagen von den zum Theil innig mit ihr verwachsenen Augenlidern von der Orbita abpräparirt und schliesslich der Nervus opticus, der gewissermaassen den Stiel desselben bildete, durchschnitten. Bei der Section fand sich die rechte Orbita bedeutend weiter als die linke, die Oberfläche des Knochens aber vollkommen glatt und intact. Das Hirn war ohne Spur von einem Tumorreste; die exstirpirte Masse hatte eine ganz pyramidale Gestalt. Trotz Entleerung einer Cyste bei der Operation hat die Masse die Grösse eines Borsdorferapfels. Von der Innenfläche der Cyste lässt sich ein geschichtetes Flimmerepithel abschaben. Der Augapfel hat eine dem Alter des Kindes entsprechende Grösse. An dem Bulbus dicht angelegt, aber durch lockeres Bindegewebe von ihm getrennt, findet sich eine Anzahl Cysten, deren grösste die durch Punction entleerte war. Die anderen hatten Haselnuss- bis Wallnussgrösse. Die Umgrenzung der Cysten wird durch eine feste Membran gebildet. Nach hinten stossen sie an Fettgewebe, in ihm verlaufen die Augenmuskel, welche die grossen Cysten umfassen. In ihm liegen auch nach hinten und unten von den Cysten eine Anzahl fremdartiger Elemente eingebettet: diese letzteren sind vollkommen regellos angeordnet, ja nicht einmal zu einem einzigen Tumor zusammengeballt. Ueberall schiebt sich vielmehr das Fettgewebe dazwischen, mit dem sie grösstentheils fest verwachsen sind. Auch hier sind Hohlräume vorhanden. Von diesen fällt namentlich einer durch seine sonderbare Gestalt in die Augen. Er hat gerade darm- oder wurstähnliche Gestalt, ist an einem Ende dünner, am anderen kolbig verdickt und in eine Art Schlinge gekrümmt, seine Oberfläche ist glatt und glänzend, wie die eines Darmtheiles: er lässt sich im Gegensatz zu den meisten anderen eingestreuten Massen leicht aus seiner Umgebung herausheben. Auf dem Querschnitt hat er ein Lumen, das durch vorspringende Längsfalten zu einem sternförmigen wird. Diese Längsfalten werden nicht von der ganzen Umwandlung des Tumors gebildet, sondern nur von einer nach Innen liegenden Membran, welche mit der äusseren durch lockeres Bindegewebe verbunden ist. Dicht neben diesem schlauchähnlichen Gebilde liegen andere kleine Hohlräume, die von einer festen, nach aussen hin aber nicht scharf abgesetzten Wand begrenzt sind. Andere solcher Hohlräume liegen noch weiterhin zerstreut. Ferner sind in dem Fettgewebe Inseln derber Bindegewebsmassen, Knorpel und Knochentheile. Erstere haben vollkommen das makroskopische Aussehen von hyalinem Knorpel, sie kommen theils isolirt vor.

theils als oberflächliche Schichten von einem porösen oder derberen Knochengewebe. Eines dieser knorpligen und knöchernen Gebilde lässt sich ebenfalls leicht aus der Umgebung herausschälen und hat eine knorrige, längliche Gestalt, die bei einiger Phantasie an eine Extremität erinnert.

Mikroskopische Untersuchung: die Hauptmasse des compacten Gewebes besteht theils aus Fettgewebe, theils aus Bindegewebe. Die eingestreuten Knorpelstücke haben die gewöhnliche Structur hyalinen Knorpels. Auch die den Knochen direct anliegenden zeigen die bekannten Verhältnisse verknöcherten Knorpels. Die Knochenkörperchen sind wohl ausgebildet, in den Markräumen liegen runde Zellen, an den Wänden derselben Osteoblasten. Hier und da liegen im Bindegewebe Bündel glatter Muskelfasern, Gefässe und diffus angehäufte rothe Blutkörperchen. Neben und in diesen Gebilden finden sich auch echte epitheliale Massen und zwar theils in langen Schläuchen, theils in kleineren und grösseren cystischen Räumen mit allen möglichen Abstufungen bis zu ganz grossen Cysten. Die epithelialen Elemente sind von dreierlei Art. Am seltensten zeigt es sich in Form von geschichtetem Pfasterepithel. Hierbei sind die untersten Zellen rundlich oder kurz cylindrisch, auf diesen liegen ganz grosse verhornte Zellen, die in den tieferen Lagern grosse, weiter oben kleinere und endlich gar keine Kerne zeigen. Die mit solchen Zellen ausgekleideten Hohlräume stellen Cysten dar, welche nicht über erbsengross werden, ihre Wand ist entweder glatt oder zeigt unregelmässige papilläre Vorsprünge. Von der Cyste aus erstrecken sich solide Stränge epithelialer Zellen in die Umgebung. Die Cystenhöhle selbst ist mit kernlosen, concentrisch geordneten Hornzellen erfüllt, die für das blosse Auge eine glitzernde Perle darstellen. Eine zweite Art von Hohlräumen ist mit einfachem Cylinderepithel ausgekleidet; dasselbe besteht aus hohen Zellen mit peripherischem Kern, das Protoplasma ist durchsichtig hell, die Zellen gegen einander durch schmale Linien abgetrennt. Auf der Oberfläche liegt in grösseren Höhlungen oft ein wolkiger, durchsichtiger Schleim, der in seinen tieferen Abtheilungen noch eine Art Abtheilung den Zellgrenzen entsprechend erkennen lässt und vereinzelte Kerne führt. Solche Zellenmassen sitzen auf einer bindegewebigen Grundlage und zwar theils in langen Schläuchen mit schmalem Lumen, oder in cystischen mehr rundlichen Räumen. Sie kleiden aber ferner den oben geschilderten schlauchähnlichen Körper aus. Hier liegen sie nicht in einer einfachen Schicht auf den vorspringenden Falten, sondern bilden vielmehr dicht aneinander liegende sehr regelmässige tubulöse Zellschläuche von der Form der Lieberkühn'schen Drüsen. Sie sitzen auf einer derberen Schichte darauf, an welche sich nach aussen eine lockere anschliesst, die sich endlich scharf gegen die äusserste Membran absetzt. Die letztere besteht aus wohlausgebildeten, glatten Muskelfasern, welche wiederum aus zwei Lagen einer innen circulären und einer unvollkommneren längsverlaufenden Schicht bestehen. In dem bindegewebigen Stroma liegen hier und da grosse Haufen lymphoider Zellen. Ferner finden sich Cylinderzellen in kleinen Schläuchen als Anhängsel mancher Cysten der dritten Art. Diese letzteren Cysten sind mit einem geschichteten Flimmerepithel ausgekleidet. Die Zellen derselben unterscheiden sich auch in der Beschaffenheit ihres Prztoplasmas deutlich von den oben erwähnten Cylinderzellen. Dasselbe ist nicht durchsichtig, sondern leicht gekörnt. An kleineren

Cysten dieser Art bemerkt man eine bindegewebige Grundlage, welche aber an verschiedenen Stellen von drüsenähnlichen Gebilden unterbrochen, die mit einem cylindrischen Ausführungsgang und einem rundlichen Drüsenkörper versehen sind. Der Ausführungsgang zeigt Zellen mit einem leicht gekörnten Protoplasma, der Drüsenkörper cylindrische, durchsichtige, blasse Zellen, die vollkommen den früher beschriebenen gleichen und auch öfter einen grösseren oder kleineren Hohlraum umschliessen. An den grossen Cysten bemerkt man nichts als eine glatte, mit dem geschichteten Flimmerepithel bekleidete Bindegewebswand.

Es ist kaum nöthig, nach dem Obigen zu zeigen, welche Phantasie man gebraucht hat, wenn man diesen Tumor hinter dem Auge als einen Foetus in foetu betrachtet, in einem Falle, wo das Auge selbst, die Augenmuskeln, die Augenlider alle vollständig gebildet waren. Dabei möchte ich noch darauf aufmerksam machen, wie die Autoren glaubten, Darm und andere Körpertheile vor sich zu haben. Dass bei dem Zusammenwachsen der verschiedenen Theile, aus welchen die Orbita zusammengesetzt wird, und dem engen Zusammenhange in embryologischer Zeit zwischen Orbita und Nase ectodermale und mesodermale Zellen aus ihrer normalen Lage verschleppt werden können und durch ihr Weiterwachsthum diesen Tumor hervorrufen konnten, müssen wir als zweifellos ansehen. Die drei Arten von drüsigen Gebilden sind ectodermale Producte: 1. die Cysten mit Plattenepithel ausgekleidet, 2. die Cysten mit cylindrischem, Schleim absonderndem Epithel, welche der Beschreibung nach vollständig Speicheldrüsen darstellen. Die Schläuche von der Form der Lieberkühn'schen Drüsen sind auch ectodermalen Ursprungs, wie wir sie z. B. in Cystadenomata des Ovarium finden, 3. die Cysten mit mehrschichtigem Flimmerepithel ausgekleidet entstehen auch aus dem Ectoderm, wie wir solches Epithel in der Nase finden.

Dermoidcysten und Teratome finden sich auch in der Bauchhöhle. Nach Wilms erwähnte Meckel einen Tumor, „der am Zwerchfell sass, 21 Knochenstücke, 4 Zähne, Haare u. s. w. enthielt". Bonfigli beschreibt nach Wilms eine birnenförmige Geschwulst in einem von der Leber und vom Magen herrührenden Strange. Dieser Tumor war 13 cm lang, 4 cm breit und 470 g schwer. Er enhielt einen wahren Knochen, in dem 2 Zähne noch fest sassen, während 19 weitere, darunter 18 Backzähne frei in der Höhle lagen. Die Innenfläche war in einer Ausdehnung von 5 qcm mit normaler behaarter Cutis bedeckt. Ueber mehrere in demselben Tumor vorgefundene, mit Schleim gefüllte Cysten fehlen

genauere Angaben. Marchand beschreibt in der Breslauer Aerztlichen Zeitschrift No. 21 folgenden Tumor:

Es handelt sich nämlich um eine in mancher Beziehung analoge Geschwulst aus der Bauchhöhle eines Mannes, um ein grosses Teratom oder, wenn man will, um eine Inclusio foetalis, einen Foetus in foetu,

Figur 8.

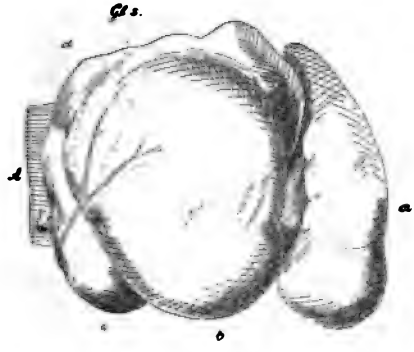

A Aorta, n linke Niere, oben mit der Geschwulst verwachsen, Gl. s. linke Nebenniere, a. d. oberes Ende des schlauchförmigen Hohlraumes, welcher Steine enthielt (Darm). b Cyste mit Flimmerepithel, c Cyste mit gehirnähnlicher Masse, d Cyste von ähnlicher Beschaffenheit wie c.

Figur 9.

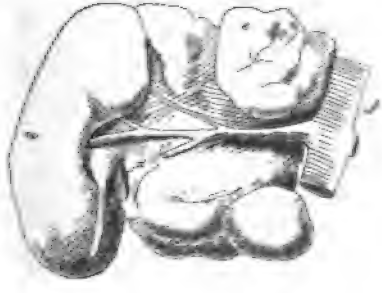

Die Geschwulst der hinteren Fläche, mit welcher dieselbe der hinteren Bauchwand angelegt war.

e Grosse rundliche Knorpelmasse, x die bei der Section entstandene Oeffnung, aus welcher die Steine sich entleerten.

also um eine grösste Seltenheit. Die Geschwulst war ein zufälliger Befund in der Leiche. Indess ergab sich sofort, dass erstens der Ureter die gewöhnliche Weite besass und dass auch das Nierenbecken, von der Niere her durch einen Schnitt eröffnet, vollständig normal war und keinerlei Communication mit dem Tumor erkennen liess, nur an einer Stelle am oberen Ende der Niere, welcher gerade bei der Herausnahme

verletzt war, war die Verbindung mit dem Tumor eine besonders innige, während an der übrigen Oberfläche die Kapsel der Niere sich leicht ablösen liess und nur am Hilus an der Vorderfläche beim Uebergang auf den Tumor festhaftete. Die Vorderfläche der Geschwulst ist im Ganzen halbkugelig gewölbt, zeigt aber nach unten und oben einige rundliche Vorsprünge, welche sich als prall gefüllte ziemlich durchscheinende Cysten mit weisslicher Wand darstellen. Die Vorderfläche ist grösstentheils von Peritoneum überzogen, von oben her wird die Geschwulst vom Schwanz des Pankreas bedeckt, welcher durch lockeres Bindegewebe mit derselben vereinigt aber leicht ablösbar ist.

Von der linken Nebenniere war anfangs keine Spur zu entdecken, später fand sich dieselbe bei genauerer Präparation an der Vorderfläche der Geschwulst unter dem serösen Ueberzuge derselben flach ausgebreitet. Mit ihrer hinteren Fläche liegt die Geschwulst locker der hinteren Bauchwand an, von welcher sie sich ohne Mühe ablösen lässt. An der Hinterfläche fällt zunächst, abgesehen von den hier ebenfalls hervortretenden Cysten, eine umfangreiche, sehr feste rundliche Masse auf, welche nahe dem oberen Rande neben der Aorta hervorragt und zum Theil von einer dünnen, leicht abziehbaren Bindegewebshülle überzogen ist, zum Theil fest mit einer bindegewebigen Membran zusammenhängt, welche sich bandartig über einige Vertiefungen hinweg spannt. Diese Masse besteht aus sehr festem, compactem Knochen und erinnert in ihrer Gestalt äusserlich an einen Calcaneus (?). Von besonderem Interesse sind nun die Cystenbildungen. Die grösste derselben am unteren Umfang gelegene, entleerte bei der Eröffnung einen dickflüssigen, trüben, grauweissen Inhalt, etwa wie der Inhalt einer Ovarialcyste aussehend. Die Innenfläche der Cyste hat ganz das Ansehen einer weisslichen oder blassröthlichen Schleimhaut; sie besitzt einige grössere halbmondförmige Falten, Duplicaturen der Schleimhaut, durch welche einige Buchten und Recessus abgegrenzt werden. Der nach vorne gekehrte Theil der Cystenwand ist glatt, der in die Tiefe nach der Mitte zu führende dagegen, über welchen sich eine solche halbmondförmige Falte spannt, zeigt eine sehr feine und regelmässige Fältelung, welche noch durch einige Querfältchen durchzogen wird, und sofort den Eindruck zarter Plicae palmatae, oder der Fältelung der Scheidenschleimhaut hervorrufen. Der erwähnte Recessus verläuft mit einigen Ausbuchtungen, endet dann aber blind an einer Stelle, welche wie ein obliterirtes Ostium aussieht. Am gegenüberliegenden Ende mündet ein stricknadeldicker, runder Gang, welcher sich dicht unter der Cystenwand 1 bis 2 cm weit erstreckt und in eine selbstständige kleine Höhle mit stark papillärer Wand von sehr weicher Beschaffenheit führt. Diese ganze Innenfläche ist mit wohlerhaltenem, einfachem Flimmerepithel aus ziemlich kurzen, cylindrischen Zellen mit länglichem Kern bedeckt, ebenso auch der kleinere Recessus daneben. In unmittelbarer Nähe dieser Cystenwand sind auf dem Durchschnitt noch zwei Stellen besonders auffällig: die eine derselben bildet eine feste blassgraue Masse von der Grösse einer starken Bohne oder etwas mehr, welche ganz das Ansehen von glatter Muskulatur hat und von der Schleimhaut unmittelbar bekleidet wird. Unmittelbar daneben befindet sich eine weichere, schwammige Masse, grösstentheils blass, stellenweise bluthaltig, ganz von dem Aussehen von cavernösem Gewebe, als welches sie sich auch bei der mikroskopischen Untersuchung

erweist. Der zweite cystische Raum neben der Niere, welcher die mehrfach erwähnten Steine enthielt, hat die Form eines länglichen, allseitig geschlossenen Schlauches, dessen oberes blindes Ende neben der Niere hervorragt, während das untere bis über den Hilus abwärts reicht. Die Länge beträgt 10 cm, der Umfang durchschnittlich 6 cm. Die Wand dieser Cyste, welche neben den Steinen nur wenig trübe Flüssigkeit enthielt, da der grösste Theil derselben sich entleert hatte, besitzt ebenfalls die Beschaffenheit einer Schleimhaut, sie ist jedoch dicker als jene, von mehr grauröthlicher Farbe, ihre glatte Oberfläche ist von zahlreichen, feinen Gefässen durchzogen. An dem medialen Umfang des Schlauches treten innen einige weiche, gelblich gefärbte Höcker hervor, neben demselben einige polypöse Anhänge von runder Form, 2—3 mm Dicke und $^1/_2$—1 cm Länge. Die Schleimhaut hat vollkommen den Charakter der Dickdarmschleimhaut. Ebenso besitzt auch die Wand auf dem Durchschnitt (von etwa 2 mm Dicke) das Aussehen einer glatten Muskelfaserschicht. Die Innenfläche war im frischen Zustande mit hohem, zartem Cylinderepithel bekleidet (ohne Cilien), von der Fläche gesehen erscheinen Gefässnetze, dazwischen hier und da deutliche Drüsenlumina mit radiär gestellten Zellen. Der Charakter der Cyste als Darm trat noch deutlicher hervor an gefärbten Querschnitten des gehärteten Präparates. Es fand sich hier 1. eine äussere Längs- und eine stärkere innere Querfaserschicht von glatter Muskulatur. Die Schleimhaut selbst zeigte zahlreiche schlauchförmige, drüsenartige Einsenkungen, welche mit zwar spärlichen und meist weiter als die des Dickdarms, aber mit deutlichen Becherzellen ausgekleidet waren. Die Steine, welche in diesem Hohlraum sich fanden, sind demnach als Analoga von Darmsteinen aufzufassen (!!); sie haben sich aus den Secreten des „Darmes" während des 33jährigen Lebens der Geschwulst niedergeschlagen, gewiss eine höchst merkwürdige Thatsache. Die Steine, an Zahl 10, haben eine eckige tetra- oder polyedrische Gestalt; ihr Gesammtgewicht beträgt 15,5 g. Bei der Behandlung mit Salzsäure entwickeln sie reichlich Gas, sie bestehen also zum Theil aus kohlensaurem Kalk, wie die gewöhnlichen Darmsteine.

Wenn wir also in diesem Theile der Geschwulst unzweifelhaft (?) einen rudimentären Darm erkennen, so werden wir nicht irren, wenn wir die benachbarte Cyste als Rudimente einer Genitalanlage deuten. Die Aehnlichkeit ihrer Innenfläche mit gewissen Theilen der weiblichen Genitalschleimhaut habe ich bereits hervorgehoben; indess sprechen gewisse Bedenken dagegen, sie in der That für Andeutung eines weiblichen Genitalorgans zu halten, obwohl nicht viel (?) Phantasie dazu gehört, die grösseren Schleimhautfalten für Analoga eines Hymens, endlich die Anhäufung glatter Muskulatur in der Nähe der Plicae für ein Uterusrudiment zu halten (!!). Die genauere Untersuchung dieses Theiles an Schnitten des gehärteten Präparates liess in der That mit grösster Deutlichkeit Bündel glatter Muskelfasern erkennen, welche sich nach allen Richtungen durchflochten. Dieselben sind aber durchsetzt von sehr zahlreichen, viel verzweigten Drüsenschläuchen, welche auf das Genaueste mit denen der Prostata übereinstimmen. Das unmittelbar daneben gelegene cavernöse Gewebe bedarf keiner weiteren Erklärung. In einiger Entfernung von diesen Theilen, am unteren Ende des Darmes ist noch ein rundlicher, etwa kirschengrosser, geschlossener Hohlraum vorhanden, welcher mit einer faltigen, muskulösen Schleim-

haut ausgekleidet ist, an welcher ein Epithel nicht mehr nachzuweisen war (vielleicht Blasenschleimhaut). In der Nähe der zuerst genannten Cyste sind ferner auf dem Durchschnitt zwei ziemlich weite Gefässlumina bemerkbar, welche aber ein und demselben umgebogenen Gefäss angehören. Dasselbe erweist sich als eine Vene, welche sich in verschiedener Richtung in der Geschwulst verzweigt; es gelang indess trotz aller Bemühung bisher nicht, die äussere Mündung aufzufinden. Ein einigermassen bedeutendes arterielles Gefäss ist weder auf dem Durchschnitt noch an der Oberfläche der Geschwulst in dieselbe hineingehend zu entdecken. Alle grösseren Reste der A. renalis liessen sich bis zu der Niere verfolgen, wenn sie auch vielfach abgelenkt waren: ein besonderer Ast von der Aorta, welcher die Geschwulst versorgt haben könnte, war ebenfalls nicht aufzufinden.

Abgesehen von den beiden besprochenen Theilen sind wir nicht im Stande, bestimmte Organanlagen zu erkennen, wobei zu bemerken ist, dass einige der Cysten noch der Untersuchung harren. Nachträglich wurde die zweite grössere Cyste am unteren Umfang der Geschwulst eröffnet, wobei sich eine etwas opalescirende, weissliche Flüssigkeit, hauptsächlich aber eine dickbreiige Masse von der Beschaffenheit foetaler Hirnsubstanz entleerte (!). Die Flüssigkeit hatte sich vielleicht erst nachträglich durch Diffusion abgeschieden. Die weisse Substanz bestand mikroskopisch aus dicht gedrängten, rundlichen und länglichen Kernen, welche in eine feinkernige Masse eingebettet waren. Die Wand dieser Cyste hat eine glänzende sehnige Innenfläche und ist im Grunde an einigen Stellen mit schaligen Fortsätzen des Knochengerüstes, welche einen Theil der Wand bilden, verbunden. An anderen Stellen kommen kleine gelbliche Punkte zum Vorschein, die sich mikroskopisch als kuglige Kalkconcremente erweisen. Man ist also wohlberechtigt, in dieser Cyste ein Rudiment der Schädelhöhle mit D. mater und Nervensubstanz zu erblicken. Auch die am oberen Umfang gelegene Cyste ist mit einer ähnlichen Membran ausgekleidet, welche viel zarter ist, aber ebenfalls mit den Knochen mehrfach zusammenhängt. In dieser Cyste, welche noch einige buchtige Recessus erkennen lässt, fand sich eine weissliche Masse, welche mikroskopisch nur feinkernigen Detritus erkennen liess. Aber bereits jene so wohl charakterisirten Formen lassen keinen Zweifel bestehen (!), dass wir es in der That mit einem rudimentär entwickelten Foetus in foetu, und zwar, wie wir hinzufügen können, männlichen Geschlechts, zu thun haben, wenn auch eine sichere Bestimmung des Geschlechts bei dem mangelnden Nachweis der Keimdrüsen nicht möglich ist.

Die Entscheidung, ob es sich hier um eine weibliche oder um eine männliche Anlage handelt, ist insofern von besonderer Wichtigkeit, als in dem vorliegenden Falle unzweifelhaft (?) eine wirkliche Doppelmissbildung vorliegt, und jene Form, bei welcher der eine Embryo in einem sehr frühen Entwickelungsstadium in die Bauchhöhle des anderen, des sogenannten Autositen aufgenommen worden ist, und sich daselbst, wenn auch in sehr unvollkommener Weise, weiter entwickelt hat. Es ist nun bekanntlich ein Gesetz, von welchem bisher noch keine sichere Ausnahme beobachtet worden ist, dass Doppelbildungen stets gleichen Geschlechtes sind. Auch der vorliegende Fall würde sich also diesem allgemeinen Gesetz unterordnen. Schliesslich sei noch bemerkt, dass der Träger der Geschwulst bei Lebzeiten keinerlei Beschwerden

von seiten derselben verspürt zu haben scheint, wenigstens ist während seines Aufenthaltes im Krankenhause nichts davon bekannt geworden.

Wie wir später zeigen werden, haben wir in diesem Tumor nur ectodermale und mesodermale Producte, die aus verirrten Keimen entstanden sind. Marchand nennt in seinem Falle die grösseren Schleimhautfalten Analoga eines Hymen; glatte Muskulatur in der Nähe hält er für ein Uterusrudiment; einen kirschengrossen geschlossenen Hohlraum mit einer faltigen muskulösen Schleimhaut ausgekleidet sieht er als Blasenschleimhaut an; einen cystischen Raum, welcher zahlreiche schlauchförmige, drüsenartige Einsenkungen mit deutlichen Becherzellen ausgekleidet zeigt und von Muskelfasern umgeben ist, nennt er Darm, und die Kalksteine, welche in dem Inhalt gefunden worden, Darmsteine; eine Höhle in der Nähe eines Knochenstücks, welches Kalkconcremente auf der Innenfläche zeigt, nennt er Schädelhöhle. Dazu gehört wirklich grosse Phantasie. Es wäre genügend, um ohne Weiteres die Theorie eines Foetus in foetu in diesem Falle zu beseitigen, darauf aufmerksam zu machen, dass diese Geschwulst hinter dem Peritoneum lag, hinter dem Pankreas und hinter der Nebenniere. Es wäre gerade so unmöglich, könnte ein Foetus in die Bauchhöhle dieses Falles gelangen und da weiter wachsen, für ihn diese Lage anzunehmen, wie für die Fälle von Ahlfeld in die Mundhöhle eines anderen Foetus und dann durch den Hypophysengang in die Schädelhöhle dieses Foetus ihren Weg einzuschlagen. In Marchand's Fall haben wir lauter sogenannte darmähnliche Schläuche, die nichts anderes als Speicheldrüsen-Producte sind, wie wir sie auch in Cystadenomata des Ovarium sehen und die Kalkconcremente an der Innenfläche von solchen schleimhaltigen Cysten sind gar keine Seltenheiten. Weigert glaubte auch ein Darmstück vor sich zu haben, besonders weil in der Umgebung Muskelfasern sich wie in der Wand des Darmes, gelagert haben. Es kommt in den Dermoidcysten an den verschiedensten Stellen vor, dass Muskelfasern sich in der Umgebung einer sich erweiternden Cyste lagern und durch diese Dilatation hypertrophiren, wie das auch in der Umgebung der Drüsen geschieht in Adenomyomen des Uterus, wie von Recklinghausen es beschrieben hat.

Ueber diese Fälle von Meckel, Bonfigli und Marchand sagt Wilms Folgendes: „Wenn ich an der Hand der spärlichen und kurzen Angaben auf die Möglichkeit des Hineingerathens solcher teratoiden Bildungen in die Bauchhöhle hinzuweisen mir erlaube,

so muss hierfür nach meiner Ansicht Folgendes in Betracht gezogen werden. Meckel und Bonfigli fanden ganze Skelettheile (?) und eine Reihe von Zähnen. Dieser Befund legt gewiss den Gedanken an eine vollkommenere Foetalbildung nahe. Das Hineingerathen derartiger Foeten in die Bauchhöhle können wir uns zu Stande gekommen denken, wenn wir jener Missbildungen uns entsinnen, die als Epigastrii mehrfach beschrieben worden sind. Für diese wird als gewöhnliche Verwachsungsstelle die Gegend vom Sternalfortsatz bis zum Nabel angegeben. Genau entsprechend dieser Region fanden sich auch die beiden complicirt gebildeten Teratome hoch im Abdomen an der Leber und am Magen sitzend. Es scheint mir also, dass wir mit einem gewissen Recht die Teratome der Bauchhöhle selbst als analoge Bildungen (!) ansprechen dürfen und sie mithin wohl am besten geradezu mit dem Namen Engastrii zu bezeichnen haben. Der ganze Vorgang bei dieser Missbildung wäre somit als eine wahre Inclusio foetus in foetu aufzufassen. Marchand nimmt auch für sein Teratom eine foetale Inclusion an, trotzdem die Lage an der Wirbelsäule, wenn wir die Tumoren den Engastrii zuzählen, in diesem Falle nicht leicht zu erklären sein dürfte. Wilms hatte Recht; nicht allein der Fall von Marchand, wie auch die Fälle von Meckel und Bonfigli sind wirklich schwer, als Engastrii zu verstehen, sondern können embryologisch als reine Entwickelungsstörungen ohne Zweifel erklärt werden. Da sehen wir, dass Wilms an die Möglichkeit des Weiterwachsens eines Foetus, der in die Bauchhöhle eines andereu gelangt ist, denkt, obwohl er den Fall von Marchand wegen seiner Lage an der Wirbelsäule nicht leicht zu erklären findet.

Bevor ich die Unrichtigkeit dieser Auffassung von Marchand und Wilms durch eine embryologische Erklärung der Entstehung dieser Geschwülste gebe, möchte ich noch andere Fälle anführen. Zweifel beschreibt einen Fall, der mit dem Ovarium nichts zu thun hatte. Die Dermoidcyste zeigte schon makroskopisch das Aussehen einer dicht behaarten Haut und mikroskopisch typische Bilder dieser Art. Sie reichte retroperitoneal vom Zwerchfell bis tief in das Becken, wohin sie die Niere gedrängt hat. Sie war 23 cm lang, 17 cm breit und enthielt 20 Pfund Schmiere. Einen anderen Fall beschreibt Bardenheuer: eine retroperitoneale Geschwulst, die in die hintere Fläche der Leber überging, die das Colon ascendens nach hinten und aussen dislocirt hat, und

die von Colon transversum selbst überzogen war. Das Pankreas war fest mit der Geschwulst verwachsen, resp. von der Geschwulst durchwachsen. Rings um die Geschwulst lag das Duodenum. Diese Cyste enthielt Zähne, Haare, Knochen u. s. w. Pommer beschrieb einen Fall unter dem Titel „Foetale Inclusion im Netze". „Der Tumor lag über der Symphyse mit der vorderen Bauchwand in dem Netz verwachsen und von diesem wie von einem dichten Schleier umhüllt und an den Uterus durch einen fingerdicken Strang fixirt. Der Uterus liess sich an dem Rumpfe dieses zur Abbindung gelangenden Stieles nicht emporheben." Da Pommer in diesem Tumor eine deutlich charakterisirte Unterkieferanlage und ein abgeschlossenes Blinddarmstück (?), wie auch Retinaähnliche Pigmentzellen zu finden geglaubt hat, so zweifelt er nicht, dass es sich bei diesem Tumor „um die Residuen einer in einem Schwesterindividuum parasitisch eingepfropften Keimanlage, also um eine foetale Inclusion handelt". Josef Mayer beschrieb eine kuglige, über mannskopfgrosse Dermoidcyste, die mittelst eines kurzen, 6 bis 7 cm im Durchmesser haltenden dicken Stieles unterhalb des rechten Dickdarmknies dem Gekröse aufsitzt. Dieser Stiel der Cyste ragt in eine napfförmige Aushöhlung des Mesenteriums herein. Augagneur erwähnt und beschreibt die Dermoidcyste des Mesenteriums. König hat selbst einen Fall beobachtet und operirt.

Ueber die Cysten von Zweifel und Bardenheuer sagt Wilms: „Bardenheuer beschreibt bei einem 17jährigen Mädchen eine cystische Geschwulst, welche von der Leber bis zum kleinen Becken reichte und die ganze Lendenpartie einnahm. Der Autor lässt sich auf ihre Entstehung nicht weiter ein. Ferner operirte Zweifel einen grossen mit behaarter Haut ausgekleideten Tumor bei einem 18jährigen Mädchen, der vom Zwerchfell bis in das Becken reichte und vor sich her die Niere abwärts geschoben hat." Dabei hat Wilms nicht bemerkt, dass die Cyste von Bardenheuer Zähne wie auch Knochen enthielt. Wilms sagt weiter: „Diese beiden Geschwülste, in ihrer Lage und ihrem Bau fast vollkommen einander entsprechend, dürfen nach meiner Anschauung nicht mit den retroperitonealen, im Becken gelegenen Cysten zusammengeworfen werden. Schon der Umstand, dass in Zweifel's Fall die Niere abwärts getrieben war, spricht dafür, dass sich jener Tumor oberhalb derselben angelegt und entwickelt haben haben muss. Obgleich nun weder Bardenheuer noch Zweifel

eine Erklärung für das Zustandekommen der Cysten versuchen, scheint es mir nicht schwierig, gerade diese Fälle mit einem entwickelungsgeschichtlichen Vorgang in Zusammenhang zu bringen. Eine Thatsache, die nach unseren heutigen embryologischen Kenntnissen für die Entwickelung verwerthet werden kann, ist die ectoblastische Entwickelung des Wolff'schen Ganges. Auf diesen Gedanken finde ich schon in einem Vortrage von Bonnet hingewiesen." Diese Erklärung nähert sich unzweifelhaft der richtigen und erklärt auch den Fall von Marchand, Pommer, Bonfigli, Meckel, Mayer u. A., obwohl manche eine complicirte Structur haben. Da ich glaube, dass diese Erklärung für diese Fälle ohne Weiteres angenommen wird, erlaube ich mir, hier auf die Phantasie hinzuweisen, mit welcher man Schädelhöhle, Darm, männliche Geschlechtsorgane, Prostata, Unterkiefer, Retina u. s. w. gefunden haben will.

Vergegenwärtigen wir uns daher hier die Lage und Entwickelung des Wolff'schen Körpers und Ganges.

Figur 10.

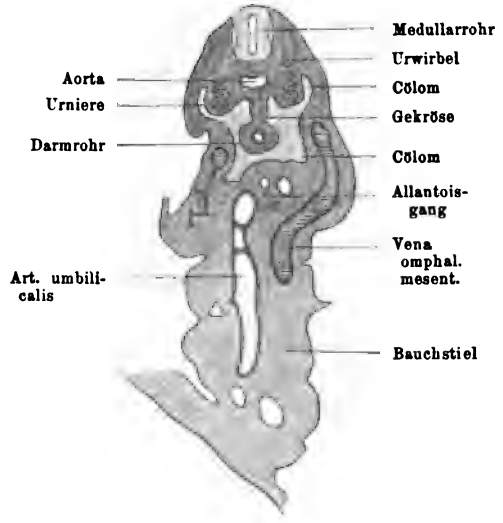

Menschlicher Embryo, 5 mm lang. 10mal vergr. Nach His. Der Schnitt hat auch den Bauchstiel getroffen.

In Fig. 10 sehen wir die Lage der Urniere oder des Wolffschen Körpers. Die Kanäle der Urniere gehen von dem Wolff'schen

Gang bis in das Coelom hinein. Der Wolff'sche Gang, der Ausführungsgang der Urniere, liegt nahe am Ectoderm Fig. 11.

Figur 11.

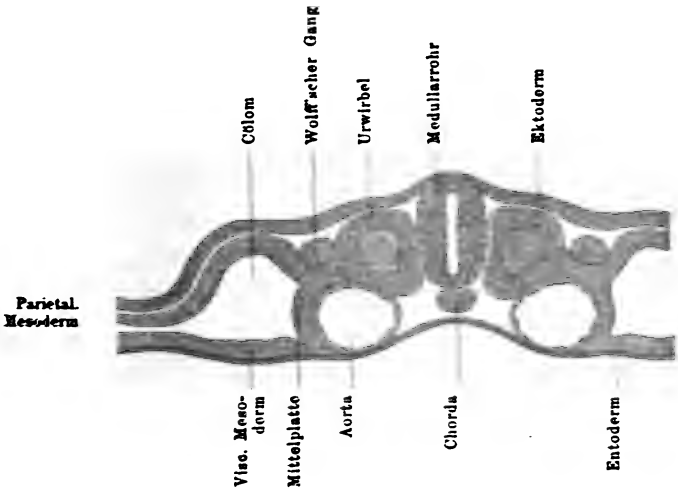

Embryo vom Vogel mit vier Keimblättern vom Anfang des 3. Tages. Querschnitt. 100mal vergr.

Manche Autoren, darunter Graf Spee, sagen, dass er vom Ectoderm stammt, und wir werden später diese Annahme als die richtige zeigen. Da die Niere sich später an dieser Stelle entwickelt, und da der Wolff'sche Gang und der Wolff'sche Körper im Mesoderm liegen, ist es ganz klar, wie ectodermale, mesodermale Zellen, wie auch Zellen des an dieser Stelle liegenden Coelomepithels in dieser Gegend von ihrer ursprünglichen Stelle verlagert werden können und in dieser Weise die Ursache für die Entstehung von Dermoiden von verschiedenen Graden der Complicirtheit abgeben können, gerade wie Wilms in genau derselben Weise die Mischtumoren der Niere aus Zellen von dem Wolff'schen Körper mitgeschleppt entstehen lässt. Aber die Entwicklungsstelle der Urniere ist auch in der Nähe des Darmgekröses und die mesodermalen Zellen, in welchen der Wolff'sche Körper liegt, bilden später das Mesenterium. In dieser Weise können verlagerte Zellen, gerade wie sie Dermoide in der Nierengegend verursachen, auch dieselbe Art von Geschwülsten in dem Darmgekröse hervorbringen. In Fig. 12 sehen wir die Urniere und das Darmgekröse, und bedenken wir, welche grossen Bewegungen und Wanderungen das

letztere in der Entwicklung des Darmrohres macht, und bedenken wir auch, dass ein Theil dieses Darmgekröses das Omentum bildet, und dass in diesem Darmgekröse die Leber, das Pankreas und der Magen gebildet sind, so können wir verstehen, dass es nur eine Frage des Zufalls ist, in welcher von diesen Stellen die Zellen sich entwickeln, die in das Urgekröse hineingebracht oder hineingeschleppt worden waren.

Figur 12.

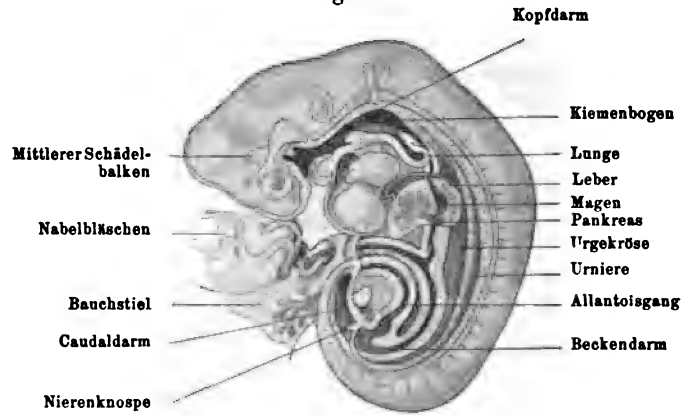

Menschlicher Embryo, 5 mm Länge. Sagittalschnitt. 8 mal vergr. Reconstruction. Nach His.

Wir brauchen solche Fälle, welche im Netze vorkommen, deshalb gar nicht als Foetus in foetu oder als Inclusio foetalis zu betrachten. In dem Falle von Pommer fand sich Wilms genöthigt, obwohl die Geschwulst bei der Operation als Netzteratom erkannt worden war, diesen Tumor als eine Dermoidcyste des Ovariums zu betrachten, da sie für seine parthenogenetische Theorie zu passen und als Epignathus für ihn kein Interesse zu bieten scheint. Wilms (Archiv f. klinische Medicin, Band 55) sagt Folgendes über diesen Fall:

„Nicht ganz einwandsfrei in seiner Erklärung scheint mir der Fall von Pommer (Bericht d. naturwissenschaftl. Vereins zu Innsbruck 1889. Ref. Centralblatt f. allg. Path. u. path. Anat., I, 1890, S. 260) zu sein, den ich, im Gegensatz zu seinem Autor, als eine Dermoidcyste und nicht als Teratom anspreche. Als foetale Inclusion im Netz beschreibt Pommer eine Geschwulst von Kindskopfgrösse, die über der Symphyse lag und, mit der vorderen Bauchwand verwachsen, nur durch einen Strang am

Uterus fixirt war. Wenn auch in dem Referat im Centralblatt für allgemeine Pathologie, nach welchem ich den Fall wiedergebe, keine weiteren Aussagen über die Ovarien gemacht werden, so wage ich doch, den Tumor als eine ovarielle Dermoidcyste aufzufassen. Der Bau dieses Tumors, der mit anderen Dermoiden auffallend übereinstimmt, berechtigt mich, wie ich glaube, dazu. Soweit die schon vorgeschrittene Nekrose und die starke Verkalkung der Wand nicht störend die Untersuchung hemmten, liessen sich als constituirende Gewebe der Kapsel Bindegewebe neben glatter und quergestreifter Musculatur nachweisen. Innen war normale, behaarte Cutis als auskleidende Membran vorhanden. Der Tumor war ausgefüllt durch eine Anzahl gliedstumpfähnlicher, mit Haut überzogener Gebilde, welche, an die Kapseln mit breiten Berührungsflächen angewachsen, unter sich durch faltige Membranen vielfach verbunden waren. Diese Gliedstümpfe bestanden vorzugsweise aus Binde- und Fettgewebe mit Einlagerung von Knorpel- und Knochenstücken und willkürlicher Muskulatur. Eine Gewebspartie erinnert an den Meckel'schen Knorpel mit köcherner Unterkieferanlage. Von weiterem Interesse war eine Stelle mit reichlicher Anhäufung intensiv braunschwarzer Pigmentkörnchen in einem Gewebe, dessen Zellen nur mehr undeutlich erkennbar waren. Möglicher Weise handelt es sich hier nach Ansicht des Verfassers um Reste einer Augenanlage. Ausgebildete, mehrhöckerige Zähne ragten hier und da, in Zahnsäckchen eingeschlossen, aus den Spalträumen zwischen den Gliedstümpfen vor. Ein sackartiges Hohlgebilde mit einem kanalisirten Fortsatz spricht Verfasser als Blinddarm mit Processus vermiformis an. Wie schon erwähnt, glaubt er in diesem Tumor eine in das Schwesterindividuum parasitisch eingepfropfte Keimanlage zu sehen. Jedoch spricht in deutlicher Weise der ganze Bau der Cyste sowohl, wie der an den Uterus herangehende Stiel dafür, dass wir es wohl mit einem Ovarialdermoid zu thun haben." Da diese Beschreibung für sich selbst spricht, werde ich den Standpunkt von Wilms nicht weiter kritisiren. Ich möchte darauf aufmerksam machen, dass der Tumor von Bonfigli in einem von der Leber und vom Magen herrührenden Strange lag, und dass der Tumor von Meckel am Zwerchfell sass. Da diese nach unserer Erklärung aus verirrten Keimen, an welcher Verirrung der Wolff'sche Körper Schuld ist, entstehen, ist der folgende Fall von Interesse. Die Keimdrüse (Ovarium oder Hoden) entsteht hoch oben an dieser Stelle. Wir

können daher in der folgenden Beschreibung besser verstehen, warum diese letztgenannten Dermoidcysten so hoch zu liegen kommen. Pommer beschrieb „eine Verwachsung des linken kryptorchischen Hodens und Nebenhodens mit der Milz in einer Missgeburt mit zahlreichen Bildungsdefecten". Er sagt: „Die Entstehung des Befundes — einen ähnlichen fand Verfasser in der Litteratur nicht verzeichnet — ist wohl in diejenige Zeit der Embryonalentwickelung zurückzudatiren, in welcher der vordere Teil der Urniere und des späteren Urnierenganges (der spätere Kopf des Nebenhodens und Samenleiter) noch hinauf bis in die Gegend der Leber und mittelst des Zwerchfellbandes der Urniere bis zum Diaphragma reicht. Da in dieser Region auch die Milz sich entwickelt, so ist eine Verbindung zwischen ihr und der Anlage des Nebenhodens denkbar, wenn auch hier eine specielle Veranlassung für sie nicht namhaft gemacht werden kann. Beim Descensus testiculi erfolgte dann strangförmige Ausziehung der Verwachsung und der Hoden wurde durch den Zug derselben im Bauchraum zurückgehalten."

Um die Sache klarer zu machen und die Bedeutung verlagerter Zellen und ihres weiteren Wachsthums, wie auch die Thatsache, dass Zellen in verschiedenen Complexen verlagert sein können, zu zeigen, stelle ich das Folgende aus „Die Mischgeschwülste der Niere" von Wilms zusammen. Die Mischgeschwülste der Niere, die als Rhabdomyome, Chondrosarcome, Angiosarcome, Myxosarcome und Sarkome abgehandelt waren, kommen fast alle in jugendlichem Alter vor, meist bei Kindern in den ersten drei Lebensjahren. Ein Fall im Foetus ist auch beschrieben worden. Diese sitzen meistens im Nierenbecken oder in der Nierensubstanz und wachsen wie etwas Fremdartiges in die Niere hinein. In zwei Fällen lagen sie ausserhalb der Nierenkapsel, welches gegen die Annahme einer Abstammung aus der Niere spricht. In einem Fall lag der Dickdarm hinter der Geschwulst. Ausser Drüsenbildungen findet sich glatte und quergestreifte Musculatur, Knorpel, Fett, elastische Fasern, gallertiges und fibröses Bindegewebe u. s. w. Eberth stellte die Hypothese auf, dass diese Mischgeschwülste von Resten des Wolff'schen Körpers entstehen. Birch-Hirschfeld äussert sich betreffs dieser Genese aus dem Wolff'schen Körper zustimmend. Er scheint dazu durch seine Erklärung der Drüsenbildungen als Urnierenkanälchen gebracht zu werden. Vogler glaubt auch, dass die Tumoren auf Wucherung von Resten der

Urniere zurückzuführen seien. Muus und Brosse glauben, dass die Geschwülste aus der Nierenanlage sich entwickeln. Wilms führt den Ursprung der Nierenmischtumoren zurück auf mesodermale Zellen der Urnierengegend und nennt sie mesodermale Geschwülste.

Die Drüsengebilde in den Tumoren sind von verschiedenen Autoren verschieden erklärt worden. Birch-Hirschfeld glaubt, dass die Drüsen praeformirt sind, und aus der Urnierenanlage versprengt. Vogler sagt, es ist noch eine Streitfrage, ob die Drüsenschläuche epitheliale oder bindegewebige Abkunft haben. Dieselbe Streitfrage existirt über die normale Niere (Hertwig). Es giebt wichtige Stimmen, die an der epithelialen Natur der ganzen Nierenanlage festhalten, während andere sie von dem mittleren Keimblatt abstammen lassen. (Die erstere ist sicher die richtige Idee.) Brosing hält die drüsigen Bildungen für Lymphgefässe. Perthes lässt die Frage offen und sagt, die epithelähnlichen Zellen sind nichts Anderes als die Zellen des sarcomatösen Haufens.

Wilms selbst glaubt Folgendes: Die Drüsenschläuche sind nicht primäre Bilder, sondern entstehen aus gewissen Zellen eines noch in Differenzirung begriffenen Keimgewebes. Auf diesem Keimgewebe (mesodermale Zellen der Urnierengend) entstehen alle oben genannten Gewebe wie auch die drüsigen Elemente. Die rundlichen Zellen dieser Geschwülste sind keine Sarcomzellen, sie sind embryonale Zellen, die in ihrem jungen Stadium rundliche Zellformen haben und später bei weiterer Differenzirung zu Epithelien werden und Drüsen bilden. Diese Zellen müssen aus einer gemeinsamen Anlage stammen, weil Knorpel und quergestreifte Muskelfasern in dem Wolff'schen Körper nicht vorkommen und eine Versprengung dieser Geschwülste aus dem Wolff'schen Körper, wie Birch-Hirschfeld u. A. annehmen, ohne Betheiligung von mesodermalen Zellen, diese zwei Gewebe nicht erklärt. Man könnte annehmen, sagt Wilms, dass diese Bildungen zuerst in das Wolff'sche Organ versprengt sind und von hier in die Niere gelangen, und man würde dann allerdings der bis dato allgemein gültigen Ansicht folgen, wonach alle Mischtumoren sich durch eine Summe von versprengten Zellen verschiedener schon differenzirter Gewebsformationen bilden sollen.

Persönlich glaube ich nicht, dass die mitgeschleppten Zellen schon differenzirt sein müssen.

Wilms sagt weiter: Alle quergestreiften Muskelfasern kommen

aus dem Myotom, glatte Muskelfasern von dem Mesenchym und von dem Mesenchymkeime, aus dem Ursegment sich entwickelnd, Schleimgewebe, fibrilläres Bindegewebe, Knorpel, Knochen, lymphoide Organe etc. Die Drüsenbildungen stammen aus der Mittelplatte, weil in der Mittelplatte die erste Anlage der Urnieren zum Vorschein kommt, in dieser Mittelplatte entstehen noch das Keimepithel, der Wolff'sche Gang und der Müller'sche Gang. In diesen letzen Sätzen irrt sich Wilms, da das Keimepithel, der Wolff'sche Gang und der Müller'sche Gang ectodermalen Ursprungs sind, und da der Wolff'sche Gang am Ectoderm und vom Ectoderm entsteht und weiter in die Tiefe bis an das Coelomepithel seinen Weg nimmt. Drüsige Gebilde können aus Mesoderm nicht entstehen.

Figur 13.

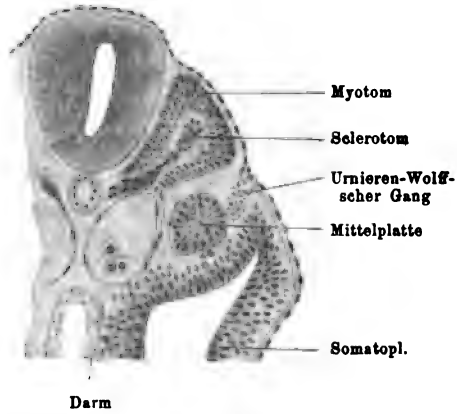

Durchschnitt durch ein Ursegment aus dem hinteren Rumpfende von einem dreiwöchentlichen menschlichen Embryo. Nach Hertwig.

Aus Fig. 13 kann man sehen, wie Wilms sich die Sache vorstellt, und aus welchem Gebiet er die Zellen für die Nierenmischtumoren ableitet. Nach seiner Beschreibung zweifle ich sehr, dass in manchen dieser Fälle wirklich epitheliale Drüsenschläuche oder epitheliale Elemente vorhanden waren und bemerke, dass Wilms von dieser Kategorie den Tumor ausschliesst, bei welchem Birch-Hirschfeld die Frage als zweifelhaft hinstellt, hinsichtlich der Auffassung „der vorhandenen angeblich epithelialen Elemente und Hohlräume". Die Sache hat für uns ein Interesse, weil ich es für ganz unmöglich halte, dass, wenn Zellen hier versprengt sind, nicht immer Zellen, die alle Formen der Bindegewebsgruppe

etc. zu bilden bestimmt sind, aus ihrer ursprünglichen Stelle gelangen, und nicht immer Reste des Wolff'schen Körpers vorhanden sein müssen, gerade wie es auch vorkommt, dass manche Dermoide hauptsächlich aus Ectoderm bestehen und in anderen Mesodermtheile in grösserer und minderer Ausdehnung vorkommen, und in anderen Dermoiden alle möglichen Producte dieser zwei Keimblätter vorhanden sind. Wilms sagt, „es könnte Schwierigkeiten machen, dass in einzelnen Fällen der Knorpel oder Fettgewebe in den Tumoren fehlt. Es wäre möglich, dass einzelne Gewebsarten des Mesenchyms, wie z. B. der Knorpel und das Fett, nur unter bestimmten äusseren Bedingungen zur Entwickelung kommen. Zweitens könnten manche Tumoren trotz vorhandener Anlage gewisse Gewebe noch nicht zur Entwickelung gebracht haben, weil diese neben gewissen Bedingungen ein ruhigeres und längeres Wachsthum benöthigen. Drittens könnte man annehmen, dass nur ein Theil des schon differenzirten Mesenchyms versprengt worden ist, oder endlich könnten einzelne Gewebsarten des Mesenchyms frühzeitig von anderen erstickt werden" (?).

Anstatt aller dieser Hypothesen nehmen wir die Erklärung an, dass nur ein Theil des Mesenchyms in verschiedenen Fällen versprengt worden ist, und wir können leicht verstehen, warum in den verschiedenen Mischtumoren der Niere die mesodermalen Producte in verschiedenen Umfängen hervortreten, und warum manche Gewebsarten ganz fehlen können.

Nachdem ich diese Erklärung niedergeschrieben hatte, sah ich in Wilms, Mischgeschwülste, Band 2, 1900, dass er auch zu dieser Idee gekommen ist, und da ein darin berichteter Fall eine glänzende Stütze der oben gegebenen Erklärungen der retroperitonealen und mesenterialen Dermoide giebt, hebe ich noch das Folgende hervor: In einer Arbeit von Muus, sagt Wilms, ist eine Mischgeschwulst der Niere beschrieben, in welcher auch verhornte Kugeln nachweisbar waren. Diese waren von epidermisähnlichen Zellen umgeben. Das Vorhandensein eines Stratum mucosum granulosum mit Keratohyalinkernen, und Stratum corneum machen die Aehnlichkeit mit Epidermis unverkennbar. „Wie kommt es nun," sagt Wilms, „dass in den Nierenmischtumoren, die wir als mesodermale Geschwülste kennen lernten, auch Ectoderm vorkommen kann? Bei der Versprengung müssen Zellencomplexe verlagert worden sein, welche ectodermale und mesodermale Zellen zusammen enthalten haben. Die Beobachtung ist noch ein Beweis

dafür, dass eine derartige Keimversprengung nicht ein regelmässig gleichartig sich abspielender Vorgang ist, sondern in allen möglichen Variationen vor sich gehen kann, indem ein Mal mehr, ein andeir Mal weniger Zellen aus ihrem Verbande losgelöst werden." Damit haben wir die Entstehungsart der retroperitonealen Dermoide gezeigt und haben den Beweis für die Möglichkeit der Verlagerung von verschiedenen Arten von Zellcomplexen geliefert. Gerade wie in der Nierengegend mesodermale Mischgeschwülste vorkommen, können auch Combinationen von ectodermalen und mesodermalen Geschwülsten vorkommen: dann entstehen Dermoidcysten. Die Tumoren, die wir bis jetzt beschrieben haben, enthielten die verschiedensten Gewebe, besonders zu bemerken ist, dass an allen diesen Körperstellen Zähne in den Tumoren und darmähnliche Schläuche vorkommen. So haben wir Zähne in den Hypophysendermoiden, in Dermoiden der Orbita, in Dermoiden am Halse, in den mediastinalen und den retroperitonealen Dermoiden.

Die Entstehung der Zähne ist also zu erklären durch das Zusammentreten von Ectoderm und Mesoderm in diesen Geschwülsten. Es ist überhaupt unverständlich, warum bei den höheren Thieren Zähne in normaler Weise nur in der Mundhöhle vorkommen, da dieselben Gewebsformationen, die zur Zahnbildung nöthig sind, wie in der Mundhöhle auch an anderen Körpertheilen vorhanden sind. Kollmann sagt: „Die frühe Anlage und Entwickelung der Zähne erklärt die vergleichende Anatomie als eine Fortsetzung der bei niederen Wirbeltieren (Selachiern) auf der Hautoberfläche des Körpers vorhandenen Bezahnung. Die Hautzähne, ein unverkennbares Schutzorgan, setzen sich in die Mundhöhle hinein fort. Auf den Kiefern erlangen sie dann mit der höheren Function auch eine höhere Stufe der Ausbildung. Auch die Entstehung im Epithel mit Hülfe des Mesoderms ist eine primäre Erscheinung. Schon bei den niedersten Thierformen entstehen die Zähne nur unter der Betheiligung dieser beiden Gewebe." Die Zähne der Demoidcysten können ganz zerstreut in der Wand liegen, oder nur an einer Stelle und können entweder im Bindegewebe oder auf knöcherner oder knorpeliger Grundlage sitzen oder frei im Cysteninhalt. Die Zähne sind für uns ein höchs interessanter Befund und haben die richtige Erklärung der Dermoidcysten und Teratome verhindert, da man sie als nur aus der Mundhöhle stammend angesehen hat. Wir müssen

die Sache in folgender Weise ansehen. Wären die Hypophysengangdermoide und Gaumendermoide wirklich foetale Doppelmissbildungen, dann ist dieser sogenannte Epignathus ein toter Fötus. Was giebt ihm dann die Fähigkeit, weiter zu wachsen und u. A. Zähne zu bilden? In dem Falle von Bonfigli, in welchem der Tumor in der Gegend der Leber und des Magens lag, waren auch Zähne vorhanden. Wenn dieser nach Wilms als ein Engastricus wirklich anzusehen wäre, was gab diesem toten Foetus die Kraft, anstatt ein Lithopaedion zu bilden, so weit zu wachsen, dass 20 Zähne ausgebildet waren? Dabei ist auch zu bemerken, dass nur eine 5 qcm mit normaler behaarter Cutis bedeckte Stelle an der Innenfläche dieses Tumors vorhanden war. Der Fall von Bardenheuer, welchen Wilms selbst durch den Wolff'schen Gang entstehen liess, enhielt auch Zähne, so dass wir wenigstens von diesem Falle mit Zustimmung von allen Autoren den Schluss ziehen müssen, dass Zähne ohne das Vorhandensein eines zweiten Foetus entstehen können. Ich glaube, dass wir diese Thatsache von dem logischen und embryologischen Standpunkt aus so erklären müssen, wie wir sie oben geschildert haben. Sind, wie man zugeben muss, alle diese Dermoidcysten aus verirrten Keimen entstanden, dann sind diese verirrten Keime Zellen des Trägers selbst, die dieselbe Fähigkeit, wie die normal gelagerten Zellen besitzen. Deshalb wachsen sie schrittweise mit den normalen Gewebszellen und bringen die dadurch entstandenen Dermoidcysten am häufigsten während oder nach der Pubertät zum Vorschein. Und in dieser Weise können wir verstehen, wie wir auch ausgebildete permanente oder zweite Zähne haben können. Wären diese Geschwülste wirklich Foetus in foetu, dann müssten wir überwiegend querstreifte anstatt glatter Muskelfasern in diesen Tumoren vor uns haben. Obwohl wir später den Unterschied zwischen Dermoidcysten und Teratomen (soliden Dermoiden) einerseits und Doppelmissbildungen andererseits besprechen werden, möchte ich hier meine Meinung dahin aussprechen, dass ein Tumor, in welchem Zähne vorhanden sind, höchstwahrscheinlich nicht als ein zu Grunde gegangener Foetus angesehen werden kann.

Als weitere Stütze für die Möglichkeit einer Keimverirrung können die Mischgeschwülste in anderen Körpergegenden, wie in der Cervix und Scheide gelten. Wir wissen ferner, dass kleine, lipomähnliche, rundliche Geschwülste in den Nieren vorkommen, die nach Grawitz abgesprengte Stücke von fetthaltigem Neben-

nierengewebe sind. Nach Marchand kommen accessorische Nebennieren auch im Ligamentum latum und in der Nähe der Ovarien vor. Accessorische Mammadrüsen kommen nahe der Mamma, wie auch entfernt am Bauche und Oberschenkel vor. Diese, wie auch die accessorischen Schilddrüsen und accessorische Milz sind nur durch Keimverirrung zu erklären. Werden die verlagerten Zellen in allerfrühester Zeit von ihrer Lage weggeschleppt, dann sind dieselben noch nicht differenzirt und bilden später ectodermale und mesodermale Gewebe. Dann bilden sich vom Ectoderm Epidermis, Schmelz der Zähne, Nervenzellen, sogenannte Gliazellen u. s. w.; vom Mesoderm Muskelfasern, Fettgewebe, Knorpelgewebe, Knochengewebe, Zahnbein, Lymphoidgewebe u. s. w.; vom Ectoderm weiter darmähnliche Drüsenschläuche und verschiedene cystische Gebilde. Werden dagegen Zellen in einer späteren Zeit mitgeschleppt, wenn sie schon differenzirt, und für die Bildung gewisser Organe bestimmt sind, dann bilden sie an der Stelle, wo sie hingelangt sind, schon Organtheile, wie Mamma am Oberschenkel, Nebenniere im Ligamentum latum u. s. w. Früher war es schwer zu verstehen, wie ein Chondrom in der Parotis entstehen konnte, und man wollte an eine Metaplasie denken. Jetzt werden diese Fälle durch verirrte mesodermale Keime erklärt.

Obwohl die retroperitonealen Dermoide nicht zu unserer ersten Kategorie, nämlich Dermoide an den Verwachsungsstellungen, gehören, haben wir dieselben doch angeführt, weil wir die Irrthümer über die Frage Foetus in foetu zeigen wollten. Zu dieser ersten Kategorie gehören auch die Dermoide und Teratome des Wirbelkanals und die Dermoide der Steissgegend (theilweise). Auch hier sind grosse Irrthümer durch zu häufig angenommene „Doppelmissbildungen“ unter dem Namen „parasitische Doppelmissbildungen“, Teratome u. s. w. gemacht worden. Gerade wie Missbildungen und Dermoide an anderen Spalten und Verwachsungsstellen vorkommen, finden wir auch dieselben Formen im Bereiche des Wirbelkanals und in der Steissgegend. So berichtet Wilms über einen Fall von Sloman, im Nacken eines fünfjährigen Mädchens. In der Geschwulst, welche angeboren war, fanden sich Knochen, Zähne, gesichtsähnliche Bildungen, Haut und Schleimhaut. Die Zähne waren Milchzähne mit Ersatzzähnen. Wilms sagt: „Sloman fasst den Fall und wohl mit Recht, als eine parasitäre Bildung auf, die stark in ihrer Entwickelung beeinträchtigt, äusserst rudimentär sich ausgebildet hat. Auch hier

könnte man wiederum alle die Fragen über die Doppelbildungen aufwerfen, doch würde eine Beantwortung nur mit Wahrscheinlichkeiten zu rechnen haben, und darum mehr oder weniger zwecklos sein." Ich möchte wissen, wie man, wenn auch mit Wahrscheinlichkeiten gerechnet wird, diesen Fall, der u. A. Zähne enthielt, als eine Doppelmissbildung erklären kann. Die Randwülste sind fähig, jede einen Foetus zu bilden und in dieser Weise eine Doppelmissbildung zu verursachen. Dann aber befindet sich der eine Foetus, wenn er zu Grunde gegangen ist und, wie in diesem Fall, „äusserst rudimentär" ausgebildet ist, nicht im Nacken des Trägers. Da Spalten an der ganzen Länge des Wirbelkanals vorkommen,

Figur 14.

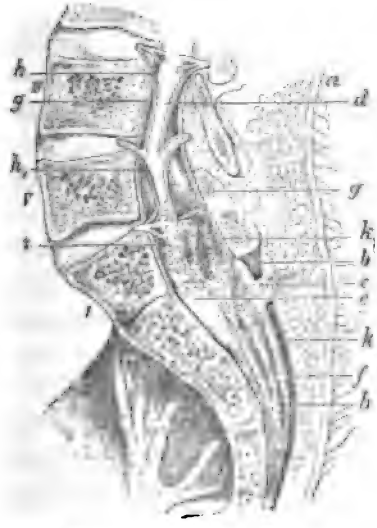

Spina bifida occulta mit Myolipom innerhalb des Wirbelcanales. Sagittaler Durchschnitt fast 1 cm links von der Medianlinie angelegt (nach v. Recklinghausen).

a Abnorm behaarte Haut, b fibröse Deckplatte als dorsale Wandung des Kreuzbeincanales mit Spaltöffnung c, d Rückenmark, e Conus medullaris, statt im II. Lenden- im II. Kreuzbeinwirbel (2) gelegen, f Cauda equina, g Dura mater, h h_1 recurrirende linke vordere Nervenwurzeln des III. u. IV. Lendennerven, i Fettgewebe, k Muskelzüge, IV u. V vierter und fünfter Lendenwirbel, 1—4 Sacralwirbel.

wie Spina bifida, Hydrocele cerebri, Hydromeningocele sacralis et coccygea, und am Hinterhaupt Hydrocele cervicalis, so bietet dieser Fall von Sloman ein Beispiel von dem Vorkommen eines

Dermoides in der cervicalen Region, gerade wie Dermoide auch an der Steissgegend und an anderen Verwachsungsstellen des Körpers vorkommen. Das vorstehende Bild von Ziegler, nach von Recklinghausen, zeigt, wie eine durch erbliche Missbildungen verursachte Verlagerung von Geweben des Wirbelkanales den Ausgangspunkt einer Geschwulstbildung gegeben hat.

Bei dieser Geschwulst waren es vorwiegend mesodermale Elemente, die zur Bildung herangezogen worden, man sieht jedoch, dass auch die Ectodermzellen eine pathologische Hautbildung hervorriefen, so dass die an dieser Stelle sonst unbehaarte Haut hier einen reichlichen Haarwuchs zeigt. Wären hier auch Ectodermzellen mitverlagert worden, so wäre damit die Grundlage für die Entstehung eines Dermoids mit Epidermis und Haaren gegeben.

Wie früher erwähnt worden ist, werden die angeborenen Steissgeschwülste getheilt in 1. einfache Dermoide, 2. zusammengesetzte Dermoide, 3. Teratome, 4. Cystosarcome. Die dorsalen Cysten sind nach Mallory analog den Störungen der Kiemenspalten. Tillmanns sagt „ein Theil derselben ist als echte Teratome zu bezeichnen, d. h. als cystische Bildungen, welche Knorpelplatten, Knochen, rudimentäre Darmschlingen, Gehirnsubstanz, Nerven, Muskeln, drüsige Gebilde erhalten. Es handelt sich hier um parasitische Doppelmissbildungen, um einen Foetus in foetu und die in dem Tumor befindlichen verschiedenen Gewebsformationen sind als Rudimente von Skelett und Organtheilen eines eingeschlossenen, verkümmerten Foetus anzusehen. In anderen Fällen sind die verschiedenen Gewebsarten der Geschwulst nur als verirrte Keime zu betrachten, welche von dem Organismus aufgenommen und umwachsen wurden (Inclusio foetalis)“. Hier sehen wir, dass die Bezeichnung Inclusio foetalis nur auf verirrte Keime beschränkt ist. Tillmanns sagt weiter: „Die angeborenen dorsalen cystischen Geschwülste, die Hauteinstülpungen und Fisteln der Sacrococcygealgegend sind nach Mallory analog den Kiemenspaltbildungen als Entwickelungsstörungen besonders des Medullarrohres resp. des Rückenmarkkanals aufzufassen. Auch in diesen hinter oder vor dem Steisskreuzbein gelegenen Geschwülsten kommen zuweilen Darmabschnitte vor, welche man nicht als Foetaleinschlüsse zu deuten braucht, sondern welche vielmehr von der postanalen Schwanzdarmanlage und dem neurenterischen Kanal, der Verbindung des

Schwanzdarmrohres mit dem Endmarkrohre, entstammen." Wir sehen, dass auch hier in dieser Gegend eine scharfe Trennung nöthig ist zwischen Doppelmissbildungen und den Bildungen, die aus verirrten Keimen stammen. Auch wird das Wort Teratom so verschieden gebraucht, dass ich mir erlaube, z. B. eine von den geltenden Auffassungen von Ziegler zu zeigen: „Mit dem Namen Teratome belegt man geschwulstartige Bildungen, welche aus einer ganzen Anzahl verschiedener Gewebe bestehen und dadurch sich von gewöhnlichen Geschwülsten unterscheiden. Ein Theil derselben enthält Rudimente von Skeletttheilen, z. B. einer Wirbelsäule, eines Beckens, ferner Rudimente verschiedener normaler Organe und Gewebe, z. B. eines Darmes, eines Gehirnes, verschiedener Drüsen, sowie Nerven- und Muskelgewebe; ein anderer Theil enthält zwar verschiedene Gewebsformationen, wie Muskelgewebe, Knorpelgewebe, Hautgewebe, Knochengewebe, Drüsengewebe, Cysten etc., aber keine Gewebsstücke, die man als Rudimente eines bestimmten Skelettstückes oder eines Organes deuten kann. Erstere sind wohl mit Sicherheit als Theile eines verstümmelten parasitären Fötus, d. h. als Acardiaci amorphi anzusehen, welche mit der entwickelten Frucht sehr eng verbunden sind. Bei letzteren dagegen wird diese Deutung zweifelhaft, es ist wahrscheinlicher, dass sie wenigstens zum Theil einer Störung der Entwickelung eines Einzelfötus, einer Keimverirrung ihre Entstehung verdanken. So sehen wir, dass der Name „Teratom" für Ziegler entweder eine Doppelmissbilduug bedeutet oder eine Bildung aus verirrten Keimen. Wir sehen weiter, wie schwer es ist, ohne Betrachtung des einzelnen Falles, ein sicheres Urtheil abzugeben. Es wäre doch wünschenswerth, eine verschiedene Nomenclatur für die zwei ganz verschiedenen Arten einzuführen. Ich möchte unter Teratomen nur solide Dermoidcysten verstanden wissen. Es ist jedoch von Wichtigkeit zu sehen, dass Ziegler für die soliden Dermoidcysten verschiedene Gewebsformationen, wie Muskelgewebe, Knorpelgewebe, Hautgewebe, Knochengewebe, Drüsengewebe, Cysten u. s. w. zugiebt. Weiter sagt Ziegler: „Von obigem Gesichtspunkte betrachtet, sind auch der Epigastricus und der Epignathus Teratome, sofern wenigstens ihre Ausbildung unter ein gewisses Maass sinkt. Im Uebrigen bilden sie am häufigsten umfangreiche Tumoren an der Spitze des Steissbeins, welche als Sacralteratome oder als teratoide Sacralgeschwülste bezeichnet werden. Zeigt der Tumor Formen, die schon äusserlich an Theile

eines Fötus erinnern, so ist die Diagnose, dass es sich um eine inäquale Doppelmissbildung handelt, nicht schwer, und man bezeichnet sie als einen Epipygus. Schwieriger wird die Diagnose bei Tumoren, die keine besondere Gestaltung zeigen, hier entscheidet die anatomische Untersuchung, wobei für die Diagnose das oben für Teratome im allgemeinen Gesagte maassgebend ist. Dabei ist zu berücksichtigen, dass in der Steissgegend nicht selten auch Geschwülste, welche zu den gewöhnlichen Bindesubstanzgeschwülsten, sowie zu den epithelialen Geschwülsten gehören, bei Neugeborenen in ähnlichen Formen wie die Teratome vorkommen." Daraus sehen wir wieder, wie absolut unmöglich es aus dem Obigen ist, eine klare Definition zu geben. Aber es scheint, dass bei den Dermoiden der Steissgegend gerade so grosse Fehler in der Classification gemacht worden sind, wie bei den Dermoiden der Kopfhöhle und Mundhöhle. Soviel aber können wir sagen, dass die besprochenen Tumoren von Breslau und von Beck, wie auch die hier nicht citirten Fälle von Beck ganz sicher nicht Epignathi sind, und dass die Fälle von Bonfigli, Meckel u. A. ganz sicher keine Engastrii sind, sondern nach unserer Erklärung aus dem Weiterwachsthum verirrter Keime leicht zu verstehen sind.

Ziegler, der Ahlfeld folgt, sagt: „Ein Epignathus ist ein Acardiacus amorphus, der mit der Mundhöhle seines Zwillingsbruders in Verbindung steht. Aus der Mundhöhle ragt meist eine von Haut bedeckte, unförmliche Masse, welche aus Knorpel, Bindegewebe, Drüsengewebe, Gehirnmasse, Zähnen, Knochen, Darmbestandtheilen, Muskeln und Haut mit Wollhaaren besteht (!). In sehr seltenen Fällen sitzt der Epignathus an einer anderen Stelle, z. B. an der Orbita (!). Acardiacus amorphus besteht aus einem unförmlichen, mit Haut überzogenen Klumpen, der nur Rudimente von Organen enthält: er ist selten." Daraus sehe ich mich keineswegs genöthigt, alle sogenannten Epignathi als einen Zwillingsbruder zu erkennen, und bin nicht geneigt, sobald der Tumor Formen zeigt, die nur äusserlich an Theile eines Fötus erinnern, ihn als eine Doppelbildung anzuerkennen, da wir schon gesehen haben, wie durch Phantasie Gebilde als Därme, Augen, Extremitäten, Schädel, Blase, Prostata u. s. w. von verschiedenen Seiten angesprochen worden sind. Zeigt ein Tumor mehrere, sicher erkennbare Knochentheile, oder zeigt derselbe sicher erkennbare Organe, ist seine eigene Oberfläche echte Haut u. s. w., dann würde ich vielleicht an einen Zwillingsbruder glauben. Um die Irrthümer

weiter zu zeigen, citire ich, was Ziegler unter Inclusio foetalis verstand. „Unter den Teratomen wird der Parasit oder der verirrte Keim von dem wachsenden Organismus mehr oder weniger aufgenommen und umwachsen. Sind die teratoiden Tumoren noch tiefer in das Innere eines Fötus aufgenommen, sodass sie äusserlich nur wenig mehr hervortreten oder ganz verschwinden, so werden sie als Inclusiones bezeichnet. Je nach ihrer Lage unterscheidet man a) Inclusio abdominalis (Engastrius), b) Inclusio subcutanea, c) Inclusio mediastinalis, d) Inclusio cerebralis (Teratoma gldl. pinealis), e) Inclusio testiculi et ovarii.“ Hier sehen wir, dass als Inclusio foetalis entweder ein Parasit oder ein verirrter Keim bezeichnet wird, was sicher, wenn nicht zu Irrthümern, doch wenigstens zu unklaren Begriffen führt. Ausserdem wird man daraus den Schluss ziehen können, dass ein Fötus ins Mediastinum oder in die Glandl. pinealis oder ins Testiculum oder Ovarium hineingelangen und wachsen kann, eine Idee, die nicht allein ohne Grundlage ist, sondern auch die richtige Auffassung erschwert. Wir haben schon gezeigt, dass wenigstens die Fälle von Zweifel, Bardenheuer, Marchand, Meckel, Bonfigli garnicht Engastrii sind, dass die Dermoidcysten des Mediastinum alle durch verirrte Keime zu erklären sind, dass die Teratome der Hypophysis durch Verlagerung der Zellen bei der Bildung des Hypophysenganges verursacht werden. Wir werden bald die Teratome der Glandl. pinealis aus verirrten Keimen entstanden auch erklären. Schliesslich ist der Ausdruck Inclusio testiculi et ovarii falsch, weil Niemand an das Hineintreten eines Fötus in das Ovarium des anderen glaubt, was man nach der Zusammenstellung von Ziegler leicht annehmen könnte. Ueberhaupt erfordert der Entstehungsmodus der Dermoide und Teratome dieser Organe eine besondere Erklärung.

Kollmann sagt: „In erster Linie ist daran festzuhalten, dass das Organ (Epiphysis) ursprünglich ektodermaler Abstammung ist, sammt der ganzen Medullarplatte, und dass wohl nur Spongioblasten zu seinem Aufbau verwendet werden, welche die zweite Generation der Ektodermzellen darstellen. Wenn in einem Tumor der Epiphysis Horngebilde, Haare, Talgdrüsen gefunden werden, so zeugt dies für eine ektodermale Abstammung. Knorpel, Fett und glatte Muskelfasern, welche ebenfalls in solchen Tumoren gleichzeitig mit jenen epithelialen Gebilden angetroffen wurden, rühren von der Invasion des Mesoderms während der Entwickelung her.“

Für die Doppelmissbildungen können wir nach Ziegler folgende Definition annehmen: „Die Doppelmissbildungen sind Missbildungen, bei welchen der ganze Körper oder ein Theil desselben verdoppelt ist. Die doppelt vorhandenen Theile sind bald gleichmässig, bald ungleichmässig ausgebildet. Im letzteren Falle ist der eine Theil verkümmert und erscheint alsdann als ein parasitärer Anhang des wohlentwickelten Individuums. Alle Doppelmissbildungen stammen aus einem Ei und bilden sich auf einer Keimblase. Sie entstehen, weil die Rückenfurchen der Primitivstreifen sich in ihrer ganzen Länge oder aber in einem Theil doppelt entwickeln.“ Ziegler sagt: „Für die Darstellung der hier in Betracht kommenden Missbildungen empfiehlt es sich, von der Möglichkeit secundärer Verschmelzungen getrennter Anlagen abzusehen und alle Doppelmissbildungen als durch unvollkommene Spaltung von Anlagen entstanden anzusehen.“ (Ueber die Genese der Doppelmissbildungen sprechen sich Förster, Virchow, Ahlfeld und Gerlach für die Spaltungstheorie aus.) Ich sollte meinen, dass diese Thatsache absolut gegen die Annahme von Ahlfeld über seine Epignathi, wie auch gegen die Annahme eines Engastrius, wie auch gegen eine ähnliche Annahme für den Fall von Sloman sprechen soll. Dass sehr viele an der Steissgegend vorkommende Geschwülste, die als Doppelmissbildungen bezeichnet worden sind, nichts anderes als cystische oder solide Dermoide sind, ist ohne Zweifel. Wir können jetzt diese Frage nicht ausführlicher berühren, da jeder Fall für sich betrachtet werden muss. Wir haben dies nur besprochen, um zu zeigen, dass grosse Irrthümer existiren, da man geneigt ist, jede Geschwulst von complicirtem Bau, welche Knochenstücke, Knorpelstücke, drüsige Gebilde u. s. w. enthält, als eine Doppelmissbildung zu betrachten.

Kümmel beschrieb eine angeborene Geschwulst in der Steissbeingegend, welche aus zwei Theilen besteht. „Die knolligen Massen im Innern sind mit der äusseren. den Tumor bedeckenden Haut nur sehr locker verbunden, nach oben hin verjüngt sich die Geschwulst in das Becken hinein und inserirt sich schliesslich in ziemlich breiter Fläche ligamentär an der vorderen Seite des Steissbeins. Die Bögen der Kreuzbeinwirbel sind ligamentär verschlossen, ebenso der oberste Steissbeinwirbel. Der folgende Steisswirbel ist noch deutlich, ein dritter angedeutet, ein vierter kaum sicher zu erkennen. Die Dura des Wirbelkanals ist völlig unverändert. Der Mastdarm zieht sich in grossem Bogen vor

und oberhalb des Tumors nach vorn, wo der After 2 cm hinter dem Ansatz des Scrotum vertical unter der Symphyse weitklaffend vorliegt. Als Grundstock der ganzen Masse zeigt sich ein weiches Bindegewebe sehr reich an spindligen, unregelmässigen und zahlreichen kleinen Rundzellen. Die zahllosen Cysten sind von Epithelzellen ausgekleidet, welche niedrige cubische und sehr hohe schmale Zellen von cylindrischer Form in ein oder zwei Schichten darstellen. Die Wand der Cysten trägt zuweilen kleine Papillen oder erscheint faltig; die Höhlen communiciren vielfach unter sich und enthalten Schleimmassen mit eingelagerten Epithelien. Eine der Höhlen hat, rings um die Cyste ziehend, einen Gürtel glatter Muskelfasern. Ausser Knorpelinseln und Knochenstücken fanden sich in der Geschwulst viele Muskelbündel. Eine acinöse Drüse hat grosse Aehnlichkeit mit einer Speicheldrüse oder einem Pankreas. An circumscripten Stellen fand sich vielfach sehr dunkles Pigment, welches auch theilweise die Wand einer 1 mm durchmessenden Höhle auskleidet. Die regelmässige Faltenbildung, die ganz constante und gleichmässige Lagerung des Pigmentepithels legen den Vergleich mit einer fötalen Augenblase

Figur 14a.

sehr nahe. Weder vom Sehnerven noch von der Linsenanlage ist etwas vorhanden. Berücksichtigt man aber die deutliche Mosaik der pigmentirten Epithelzellen, ihre stets einfache Schichtung, das Fehlen bindegewebiger Zwischensubstanz oder eingelagerter verästelter Pigmentzellen, so bleibt kaum etwas anderes übrig, als diese

Pigmentzellen mit denen der Retina zu parallelisiren." Zu erwähnen wäre noch, dass sich ähnliches Pigment an sehr zahlreichen Stellen des Tumors, in den verschiedensten Knollen desselben weit von einander entfernt, vorfand. Eine vorhandene Substanz zeigte eine gewisse Aehnlichkeit mit embryonalem Gehirn oder Rückenmarksgewebe. Kümmel sagt, „dass der subcutan eingeschlossene Parasit zwar äusserlich einen vollständigen Amorphus darstellt, aber doch Bildungen einschliesst, welche zweifellos dem Kopfe angehören." Obwohl Kümmel betont, dass auf den postanalen Darm vielleicht auch gewisse ähnliche Tumoren zurückzubeziehen sind, sagt er, „die Mehrzahl dieser Tumoren aber wird man wegen ihrer complicirten Structur besser (?) zu den parasitären Doppelmissbildungen rechnen, vergl. Ahlfeld."

Fig. 14a stellt diesen Tumor dar. Ich möchte darauf aufmerksam machen, dass er an der vorderen Seite des Steissbeins sass, zwei oder drei Steisswirbel zum Verschwinden gebracht hat, dass die Dura des Wirbelkanals völlig unverändert war, und dass er den After oben bis unter die Symphyse geschoben hat. Diese Lage spricht nicht für die Annahme einer Doppelmissbildung. Wir finden auch retinaähnliche pigmentirte Zellen. Gerade wie Ectodermzellen in anderen Dermoidcysten Flimmerepithel, Epithel mit Becherzellen u. s. w. verursachen, kann man erwarten, dass retinaähnliche Pigmentzellen auch vorkommen können. Ferner, wie Kümmel sagt, betonte Rippmann das Vorhandensein von Augenpigmentepithel in einem viel besprochenen Fall von Inclusion in der Schädelhöhle mit Epignathusbildung combinirt. Weiter ist zu bemerken, dass dieses Pigment an sehr zahlreichen Stellen des Tumors, in

Figur 15. (Nach Keibel.)

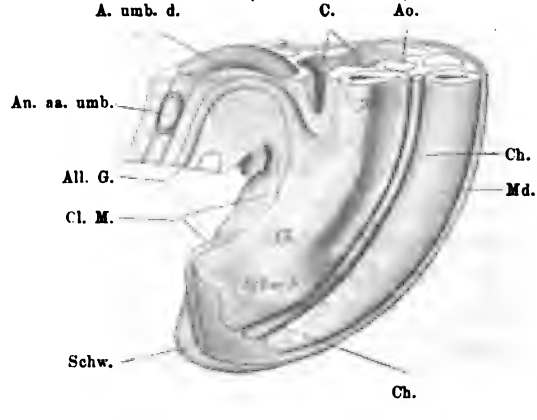

den verschiedensten Knollen desselben weit von einander entfernt, vorgefunden war. Wir müssen deshalb diesen Tumor als aus dem Schwanzdarm entstanden ansehen. Um diesen Vorgang leichter verständlich zu machen, hebe ich das Folgende hervor.

Figur 16. (Nach Keibel.)

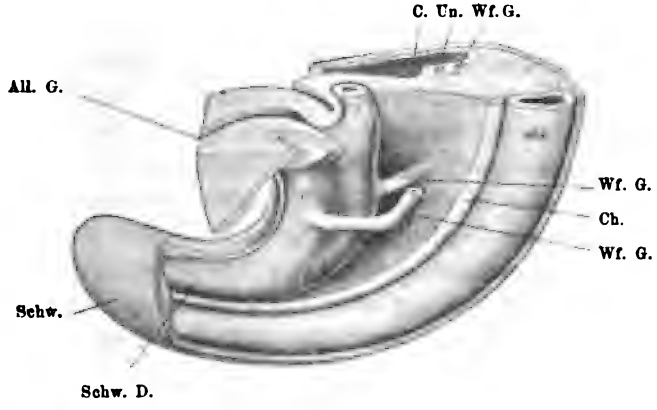

In Fig. 15 und 16 sieht man, dass der untere Abschnitt des Darms einen blind endigenden Sack bildet (Schw D), der sich tief bis in das schwanzförmige Ende des Körpers hineinsenkt. Er erstreckt sich hinter den später sich bildenden After zurück und wird Postanal- oder Caudaldarm oder Schwanzdarm genannt. Beim Menschen bildet er sich gewöhnlich früh zurück. Der Wirbelschwanz (Schw) bildet sich auch normaler Weise zurück. Doch persistirt derselbe mitunter beim Menschen. Für unsere Erklärung ist Folgendes von Keibel höchst wichtig: „Man kann besonders sagen, wenn man die Vorgänge im ventralen Bereiche des Steisshöckers ins Auge fasst, dass der Steisshöcker von den ihn umgebenden Theilen überwachsen wird, und die Haut, welche ihn überkleidet, ihm dabei abgezogen wird und zur Bedeckung dieser stark wachsenden Nachbartheile mit verbraucht wird. Es geht dem Steisshöcker hier ähnlich wie dem Penis bei grossen Leistenhernien, wo ja der Penis durch die starke Ausdehnung der umgebenden Theile seiner Haut mehr und mehr beraubt wird und schliesslich ganz unter der Oberfläche verschwindet. Besonders soll noch darauf hingewiesen werden, dass bei dieser Aufnahme des Steisshöckers in den Rumpf auch etwaige vom Schwanzdarm stammende Epithelreste mit in den Rumpf aufgenommen werden. Solche Epithelreste werden, während sie

ja zunächst caudal dem After liegen, dann dorsal vom Rectum zu liegen kommen und können bei den ungleichmässigen Wachsthumsenergien, welche bei den verschiedenen Theilen dieser Gegend herrschen, wohl gelegentlich ziemlich hoch hinauf verschleppt werden. Es scheint mir mit Rücksicht auf die praktisch so bedeutungsvollen Geschwülste dieser Gegend besonders auf die Rectalcarcinome nicht unwichtig, diese Verhältnisse hervorzuheben." Hieraus haben wir die Entstehungsmöglichkeit des Falles von Kümmel, wie auch der Dermoide dieser Gegend durch die in dieser Weise hinaufgeschleppten Zellen mit oder ohne Betheiligung des Schwanzdarms, ganz klar vor uns. Da Mesodermzellen in dieser Gegend reichlich vorhanden sind, und da Reste von dem Caudaldarm in grösserem oder kleinerem Umfange zurückbleiben können, so haben wir die Möglichkeit der Entstehung von Dermoidcysten von allen möglichen complicirten Bildungen und Combinationen klargelegt. Die Rolle des Schwanzdarms und dieser mitgeschleppten Epithelzellen zeigt sich vielleicht aus der Thatsache, dass am Ende des Rectums im Wesentlichen zwei Arten von wirklichen Divertikeln ausser grossen Cystenbildungen, und zwar nach Neumann anale (ectodermale) und rectale (entodermale), vorkommen. Neumann exstirpirte ein anales Divertikel, welches als Anhang des Rectums deutlich den Typus der äusseren Haut zeigte und an einer Stelle mit dem Rectum zusammenhing. Hier war dasselbe mit Schleimhaut ausgekleidet. Perforirte Dermoidcysten in der Nähe des Rectums können auch Divertikelbildungen des Rectums vortäuschen.

Die Dermoidcysten im Bereiche des Beckenbindegewebes bieten ein interessantes Capitel. Nach Sänger sitzen sie in dem Bindegewebe zwischen Mastdarm und Steissbein oder zwischen Mastdarm und Kreuzbein in dem Bindegewebe des Cavum pelvis subperitoneale, oder in dem Bindegewebe hinter dem Mastdarm sammt Cavum subperitoneale, in dem Bindegewebsraum unterhalb des Douglas-Bauchfelles, und oberhalb des Septum recto-vaginale. Diese Cysten bestehen aus einer epidermoiden Innen-, einer bindegewebigen, also kleinen mesodermalen Aussenschicht in einfachster Anordnung. In drei von solchen 17 Fällen, die Sänger zusammengestellt hat, fanden sich Haare, ein Knochenstückchen in nur einem Fall, welcher eine angeborene Geschwulst der Regio ano-coccygealis betraf, niemals Zähne oder Elemente des inneren Keimblattes. Weiter sagt Sänger: „Die Dermoide der Blase und

des Mastdarms, auch des Uterus sind nicht genuin in diesen Organen entsprossen, sondern sind in dieselben von cystischen Dermoiden des Beckenbindegewebes oder von solchen ovariellen Ursprungs eingedrungen." Diese letzte Ansicht von Sänger ist entschieden unrichtig. Weiter sagt Sänger: „Auch echte fötale Inclusionen könnten hier in Betracht kommen für die Fälle, welche eine dreiblättrige Embryonalanlage annehmen lassen, deren Ableitung von Ovarien oder Ovarienkeimen aber auf Schwierigkeiten stösst." Sänger bemerkt das überwiegende Vorkommen der Bindegewebsdermoide in der linken Beckenhälfte und glaubt, dass es in irgend einem Zusammenhang mit der Linkslage des Mastdarms stehen muss. Aus unserer Erklärung nach Keibel kann man verstehen, wie, durch die Linkslage des Mastdarms wie auch durch die Betheiligung des Schwanzdarms, die letztere wie auch die hochgeschleppten Epithelzellen mehr nach links gelagert werden können. Obwohl unsere obige Erklärung einen Theil dieser Beckenbindegewebsdermoide ganz klar stellt, steht ein anderer Theil vielleicht mit dem Wolff'schen Gang in ursprünglichem Zusammenhang, worüber wir später berichten werden. In derselben Weise, durch den Wolff'schen Gang, erklären sich ganz sicher die Dermoide der Blase, der Cervix und der Vagina, und Sänger hat entschieden nicht Recht, wenn er diese durch Eindringen von cystischen Dermoiden des Beckenbindegewebes oder von Cysten ovariellen Ursprungs erklärt. Wenn Sänger weiterhin sagt, dass echte fötale Inclusionen für diese Fälle, „deren Ableitung vom Ovarium oder von Ovarienkeimen aber auf Schwierigkeiten stösst, in Betracht kommen könnten", giebt er uns wieder ein Beispiel, wie leicht man den Ausdruck „Inclusio foetalis" für Fälle gebraucht, die man bisher schwer erklären konnte. Ob er dabei eine Doppelmissbildung oder verirrte Keime meint, geht aus seiner Arbeit nicht hervor. Küster beschrieb ein Dermoid zwischen Blase und Uterus, das aber vor dem Peritoneum lag. In demselben waren zwei Knochenstücke. Geyl beschrieb ein kleines Teratom des Mutterhalses.

Sänger (Archiv f. Gynäkologie, Bd. 37) sagt: „Wie bekannt, sind auch in der Gebärmutter, in der Blase und im Mastdarm Dermoide gefunden worden, für welche der primäre Sitz am Fundorte angenommen wurde. Solche der Gebärmutter wurden beschrieben von Kiwisch und E. Wagner. Ihre Echtheit wird von Gusserow gewiss mit Recht sehr angezweifelt. Klob führt aus

der älteren Litteratur Fälle von Baillie, Fabricius Hildanus, Vicq. d'Azyr an, welche gewiss noch unechter sind, wie auch der Fall von Cousot, wo die Cervix als Sitz angegeben ist. In neuester Zeit wurde von Bartlett wieder ein Fall beschrieben, der nichts weniger als beweisend ist. Bei einer Zangenoperation kam eine mit Haaren gefüllte birnengrosse Cyste mit zu Tage. Die Wöchnerin starb, und es ergab sich bei der Section an den Geschlechtstheilen keinerlei Verletzungen ausser einem Dammrisse. Bartlett schliesst daraus ohne Weiteres, dass die Cyste „was probably attached to the uterine surface". Da die Cyste bei der Ausziehung der Schultern sich in der Dammgegend zwischen Vulva und Tuberositas ischii nach aussen vorwölbte, so ist es mit am wahrscheinlichsten, dass sie im Beckenbindegewebe sass und gerade durch den Scheidendammriss austrat. Mit grösster Wahrscheinlichkeit handelte es sich in den Fällen von E. Wagner und Cousot, wobei der Kindskopf ohne grosse Kraftanstrengung mittelst der Zange ausgezogen wurde, gleichfalls um Berstung der Scheide bezw. des Collum uteri und Austritt, ja Ausquetschung von Dermoiden des Beckenbindegewebes. In beiden Fällen war der Verlauf ein so günstiger, dass eine Verletzung des Bauchfelles wohl ausgeschlossen werden kann.

Sänger sagt weiter:

„Die Dermoide der Blase rühren fast immer her von Dermoidcysten des Eierstockes (?), welche in jene durchgebrochen sind. Es sind aber etliche Fälle beschrieben worden, von Winship, Charcot und E. Küster, in welchen die Cyste in dem Bindegewebe zwischen Gebärmutter und Blase lag, von Paget, wo sie in der Wand der Blase sass, ferner von Martini: ein „offenes Dermoid" der Blase bei einem mit Atresia ani et urethrae geborenen Knaben, der am 2. Tage an allgemeiner Peritonitis starb. Ausser Kryptorchismus fand sich noch Mangel der linken Niere, des linken Harnleiters, der Harnröhre. Die hintere Wand der Blase, in welcher der Dickdarm einmündete, hatte die Beschaffenheit der äusseren Haut, mit Haarbälgen und zarten Härchen. Martini unterscheidet 1. absichtliches oder zufälliges Hineingelangen von Haaren in die Blase, 2. Durchbruch einer Dermoidcyste mit Haaren und Zähnen in die Blase, Pilimiction und 3. Bildung von Haaren auf der Blasenschleimhaut, Trichiasis vesicae. Indem er grundsätzlich die Möglichkeit der Bildung von Haaren auf einer Schleimhaut in Abrede stellt, versteht er unter Trichiasis vesicae diejenige Bildungsano-

malie, bei welcher ein Theil der Blasenwand durch fötale Inclusion aus dermoidem, Haarbälge besitzendem Gewebe schon im intrauterinen Leben besteht, ohne dass ein voraufgehendes cystöses Stadium dieser Bildung nachgewiesen werden konnte. So ist denn auch bei einem Erwachsenen noch nie weder eine Trichiasis vesicae noch uteri beobachtet worden. Vielmehr sind die Dermoide der Blase so gut wie ausnahmslos secundär und stammen meist aus den Eierstöcken (?), zum Theil aber auch aus dem Beckenbindegewebe.

„Bezeichnender Weise berichtet die Literatur nichts über Dermoidcysten der Scheide bez. Scheidencysten mit dermoidhaltigem Inhalte (ein Dermoid der Vulva, wohl als Atherom aufzufassen, ist von Kirmisson beschrieben worden). Wenn solche hier wirklich primär vorkämen, würden sie gewiss nicht übersehen worden sein. Das paravaginale Bindegewebe gehört aber schon nicht mehr zur Scheide, sondern ist unterhalb des Levator dem des Cavum ischii rectale und subcutaneum, oberhalb desselben dem des Cavum subperitoneale pelvis zuzutheilen. Winkel rechnet Fälle wie die beiden von Mannel zu den Scheidencysten, weil sie wohl im paravaginalen Zellgewebe entstanden seien, bei weiterem Wachthume aber die Scheidenwand durchdringen und nicht mehr von ihr zu trennen sein könnten. Sie bilden für ihn eine eigene Gruppe, die der subserösen Scheidencysten, welche oben im paravaginalen Bindegewebe unter dem Bauchfelle, unten zwischen Scheide und Mastdarm gelegen seien. Demnächst müsste z. B. auch der Fall von Emmet zu den Scheidencysten gerechnet werden, was gewiss nicht angeht. Ich glaube daher, dass man nicht berechtigt ist, Dermoidcysten und andere primäre cystische oder feste Geschwülste des Beckenbindegewebes, die lediglich an der Scheide angrenzen, und vielleicht einmal mit ihr verschmelzen können, dieser zuzusprechen, da sie nicht von Gewebsbestandtheilen der Scheide selbst oder von Organrudimenten, welche innerhalb der Scheidenwände verlaufen, abstammen (?). Die ältere Ansicht Rokitansky's und Scanzoni's, dass „die Mehrzahl aller Vaginalcysten sich im perivaginalen Bindegewebe entwickele und mit der Scheide selbst ursprünglich gar nichts zu thun habe", ist nach der Entdeckung der Scheidendrüsen der Rudimente der Gartnerschen Kanäle u. s. w. nicht mehr haltbar. Gerade die Gattung von Scheidencysten aber, welche Thorn in sehr annehmbarer Weise als aus traumatischen Lymphextravasaten entstanden er-

klärt, dürfte deswegen dem Beckenbindegewebe zuzuweisen sein, da die grössten Lymphstämme innerhalb desselben verlaufen."

Ich kann Sänger am besten antworten mit den Worten, welche Geyl (Volkmann's klinische Vorträge No. 190) gebraucht hat:

„Die Digitaluntersuchung ergab, dass sich hinten oben im Laquear posterius vaginae ein kugelrunder, unregelmässig gestalteter, fester Tumor findet, welcher dem Anscheine nach sich in den hinteren Theil der Cervix uteri fortsetzt. Die Diagnose lautete Vaginaltumor, dessen anatomische Beschaffenheit ohne mikroskopische Untersuchung nicht festzustellen ist."

Die mikroskopische Untersuchung zeigte, dass die Tumoroberfläche von einem hautartigen Gewebe dargestellt war, dass der Tumor weiter Fettgewebe, Muskelgewebe, Knochengewebe, Nerven u. s. w. enthielt. Geyl machte die Diagnose Teratom. In dieser höchst interessanten Arbeit sagt Geyl weiter:

„Zu seiner Zeit bekam Friedrich Ruysch ein merkwürdiges Geschenk zugeschickt, eine Dermoidcyste, welche nebst einem unentwickelten Knochenstückchen Backzähne und Zähne enthielt, unter Angabe vertrauenswerther Personen zufolge herstammen sollte aus dem Magen Jacob Rubens, der im Samaranger Krankenhause im Jahre 1716 vorstorben war. Es kam Ruysch, dem Talggeschwüre oder Atheromta und deren ubiquistische Natur und sonderbarer Inhalt (Haare und Talg und sogar Zähne und Knochen) aus eigener Erfahrung bekannt waren, nicht in den Sinn, die Richtigkeit der ihm zugegangenen Mittheilung anzuzweifeln. Er schliesst seine diesbezüglichen Bemerkungen mit den Worten:

„Ich werde mich nicht wundern, wenn einer mich fragt, wie es vorkommen kann, dass alle die Bälge in einer nach jeder Seite geschlossenen Geschwulst geboren und angetroffen worden sind? und zwar hauptsächlich, woher ein vierter Theil eines vierfüssigen Thierchens mit einem Menschennagel versehen stammt? Gewiss, ich kann kaum etwas anderes antworten als dieses nur, dass uns die Art der arbeitenden, bildenden und verwandelnden Natur nicht so klar in die Erscheinung tritt, dass man im Voraus bestimmen könnte, was ihr zu Stande zu bringen möglich oder unmöglich sei."

So lese ich in meiner holländischen Uebersetzung der klinischen Vorträge Kiwisch's: „In einem anderen Falle fanden wir an der inneren Oberfläche der Gebärmutter eine kindskopfgrosse Cyste mit Haaren und Zahnbildung." Es ist nicht zu leugnen, Kiwisch hätte sich schwierig kürzer fassen können, aber ebenso schwierig bestimmter, und deshalb erscheint es mir ungerecht und unbegründet, wenn Gusserow diesen Fall folgenderweise zu entkräften sucht: „Kiwisch's Notiz ist zu kurz, um für ein anatomisch so unverständliches Phänomen irgendwie beweisend zu sein."

Einem anderen von Wagner beschriebenen Fall, wobei die gestielte (Klob) Cyste nach einer Zangenentbindung der Frucht nach aussen folgte, wird u. A. entgegengehalten, dass die Verbindung des Tumors mit der Uterusschleimhaut von Niemandem mit den Augen ge-

sehen oder mit den Fingern gefühlt worden ist, dass er also ganz gut von einer anderen Stelle hergekommen sein kann, man bedürfe dazu nur der Annahme, durante partu sei ein Riss entstanden durch die Vagina und Douglas hindurch, von einer Länge, welche dem Durchtritt der Cyste keine Hindernisse bot, und nachher sei der Stiel unabsichtlich abgerissen worden, Gusserow versäumt dabei zu bemerken, dass dann ebenfalls angenommen werden soll, dass der Accoucheur die oben genannten Kleinigkeiten unbemerkt hat passiren lassen. Mit dem Falle Bartlett's wird noch ärger verfahren. Sänger steht nicht an, die Meinung Bartlett's hinsichtlich der Natur des Tumors zu berichtigen. Bartlett zu Folge war sein gestielter Tumor (probably attached to the uterine surface). Er stützt seine Auffassung auf von ihm eingeholte Berichte bezüglich des Geburtsverlaufs und auf die von ihm selbst ausgeführte Section. Sänger, dem keine anderen Quellen zur Verfügung stehen, aber der sich den Uterusdermoiden gegenüber skeptisch verhält, hält es für wahrscheinlich, dass ein Tumor des Beckenbindegewebes vorhanden gewesen sei, welcher das Perinealseptum durchrissen und so an die Aussenwelt getreten wäre. Es darf uns also nicht Wunder nehmen, wenn er es vollkommen billigt, dass Gusserow die älteren von Klob citirten Fälle der Baillie, Fabricius Hildanus und Vicq d'Azyr nicht einmal erwähnt, denn je älter, je unzuverlässiger. Die Cousot'sche Beobachtung (zu meinem Bedauern steht das ursprüngliche Referat nicht zu meiner Verfügung), „wo die Cervix als Sitz angegeben ist" soll ebenso wenig echt sein, als die vorhergehenden und in dem Sinne des Bartlett'schen erklärt werden müssen. Es ist also klar, dass Sänger nur die Dermoidcysten des Beckenbindegewebes sieht und Gusserow die Existenz der Uterusdermoide leugnet, „weil das Phänomen anatomisch so unverständlich ist". Im Centralblatt, 1894, Seite 664 wird eine Wahrnehmung Stewart's als Dermoidcyste der Uteruswandung referirt, und mir ist im Gedächtniss, dass ich in den letzteren Jahren noch andere derartige Fälle beschrieben gefunden habe. Schwache Gründe freilich, um deshalb die Realität besagter Geschwülste in Abrede zu stellen. Was mich anbetrifft, mir gelten die mitgetheilten Beobachtungen als Beweise, dass sich aus dem Endometrium Dermoidcysten entwickeln können, und aus einer von Schouwman veröffentlichten Beobachtung Treub's geht sogar hervor, dass das Epithelium der Tuba unter Umständen die gleiche Arbeit leisten kann, ein mittelst Operation erhaltener Tubarsack (das dementsprechende Ovarium war intact und ganz frei, der Sack selber setzte sich fort in den nach dem Uterus hin gelegenen Theil der Tube) enthielt Fett mit Haaren untermischt.

Die Zeit Cohnheim's, welcher lehrte, Neubildungen stellen nichts anderes dar als ausgewachsene verirrte embryonale Keime, ist vorüber (??). Von allen Geschwülsten sind nur die Teratome oder deren Aequivalente ausnahmsweise angeboren, nicht also die Ovarialdermoide, man schreibt zwar, dass wenigstens deren Anlage immer in dem intrauterinen Leben gesucht werden muss, aber dieser Satz kann nicht durch den Schatten eines Beweises gestützt werden (??)."

Geyl vertheidigt in ausführlicher Weise die parthenogenetische Theorie und sagt endlich: „Die Vorstellung aber, welche einen Wucherungsvorgang des ovariellen Eies befürwortet, darf sich auf

die von allen Seiten festgestellte Thatsache berufen, dass die Eier vieler Säugethiere, auch die des Menschen, innerhalb des Follikel seine Wucherung antreten können und dass die von ihrer Ursprungsstätte entfernten, z. B. in der Tube befindlichen also sicher und gewiss ungünstige Ernährungsverhältnisse aufweisenden Eizellen dasselbe Verhalten darbieten können, während alle Beobachtungen, welche sich auf die in weiterer Entwickelung begriffenen Dermoide beziehen, als eben so viele Bestätigungen dieser Vorstellung angeführt werden können".

Geyl meint, dass der Tumor an dem Orte entstanden ist, wo er aufgefunden wurde, denn „der Tumor weist gewisse Besonderheiten auf, welche nur begreiflich werden durch die Annahme, dass sie ihr Dasein der Endometritis verdanken, welche die Frau auch schon sichtlich heruntergebracht hatte". Geyl hat Recht; der Tumor ist an dem Orte entstanden, wo er aufgefunden wurde, aber seine erstaunliche Idee, dass aus einer Uterusepithelzelle ein Teratom, das so viele verschiedene Gewebsarten enthielt, durch eine pathologisch gesteigerte Anaplasie entstehen soll, ist höchst befremdend.

Um den wirklichen Vorgang klarzustellen, wie der Fall von Geyl, Dermoidcysten der Blase, Uterus, der Fall von Küster wie auch manche von den Fällen von Sänger entstanden sind, gebe ich die folgende embryologische Erklärung:

Figur 17. (Nach Keibel.)

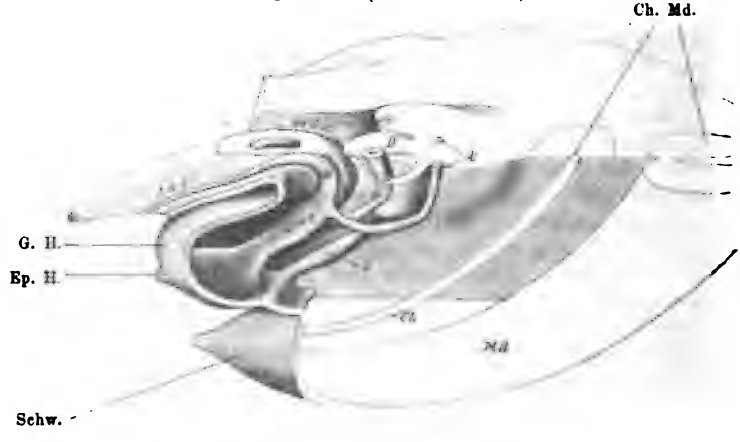

In die Kloake, später in den Sinus urogenitalis mündet der Wolff'sche Gang (Wf. G. Fig. 17), der Ausführungsgang des ex-

cretorischen Apparates. Ventral von der Schwanzspitze findet sich eine Einsenkung in der Kloakenmembran (zusammengesetzt aus Ektoderm und Entoderm), welche später durchbricht und die Analöffnung bildet (Fig. 18). Die Kloake ist ein kurzer Sack, der sich dorsal in den Darm und ventral in die Harnblasenanlage fortsetzt (Fig. 15 u. 16, Cl.). Später wird ein ansehnlicher Theil des Caudaldarmes verkleinert und zu einem dünnen Epithelstrang reducirt,

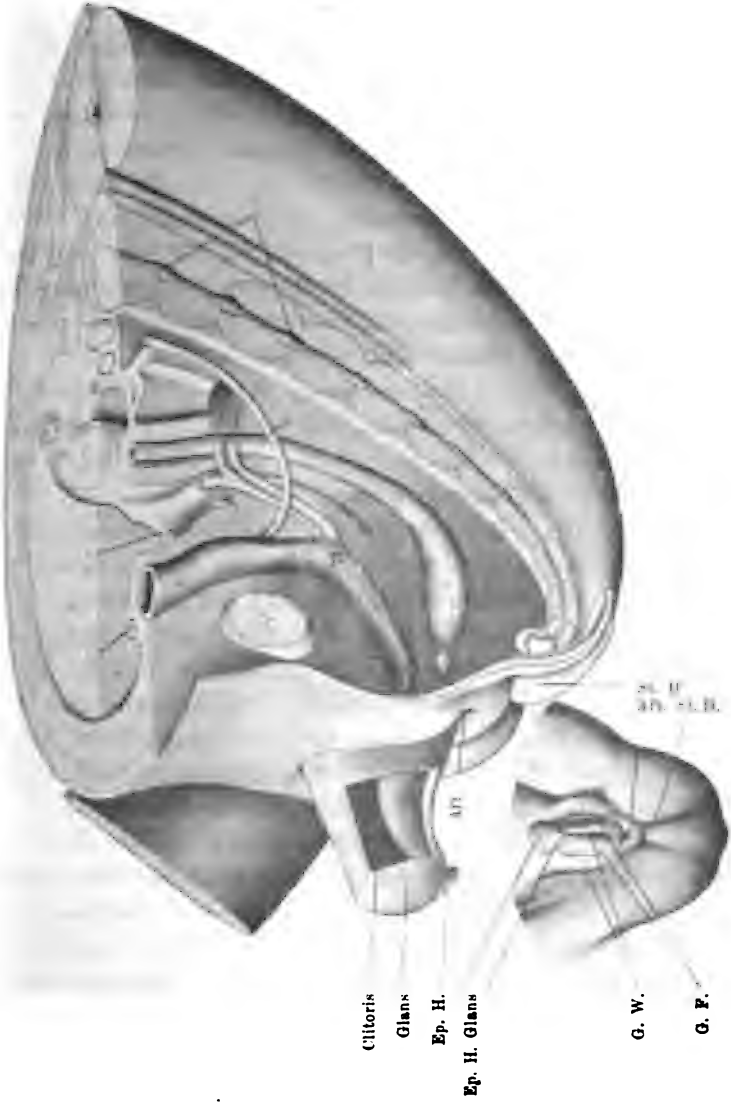

Figur 18. (Nach Keibel.)

der später verschwinden soll. Mesoderm drängt das Darmrohr gegen die Sacralwirbel, der Allantoisgang mit der Blasenanlage rückt gegen die vordere Bauchwand vor, und es entsteht dort ein Zwischenraum zwischen Darmkanal und Allantoisgang (Fig. 17 u. 18). Dann haben wir den Sinus urogenitalis, der durch die Kloakenmembran an den ventralen Partien des Genitalhügels (G. H. Fig. 17) geschlossen ist und dort die Urogenitalspalte erhält. Später kommt ein Durchbruch für das Rectum durch eine Einsenkung im Ektoderm (Analgrube), so dass der Anus unabhängig vom Enddarm entsteht. Da sehen wir, dass die Kloake sich in ein ventrales Rohr (aus dem ein Theil der Harnblase, die Harnröhre und Sinus urogenitalis entstehen) und in ein dorsales Rohr (aus dem das Rectum entsteht) getheilt hat. Eine entodermale Scheidewand schiebt sich allmälig analwärts vor, Mesoderm vollendet die Trennung und umkleidet die entodermalen Röhren mit jenem Gewebe, das Muskeln, Bindegewebe und Gefässe liefert. Erreicht die Scheidewand die Kloakenmembran, dann haben wir zwei vollständig geschlossene, getrennte Kanäle. Diese Trennung wird durch äussere Dammfalten vollendet.

Diese sind Polster von Mesoderm, welche sich wallartig rings um den After herum entwickeln, und die ectodermale Analöffnung in eine Analgrube verwandeln. Die Analmembran bricht später wie die Urogenitalmembran durch.

In Fig. 19 sehen wir die Müller'schen Gänge und die Wolff'schen Gänge, die Ureteren (U) und die spätere Blase, worin sie münden. Die Stelle S (Fig. 18) wird später Hymen, so dass man sehen kann, wie die Wolff'schen Gänge (Wf. G.) beinahe bis zum Scheidenausgang reichen werden. Der abgebildete Theil der Müller-schen Gänge bis zur Stelle K wird zur Scheide, Cervix und Uterus.

Kann der Wolff'sche Gang, wie wir zeigen werden, ectodermale und mesodermale Zellen mit sich schleppen, so sieht man aus Fig. 19, dass sie 1. parallel zu den späteren Uterus, Cervix und Scheide oder 2. zwischen Uterus oder Cervix und der Blase, oder 3. zwischen Vagina und Uterus einerseits und dem Darm andererseits, liegen können, also immer ausserhalb des Peritoneum (vergl. Fig. 18, wo C die Douglas'sche Falte darstellt, und wo X die Plica vesico-uterina darstellt). Auf diese letztere Weise erklärt sich ein Theil der Beckenbindegewebsdermoide von Sänger, die Dermoide zwischen Blase und Uterus (aber vor dem Peritoneum) an der Cervix, im Beckenbindegewebe zur Seite oder in der Um-

gebung der Vagina, im Douglas unter dem Peritoneum, vor oder zur Seite des Mastdarms. Fig. 20 stellt die Verhältnisse ganz klar dar.

Figur 19.

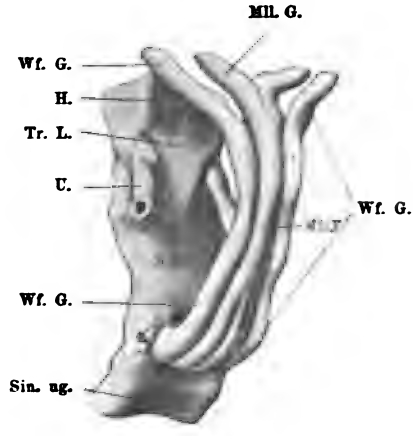

Figur 19a.

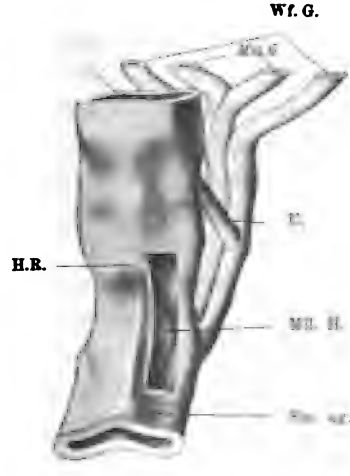

Um die Thatsache verständlich zu machen, dass Zellen von verschiedenen Complexen von dem Wolff'schen Gang mitgeschleppt werden können, mache ich auf das aufmerksam, was ich schon früher bemerkt habe, dass der Wolff'sche Gang vom Ectoderm stammt, sehr nahe am Ectoderm liegt und durch das Mesoderm herabwächst, bis er später die Kloake erreicht, und dass er in der Lage ist, mit sich ectodermale und mesodermale Zellen zu schleppen und an verschiedene Stellen zu lagern. Um

Figur 20. (Nach Kollmann.)

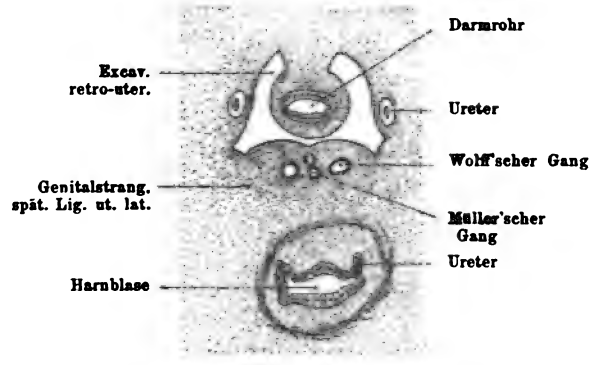

diese Thatsache weiter zu erklären, hebe ich das Folgende aus Wilms, Missgeschwülste, Bd. II, hervor: Wilms lässt die complicirten Vaginaltumoren, Rhabdomyoma sarcomatodes, Sarcoma fibrosum, Myofibrosarcom mit quergestreifter Muskulatur u. s. w., und die Mischgeschwülste der Cervix uteri (Geschwülste, die sarcomatösen Gewebe mit Knorpel, quergestreifter Muskulatur u. s. w. enthalten) durch Keimverlagerung von Seiten des Wolff'schen Ganges entstehen. Er sagt: „Diese Keimversprengung ist nicht eine Verlagerung fertiger Zellelemente, sondern eine Verschiebung von noch undifferenzirten Mesoderm- oder Mesenchymzellen, die erst an ihrem späteren Entwickelungsort die verschiedenen Gewebe immer correspondirend mit der normalen embryonalen Differenzirung aus sich herausbilden.“ Dieselbe Erklärung giebt er für die Mischgeschwülste der Blase und des Vas deferens. Hier zeigt Wilms die Thatsache, dass Mesodermzellen mitgeschleppt werden und später Knorpel, myxomatöse Gewebe u. s. w. bilden, die sie gebildet hätten, wären sie an ihrer normalen Stelle geblieben. Da diese Tumoren Sarcome sind, hat Pfannenstiel die Theorie der Metaplasie aufgestellt, wonach Knorpel u. s. w. sich direct aus Sarcomzellen bilden können. Pick vertritt dieselbe Idee. Dass diese Idee nicht die richtige ist, dass sie eine Verwirrung in der Grundlage der Pathologie verursacht, und dass sie uns weit entfernt von den grossen Wahrheiten, die in der Theorie von Cohnheim enthalten sind, ist gar nicht zu bezweifeln. Wir sehen auch, wie unsicher unsere pathologischen Begriffe wären, wenn wir auch die Erklärung von Geyl für sein Teratom des Mutterhalses annehmen müssten. Ebenso wie nun in diesen Mischgeschwülsten

nur Mesodermzellen mitgeschleppt worden sind und zu sarcomatösen Geschwülsten der Scheide, Cervix, des Vas deferens u. s. w. geführt haben, können auch Ectodermzellen mitgeschleppt werden, und dann haben wir die Erklärung für die Entstehung der Dermoidcysten an denselben Stellen. Nach Englisch stammen Cysten verschiedener Arten, die sich vorzugsweise in der hinteren Blasenwand, besonders auch im Bindegewebe zwischen Blase und Mastdarm finden, meist von Ueberresten embryonaler Gebilde, von dem Wolff'schen Körper und den Müller'schen Gängen oder durch cystöse Ausbuchtungen der Samenbläschen und des Sinus prostaticus. Dermoidcysten in der Blasengegend findet Bryant selten und erklärt sie durch Einschliessung dermoider Keime. In dem Fall von Martini hatte die hintere Blasenwand die Beschaffenheit der äusseren Haut und war mit Haarbälgen und Haaren versehen (Trichiasis vesicae). Manche von den Fällen, die Sänger zu den Beckenbindegewebsdermoiden rechnet, nennt Winkel Scheidendermoidcysten, weil sie im paravaginalen Zellgewebe entstanden sind. Diese können, entsprechend dem Verlauf des Wolff'schen Ganges, gewiss zu den Dermoidcysten des paravaginalen Gewebes gerechnet werden, gerade wie Scheidencysten aus Resten des Wolff'schen Ganges entstehen. Die letzteren sind so zu erklären: Während der Ausbildung des Müller'schen Ganges wird der Wolff'sche Gang rudimentär. Oft bleiben proximales und distales Ende erhalten, bisweilen schwindet er vollkommen. Nach Kollmann ist er noch bei menschlichen Föten weiblichen Geschlechtes als ein unscheinbares Gebilde, ungefähr in jedem dritten Fall, mit oder ohne Epithel zur Seite der Gebärmutter nachzuweisen. Der Endabschnitt bleibt in der Regel am Hals der Gebärmutter übrig, aber nur auf Querschnitten nachweisbar.

Walzberg-König und Biernacki behaupten, dass die Dermoidcysten im Beckenbindegewebe ovariellen Ursprungs sind. Dass diese Ansicht falsch ist, zeigt Sänger folgendermaassen: 1. Sitz, Ausbreitung, Bau und Wachsthum sind völlig verschieden von den intraligamentär und subperitoneal entwickelten Cysten der Eierstöcke, als welche nur proliferirende Cysten des Eierstockes und solche des Nebeneierstockes in Betracht kommen. Die ausschliessliche Lage inerhalb des Beckenbindegewebes, die Dünnwandigkeit der meisten einkammerigen Beckendermoide, die charakteristische Verschiebung von Mastdarm, Scheide, Gebärmutter,

Levator ani und das nach hinten dammwärts gerichtete Wachsthum ist typisch. 2. Ein Zusammenhang von Dermoiden des Beckenbindegewebes mit dem Eierstocke ist weder klinisch noch anatomisch nachgewiesen worden. 3. Eine vollständig intraligamentär oder subperitoneal entwickelte Dermoidcyste des Ovariums ist noch nicht beschrieben worden (?). 4. Es bedarf für die Erklärung des Ursprungs der Dermoide des Beckenbindegewebes ebenso wenig eines solchen Zusammenhanges, als er beispielsweise für die Dermoide der Augenhöhle und der Lungen denkbar wäre." „Die einkammerigen, glatten, haarlosen oder spärlich haartragenden dünnwandigen Dermoide, besonders der tieferen und seitlichen Abschnitte des Beckenbindegewebes leitet man am einfachsten ab von embryonalen Einstülpungen des Ectoderms." (Aber wo und wie, sagt Sänger nicht.)

Küster, der ein Dermoid zwischen Blase und Uterus aber properitoneal beschrieb, fand darin zwei Knochenstücke. Er bemerkte von dem einen, dass man es „wohl ohne Bedenken als eine Rippe ansehen kann, die durch einen festen Strang mit der Seitenwand verbunden ist"; von dem anderen sagt er: „Das andere ist ein platter Knochen, den ich nicht näher zu deuten weiss, wahrscheinlich ein Beckenknochen." Daraus sieht man, wie ein Knochenstück ohne Beweis und vielleicht durch eine entfernte äussere Aehnlichkeit verursacht, eine Rippe genannt wird, das andere ein Beckenknochen. Durch diese Beschreibung finden wir öfters in der Literatur, dass in Ovarialdermoiden (!) schon Rippen und Beckenknochen gefunden worden sind, weil man angenommen hat, dass dieses Dermoid vom Ovarium stammte und zwischen Uterus und Blase seinen Weg genommen hat. Küster sagt weiter, dass nur ein einziger anderer Fall existirt, in welchem es sich um ein properitoneales Dermoid an derselben Stelle handelte (Nélaton). Nach den oben gegebenen Erklärungen möchte ich wieder darauf aufmerksam machen, dass, gegen die Annahme von Sänger, die Dermoide der Blase, der Cervix und des Mastdarms wirklich genuin in diesen Organen entsprossen sind und nicht in dieselben eingedrungen von cystischen Dermoiden des Beckenbindegewebes oder von Dermoiden ovariellen Ursprunges. Wir sehen ferner wieder, wie leicht man, wie Sänger, eine fötale Inclusion annimmt, sobald die exacte Erklärung schwer wird. Wir sehen endlich, dass alle diese letzteren Fälle nicht auf Schwierigkeiten stossen, wenn man die complicirten embryonalen

Vorgänge genau studirt. Bis jetzt haben wir die Dermoide an beinahe allen Körperstellen besprochen, mit Ausnahme der Dermoide und Teratome des Ovariums und Hodens, mit welchen der folgende Theil dieser Arbeit sich beschäftigen soll.

Stellen wir die bis jetzt citirten Fälle mit ihrem Inhalt zusammen, so finden wir folgendes:

Hypophysengang Dermoid (Breslau und Rindfleisch).	„Foetus in foetu" genannt. Enthielt nach der Beschreibung Augen, mehrere Extremitäten, Knorpel, Knochen, Muskel, Nerven, Drüsensubstanz, darmähnliche Schläuche.
Dermoid der Sella turcica (Beck).	Von Beck durch verirrte Keime entstanden erklärt. Enthielt 14 Zähne, Knochen, Cavitäten mit Flimmerepithel ausgekleidet etc.
Dermoid hinter dem Auge (Weigert).	Als Foetus in foetu beschrieben. Enthielt Knorpel, Knochen, Schleimdrüsencysten, „Darmtheile", Bronchialelemente. Schläuche von der Form der Lieberkühn'schen Drüsen, Haufen lymphoider Zellen, Cysten mit geschichtetem Flimmerepithel u. s. w.
Retroperitoneales Dermoid (Marchand). Von Wilms auch durch den Wolff'schen Gang entstanden erklärt.	Als Foetus in foetu beschrieben. Enthielt Cysten mit Flimmerepithel, Schleimhaut von dem Charakter der Dickdarmschleimhaut, Schädelhöhle, Prostata u. s. w. wie auch Darm und Gliagewebe.
Retroperiton. Dermoid (Bardenheuer).	Enthielt Zähne, Haare, Knochen.
Dermoid in der Gegend der Leber und des Magens (Bonfigli).	Enthielt Knochen, in dem 2 Zähne festsassen, 19 Backzähne frei in der Höhle, mit Schleim gefüllte Cysten.
Netzdermoid (Pommer).	Enthielt gliedstumpfähnliche mit Haut überzogene Gebilde, braunschwarze Pigmentkörnchen, ausgebildete Zähne, „Blinddarm" u. s. w.
Vordere Steissbein-Dermoid (Kümmel).	Enthielt Knochen, Knorpel, zahnähnliche Gebilde, Schleimcysten, retinaähnliche Zellen, Muskelfasern u. s. w.
Cervixteratom (Geyl).	Enthielt Knochen, Muskelfasern, Nerven etc.

Alle diese Dermoide sind leicht durch verirrte Keime erklärlich, und von uns auf embryologischer Grundlage erklärt worden. Wir haben in Ovarialdermoiden genau dieselben Befunde, doch ist

man in diesen Geschwülsten noch weiter gegangen und von verschiedenen Seiten sind augenähnliche Bildungen, Kiefer, Extremitäten, Darmtheile, Trachea, Nase, Mamma u. s. w. beschrieben worden, welche Befunde auf derselben Grundlage, nämlich Phantasie und entfernte Aehnlichkeit, beruhen. Hier sind dieselben Fehler und Irrthümer gemacht worden, wie wir in den oben besprochenen Fällen bemerkt haben.

Können wir auf embryologischer Grundlage eine Entstehungsmöglichkeit aus verirrten Keimen, in oder nahe dem Ovarium mitgeschleppt, klarstellen, dann werden wir eine Erklärung annehmen, die mit den Erklärungen der obigen Fälle im Einklang steht. Dass dies für die Ovarialdermoide in eclatanter Weise der Fall ist, beweist die folgende Arbeit.

Ausserdem bieten die Dermoidcysten des Ovariums nichts Specifisches. Wir finden auf der Innenfläche dieser Cysten einen Wulst, für welchen das Ovarialgewebe die Basis bildet. In

Figur 21.

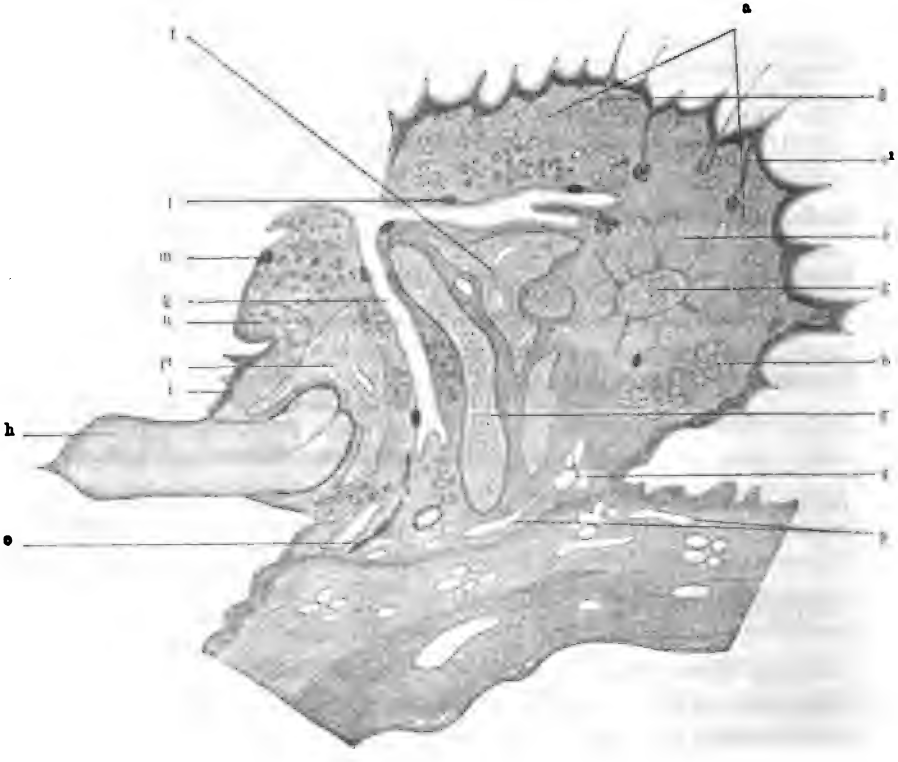

diesem Wulst befinden sich Talgdrüsen (a), Haare, Knorpelstücke, Knochenstücke (e), Drüsen mit Plattenepithel bekleidet, mit Cylinderepithel, mit Flimmerepithel bekleidet; wie auch Zähne (h), Gliagewebe (f), Lymphadenoidgewebe u. s. w. wie man aus dem vorstehenden Bilde von Wilms sehen kann.

Dieselbe Art von Wulst kommt in anderen Dermoiden vor, wie das folgende Bild von Wilms, ein Vorsprung einer Dermoidcyste des Mediastinum, zeigt.

Figur 22.

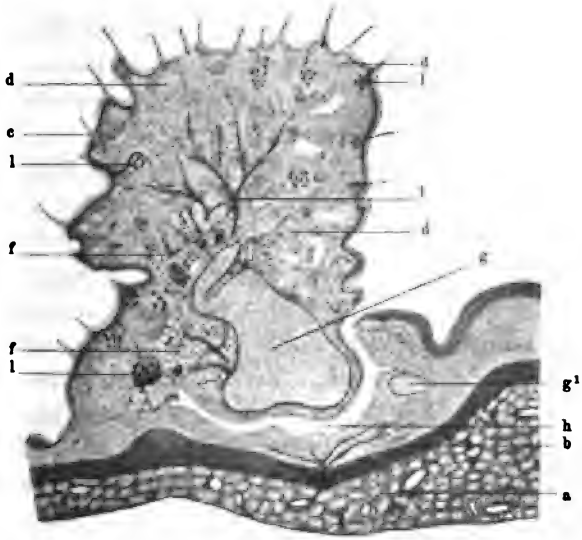

Diese Figur giebt den zottenförmigen Hautvorsprung in einer Dermoidcyste des Mediastinum wieder. Geschieden von der anliegenden, comprimirten Lunge (a) durch eine mit der verdickten Pleura verwachsene Membran (b) präsentirt sich die Hauptmasse der Zotte als normale Cutis mit Haaren (c), Talgdrüsen (d), Schweissdrüsen (e), und subcutanem Fettgewebe (f). Das festere Skelett besteht aus zwei hyalinen Knorpelinseln (g), zwischen denen ein langer Flimmerepithelkanal (h) verläuft, der mit hohen, den Flimmerzellen des Respirationstractus entsprechenden Epithelzellen ausgekleidet ist. Ausser etwas elastischem Bindegewebe und glatter Musculatur sind in der Umgebung des Kanals keine fremdartigen Gewebe nachzuweisen. Gefässe und kleine Nervenstämme (i) sind, wie in der normalen Haut, auch hier vorhanden.

Wir haben schon in dem Bilde Fig. 10 gesehen, wie der Wolff'sche Körper und der Wolff'sche Gang im Stande sind, nicht allein Mischgeschwülste der Niere, sondern auch retroperitoneale und Omentum-Dermoide zu verursachen und Wilms giebt zu, dass der Fall von Marchand nicht einen Foetus in foetu dar-

stellt, sondern durch die ektoblastische Entstehung des Wolff'schen Ganges u. s. w., wie wir sie erklärt haben, zu erklären ist. Wie viel leichter ist in derselben Weise die Erklärung der Entstehung der Dermoidcysten des Ovariums, da das Ovarium selbst an der Stelle entsteht, an welcher der Wolff'sche Gang und der Wolff'sche Körper sich entwickelt haben, und da der Wolff'sche Körper sich an dem Aufbau des Ovariums betheiligt und später im Ligamentum latum als Parovarium und Paroophoron nicht allein am Hilus des Ovariums liegt, sondern auch manche von seinen Kanälen durch den Hilus in das Ovarialgewebe hineinsendet. Wir berühren zunächst diese embryologischen Thatsachen, wie auch die Entstehung der Cystome des Ovariums, hauptsächlich der Cystomata mucinosa, welche öfter combinirt mit Dermoidcysten in demselben oder in dem anderen Ovarium vorkommen.

Die folgenden Processe, die ich an den Präparaten von Graf Spee studirt habe, habe ich der Klarheit wegen nach Kollmann, Hertwig und Nagel zusammengestellt, da ich später die abweichenden Ideen von Graf von Spee gegenüberstellen werde. Sie zeigen die höchst interessanten und für unsere Erklärung wichtigen Umwandlungen in dem Urogenitalsystem während des embryonalen Lebens. Zuerst finden wir die Anlage der Vorniere mit ihrem Ausführungsgang, dann haben wir die Anlage der Urniere mit demselben Ausführungsgang. Die beiden werden durch die bleibende Niere ersetzt. Dann besprechen wir den Müller'schen Gang, dann das Ovarium.

Die Vorniere verschwindet und nur Andeutungen sind beim Menschen zu finden.

Die Urniere lässt Reste hinter sich, das Parovarium (Nebenhoden beim Manne), oder Epoophoron und das Paroophoron (Parepididymis) oder auch Parovarialanhänge.

Der Müller'sche Gang bildet Uterus und Tube (genauere Erklärungen werden später gegeben).

Fig. 23 zeigt uns das mittlere Keimblatt eines menschlichen Embryo noch ohne Urwirbel und ohne Chorda im Querschnitt nach Keibel.

Durch die Sonderung des Mesoderms bildet sich ein parietales und ein viscerales Blatt. Zuerst entsteht dadurch eine symmetrische Spalte. Die Spalten nähern sich einander in der vorderen Mittellinie und bewirken die Herstellung des cylindrischen Körpers durch den Schluss des Darmrohres und der Leibwand.

Figur 23.

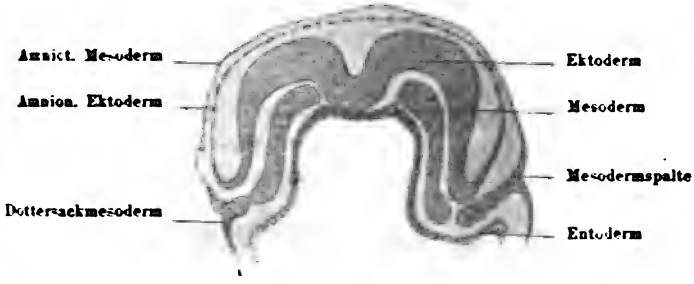

Mittleres Keimblatt eines menschlichen Embryo, noch ohne Urwirbel und ohne Chorda. Querschnitt. Nach Keibel.

Figur 24.

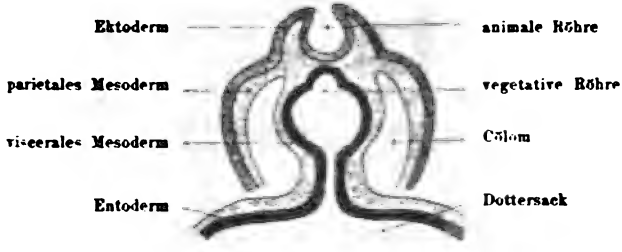

Animale u. vegetative Röhre in d. Entwickelung. Schema. (Nach Kollmann.)

Coelom heisst dann dieser Raum in dem embryonalen Rumpf, der für die Aufnahme der Eingeweide bestimmt ist. Aus dem Coelom sondern sich drei verschiedene Abtheilungen ab: 1. primitive Pericardialhöhle, 2. paarige Pleurahöhlen, 3. eine Abdominalhöhle.

Die Coelomwand (parietale Wand des Mesoderms — Fig. 25 —) besteht aus Mesoderm, aus welchem Bindesubstanzen und unwillkürliche, blasse Muskeln hervorgehen. Aussen ist dieselbe vom Ektoderm bekleidet und innen vom Coelomepithel, das aus Mesoderm-Zellen hergestellt wird. Das viscerale Blatt des Mesoderms bedeckt an der hinteren Rumpfwand das ganze Darmrohr (Fig. 24 u. 25), bildet das Urdarmgekröse (Fig. 26), Mesenterium commune, und liefert die Muskelschichten des Darmsystems und die Bindegewebszellen und Muskelzellen der Mucosa. Es ist innen vom Entoderm des Drüsenblattes bedeckt und aussen vom Coelomepithel (Fig. 24 und 26). Das Coelomepithel ist, wie wir später sehen werden, die Bildungsstätte der Fortpflanzungszellen.

Figur 25.

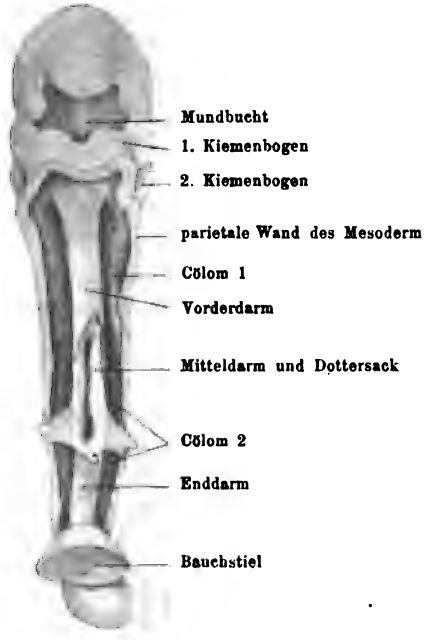

Menschlicher Embryo. 2,4 mm Länge, Herz und Dottersack entfernt, Bauchstiel abgeschnitten. Reconstruction. Nach His.

Figur 26.

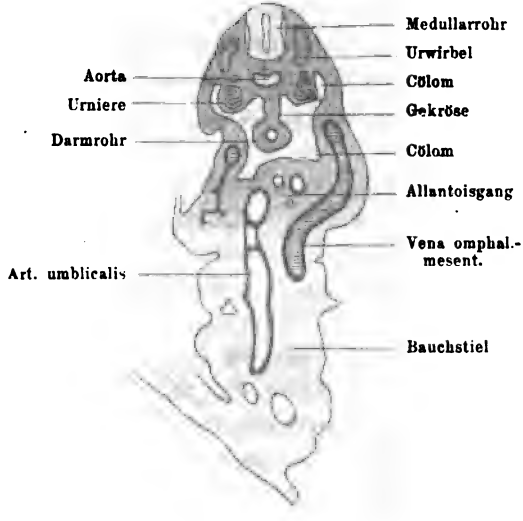

Menschlicher Embryo, 5 mm lang. Nach His. Der Schnitt hat auch den Bauchstiel getroffen.

In dem parietalen Mesoderm (Fig. 27), wo der segmentirte in den unsegmentirten Theil des mittleren Keimblatts übergeht, bildet sich die Vorniere, auch Kopfniere genannt. Dieselbe besteht aus

Figur 27.

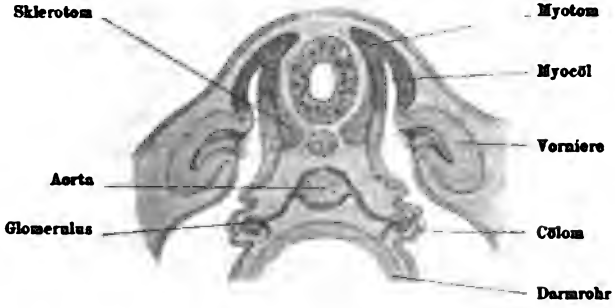

Gliederung des Urwirbels bei einem Anamnier (Ichthyophis gut.). Querschnitt in der Gegend der Vorniere. Nach Semon.

Kanälen, die mit dem Coelom in Verbindung treten. Diese werden Divertikel genannt. Die Mündung in das Coelom erhält einen Wimpertrichter, ein jedes Divertikel wird also zu einem Nierenkanälchen ähnlich wie in Fig. 28.

Figur 28.

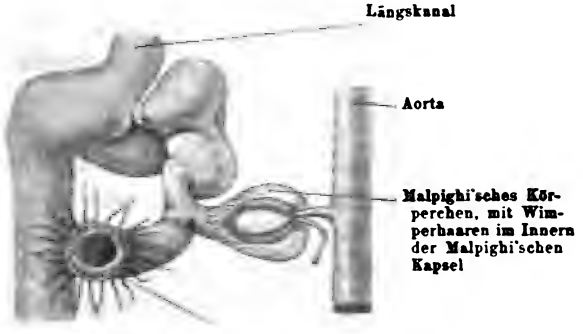

Nephridium von einem Amphibium (Ichthyophis glut.). Nach Semon. Links ist der Längskanal, in ihn mündet der Segmentkanal.

An dem peripheren Ende verschmelzen die Divertikel zu einem gemeinschaftlichen Längskanal, der dicht am Ektoderm liegt, wie Fig. 29 u. 30 aus einem späteren Stadium zeigt.

Der Längskanal (der Ausführungsgang, Wolff'scher Gang) dieser Kanäle liegt zwischen Epidermis und parietalem Mittelblatt.

Figur 29.

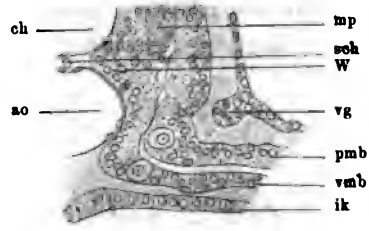

Querschnitt durch einen Embryo von Pristiurus. Nach Rabl. ch Chorda. spg Spinalknoten. mp Muskelplatte des Ursegments. W skeletogenes Gewebe, das aus der medialen Wand des Ursegments hervorgewuchert ist. sch subcordaler Strang. ao Aorta. ik inneres Keimblatt. pmb, vmb parietales, viscerales Mittelblatt. vg Vornierengang.

Figur 30.

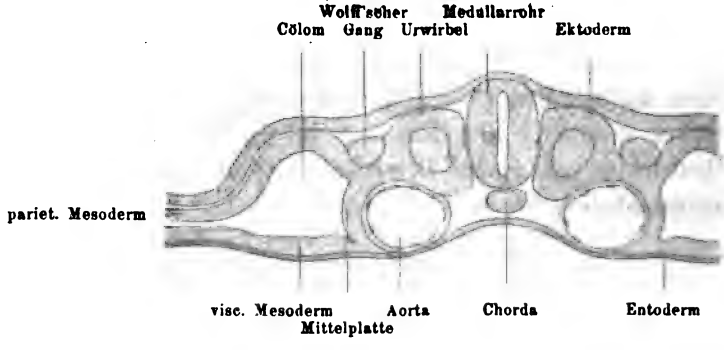

Embryo vom Vogel mit vier Keimblättern vom Anfang des 3. Tages. Querschnitt.

Er erstreckt sich über mehrere Rumpfsegmente und ist so durch mehrere hintereinander gelegene Oeffnungen oder Vornierentrichter (Fig. 28) mit der Leibeshöhle verbunden. Die Kanälchen liegen in der Umgebung der Aorta. Am meisten lateral links und rechts von der Ansatzstelle des Darmgekröses entwickelt sich die Malpighi'sche Kapsel (Fig. 26).

In jede Wucherung dringt von der Aorta ein Blutgefäss und löst sich ähnlich wie in den Malpighischen Körperchen der echten Niere in Capillaren auf. Das Malpighische Körperchen wird schliesslich mit den Nierenkanälchen verbunden, wobei ein Seitenast des Kanälchens mit seinem Wimpertrichter (Fig. 28) den Gefässkanal sammt seiner Hülle und einem kleinen Abschnitt des

Cölom umschliesst. Der Gefässknäuel hat sich in der Wand der Leibeshöhle entwickelt. Der Längskanal wird später der Ausführungsgang der Urniere und heisst Wolff'scher Gang. Er wächst allmälig durch Vermehrung seiner eigenen Zellen so weit nach hinten, bis er sich in die Kloake öffnet. Dabei entfernt er sich immer weiter und weiter von dem Ectoderm. Es ist noch nicht festgestellt (?), ob an der Verbindungsstelle des Wolff'schen Ganges mit dem Ectoderm eine Abgabe von Zellenmaterial aus dem äusseren Keimblatt stattfindet oder ob das Material des Ganges aus der nach hinten auswachsenden (mesoblastischen) Vornierenanlage selbst hervorgeht. Ueber die Entwickelung dieses Ganges sagt Graf Spee, dass er vom Ectoderm stammt und nicht nur mit dem Ectoderm in engem Zusammenhang steht.

Bei Knochenfischen und anderen bleibt die Vorniere erhalten. Bei Amphibien wird sie rückgebildet, bei Amnioten liegen die Andeutungen verborgen. Bei Säugern sind beim Kaninchen Andeutungen gefunden. Auch bei den Menschen sollen Spuren erhalten sein. Bei Amphioxus ist eine Vorniere nachgewiesen worden, die in der Leibeshöhle beginnt und in den Kiemenraum, also nach aussen mündet. Da die Nephridien der Wirbellosen sich auf der Haut öffnen, so wäre es möglich, dass der vorübergehende Contact zwischen Wolff'schem Gang und Ectoderm Spuren dieser alten Einrichtung sind.

Rueckert und Felix glauben, dass die Vorniere phylogenetisch ursprünglich aus segmentalen Kanälchen zusammengesetzt gewesen sei, die von der Leibeshöhle direct auf die äussere Haut führten.

Urniere (Wolff'scher Körper).

Kurz nach der Anlage der Vorniere in Thieren, wo die Vorniere nur rudimentär ist, entwickelt sich die Urniere.

Die Urniere liegt zur Seite der Wirbelsäule retroperitoneal. Ihre Oberfläche sieht nach dem Cölom, medial grenzt sie an die Aorta, dorsal an die Rumpfwand. Sie liegt unmittelbar nach hinten von den Vornierenkanälchen an dem folgenden Abschnitt des Vornierenganges an. Ihr unteres Ende reicht in das Becken, ihr oberes Ende bis hinter das Herz.

Die Entwickelung der Urnierenkanälchen steht mit der Entwickelung der Ursegmente (Fig. 31 u. 33) in enger Beziehung. Wenn

Figur 31.

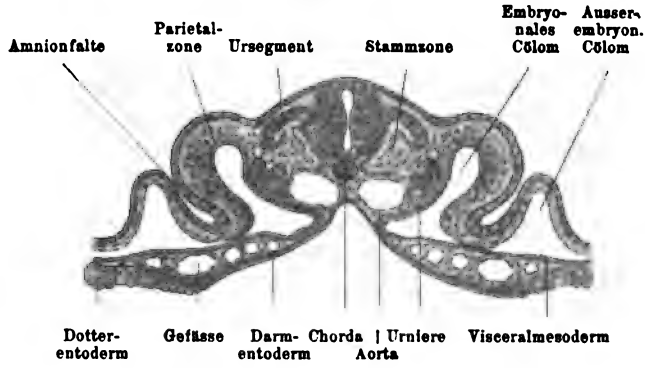

Querschnitt durch den Rumpftheil eines Hühnerembryo mit 24 Ursegmenten. Nach Balfour.

Figur 32.

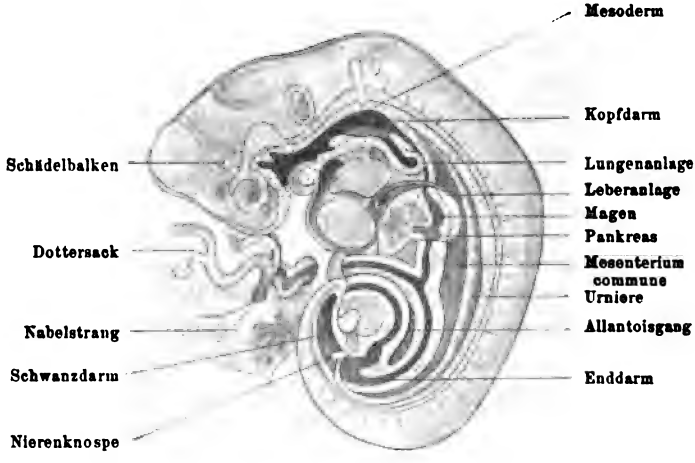

Darmsystem. Menschl. Embryo von 5 mm Länge. 10mal vergr. Reconstruction. Nach His.

die Ursegmente sich von den Seitenplatten schärfer abzutrennen beginnen, entsteht an der Abschnürungsstelle ein dünner Stiel, der eine Zeit lang einen Zusammenhang zwischen beiden Theilen vermittelt. Die Stelle, worin diese hinter einander gelegenen Stränge, die wie eine zwischen Ursegment und Seitenplatte hineingeschobene Zellenmasse erscheinen, entstehen, heisst die Mittelplatte, und wegen ihrer Beziehung zu den Urnierenkanälchen, Urnierenblasten. Den Urnierengang sieht man dicht an den Verbindungsstielen der Ursegmente lateral von ihnen seinen Weg nehmen.

Figur 33.

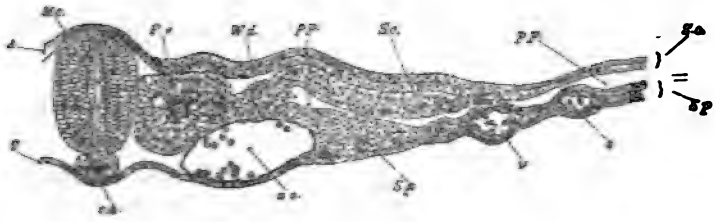

Querschnitt durch die Rückengegend eines Hühnerembryo von 45 Stunden. Nach Balfour.

Der Schnitt zeigt das mittlere Keimblatt theilweise gesondert in das Ursegment (Pv.) und die Seitenplatte, welche die Leibeshöhle (pp.) zwischen sich fasst. Mc. Medullarrohr, Pv. Ursegment, So. Rumpfplatte, Sp. Darmplatte, pp. Leibeshöhle, ch. Chorda, A. äusseres Keimblatt, C. inneres Keimblatt, ao. Aorta, v. Blutgefässe, Wd. Wolff'scher Gang.

Jeden Verbindungsstiel, welcher ein Urnierenkanälchen bildet, nennt Rückert ein Nephrotom. Der übrige Theil des Ursegments bildet die Muskelplatte (Myotom) und liefert das Zellenmaterial für das skeletogene Gewebe (Sklerotom); während ein Ende der Urnierenkanälchen mit der Leibeshöhle verbunden bleibt, legt sich das andere an den Urnierengang an, verschmilzt mit seiner Wand und öffnet sich in ihm. So sind der Urnierengang und die Urnierenkanälchen getrennt entstanden und secundär durch Verwachsung zusammengetreten.

Figur 34.

Urnierencanälchen, combinirte Zeichnung. Menschlicher Embryo von 10,2 mm Länge.

Fig. 34 zeigt ein Urnierenkanälchen, eins von dieser Serie von Excretionskanälchen in Form von geschlängelten Harnkanälchen, aus welchen die Urniere besteht. Alle diese Theile sind im Mesoderm eingebettet. Auf der Urniere liegt die Keimfalte, die dem der Urniere dicht anliegenden Peritoneum parietale angehört, das in diesem Stadium nur aus Zellen besteht.

Die obere Hälfte der Urniere nennt man Kopftheil, die untere Schwanztheil. Der Wolff'sche Gang, der durch das Mesoderm hinuntergewachsen ist, mündet in die Kloake, später in den Sinus urogenitalis.

Müller'scher Gang.

Der Müller'sche Gang entsteht aus dem Cölomepithel an der Aussenseite des Wolff'schen Körpers (Fig. 35). Er fängt als ein kurzer, oben offener Trichter an und sein solides, spitz

Figur 35.

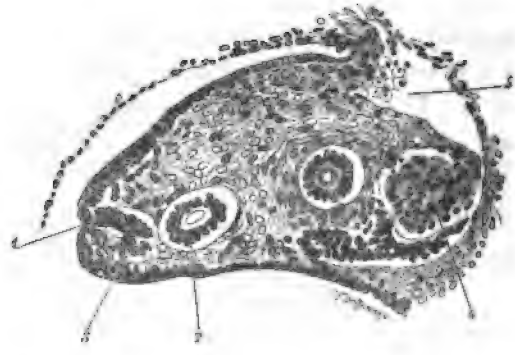

Querschnitt durch das obere Ende des Wolff'schen Körpers eines 12 mm langen menschlichen weiblichen Embryo. (Eigenes Präparat.) Anlage des Müller'schen Ganges.
1 Müller'scher Gang, 2 Wolff'scher Gang, 3 Cölomepithel der Urniere, 4 Glomerulus der Urniere, 5 Blutgefäss.

zulaufendes Ende legt sich dicht an den Wolff'schen Gang an, bis er den Sinus urogenitalis erreicht. Manche behaupten, dass der Müller'sche Gang theilweise aus dem Wolff'schen Gange abgespalten wird.

Die Müller'schen und Wolff'schen Gänge werden von einer gemeinschaftlichen Gewebsmasse umschlossen und bilden so den Geschlechtsstrang. Zuweilen wiederholt sich der Einstülpungsvorgang des Coelomepithels, welcher zur Bildung der Tube führt,

und man findet einen kurzen Nebeneileiter, der sich in der Regel nur auf das Vorhandensein eines mehr oder weniger deutlichen Fimbrienendes in der Nähe der abdominalen Oeffnung der Tube beschränkt. Von diesen sind zu unterscheiden die beschriebenen Nebenöffnungen an dem Tubenrohr selbst. Sie können vielleicht durch eine ungleichartige Abschliessung bei Bildung der ursprünglichen trichterförmigen Einstülpung, Fig. 35, entstanden sein. Aber auch die Entstehung der weiter abwärts sitzenden Oeffnungen liesse sich wohl an der Hand der Entwickelungsgeschichte erklären, wenn man annehmen würde, dass ausnahmsweise eine nachträgliche Verbindung zwischen dem Epithel des Müller'schen Ganges und dem Epithelüberzug des Wolff'schen Körpers an einer oder mehreren Stellen eintrete, eine Thatsache, die vielleicht nicht unrichtig zu der Theorie der Abspaltung des Müller'schen Ganges aus dem Wolff'schen Gang geführt hat. Dann werden die Nebenöffnungen durch nachträgliche stellenweise Verdünnung und Durchbruch der Tubenwand mit Vorfall der Schleimhaut entstehen. Man findet mitunter in der Wand solcher Tuben verdünnte Stellen, welche vorgebuchtet sind und die Schleimhaut durchschimmern lassen.

Niere.

In Fig. 36 sehen wir, wie am Ende des Urnierenganges aus seiner dorsalen Wandung eine Ausstülpung sich bildet, die Nierensprosse. Aus dieser stammt der Ureter. Er wächst nach vorn

Figur 36.

Hinteres Körperende eines menschlichen Embryo von 5 mm Länge, mit Enddarm und dem Caudaldarm auf der Höhe seiner Entwickelung. Reconstruction. Nach His.

und ist eingehüllt in ein zellenreiches Gewebe, Nierenmesenchym, welches die bindegewebigen Bestandtheile der Niere liefert. Der Harnleiter erweitert sich hierauf an seinem blinden Ende und liefert das Nierenbecken.

Figur 37.

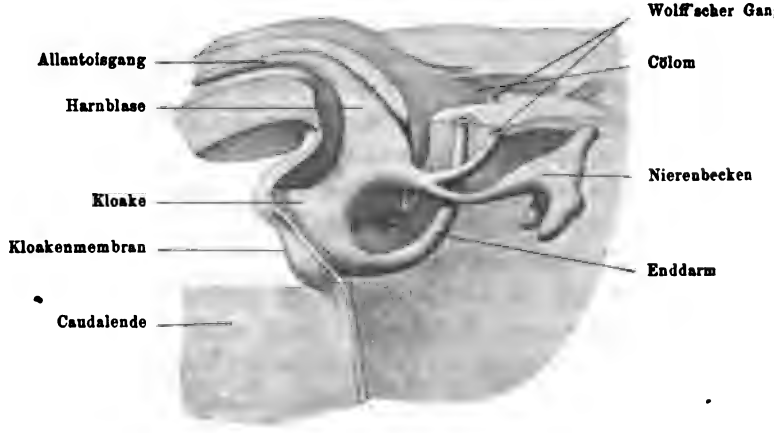

Beckenende. Menschlicher Embryo von 11,5 mm Länge. ($4^1/_2$ Wochen.) Nach Keibel. * Septum uro-rectale.

Aus ihm gehen durch Sprossung die Nierenkelche und aus diesen durch weiter fortgesetzte Sprossung und Theilung die Ausflussröhren und Sammelröhren hervor. Nach manchen Autoren bildet sich aus dem Harnleiter das Kanalsystem der Niere nach Art des gewöhnlichen Drüsenwachsthums. Nach Anderen entwickelt sich die Niere aus zwei getrennten Anlagen, die Marksubstanz mit ihren Sammelröhren aus dem Harnleiter, die Rindensubstanz und die gewundenen Kanälchen und die Henle'schen Schleifen aus einer besonderen Anlage, dem Nierenblastem. Die letztere Ansicht findet eine Uebereinstimmung mit der Entwickelung der Urniere, insofern bei dieser der Urnierengang und die Urnierenkanälchen getrennt entstehen und secundär durch Verwachsung zusammentreten. Kollmann sagt, dass das Mesoderm (?) den excretorischen Apparat mit seiner Vor- und Urniere, die Keimdrüsen (Hoden und Eierstöcke) sammt den dazu gehörigen Epithelien liefert. In diesem Apparat findet an zwei Stellen eine minimale Zelleninvasion von den beiden Grenzblättern her statt, am Anfang bei der Bildung des Wolff'schen Ganges (vom Ectoderm) und am Ende bei der Bildung der bleibenden Niere vom Ectoderm her). Die überwiegende Menge, vor allem

Die Keimzellen, welche für die Erhaltung der Species bestimmt sind, stammen aber von dem Mesoderm (?).

Ovarium.

In Fig. 38 sieht man, dass an einem Theil des Coelomepithels sich das Keimepithel an der Innenfläche des Wolff'schen Körpers entwickelt hat, und sich von dem Stromagewebe desselben deutlich abgrenzt.

Figur 38.

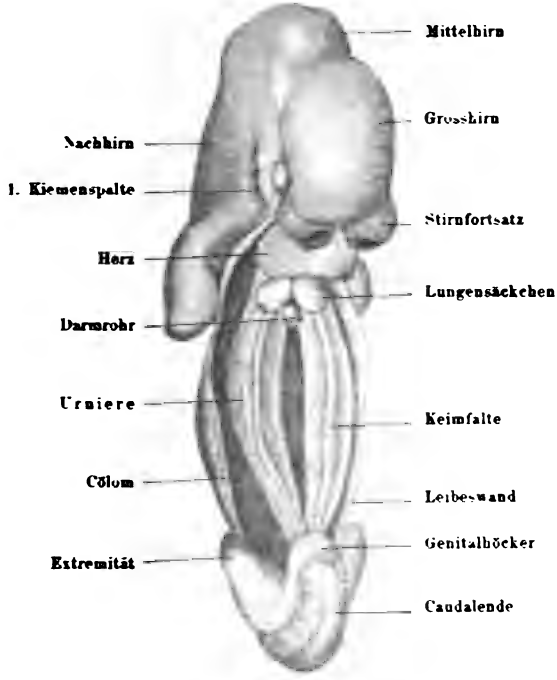

Menschlicher Embryo der 5. Woche, die vordere Körperwand entfernt, die Urniere freiliegend. Nach Kollmann.

Durch starke Vermehrung der Keimepithelzellen und Umwandlung eines grossen Theiles dieser in Ureier baut sich der parenchymatöse Eierstock auf. Bindegewebszellen und Gefässsprossen wuchern von dem Stroma des Wolff'schen Körpers in das Keimepithel hinein und zerlegen dieses in Eifächer (Keimfächer nach Pflüger, Eiballen nach Waldeyer).

Diese Eifächer bestehen aus Ureiern und Keimepithelzellen und werden durch das in sie hineinwuchernde Bindegewebe (Stroma)

Figur 39.

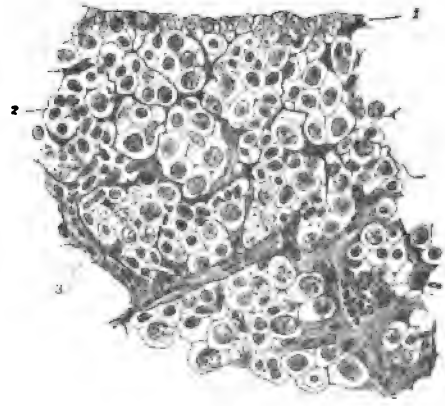

Schnitt durch den Eierstock eines menschlichen Embryo von 11 cm Rumpflänge. (Nach Nagel.)
1 Aeussere Schicht der Eierstocksanlage (das spätere Eierstocksepithel), 2 Eifächer, 3 Stroma (Gefässe).

in immer kleinere Abschnittte zerlegt. Endlich haben wir Ureier, umgeben von einer Schicht Keimepithelzellen, sogenannte Primärfollikel. Die oberste Lage der Keimepithelwurzel bleibt als einschichtiges Cylinderepithel bestehen (Eierstocksepithel).

Nagel, wie die meisten Anderen glauben mit Waldeyer, dass die Abkömmlinge des Keimepithels sich zu Follikelepithel bilden.

Figur 40.

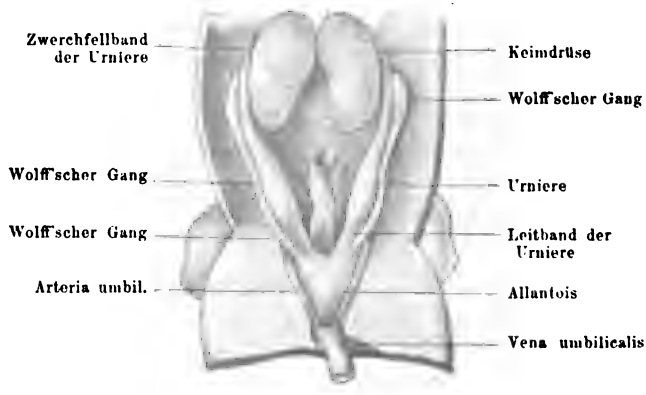

Keimdrüse vom Menschenembryo. Alter 40 Tage. 2. Kiemenspalte noch klaffend. (Nach Kollmann.)

Kölliker, Rouget etc. sagen, dass das Follikepithel von Zellen der Markstränge entsteht, welche selbst von soliden Zapfen stammen, die von den Kanälchen der Urniere in das Ovarium hineinwachsen.

Foulis sagt, dass das Follikelepithel von Bindegewebszellen stammt, welche durch Kerntheilung und Vermehrung das Follikel-

Figur 41.

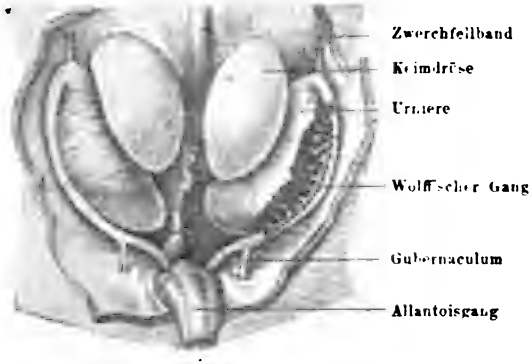

Urniere und Keimdrüse. Menschlicher Embryo von 17 mm Länge, Anfang der 6. Woche. 15mal vergr. Rechts Wolff'scher Gang geöffnet. Nach Kollmann.

epithel bilden. Wendeler nimmt an, dass das Follikelepithel von dem bindegewebigen Stroma der Ovarialanlage stammt. Er stimmt mit Foulis überein.

Am 40. Tage sind die Verhältnisse wie in Fig. 40 und 41.

Figur 41a.

Tube, Uterus und Ovarium der rechten Seite. Anfang des 3. Monats. Nach einem frischen Präparat. Nach Kollmann.

Im Anfang des dritten Monats sind die Verhältnisse wie in Fig. 41a.

Während der Ausbildung des Müller'schen Ganges wird der Wolff'sche Gang rudimentär; oft ist proximales und distales Ende erhalten, bisweilen schwindet er vollkommen. Bei menschlichen Föten weiblichen Geschlechtes ist er noch als ein unscheinbares Gebilde ungefähr in jedem dritten Fall mit oder ohne Epithel zur Seite der Gebärmutter nachzuweisen. Der Endabschnitt bleibt in der Regel am Hals der Gebärmutter übrig, aber nur aus Querschnitten nachweisbar.

Figur 42.



Genitalstrang. Querschnitt durch den Uterus. $^1/_2$ natürl. Grösse. 10,5 cm Scheitel-Steisslänge. Nach Tourneux.

Bei der Entwickelung des Ovariums gehen aus dem Keimepithel dünnere und stärkere Zellenstränge und Ballen hervor, dies sind die sogenannten Pflüger'schen Schläuche. In diesen Schläuchen finden sich Follikelzellen und Ureier. Waldeyer sagt, dass beim Menschen im zweiten Lebensjahre eine Entstehung neuer Eier nicht mehr nachzuweisen sei.

Die Epithelsprossen, die aus dem ganz in der Nähe gelegenen Wolff'schen Körper in das Ovarium hineinwachsen und das Ovarium durchwachsen, sind die sogenannten Geschlechtsstränge der Urniere; sie nehmen aus dem Epithel der Malpighischen Körperchen ihre Entstehung; diese wachsen den Pflügerschen Schläuchen entgegen. Aus den letzteren entwickelt sich die Rinde des Eierstocks, die ersteren nehmen an der Zusammensetzung der späteren Marksubstanz theil und werden als Markstränge bezeichnet.

Nach Nagel stammen die Bindegewebszellen, die den Keimepithelwulst in Eifächer zerlegen, von dem Stroma des Wolffschen Körpers ohne Betheiligung der Wolff'schen Kanäle.

Fig. 43 zeigt die Verhältnisse nach vollendeter Ausbildung.

Das Parovarium (Epoophoron) geht aus dem Kopftheil der Urniere hervor. Dasselbe besteht bei dem Fötus von 9 cm noch aus einem

Stück des entsprechenden Wolff'schen Ganges und 10 bis 15 querlaufenden Kanälchen (Nebenhoden beim Manne). Bei Neugeborenen ist es leicht, bei dem reifen Weibe schwer zu finden

Figur 43.

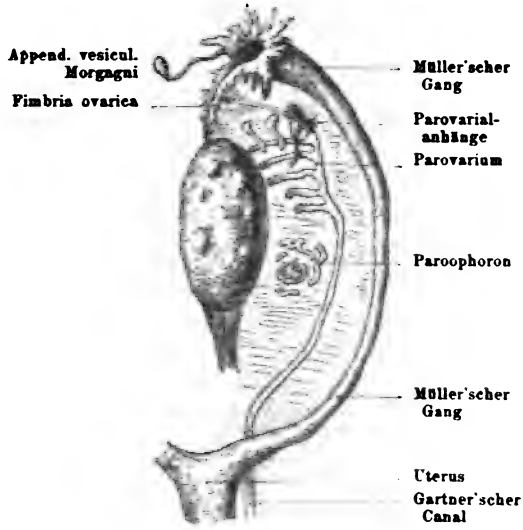

Umänderung der Nebenniere in den Nebeneierstock. Verhalten des Wolff'schen und Müller'schen Ganges bei dem weiblichen Embryo. Schematisch. Nach Kollmann.

und öfter nicht mehr nachzuweisen. (Beim Manne bildet es den Nebenhoden.)

Das Paroophoron liegt distal von dem Parovarium. Es stammt aus dem caudalen Abschnitt der Urniere und besteht aus kleinen, gewundenen, mit Flimmerepithelien bekleideten Kanälen und einzelnen in der Rückbildung begriffenen Gefässknäueln (beim Manne Parepididymis).

Beim Manne bekommt der Hoden seine specifischen Gewebsbestandtheile direct vom Keimepithel. Das Keimepithel liefert die Ursamenzellen. Die Kanälchen, welche von der Urniere in die Hodenanlage hineinwachsen (die Geschlechtsstränge), dienen zur Ausführung des Samens, sodass die samenbereitenden Kanälchen, die Tubuli seminiferi, vom Keimepithel stammen; die Tubuli recti und das Rete testis von der Urniere. Der Urnierengang bildet den Samenleiter (Vas deferens). Der vordere Theil der Urniere bildet, wie wir gesagt haben, das Rete testis, die Tubuli recti, die Epididymis, d. h. den Kopf des Nebenhodens; der

Schwanz des Nebenhodens wird aus dem Anfangsstück des Samenleiters gebildet.

Der hintere Abschnitt der Urniere bildet sich zurück. Man findet bei älteren Embryonen zwischen Samenleiter und Hoden eine Zeit lang kleine gewundene Kanälchen, zwischen welchen auch verödete Malpighi'sche Körperchen vorkommen, das Ganze bildet einen kleinen gelben Körper. Beim Erwachsenen sind diese Reste sehr verkümmert, sie liefern die Vasa aberrantia des Nebenhodens und die Paradidymis von Giraldès. Die Müller'schen Gänge gehen beim Manne als bedeutungslose Gebilde zu Grunde. In ihrem mittleren Abschnitt verschwinden sie meist spurlos (während des embryonalen Lebens sind sie eine Zeit lang als Epithelstränge nachweisbar).

Die hinteren Endstücke der Müller'schen Gänge wandeln sich zum Uterus masculinus um, die sie trennende Scheidewand schwindet, und sie vereinigen sich zu einem kleinen Schlauch, welcher zwischen der Ausmündung der beiden Samenleiter an der Prostata liegt. Sie heissen Sinus prostaticus, der der Scheide entspricht.

Die oberen Enden des Müller'schen Ganges können sich zu den ungestielten Hydatiden entwickeln, kleinen Bläschen, die dem Nebenhoden ansitzen, im Innern von flimmerndem Cylinderepithel ausgekleidet sind und sich in einen kleinen flimmernden Kanal fortsetzen. An einer Stelle besitzen sie eine cystenförmige Oeffnung. Wie bei dem Manne aus dem Nebenhoden Kanälchen in die Hodensubstanz gewuchert sind, die sich in das Rete testis und die Tubuli recti sondern, so finden sich auch beim Weibe Kanäle, die vom Parovarium ausgehen, in die Marksubstanz des Eierstocks eintreten und hier die Markstränge bilden. Das vordere Ende des Müller'schen Ganges, das bei dem Embryo weit nach vorne reicht, scheint sich zurückzubilden, und die bleibende Oeffnung entsteht möglicher Weise ganz neu. Dieser rückgebildete Theil bildet vielleicht die Morgagni'schen Hydatiden, kleine Bläschen, die durch einen längeren oder kürzeren Stiel mit einer Franse vom Trichter des Eileiters verbunden sind.

Parovariale Anhänge kommen meist auf dem vorderen Blatt des Ligamentum latum über dem in der Tiefe liegenden Parovarium vor. Es giebt trichterförmige Anhänge, gestielt, die Oeffnung gegen die Leibeshöhle gerichtet, mit Wimperepithel versehen. Es kommen auch zwei Trichter auf einem Stiele vor. Cystische An-

hänge in Bezug auf Sitz, Grösse, Stielbildung und mit den trichterförmigen Anhängen identisch kommen vor, aber an der Stelle des Trichters ist eine Cyste vorhanden, die constant mit Flimmerepithel ausgekleidet ist (Kollmann).

Traubenförmige Anhänge kommen auch vor. Ihr allgemeiner Bau ist wie der der vorigen, aber am freien Ende findet sich eine ausgezackte Anschwellung, ebenfalls mit Flimmerepithel überzogen.

Alle diese zeigen eine auffallende Uebeinstimmung mit den beim Nebenhoden gefundenen trichterförmigen Anhängen und den gestielten Hydatiden. Diese Anhänge sind als Embryonalreste typischer Art aufzufassen. Sie sind wahrscheinlich ein altes Erbe, Residuum multipler segmentaler Verbindungen zwischen Urniere und Coelom (Kollmann).

Tubo-Parovarialkanal ist ein unter einem rechten Winkel von dem Parovarium abgehender, rudimentärer Kanal, der Flimmerepithel besitzt und im Endtheil der Tube oder häufiger auf der Fimbria ovarica ausmündet.

Ein ähnlicher Kanal kommt hier noch vor, der aber nicht auf der Fimbria ovarica sich öffnet. Er kann als ein Rest des Wolff'schen Ganges gelten. An dem Trichter des Eileiters sitzt oft ein cystisches Bläschen, eine Morgagni'sche Hydatide. Es fragt sich, ob sie von den Urnierenkanälchen abstammt, oder ob das vordere Ende des Müller'schen Ganges in Betracht kommt, das weit nach vorn reicht. Auch bei seiner Rückbildung würde eine solche Hydatide entstehen können, während andererseits die bleibende Tubenöffnung neu entstehen müsste.

Nagel sagt, dass der Hauptkanal des Epoophorons parallel mit der Tube verläuft, dass er nach aussen blind endet, zuweilen mit einer kleinen Cyste, Morgagni'sche Hydatide; dass er sich nach innen als Gartner'scher Gang mitunter bis gegen den Uterus hin verfolgen lässt. Zuweilen sind Bruchstücke von ihm in den Seitenwänden des Uteruskörpers und der Cervix, selten vielleicht auch im obersten Theil der Vagina vorhanden. Die Nebenkanälchen liegen nach dem Eierstock hin eng aneinander, in der Regel enden sie blind vor dem Hilus ovarii, mitunter erstrecken sie sich, wie auch bei Erwachsenen gesehen wurde, in die Zona vasculosa ovarii hinein.

De Sinéty und Flaischlen haben an anscheinend gesundem Eierstocksgewebe von Personen, bei welchen der andere oder

derselbe Eierstock zu einem Cystom entartet war, das Eierstocksepithel mit Flimmerhaaren versehen gefunden. Normal ist dieser Befund beim Menschen jedenfalls nicht (Nagel).

Die Ligamenta lata stellen entwickelungsgeschichtlich die epitheliale Hülle (Coelomepithel) und die bindegewebige Grundlage der Wolff'schen Körper dar.

Ovarial-Cystome.

Wendeler sagt, dass die Zellen, die der Ursprung der epithelialen Tumoren des Ovariums sind, entweder das Oberflächenepithel, das Follikelepithel oder die Markstränge sein können. Die letzteren sind schlauchförmig mehr oder weniger weit in den Hilus des Organes eindringende Rudimente der Wolff'schen Kanäle.

Um die Entstehung der Cystadenome des Ovariums zu erklären, sind von verschiedenen Autoren diese Epithelzellen in verschiedener Weise als Ursache angenommen.

Cystadenoma glandulare.

1. Klebs glaubt, dass es aus den Pflüger'schen Schläuchen im fötalen oder kindlichen Ovarium mit späterer Entwickelung zur Zeit der Pubertät stammt.

2. Waldeyer glaubt, dass es aus den Eiballen und Schläuchen, stammt, aus welchen später die Graaf'schen Follikel entstehen. Dies geschieht entweder im Kindesalter oder später aus Schläuchen, die sich in abnormer Weise von dem Keimepithel entwickeln.

Cystadenoma papillare.

Olshausen glaubte, dass sie vom Parovarium stammen, weil sie Fimmerepithel enthalten, und weil sie intraligamentär vorkommen.

Von Kölliker glaubt, dass sie von der Membrana granulosa der Follikel stammen; er sieht diese Follikelhaut als Abkömmlinge der Markstränge und somit des Parovariums an.

Marchand sagt, dass sie von Graaf'schen Follikeln abstammen oder von Bildungen, welche denselben äequivalent sind, und welche wahrscheinlich vom Oberflächenepithel des lateralen Theiles der Ovarien herrühren. Flaischlen glaubt, dass sie vom Keimepithel stammen.

Velits lässt sie vom Graaf'schen Follikel entstehen.

Nagel sagt, dass sie vom Keimepithel entstehen, aber niemals vom Follikelepithel.

Steffeck lässt sie vom Follikelepithel entstehen. Das Keimepithel nimmt an der Cystenbildung theil.

Williams giebt drei Entstehungsarten an: 1. aus dem Graaf-schen Follikel, 2. aus dem Keimepithel, 3. aus dem Tubenepithel.

Kossmann glaubt, dass sie von abnorm gelagerten Inseln tubaren Epithels (analog den Nebentuben) entstehen.

Pozzi und Beaussenat lassen sie vom Keimepithel, von den Pflüger'schen Schläuchen und vom Graaf'schen Follikel abstammen.

Burckhard glaubt, dass die multiloculären Cysten alle von Pflüger'schen Schläuchen herstammen.

Ziegler glaubt, dass das Follikelepithel oder das Keimepithel die Ursache ist.

Orth glaubt, dass die Carcinome und das Cystadenoma glandulare und papillare vom Keimepithel oder vom Follikelepithel oder von den Markströngen herstammen.

Zweifel und Hofmeier glauben, dass der Follikel die Ursprungsstelle ist.

Pfannenstiel lässt die pseudomucinösen Cystadenome vom Primärfollikel entstehen.

Wendeler sagt, dass sie nicht von Follikeln stammen können, weil nach seiner Meinung das Follikelepithel nicht von dem Keimepithel oder irgend einem anderen Epithel stammt, sondern von dem fötalen Bindegewebe (!) des Wolff'schen Körpers. Er glaubt weiter, „dass die Epithelbekleidung der Ovarial-Oberfläche als Matrix der sämmtlichen epithelialen Eierstocksgeschwülste anzusehen ist."

Wendeler sagt weiter, dass Pfannenstiel uns gezeigt hat, dass schlauchförmige Einwucherungen flimmernden Cylinderepithels von jedem Punkte der Eierstocksoberfläche entstehen können uud dass überhaupt an jeder Stelle der Oberfläche der weiblichen Keimorgane sich unter pathologischen Verhältnissen Flimmerepithel vorfinden kann.

Ich möchte hier bemerken, wie leicht die pathologischen Befunde im Eierstock sich erklären lassen werden, wenn wir den Satz so lesen lassen: die an jeder Stelle der Oberfläche der weiblichen Keimorgane unter pathologischen Verhältnissen oft gefun-

denen Flimmerepithelien stehen in ursächlichem Zusammenhang zu den pathologischen Befunden.

Diese Auffassung findet eine Bestätigung dadurch, dass Kossmann das Cystoma glandulare und papillare aus versprengten Inseln Müller'schen Epithels entstehen lässt.

Wegen der Wichtigkeit citire ich das Folgende von Wendeler aus Martin, Krankheiten der Eierstöcke, Seite 413:

„Kossmann hält es nämlich mit Recht für befremdend, dass aus dem eigentlichen Ovarialepithel, dem anscheinend functionslosen Ueberrest des Keimgewebes s. str., an dem nirgends und zu keiner Zeit eine schleimige Secretion oder Regeneration wahrzunehmen ist, in den Cysten ein so erheblich anders gestaltetes, durch lebhafteste Schleimsecretion charakterisirtes Epithel sollte werden können. Den dagegen sich erhebenden Bedenken glaubt er dadurch begegnen zu können, dass er wie bereits die papillären, so nun auch die glandulären Cystome auf Inseln „Müller'schen Epithels", und zwar in diesem Falle auf solche von „cervicalem Typus", zurückführt. Er nimmt bekanntlich an, dass (als Rückschlag auf Verhältnisse, die bei niederen Wirbelthieren normal sind) beim Menschen öfters ausser dem Trichter der Haupttube noch accessorische Bildungen entstehen, die als rudimentäre Müllersche Gänge anzusehen seien, und bald mehr oder minder tiefe Einsenkungen, bald nur flache, inselartige Ausbreitungen von Flimmerepithel darstellen. Wie das Epithel des normalen Müllerschen Ganges sich in dessen verschiedenen Abschnitten verschieden differenzirt, so dass es sich in den proximalen Partien in das serös secernirende, Wimpern tragende Epithel von Tube und Uterus umwandelt und in dem dann folgenden, mehr distalen Abschnitt zu dem mucinös absondernden Epithel der Cervix wird, ebenso hält Kossmann es auch für ausserordentlich viel wahrscheinlicher, dass in einem rudimentären Müller'schen Gange, selbst wenn diese Bildung sich auf eine isolirte Einstülpung am Ovarium beschränkt, ein Theil des Epithels in seiner Differenzirung den „cervicalen Charakter" annehme, als dass aus dem functionslos gewordenen Rest des Keimepithels, dem eigentlichen Ovarialepithel, direct eine den Retentionscysten der Cervix histologisch und functionell überaus ähnliche Cystenbildung entstehen sollte. Kossmann erinnert zur weiteren Stütze seiner Hypothese auch noch an die neuerdings von Ribbert („Ueber Rückbildung an Zellen und Geweben und über die Entstehung der Geschwülste", in

Bibl. med. C. H. 9, vergl. auch desselben „Zur Geschwulstfrage", Münch. M. Wochenschr. 1898, No 25, p. 774) verfochtene Ansicht, dass gerade die Isolirung von Zellcomplexen aus dem normalen Verband und die damit verbundene Aufhebung der normalen Wachsthumshindernisse als Ursache der Neubildung aufzufassen sei." Es lässt sich nicht in Abrede stellen, dass der durch Kossmann erbrachte Nachweis eines recht hohen Procentsatzes von paratubaren Bildungen ausserordentlich für die Möglichkeit analoger Versprengungen „Müller'schen Epithels" auch auf die Ovarialoberfläche spricht und dieser geistreichen Hypothese eine mächtige Stütze verleiht.

„In der That hilft uns diese erweiterte Hypothese Kossmann's, nach der sich sowohl die serösen (papillären) als auch die pseudomucinösen (glandulären) Cystadenome, als auch endlich die einfachen (nicht cystischen) Adenome aus versprengten Inseln „Müller'schen Epithels" von der Ovarialoberfläche aus entwickeln, am besten über alle Schwierigkeiten hinweg. Ich bin sehr geneigt mich dieser Hypothese anzuschliessen und will noch hinzufügen, dass man dann auch naturgemäss die entsprechenden bösartigen epithelialen Neubildungen auf diesen Ursprung zurückführen muss."

Was Kossmann gegen die Entstehung aus dem Keimepithel sagt, gilt auch für die Follikelepithelien und die Markstränge, so dass es kaum nöthig ist, die verschiedenen Meinungen über die Entstehung der Cystadenome weiter zu kritisiren. Ich citire das Folgende von Nagel aus: Die Ergebnisse der Anatomie und Entwickelungsgeschichte 1898. „Einen ähnlichen, aussergewöhnlich grossen Reichthum an Primärfollikeln wie in dem von Stoeckel beschriebenen Fall, fand v. Franqué in einem von ihm untersuchten Eierstock eines 24jährigen Mädchens; das andere Ovarium war zu ein Cystom degenerirt. v. Franqué schliesst sich der Ansicht Hellin's an, dass Frauen mit derartigen an Eiern reichen Ovarien vorzugsweise zu mehrfacher Schwangerschaft geneigt sind. In demselben Eierstock fand von Franqué Ausläufer der Epoophoronschläuche in allen Theilen des Eierstocks, auch in der Zona parenchymatosa bis dicht unter der Oberfläche des Eierstocks: hier und dort waren Cystchen aus den Schläuchen entstanden. Da das andere Ovarium, wie gesagt, zu einem Cystom entartet war, so ist dieser Befund — entgegen der Ansicht v. Franqué's — von Bedeutung für die Entstehung der Cystome im Sinne Cornil's und v. Reck-

linghausen's, nämlich aus Urnierenresten. v. Franqué beschreibt ferner die Ovarien eines 48 cm langen Fötus mit ungewöhnlicher Steigerung der physiologischen Thätigkeit, was die Ausbildung und Verödung von Graaf'schen Follikeln betrifft: das Stroma des Eierstocks zeigte keinerlei Veränderungen; im übrigen fand sich starke Hyperämie der Bauchorgane. Es liegt — entgegen der Ansicht v. Franqué's — indessen keine Veranlassung vor, den erwähnten Zustand der Eierstöcke als einen krankhaften aufzufassen und ihn mit dem so häufig missbrauchten Namen „kleincystische Degeneration" zu belegen."

Aus dieser embryologischen Zusammenstellung und aus den weiteren Bemerkungen und Citaten sehen wir:

1. Die Vorniere giebt durch einige Kanäle directe Verbindungen zwischen Ectoderm und Coelom.

2. Der Wolff'sche Gang liegt, sollte er nicht direct vom Ectoderm entstehen, doch in seinem Anfang eng mit dem Ectoderm verbunden. Seine Kanäle gehen durch das Mesoderm zum Coelom.

3. Je weiter in der Richtung nach der Cloake der Wolff'sche Gang geht, desto mehr entfernt er sich von dem Ectoderm.

4. Das Ovarium entwickelt sich aus den Zellen des Keimepithels. Zellen aus dem Wolff'schen Körper betheiligen sich an seinem Aufbau. In seine Structur werden öfters die Urnierenkanälchen selbst aufgenommen.

5. Obwohl im Ligamentum latum die Kanälchen des Epoophoron (Urniere) gewöhnlich blind vor dem Hilus endigen, erstrecken sie sich doch nach Nagel öfters in die Zona vasculosa ovarii und

6. die Epoophoronkanälchen können, wie von Franqué gezeigt hat, in allen Theilen des Eierstocks bis dicht unter der Oberfläche gefunden werden.

7. Im Sinne Cornil's und v. Recklinghausen's entstehen die Cystome aus Urnierenresten.

8. Das Ligamentum latum stellt die epitheliale Hülle „Coelomepithel" und die bindegewebige Grundlage des Wolff'schen Körpers dar". Fig. 44 zeigt den engen Zusammenhang dieser Gebilde während des embryonalen Lebens.

9. Die verschiedenen Anhänge des Ligamentum latum enthalten Flimmerepithel und sind Residuen multipler, segmentaler Verbindungen zwischen Urniere und Coelom.

10. Die besprochenen Gebilde entstehen im Mesoderm (aber

nicht aus dem Mesoderm) nahe dem Coelom; gewisse Zellen des Keimepithels selbst liefern das Ovarium und den Müller'schen Gang. Der Müller'sche Gang enthält Flimmerepithelien und liefert die Cervixepithelzellen: hohe, cylindrische Zellen mit tief liegendem Kern.

Figur 44.

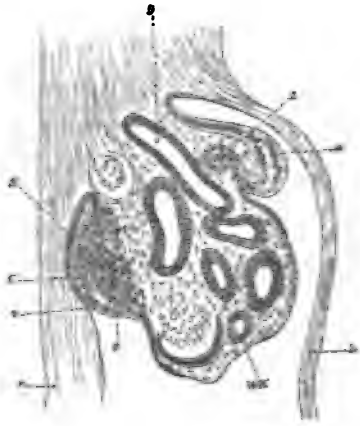

Querschnitt durch die Urniere, die Anlage des Müller'schen Ganges und die Keimdrüse beim Hühnchen vom vierten Tage. Nach Waldeyer.
m Mesenterium. L Rumpfplatte, a' die Gegend des Keimepithels, von welcher sich das vordere Ende des Müller'schen Ganges (z) eingestülpt hat, n verdickte Partie des Keimepithels, in welcher die primären Keimzellen C und o liegen, E modificirtes Mesenchym, woraus das Stroma der Keimdrüse gebildet wird, WK Urniere, y Urnierengang.

11. Kossmann lässt die Cystadenome von Inseln Müller-schen Epithel's entstehen, da die Zellen des Cystadenoma glandulare den cervicalen Charakter haben.

12. Die Isolirung von Zellcomplexen aus dem normalen Verband und die damit verbundene Aufhebung der normalen Wachsthumshindernisse sind als Ursache der Neubildung aufzufassen.

13. Das Eierstocksepithel wird mit Flimmerhaaren versehen in Fällen gefunden, in welchen der eine oder der andere Eierstock Kystome enthielt.

14. Kossmann's Theorie erklärt nicht das häufige Vorkommen der intraligamentären und intraovariellen Cystadenome.

15. Olshausen stützt seine Annahme, dass die proliferirenden Kystome vom Parovarium ausgehen, durch den Hinweis auf das Vorkommen von Flimmerepithel in diesen Kystomen und auf die Häufigkeit ihres intraligamentären Sitzes.

16. Wie wir später zeigen werden, haben wir dieselben kystadenomatösen Wucherungen in dem Gewebe der Dermoidcysten des Ovariums und Hodens.

17. Kystadenome werden häufig mit Dermoidcysten combinirt gefunden, in demselben oder im anderen Ovarium.

18. In Marchand's Falle einer retroperitonealen Dermoidcyste waren Cysten vorhanden von ganz ähnlicher Beschaffenheit, wie die Kystadenome des Ovariums.

19. Die Mischtumoren der Niere, wie auch die Dermoidcysten dieser Gegend entstehen aus Zellcomplexen einschliesslich Ektodermzellen, welche von ihrer normalen Lage versprengt sind. Für diesen Vorgang ist die Urniere die Ursache.

20. Die Mischtumoren und Dermoidcysten der Cervix, Scheide und Blase u. s. w. werden verursacht durch Mitschleppung von Zellcomplexen von dem herunterwachsenden Wolff'schen Gang.

Daraus ziehen wir den Schluss:

Die Vorniere, die Urniere und der Wolff'sche Gang sind durch ihre Lage im Mesoderm, ihre Verbindung zwischen Ektoderm und Coelom, durch ihre Betheiligung an der normalen Entwickelung des Ovariums, ihre spätere Lage am Hilus des Ovariums, durch die Lage der Urnierencanälchen nahe zum Hilus, ihr Wachsthum durch den Hilus in die Zona vasculosa und ihr Wachsthum durch das Ovarium bis dicht unter die Oberfläche, durch die Thatsache, dass ihre Reste die flimmernden Anhänge des Ligamentum latum liefern, fähig, mit sich Ektoderm-, Mesodermzellen bis nahe zum oder in das Ovarium zu schleppen und ektodermale und mesodermale Producte, wie auch mit Flimmerepithel ausgekleidete Gebilde zu produciren.

Sicher entstehen in dieser Weise die mesodermalen Tumoren, die Mischgeschwülste und die Dermoide des Ovariums und Hodens. Ich möchte die Vermuthung aussprechen, dass das Kystadenoma glandulare und papillare auch von dem Wolff'schen Körper oder von ihm mitgeschleppten Ektodermzellen verursacht wird; da diese Strukturen in grösserem oder kleinerem Umfang fast in jeder Dermoidcyste des Ovariums und Hodens vorkommen. Die Kystadenomata dieser Organe treten nicht selten doppelseitig auf und sind im Ovarium öfter mit Dermoidcysten combinirt. Ziegler sagt: „Die Kystadenomata können sich mit Dermoidbildung verbinden, Kystadenomata des Hodens schliessen im Stroma nicht selten Knorpelherde ein, oder zeigen noch andere Gewebe, so dass wir die Bildungen den Teratomen zuzählen müssen.“ Ich meine, dass diese Thatsache für eine Mitschleppung von Zellen spricht, für welche der Wolff'sche Körper verantwortlich ist. Bei der Beschreibung eines Falles, welcher als „Myxosarcoma plexiforme“ des Hodens von anderer Seite bezeichnet war, sagt Wilms:

„Die ganze Geschwulst setzt sich demnach zusammen aus jungem embryonalen Bindegewebe, Knorpel, glatter und quergestreifter Muskulatur, spärlichem Plattenepithel, Cysten und Schläuchen und endlich aus Cysten mit Cylinderzellen, die in ihrer Nachbarschaft Drüsenbildungen erkennen lassen. Die Bezeichnung Myxosarcoma plexiforme kann deshalb unmöglich sein, wenn auch einzelne Stellen der Geschwulst an jene Tumoren erinnern. Ein einfacher Ueberblick über die Gewebe, welche die Geschwulst zusammensetzen, weist sofort darauf hin, dass wir Producte aller drei Keimblätter vertreten finden. Es scheint also wohl die vorläufige Annahme berechtigt, dass die Geschwulst aus einer dreikeimblättrigen Keimlage hervorgegangen ist. Betrachtet man die Geschwulst von diesem Gesichtspunkt aus, so befremdet das Vorkommen von Plattenepithel ja selbst von Knorpel und quergestreifter Muskulatur nicht mehr und zwingt zur Annahme einer Teratombildung."

Wilms glaubt Producte aller drei Keimblätter vor sich zu haben, weil er den Fehler macht, die kystadenomatösen Gebilde als Entoderm zu bezeichnen. Die Thatsache, dass um diese Gebilde auch Muskulatur gelagert werden kann, veranlasst ihn, diese als Darmtheile zu betrachten. Ich stelle die folgenden Fälle zusammen, damit man sehen kann, wie auch von anderen Seiten dieselben Fehler gemacht worden sind.

In seinem Falle beschrieb Marchand die Cystenbildungen folgendermassen: „Die grösste entleerte bei der Oeffnung einen dickflüssigen, trüben, grauweissen Inhalt, etwa wie der Inhalt einer Ovarialcyste aussehend. Die ganze Innenfläche ist mit wohlerhaltenem einfachen Flimmerepithel aus ziemlich kurzen cylindrischen Zellen mit länglichem Kern bedeckt." Von einer anderen Cyste sagte er, die Schleimhaut hat vollkommen den Charakter der Dickdarmschleimhaut, die Innenfläche war mit hohem, zarten Cylinderepithel bekleidet; an gefärbten Querschnitten fand sich hier eine äussere Längs- und eine stärkere, dünnere Querfaserschicht von glatter Muskulatur. Die Schleimhaut zeigte zahlreiche schlauchförmige, drüsenartige Einsenkungen, welche spärlicher und meist weiter als die des Dickdarms, aber mit deutlichen Becherzellen ausgekleidet waren.

Aus dem citirten Falle von Weigert hebe ich die folgenden Sätze hervor: „Ein Hohlraum fällt durch seine sonderbare Gestalt in die Augen, er hat geradezu darm- oder wurstähnliche Gestalt. Auf dem Querschnitt hat er ein Lumen, das durch vorspringende Längsfalten zu einem sternförmigen wird.

„Die epithelialen Elemente der cystischen Räume sind von dreierlei Art: 1. am seltensten zeigt es sich in Form von geschichtetem Pflasterepithel. Eine zweite Art von Hohlräumen ist mit einfachem Cylinderepithel ausgekleidet, dasselbe besteht aus hohen Zellen mit peripherischem Kern. Auf der Oberfläche liegt in grösseren Höhlungen oft ein wolkiger, durchsichtiger Schleim, der

in seinen tieferen Abtheilungen noch eine Art Abtheilung, den Zellgrenzen entsprechend, erkennen lässt. Solche Zellenmassen sitzen auf einer bindegewebigen Grundlage und zwar theils in langen Schläuchen mit schmalem Lumen oder in cystischen mehr rundlichen Räumen, sie kleiden aber ferner den oben geschilderten schlauchähnlichen Körper aus. Hier liegen sie nicht in einer einfachen Schicht auf den vorspringenden Falten, sondern bilden vielmehr dicht an einander liegende, sehr regelmässige tubulöse Zellschläuche, von der Form der Lieberkühn'schen Drüsen. Sie sitzen auf einer derberen Schicht darauf, an welche sich nach aussen eine lockere anschliesst, die sich endlich scharf gegen die äusserste Membran absetzt. Die letztere besteht aus wohlausgebildeten glatten Muskelfasern, welche wiederum aus zwei Lagen, einer innen circulären und einer unvollkommeneren längsverlaufenden Schicht bestehen. In dem bindegewebigen Stroma liegen hier und da grosse Haufen lymphoider Zellen. Die Cysten der dritten Art sind mit einem geschichteten Flimmerepithel ausgekleidet."

Neumann in Königsberg beschrieb ein Dermoid des Ovariums, worüber er sagt, es findet sich ein kleiner Hohlraum, kaum erbsengross; seine Wandung dick und fleischig, sein Lumen mit zähem Schleim erfüllt, die Innenfläche mit einem weichen Polster ausgekleidet. In unmittelbarer Nähe befindet sich ein zweites ähnliches Gebilde, das sich jedoch durch seine äussere Form unterscheidet, indem es einen zolllangen, darmähnlichen Schlauch darstellt. Schnitte durch die Wandung dieser Hohlräume geben ein normaler Darmwand entsprechendes Bild, nach Innen eine Schleimhautschicht, in welcher zahlreiche, dicht zusammengelagerte, kolbig abgerundete Drüsenschläuche mit wohl ausgebildetem Cylinderepithel stecken, an ihrer Grenze eine Muscularis mucosae, darunter eine aus lockerem Bindegewebe bestehende Submucosa und nach aussen eine dicke Schicht glatter Muskelfasern, in senkrecht gekreuzten Faserlagen angeordnet. In diesen Theilen des Tumors, welcher die darmähnlichen Cysten und die kleineren Dermoide enthält, finden sich auch unverkennbare Ueberreste des Ovarial-Parenchyms mit Follikeln und einem Corpus luteum vor.

Ueber Cystadenoma pseudomucinosum sagt Gebhard: „Am ausgeprägtesten finden sich diese Wachsthumseigenthümlichkeiten bei den von Olshausen zuerst beschriebenen sogen. traubenförmigen Cystomen, bei denen die einzelnen Cysten an faden-

dünnen Stielen hängen und das Aussehen einer riesigen Traubenmole gewähren.

Olshausen erklärt die Entstehung dieser eigenthümlichen Bildungen durch die Annahme accessorischer Ovarien, Pfannenstiel möchte sie auf Ueberreste des Wolff'schen Körpers zurückführen, was in der That die richtige Erklärung ist. Wie aus folgenden Bildern (Fig. 55, 56) zu sehen ist, haben die Schläuche der Cystadenome des Ovariums eine absolute Aehnlichkeit mit den Schläuchen in den oben citirten Fällen von Marchand, Weigert, Neumann, wie auch in den Fällen von Wilms. Becherzellen machen die Aehnlichkeit noch stärker und in diesen wie in den anderen drei Fällen ist dieselbe Art von zähem Schleim als Cysteninhalt gefunden worden. Da nach unserer Theorie diese Cysten des Ovariums von gewissen Zellen des Ektoderms oder besser von dem Wolff'schen Körper selbst, also ectodermalen Ursprungs, stammen, da die Nierendermoide (retroperitoneal) auch durch die Urniere verursacht sind, und da die Cystadenome der letzteren auch in derselben Weise entstehen, so haben wir die gemeinsame und gleichartige Entstehung aller dieser darmähnlichen Schläuche aus Ektoderm bewiesen. Das gleiche gilt für die Dermoidcyste hinter dem Auge, wie auch für das Hypophysengangdermoid, in welchen dieselben darmähnlichen Schläuche vorhanden waren. In meiner vorläufigen Mittheilung (Berl. klin. Wochenschr., 1900, No. 9) habe ich gesagt, dass die Cystadenome des Ovariums, weil die Schläuche darmähnlich sind, hohes Cylinderepithel mit tiefliegendem Kern, Becherzellen, Schleim u. s. w.) von mitgeschleppten Entodermzellen stammen. Ich habe mich damals gestützt auf die Hypothese von Waldeyer, Hertwig u. A., dass das Coelomepithel entodermalen Ursprungs sei. Aber die folgende Erklärung wird uns zeigen, dass in der That diese Zellen des Coelomepithels, die sich in dieser Weise an der Bildung eines Cystadenoma betheiligen, wirklich Ectodermzellen sind und deshalb müssen alle diese Schläuche, wie auch die drüsigen mit Cylinderepithel und flimmerndem Epithel bekleideten Gebilde, in allen bis jetzt citirten Fällen als Ectodermproducte angesehen werden.

Kollmann sagt: „Das Peritoneum besteht aus umgewandeltem Mesoderm, es liefert die Geschlechtszellen, welchen die grosse Aufgabe zufällt, die Erhaltung der Species zu vermitteln. Aus dem inneren Keimblatt entstehen die Epithelien und die Drüsenschichten, aus dem Mesoderm gehen hervor auch echte Epithelien ?), wie in dem Müller'schen und Wolff'schen Gang in der Ur-

niere und Derivaten, in dem Nebenhoden, ja selbst in der Niere, in so fern dieses Organ aus dem Wolff'schen Gang sich abzweigt. Das Mesoderm, sagt Kollmann, liefert in der That in diesen Fällen zwei gänzlich verschiedene Gewebsarten, nämlich Muskeln und Bindesubstanzen einerseits und Epithelien andererseits, welche wegen ihrer Herkunft am besten Mesothelien genannt werden können. Mesothel findet sich, abgesehen von den schon genannten Organen, an der inneren Oberfläche des Coeloms und im Innern der Gefässe unter der Form der Endothelien, im Ovarium als Follikelzellen. In dem Gebiet des excretorischen Apparates behält das Mesoderm überhaupt längere Zeit die Fähigkeit, Epithel zu bilden, das demjenigen des Darmrohres gleicht. „Diese Thatsache erklärt uns, warum Gebilde, die aus dem Wolff'schen Gang und Wolff'schen Körper entstanden sind, Drüsen und Schläuche verursachen sollen, die von so vielen Seiten als darmähnlich bezeichnet worden sind. Da nun diese Organe Ektoderm sind, verstehen wir, warum dieselben Gebilde in Geschwülsten an anderen Körperstellen vorkommen, wo Wolff'scher Gang uud Wolff'scher Körper nicht vorhanden sind. Ferner ist es auffallend, dass Mesoderm, welches die sogenannten Bindegewebssubstanzen bildet, unter welchen keine epithelialen Geschwülste vorkommen, auch Epithelien bilden soll. Daher sagt Kollmann, „auf Grund dieser Thatsachen ist die Thesis aufgestellt worden, die Keimblätter hätten für die Histogenese keine Bedeutung, die Embryologie befindet sich heute auf dem Wege, diese Auffassung mehr und mehr zu verbreiten, wie schon aus dem Schlagwort hervorgeht, der Begriff des Mesoderm sei zu beseitigen. Sie betont vorzugsweise zwei epitheliale Keimblätter, Ectoderm und Entoderm, und giebt an, dass aus ihnen alle übrigen Gewebe hervorgehen können. Die Consequenzen dieser Auffassung sind weit greifende. Ueber das Gebiet der Embryologie hinaus werden dadurch die Anschauungen der normalen Gewebelehren nicht stehen, sondern erstrecken sich bereits in das Gebiet der pathologischen Histologie und veranlassen dort eine nicht minder eingreifende Wandlung und Unsicherheit in der Beurtheilung vieler Geschwulstformen."

Diese pessimistische Anschauung können wir zum Theil beseitigen, wenn wir annehmen, wie wir ganz klar und deutlich zeigen werden, dass nicht allein der Wolff'sche Gang und der Wolff'sche Körper ectodermalen Ursprungs sind, sondern dass das Ovarium und sein Keimepithel auch ectodermalen Ursprungs sind.

Hertwig sagt: „Aus dem äuseren Keimblatt gehen hervor die Epidermis, die epidermoidalen Organe, wie Haare und Nägel, die Epithelzellen der Hautdrüsen, das gesammte centrale Nervensystem mit den Spinalganglien, das periphere Nervensystem, das Epithel der Sinnesorgane (Auge, Ohr, Nase), die Linse des Auges.

Das primäre innere Keimblatt sondert sich

1. in das secundäre innere Keimblatt oder Darmdrüsenblatt,
2. in die mittleren Keimblätter,
3. in die Chordaanlage,
4. in die Mesenchymkeime.

Graf Spee hat deutlich gezeigt, dass die Chordaanlage nicht aus Entoderm, sondern aus Ectoderm entsteht.

Viele glauben nach Spee, gegen Hertwig und Waldeyer, dass das Peritoneum nicht entodermalen Ursprungs ist, ja sogar dass es überhaupt kein Epithel, sondern Bindegewebe ist.

Was den ectodermalen Ursprung des Wolff'schen Ganges, des Wolff'schen Körpers und des Ovarium (theilweise) mit seinem Keimepithel anbetrifft, so werden wir aus den folgenden Bildern von Präparaten von Graf Spee zeigen, dass daran nicht zu zweifeln ist.

In Fig. 45 sieht man Ectoderm (Ect.), Wolff'scher Gang (W. G.), Medullarplatte (M. C.), Chorda (Ch.), Aorta, Entoderm (Ent.). Hier sieht man, wie der Wolff'sche Gang sich vom Ectoderm vollständig abgeschnürt hat mit Ausnahme von zwei Zellen, die zu derselben Zeit Wand des Wolff'schen Ganges bilden und die Continuität des Ectoderms herstellen.

Fig. 46 zeigt Medullarplatte (Mrd.), Urwirbel (Urw.), Wolff'schen

Figur 45.

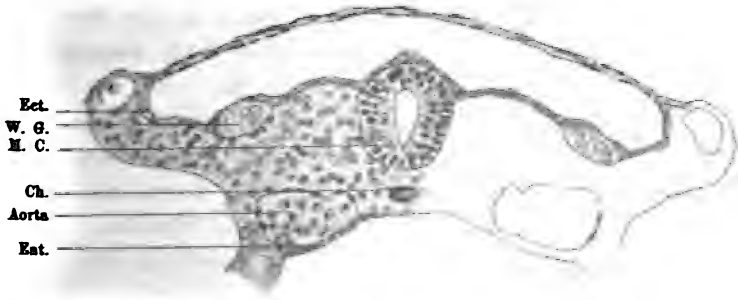

Querschnitt durch Kaninchenembryo.

Gang (W. G.), Aorta, Chorda, Coelom und Darm. Man sieht den Zusammenhang zwischen Ectoderm (Ect.) und Wolff'schem Gang.

Figur 46.

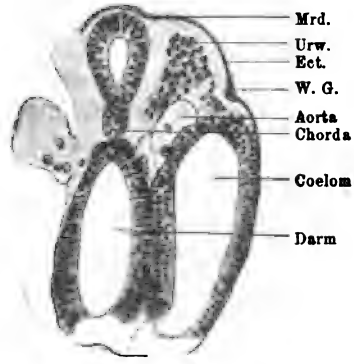

Querschnitt durch Meerschweinembryo.

Figur 47.



Wolff'scher Gang.

Fig. 47 zeigt die Stelle W. G. von drei verschiedenen Schnitten genommen. Daran kann man erkennen, wie in a) der Wolff'sche Gang sich noch nicht vollständig abgesondert hat, während derselbe in b) und c) deutlicher wahrnehmbar ist.

In Fig. 48 sieht man Medullarplatte, Myotom, Chorda, Aorta, Urniere (Urn.), Müller'schen Gang, Coelom, Mesenterium, Darmkanal. An die Stelle, wo der Müller'sche Gang und Urniere liegen, kommt später das Keimepithel und das Ovarium.

Der Wolff'sche Gang hat sich vom Ectoderm entfernt, ist in die Tiefe gegangen und hat die Elemente mit sich genommen, aus welchen nicht allein die Urniere und ihre Kanälchen entstehen,

Figur 48.

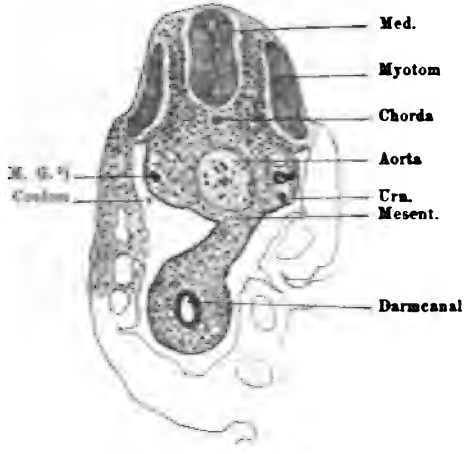

Querschnitt durch Meerschweinembryo.

Figur 49.

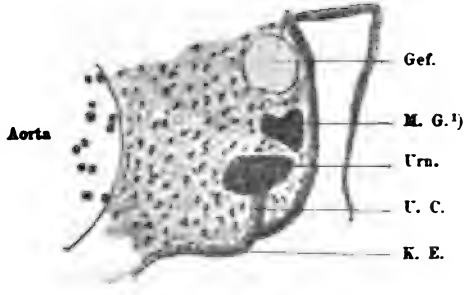

Figur 50.

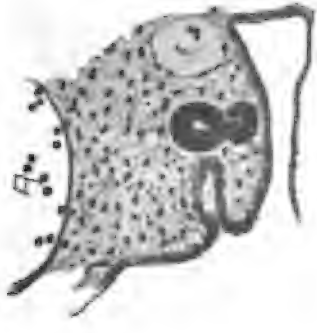

1) Mit Sicherheit lässt sich nicht entscheiden, ob dies Gebilde der Müller'sche Gang ist oder ein Theil der Urniere.

sondern auch ectodermale Elemente, aus welchen das Keimepithel entsteht. Ich zeige vier Bilder aus verschiedenen Stellen, welche diese Thatsachen deutlich machen.

In Fig. 49 sieht man Aorta, ein Gefäss, den Müller'schen Gang, die Urniere mit einem Urnierenkanälchen (U. C.), welches in Fig. 50 sich deutlicher zeigt, obwohl hier sein Zusammenhang mit dem Wolff'schen Gang durch die Schnittführung unterbrochen scheint, und K. E. Keimepithel.

In Fig. 51 sehen wir nur Theile der Wand, der Urnierenkanälchen, den Wolff'schen Gang und den Müller'schen Gang. In Fig. 52 sieht man Urniere und Wolff'schen Gang in der

Figur 51.

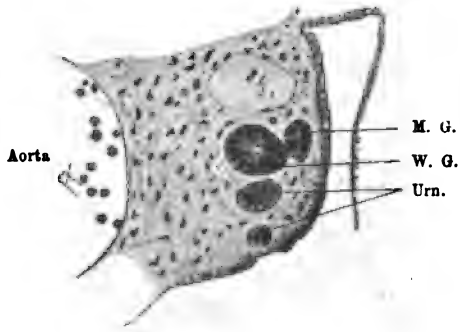

Figur 52.

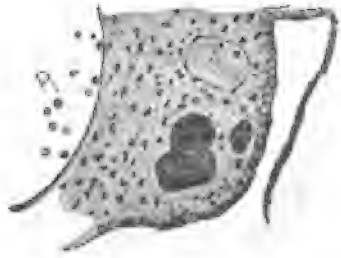

Form, wie wir es in Fig. 26 schon gesehen haben. Hieraus folgt, dass die Urnierenkanälchen aus dem Wolff'schen Gang entstanden sind und nicht aus dem Cölom. Graf Spee sagt, dass in dieser Weise ectodermale Zellen an diesen Theil des Coelomepithels gelagert werden, aus welchen das Keimepithel und das Ovarium entstehen, so dass wir das Ovarium, Urnierenkanälchen, Wolff'schen Gang und Müller'schen Gang alle als ectodermale

Producte ansehen müssen. Da diese theilweise Flimmerepithel tragen und aus ihnen Gebilde entstehen, die dem epithelialen Gewebe des Darms gleichen, so verstehen wir, dass aus Ectoderm Geschwülste hervorgebracht werden können, wie wir sie in den Cystadenomen des Ovariums, in Cystadenomen der Nierengegend, in Dermoidcysten der Augengegend und Hypophysengangdermoiden gesehen haben. Flimmerepithel, Drüsen mit Becherzellen u. s. w. entstehen normaler Weise in der Nähe dieser Stellen aus Ectoderm, wie Speicheldrüsen flimmerndes Epithel der Nase, flimmerndes Epithel in dem Hypophysengang (s. S. 287). Von Recklinghausen sagt in „Die Adenomyome und Cystadenome der Uterus- und Tubenwandung, ihre Abkunft von Resten des Wolff'schen Körpers" über das Epithel des Wolff'schen Körpers Folgendes:

1. Schon in der frühen Embryonalzeit ist das Epithel gewisser Abschnitte der Röhrchen des Wolff'schen Körpers und zwar dasjenige, welches auf seiner Entwickelungshöhe deutlich ein cylindrisches zu nennen ist, mit Flimmern versehen.

2. Bei neugeborenen Säugethieren nicht nur, sondern auch beim erwachsenen menschlichen Weibe kann der Flimmerbesatz in den Residuen des Wolff'schen Körpers sicherlich in dem Epoophoron fortbestehen.

3. Die bevorzugte, unter normalen Verhältnissen vielleicht die einzige Flimmer besitzende Strecke der Kanäle im Wolff'schen Organ ist der mittlere Abschnitt der Kanälchen.

4. Die Strecken des Ueberganges der Röhrchen in den Hauptkanal hinein, namentlich die ausmündenden Abschnitte der Sammelröhrchen, sowie das Hauptsammelrohr, der Wolff'sche (Gartner'sche) Kanal selbst, sind dagegen frei befunden worden, wenigstens bei den höheren Wirbelthieren, unbedingt auch beim Menschen (Dohrn, Rieder). Preuschen's Angabe, dass der Letztere beim Fuchs stellenweise flimmerbesetzt erschien, ist die einzige abweichende, harrt aber noch der Bestätigung.

5. Das Ende des Urnierenkanälchens, der vom Malpighischen Körperchen anfangende Theil, ist in frühester Entwickelungszeit noch über die Bowman'sche Kapsel hinaus zu verfolgen bis zu seinem trichterförmigen Anfang aus dem Pleuroperitonealepithel. Diese Peritoneal- oder Urnierentrichter, die Nephrostomen, die berühmten Wimper- oder Flimmertrichter der Fische, Amphibien und Reptilien, sind bei den Embryonen der höheren Wirbelthiere

und bei dem Menschen schon aufgefunden, aber ein Cilienbesatz an ihrem Epithel ist noch nicht positiv nachgewiesen worden.

Lehren uns nun diese Betrachtungen, dass die Flimmerung als ein wesentliches Attribut dem Epithel gewisser Abschnitte der Kanälchen des Wolff'schen Körpers zukommt, so werden wir uns gewiss dahin einigen, die grossen Flimmercysten, die am Sitze dieses Organs, also namentlich aus Parovarialcystomen so häufig zu unserer Beobachtung gelangen, als Abkömmlinge der Wolff-schen Kanälchen anzusehen.

Das fleckweise, das partielle Auftreten von Flimmerzellen, die inmitten cilienfreier Zellen gleichsam Inseln bilden, kenne ich längst an manchen Eierstockscystomen, vielleicht solchen, welche die Parovarialcysten mit dem Wolff'schen Organ in eine genetische Beziehung stehen."

So sehen wir, dass mit Flimmerepithel bekleidete Cysten aus dem Wolff'schen Körper (Ectoderm) entstehen können und, wie wir später im Bilde von unseren Präparaten der Dermoidcysten zeigen werden, geht auf der Oberfläche des Dermoidwulstes öfters Cylinderepithel direct ohne Unterbrechung in Plattenepithel, dann wieder direct in Flimmerepithel, dann wieder in Plattenepithel u. s. w. über. In diesen Dermoidschnitten sehen wir auch drüsige Gebilde und Cystchen, manche mit Plattenepithel ausgekleidet, manche mit Cylinderepithel, manche mit hohem Cylinderepithel mit vielen Becherzellen und manche mit flimmerndem Epithel theilweise oder ganz ausgekleidet, so dass die Thatsache, dass alle diese Gebilde aus dem Wolff'schen Körper oder gewissen mitgeschleppten Ektodermzellen stammen, im Einklang mit den Thatsachen, die v. Recklinghausen hervorhebt, stehen.

v. Recklinghausen sagt weiter: „Es sind aber hauptsächlich die grossen ligamentären Cysten, diejenigen, deren Inhalt bis zu ein oder selbst bis zu mehreren Litern ansteigt, gewesen, welche der Diskussion über ihre Herkunft von den Epoophoronkanälchen unterzogen werden bis in unsere Tage hinein. Können sie, wenn ihre Grösse die eines Mannskopfes noch überschreitet, von einem so kleinen Organ, dessen secretorische Leistung unbekannt ist, gar von einem einzigen Ovarialschlauch ausgehen? Fischel bejaht, Kossmann verneint diese Frage, weil sich mit dieser Deutung der Cysten das Vorkommen der niedrigen balkigen Vorsprünge der sich auf ihrer Wand fast immer erhebenden zahlreichen Leisten nicht gut verstehen liesse, besser vielmehr die Auf-

fassung dieser aus Resten der Schleimhautfalten einer accessorischen Tuba. Zudem sei ja das deutliche Parovarium aussen auf der Wand der ligamentären Cyste ganz unbetheiligt von Klob, oder im rückgängigen Zustande von Fischel, sogar ganz unverändert von Kossmann nachgewiesen worden.

„Diesem neuesten Versuch der Umdeutung möchte ich den Boden entziehen, dazu drängt mich das Resultat der Untersuchungen einer grossen, im lateralen Theil des Ligamentum latum gelegenen, glatt ohne Eierstock exstirpirten Cyste, welche ich jüngst aus der chirurgischen Klinik vom Herrn Kollegen Madelung frisch und uneröffnet zugestellt bekam. Mit den durch die Untersuchung der Adenomyome und der Adenocystome gewonnenen Erkenntnissen ausgerüstet, fand ich hier die gewünschte Gelegenheit, die Probe aufs Exempel zu machen und die für die Entstehung der Cyste aus dem Rest des Wolff'schen Körpers sprechenden Momente deutlich nachzuweisen. Man fand partielle Flimmerung aus der hämatogenen Pigmentirung der Wandung am Sitz der Drüsengänge und das Vorkommen der Pigmentkörper im Cysteninhalt, namentlich aber gelang es, die cylindrischen Drüsenschläuche, die mit richtigem Cylinderepithel versehenen, nicht nur aussen auf, sondern auch innerhalb der innersten Schichten der eigentlichen Cystenwand aufzufinden und die Einmündung eines solchen Rohres in den Cystenhohlraum zu verfolgen, somit das typische Verhältniss der Cysten, welche sich aus den Wolff'schen Kanälchen bilden, klarzulegen.

In dem vergangenen Jahre beschrieb Pillet eine aus dem Ligamentum latum exstirpirte Cyste, in deren dicker Wand der Eierstock ausgebreitet war. Sie lief nach der anderen Seite in einen kleinfingergrossen Kanal aus. Da die Wand des letzteren zahlreiche Krypten und kurze und verzweigte birnförmige Drüsen mit einschichtigen prismatischen Becherzellen enthielt, so glaubte Pillet sie als ein Derivat des Rosenmüller'schen Organs und den anhängenden Kanal als einen erweiterten Gartner'schen Kanal bezeichnen zu müssen. Doch scheint mir diese Deutung noch mehrfache Einwände zuzulassen.

Killian hat ebenfalls freilich nur in einem Falle (in dem 4.) den Lieberkühn'schen Darmdrüsen ähnliche Bildungen im Bindegewebsstroma der Cystenwand aufgefunden, lässt sie sich aber von den Buchten der gefalteten Wand aus secundär ent-

wickeln, indem sich ihr Cylinderepithel in das Bindegewebe einsenkte, während ich sie nach ihrem ganzen Verhalten als Reste der öfter erwähnten Verzweigungen und der divertikelartigen Seitensprossen der Parovarialschläuche betrachten muss. Ob ich mit Orth an das Paroophoron denken soll und nicht an die Epoophoronschläuche, welche ich deutlich in der subcerösen Hülle der Cyste nachweisen konnte, will ich noch dahingestellt sein lassen.

Bei meiner Auffassung der geschilderten Adenome als Urnierenderverate sah ich mich daher veranlasst, die Mesosalpinx meines Materials in ihrem medialen Theil auf die von Waldeyer und auf die von Kobelt erhobenen Befunde zu prüfen. Wenigstens an den der Leiche entnommenen Objecten, falls an ihnen der mediale Theil der Mesosalpinx nicht abgeschnitten, operativ verletzt oder durch chronische Entzündung und Verwachsung ebenso verdorben und unbrauchbar geworden war, wie an den vom Lebenden exstirpirten Uteri durch die Operationsschnitte. Ein positives Resultat konnte ich aber nicht verzeichnen, auch nicht unzweifelhafte Spuren von Waldeyer's epithelbekleideten Kanälchen oder Kobelt's Strahlenkranz, indem sich an dem verdickten Tubenwinkel anhaftende Theile des Ligamentum latum nachweisen. Ebenso wenig ist es mir gelungen, Reste des Wolff'schen Körpers, welche als das Paroophoron zu bezeichnen gewesen wären, innerhalb der Uterus- oder der Tubenwand von neugeborenen Kindern aufzufinden, und ich bekenne, dass ich in diesem Punkte leider eine Lücke in meinen Ausführungen bestehen lassen muss.

Wenn ich auch bei einer Revision der Literatur der Adenocystome des Eierstocks keine Schilderungen und keine Angaben gefunden habe, welche einen Vergleich mit den Befunden in unseren Adenomyomen gleich günstig lauten, wie diese Schilderungen des Hodencystoids, so ruht doch die Vermuthung, dass auch gewisse Formen der Eierstocks-Cysten von den im Eierstockshilus eingeschlossenen Resten des Wolff'schen Körpers herrühren, bereits auf guter Unterlage. Bezüglich der im Eierstock aufgefundenen Flimmercysten ist dieselbe ja schon mehrfach geäussert worden, eine Prüfung derselben an der Hand der jetzt erkannten Verhältnisse der Adenocysten des Uterus und Tubenwand wird über ihre Berechtigung voraussichtlich bald ein entscheidendes Urtheil fällen lassen.

Wir erklären die Dermoidcysten als aus dem Wolff'schen

Körper und den von ihm mitgeschleppten ectodermalen und mesodermalen Zellen entstanden. Wir sagen weiter, dass entodermale Elemente in diesen Cysten nicht vorkommen, da alle diese darmschlauchähnlichen und Flimmerepithel tragenden Gebilde ectodermalen Ursprungs sind und wahrscheinlich von dem Wolff'schen Körper selbst verursacht sind. Cystadenome des Ovariums sind häufig mit Dermoidcysten combinirt, können nahe aneinander in demselben Ovarium liegen, können zusammen eine Doppelgeschwulst bilden oder können durch Verwachsung oder Durchbrechen der Wand sich zu einer Geschwulst vereinigen; aber in dem Wulst fast jeder Dermoidcyste, ob ein Cystadenom vorhanden ist oder nicht, finden wir immer diese kleineren oder grösseren Drüsen oder Cystchen, die in jeder Beziehung absolut denselben Bau, Zelle für Zelle, haben, wie die Cystadenome des Ovariums. Hierbei ist in fast allen Fällen Flimmerepithel, entweder auf der Oberfläche des Vorsprungs, oder als Auskleidung der drüsigen Gebilde oder Cysten vorhanden. Da die Dermoidcysten ohne Zweifel auf den Wolff'schen Körper zurückzubeziehen sind, so liegt es ganz nahe zu sagen, dass, wenn er keine speciellen Ectoderm- oder Mesodermzellen mitgeschleppt hat (welche Plattenepithel, Talgdrüsen, Haare, Knochen, Knorpel, Muskel, Gliagewebe u. s. w. bilden), er aus sich selbst ein einfaches Cystadenoma ovarii verursachen kann.

Ich habe in Schnitten durch den dem Hilus entsprechenden Theil eines Ovarialdermoids dieselben Gebilde gefunden, die v. Recklinghausen beschrieben und abgebildet hat, als drüsige Bestandtheile seiner Adenomyome des Uterus. In der Nähe fand sich eine ziemlich grosse gelbe Stelle, die viele Pigmentzellen enthielt und von welcher aus Plattenepithel wucherte, daneben fand sich eine Einsenkung, die ich mehrfach in Ovarialdermoiden in dem erhaltenen Ovarialgewebe bemerkt habe. Dieses Epithel gleicht vollständig der Auskleidung mancher von diesen drüsigen Gebilden, die ich soeben als Wolff'schen Körper bezeichnet habe. Von diesen Gängen sind manche mit einfachem Cylinderepithel bekleidet, andere von Cylinderepithel, welches theilweise Flimmerhaare zeigt; in manchen von diesen drüsigen Gebilden liegen Pigmentzellen mit deutlichem, schwarzen Kern. Der grösste Gang ist von einem mehrschichtigen Epithel bekleidet, welches an manchen Stellen Pigment enthielt. In der Umgebung findet sich eine breite Schicht von kleinem rundzelligen Gewebe. Das Ganze ist in Bindegewebe eingebettet. Das umgebende Gewebe (Ovarialgewebe)

enthielt zahlreiche grosse und kleine Gefässe, so dass es keinem Zweifel unterliegt, dass wir hier den Hilus haben. Die ganze Stelle ähnelt der Beschreibung und den Bildern von v. Recklinghausen.

Figur 53.

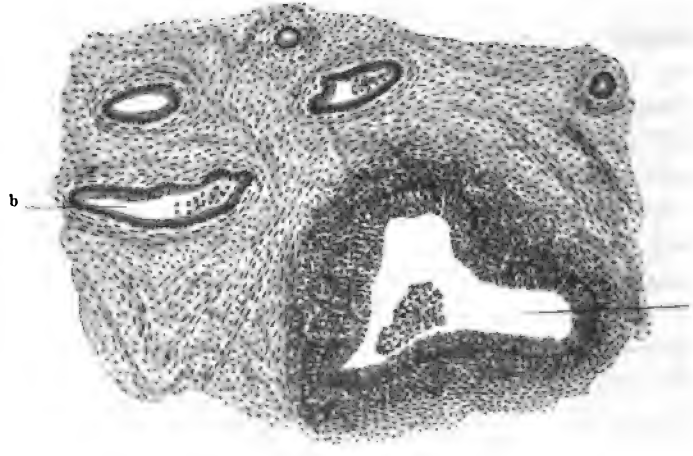

Diese Figur zeigt diese Canäle des Wolff'schen Körpers. Canal a enthielt theilweise flimmerndes Epithel.

Um die Bedeutung der Pigmentirungen als ectodermale Producte überhaupt zu erklären, hebe ich das Folgende von v. Recklinghausen hervor:

„Das charakteristische Element der drüsigen Bestandtheile unserer Geschwülste, ihr A und O ist der cylindrische mit einschichtigem Cylinderepithel (Flimmerepithel) versehene Drüsenschlauch, mag derselbe nun in ganzer Länge einen regelmässigen Cylinder mit einem um denselben kreisförmigen Querschnitt darstellen oder seine Weite wechseln, mag er selbst ganz partielle Auftreibungen, gleichsam Varicositäten tragen, mag er lang oder ganz kurz, mag er ferner gerade gestreckt sein oder geschlängelt oder gewunden verlaufen.

Dieses typische, die Drüsenkanälchen begleitende und einbettende Gewebe ist das cytogene Bindegewebe (Kölliker), jenes lockere Gewebe, welches an kleinen runden und an ganz kurzen Spindelzellen so reich, an einem aus Fäserchen aufgebauten Gerüstwerk so arm ist, jene von His Lymphadenoid genannte Grundsubstanz, welche uns in den blutgefässreichen Schleimhäuten, namentlich auch in der Uterinschleimhaut begegnet.

Figur 54.

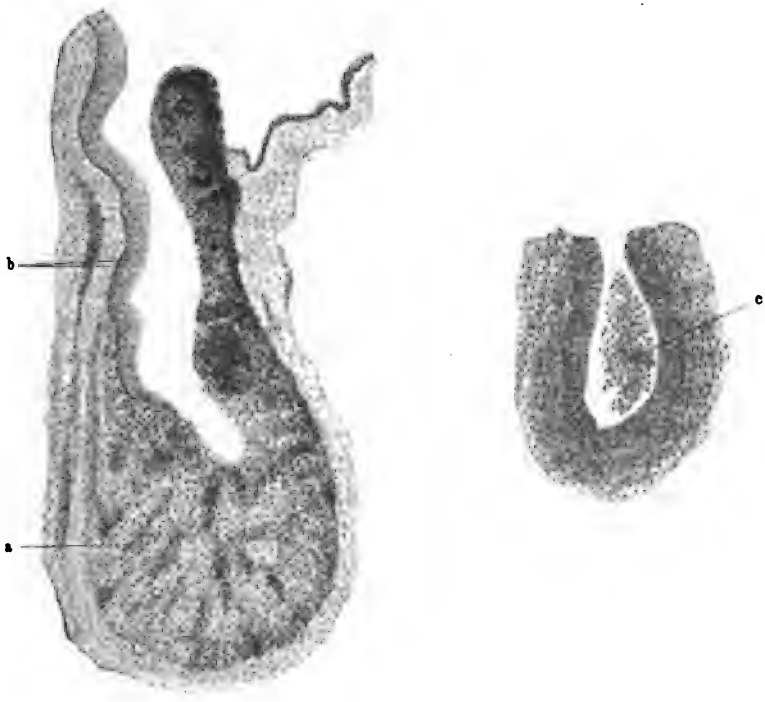

a Stelle mit pigmentirten polyedrischen Zellen.
b Plattenepithel, c Einsenkung mit derselben Epithelauskleidung wie a, Fig. 53.

Je grösser die Zahl der letzteren (Drüsengänge) in einer Insel oder in einem Verbindungsbogen, desto stärker ist im Allgemeinen auch das einbettende cytogene Bindegewebe entwickelt."

In den Cysten fand v. Recklinghausen nicht selten „sehr grosse, fast kuglige, durch ihre strohgelbe Farbe auffällige Körnchen und kernhaltige Zellen und Pigmentkörper". So erweist sich denn der braune Inhalt, den man aus den angeschnittenen Cysten oft entleeren kann, als das Product eines Blutaustritts, wenigstens einer Diapedese und nachfolgenden Metamorphose der rothen Blutelemente. Für eine solche Hämorrhagie zeugt auch der weitere Umstand, dass man in der nächsten Umgebung dieser mit brauner Masse gefüllten Schläuche und Cysten strenge braune Pigmentzellen eingesetzt findet, die sich mit den Balken der interstitiellen Bindegewebszüge verästeln können."

Waldeyer hat für den Menschen diese starke Pigmentirung der Paradidymis hervorgehoben und darin einen Beweggrund gesehen,

den „gelben Körper“ im Mesorchium und Mesovarium der Eidechsen (Rathke, Leydig), der wegen der Intensität der Färbung für die Nebenniere erklärt wurde, vielmehr dem Wolff'schen Körper zuzusprechen. Czerny hat nun die Ursache und den Sitz der auffälligen Färbung aller dieser (gelblichen Massen) am frischen Object mikroskopisch festgestellt. „Ganz besonders hat er, soviel ich verfolgen konnte, als der Erste die grossen kernhaltigen „Pigmentkörper“, die ich mit den den Pathologen aus den Sputis wohlbekannten Herzfehlerzellen vergleichen und durch diese Worte charakterisiren will, wahrgenommen und zwar meistens klaren Inhalt, sowohl der Malpighi'schen Körperchen als der Schläuche. Daneben kamen freie gelbe und gelbgrüne Pigmentkerne sowohl im Inhalt als auch in den Epithelzellen selbst abgelagert auch zu Häufchen (Schollen) verklebt vor, oft so reichlich, dass diese Zellen alsdann intensiv gelbgrün, sogar rothbraun erschienen. Endlich constatirte Czerny die grossen Pigmentzellen auch im Bindegewebe und deutete diese dahin, dass sie nach einer Art Diapedese aus den Schläuchen aus- und in das umgebende Bindegewebe eingeschoben hätten.“ (v. Recklinghausen.)

Die braune, schwarzbraune, seltener braunrothe Färbung des Inhalts, wie auch die stark pigmentirten Stellen des odematösen Gewebes spricht v. Recklinghausen als ein typisches Kriterium dieser Adenocysten aus.

v. Recklinghausen hat eine zweite Art Zellen gefunden, „sehr grosse und plumpe ovale, oft aber vieleckige Zellen, ähnlich den von Czerny beschriebenen und abgebildeten, ähnlich auch den Pigmentkörpern im Lumen der Kanäle. Sie lagern gewöhnlich in langen Zeilen hintereinander so dicht, dass jede ihren Nachbar berührt und selbst abplattet. In einem zweiten, höchst ähnlichen Befund fand v. Recklinghausen ein Herdchen fast allein aus ziemlich grossen Polyederchen, zum Theil diffus gelb gefärbten Zellen bestehend, die deutlich in Mosaik, als in epithelialen Ordnungen aufgestellt und von einander nur durch eine ganz minimale Grundsubstanz getrennt waren.

„Da absolut keine Andeutung von Drüsenschläuchen, da kaum eine deutliche balkige Anordnung an diesen epithelialen Zellenhäufchen zu erkennen war, so kann ich nur eine der Drüsen, in welchen die epithelialen Drüsenzellen solide Bälkchen bilden, zum Vergleich heranziehen und zwar soweit ich die Structur ergründen konnte, am besten die Nebenniere. Bei der Beobachtung der epi-

thelialen Structuren dieses gelblichen Knötchens der Cystenwand, wie bei jenen stark gefärbten Einsprengungen in dem Bindegewebe der Adenomyome kam mir sofort die Erinnerung an Marchand's Beschreibung accessorischer oder abgeschnürter Nebennieren, nämlich: 0,1 mm grosse gelbliche Knötchen, die er in der innigsten Nachbarschaft zu den Gefässen des Plexus spermaticus am lateralen Rande des Ligamentum latum erstjähriger Mädchen, und zwar meistens zwischen seinen Blättern in der Gegend des Ovariums, also auch des Parovariums, gelegenen gefunden hat.

„Mit diesen gelben „granular areas" der menschlichen breiten Mutterbänder darf ich die gelben Stellen meiner Tumoren gewiss vergleichen, wenn ich auch anerkennen muss, dass in jenen „die sprechendsten Zeugen für deren Abstammung vom Wolff'schen Körper", wie Czerny die Glomeruli nennt, noch nicht nachgewiesen sind, nicht einmal in der spätembryonalen Periode. Dass dieser Nachweis beim Menschen ebenfalls gelingen wird, dürfen wir aus zweierlei Gründen erwarten u. s. w.

„Noch eine andere Erwägung knüpfe ich an den geschilderten Pigmentbefund: sollte derselbe, wenn er gemäss der herrschenden Annahme wirklich von den sich rückbildenden Glomerulis herrührt, nicht auch etwa in späterer Zeit noch ein Wahrzeichen für den Urnierentheil des Wolff'schen Organs abgeben und der andere, der sexuelle Theil, durch den Pigmentmangel charakterisirt werden können.

„Die meisten Autoren pflichten heute ja der in dieser Zeichnung illustrirten Lehre Waldeyer's bei, dass das Paroophoron als Rest des secretorischen Theils der Urniere im medialen Abschnitt des breiten Mutterbandes selbst bis an den Uterus hin zu finden sei. Wenn wir nun in den Tumoren der Wand des weiblichen Geschlechtscanals auffällige Pigmentirungen gefunden haben, und wenn ähnliche Pigmentirungen von den genannten Autoren als eine besondere Eigenthümlichkeit der Paroophoronreste bezeichnet werden, so muss sich die Frage aufwerfen, ob wir durch den Pigmentbefund nicht einen Anhaltspunkt bekommen, um unsere Tumoren in gleicher Richtung hin zu kennzeichnen, um etwa diejenigen, die mit deutlicher Pigmentirung versehen sind, ganz im Besonderen von dem eigentlichen Urnierentheil des Wolff'schen Körpers abzuleiten. Schliesslich werde ich darüber berichten können, dass auch im Rosenmüller'schen Organ, in Kobelt's Parovarium, dass in den

Parovarialschläuchen, in ihren Wandungen und in den richtigen Parovarialcysten dieselben Pigmentirungen vorkommen, wie so regelmässig in unseren Uterustumoren. Entweder sind also alle bei der Verkümmerung übrig bleibenden Reste des ganzen Wolff-schen Körpers zur Blutung und Pigmentbildung geeignet, oder die Reste des besonders hierzu disponirten Urnierentheils vertheilen sich wie am Uterus, so auch längs der Tuba und in dem breiten

Figur 55.

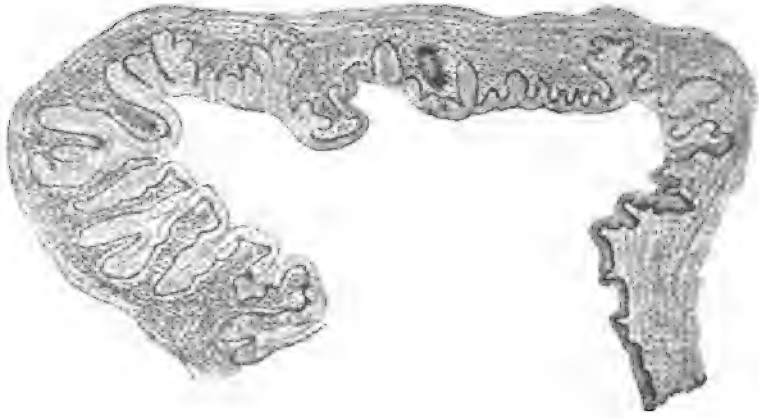

Wand eines Kystadenom des Ovariums mit „darmähnlichen" Schläuchen.

Figur 56.

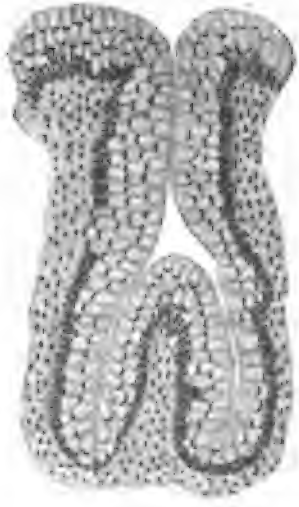

Vergrössertes Bild eines Schlauches von Fig. 55.

Mutterbande bis zum Ovarium hin. Das Paroophoron beschränkt sich nicht immer auf den medialen Theil der inneren Genitalien, das Epoophoron könnte umgekehrt noch bis in diesen hineinreichen. Wenigstens für pathologische Verhältnisse braucht die bezeichnete Waldeyer'sche räumliche Abgrenzung des Par- und Epoophoron nicht streng festgehalten zu werden."

Zum Vergleich der drüsenschlauchähnlichen Gebilde in Kystadenomen des Ovariums mit denselben Gebilden in dem Vorsprung der Dermoidcysten zeige ich die vor- und nachstehenden Bilder.

Figur 57.

„Darmähnliche" Gebilde aus einem Vorsprung einer Dermoidcyste auf der Oberfläche des Vorsprungs.

Figur 58.

Darmähnliches Gebilde aus einem Vorsprung einer anderen Dermoidcyste des Ovariums (an der Basis des Vorsprungs).

Nach Ziegler suchen Pilliet und Costes die teratoiden Hodengeschwülste auf eine Weiterentwicklung ovariellen Gewebes, das am Hilus des Hodens sich erhält oder von Resten des Wolff'schen Körpers, die nicht in den Hoden physiologisch verwerthbar eingeschaltet sind, zurückzuführen.

v. Recklinghausen sagt: „Indess nicht nur die vereinzelten Cysten des Hodens selbst, welche mit Flimmerepithel ausgekleidet sind, möchte ich mit Ziegler auf solche Reste Wolff'scher Kanäle zurückführen; ich hoffe, auch in das noch dunkle Gebiet der Entstehung der Adenome und Kystadenome des Hodens werde ich durch die in der vorliegenden Untersuchung zu tage geförderten Erkenntnisse etwas Aufhellung bringen können. Malassez Behauptung, dass sie sich im Hodenbindegewebe entwickeln, steht die ältere näher liegende, zuletzt auch von Langhans beibehaltene Anschauung gegenüber, dass das Adenom aus den Samenkanälchen des Hodens entsteht, obwohl zu ihr das gänzliche Fehlen von Samenfäden, sowie die nicht zu leugnende Bauverschiedenheit der neuen Drüsenkanälchen von den normalen Samenkanälchen gar nicht recht passen will. Die buchtigen Formen der Cysten, das Angeschlossensein von Drüsengängen, das Cylinderepithel in einfacher Lage (daneben geschichtetes Plattenepithel), das Vorkommen von Flimmern, lauter uns wohlbekannte Eigenthümlichkeiten der Adenocysten des weiblichen Genitalschlauchs, führt auch Langhans auf, und seine Zeichnungen könnte ich direkt als typische Illustrationen der in unseren voluminösen Adenomyomen gesehenen Bauverhältnisse, ich meine den adenomatösen Antheil des Tumors, verwenden."

Dass der Wolff'sche Gang und der Wolff'sche Körper durch ihre Lage im Mesoderm fähig sind, nicht allein ectodermale, sondern mesodermale Zellen mit sich zu verlagern, ist ohne Zweifel, da der Wolff'sche Gang selbst ectodermale Zellen bis an das Cölomepithel gebracht hat.

Wo Kollmann über die Entwickelung des Wolff'schen Ganges und seinen engen Zusammenhang mit dem Ectoderm spricht und über die Behauptung einiger Autoren, dass derselbe vielleicht vom Ectoderm stammt oder vielleicht Zellen vom Ectoderm für seinen Aufbau bekommt, fügt er hinzu, „der Nachweis dieses Contactes bei den Säugethieren hat noch ein weiteres Interesse, er findet an der Grenze des mittleren und hinteren Drittels statt. Unter anormalen Umständen könnten nun Ectodermzellen in die Nähe der Keimdrüsen gelangen, dort sich anschliessen und jene Dermoidcysten

hervorrufen, welche in dem Hoden und im Ovarium so oft vorkommen."

Graf Spee sagt: „Der Weg, auf welchem Ectoblastzellen in unmittelbarer Nähe der Cölomhöhle verschoben werden, scheint dadurch gebahnt, dass zweifellos ectoblastische Zellen sich am Aufbau der Urniere und Keimdrüsen betheiligen." Soviel für die Frage der Mitschleppung von Ectodermzellen bis in die Höhe oder in das Ovarium.

Was die Mitschleppung von Mesoderm anbetrifft, so hebe ich das Folgende hervor.

In Fig. 59 eines menschlichen Embryo sehen wir den Zwischenstrang, welcher den Wolff'schen Körper repräsentirt. Der dorsale

Figur 59.

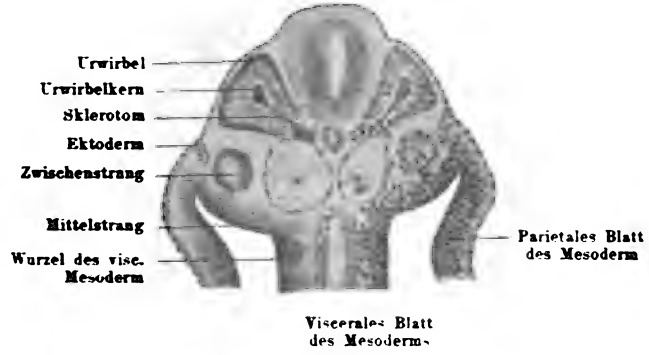

Menschlicher Embryo von 4,5 mm Nackenlänge (Ende 3. Woche). Querschnitt in Höhe der Anlage des Arms. (Nach Kollmann.)

Theil des Rumpfmesoderms ist schon zum Urwirbel gegliedert oder segmentirt, der ventrale Theil des Mesoderms ist nicht segmentirt, sondern gespalten, so dass das Cölom entsteht. Aus dem Urwirbel gehen Zellen nach dem Medullarrohr und der Chorda hin und hüllen diese ein und bauen die Wirbelsäule auf. Diese Zellen bilden das Sklerotom. Aus dem Urwirbel wird das sogenannte Myotom oder Muskelsegment, welches später auch in das unsegmentirte Mesoderm sich ausbreitet.

Dieses Myotom (Fig. 60) besteht aus einer Medialplatte, Muskelplatte und aus einer lateralen Platte. Cutisplatte und einer oberen und unteren Kante.

Jeder Urwirbel liefert u. a.

1. ein Myotom, aus dem die segmentirte Muskulatur entsteht,

2. ein Sklerotom, aus dem nach und nach die häutigen, dann daraus die knorpligen und endlich die knöchernen Wirbel hervorgehen u. s. w.

Um den engen Zusammenhang zwischen Urwirbel und Medullarrohr (Ectoderm) zu zeigen, möchte ich wiederholen, dass nicht allein

Figur 60.

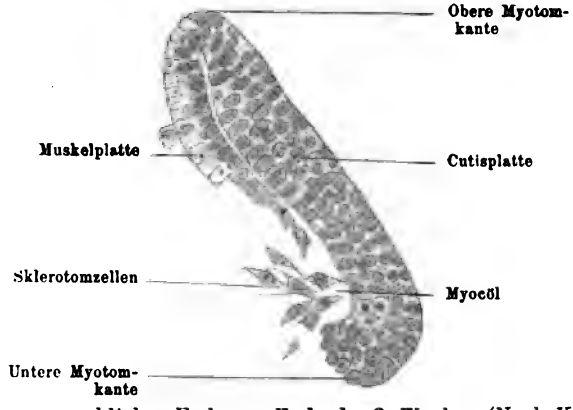

Myotom eines menschlichen Embryo. Ende der 3. Woche. (Nach Kollmann.)

Zellen aus dem Urwirbel das Medullarrohr umhüllen und die Wirbelsäule aufbauen, sondern auch, dass die Urwirbel eine Gliederung des Medullarrohrs beeinflussen und aus jedem Segment des Medullarrohrs ein Nervenpaar bekommen.

Aus dem Obigen stellen wir das Folgende kurz zusammen:

Ursegmente und Seitenplatten werden aus den mittleren Keimblättern gesondert.

Die Ursegmente liefern quergestreifte Muskelfasern und einen Theil des Mesenchyms.

Die Seitenplatten u. a. liefern das Cölomepithel und Mesenchymgewebe.

Gewisse Zellen des Keimepithels (?) liefern, wenn sie aus ihrer normalen Stelle verlagert sind, mit dem Wolff'schen Körper kystadenomatöse Gewebe, Flimmerepithel, Schläuche mit Becherzellen u. s. w.

Gewisse Zellen des Keimepithels und der Wolff'sche Körper liefern auch die parovarialen Anhänge des Ligamentum latum.

Mesenchymgewebe, welches sich überall als Zwischenmasse zwischen den epithelialen Bestandtheilen des Körpers ausbreitet, liefert glatte Muskulatur, Schleimgewebe, fibrilläres Bindegewebe, Knorpel, Knochen, Gefässe (?), Blut (?), lymphoide Organe, Gewebe, die in Dermoidcysten des Ovariums vorkommen.

Da wir aus Fig. 48 und 59 sehen, dass der Wolff'sche Gang und Wolff'sche Körper im Mesenchym und nicht sehr nahe zu den Ursegmenten liegen, welche quergestreifte Muskelfasern liefern, so ersehen wir, warum quergestreifte Muskulatur in Ovarialdermoiden eine Seltenheit ist.

Ectoderm liefert Epidermis, Haare, Nägel, das gesammte Centralnervensystem und die Spinalganglien, an anderen Stellen Epithel des Auges, Linse des Auges u. s. w.

Daraus sehen wir, dass glatte und quergestreifte Muskelfasern von verschieden gelagerten Stellen herstammen, so dass an eine Umwandlung des einen in das andere garnicht zu denken ist.

Als wunderbare Stütze für die Möglichkeit der Mitschleppung von Zellen citire ich das Folgende von Switalski aus der Monatsschrift für Geburtshilfe und Gynäkologie, Band 9, Mai 1899.

„Während meiner Untersuchungen über das Verhalten der Wolff'schen Kanäle bei Foeten und bei Neugeborenen weiblichen Geschlechtes habe ich zwischen den Blättern des rechten Ligamentum latum bei einem Neugeborenen ein eigenthümliches, haarähnlich aussehendes Gebilde gefunden.

Bei der systematischen mikroskopischen Untersuchung der Präparate stellte es sich heraus, dass parallel zur Tube im oberen Theile des Ligamentum latum ein Gebilde verlief, welches ich auf 29 Präparaten von je 20 μ Dicke verfolgen konnte. Reconstruirt man sich dasselbe aus diesen Serienschnitten, so sieht man, dass es von länglicher, spindelförmiger Gestalt ist. Die queren Durchschnitte dieses Gebildes sind rund, ganz regelmässig schon makroskopisch deutlich sichtbar von $^3/_4$ mm Durchmesser. Ungefähr in der Mitte seiner Länge kommt es in unmittelbare Berührung mit dem Wolff'schen Gange, welcher mit gut erhaltenem Cylinderepithel ausgekleidet ist. An dieser Stelle bemerkt man an der hinteren Wand des Gebildes eine seichte Einbuchtung, ebenso ist der Wolff'sche Gang an dieser Stelle etwas abgeplattet.

Wie man aus der Serie der Präparate entnehmen kann, verläuft der Wolff'sche Gang sich schlängelnd und entfernt sich allmälig beiderseits von dem Gebilde.

Schon bei schwacher Vergrösserung sieht man, namentlich an den mit Eosin nachgefärbten und der Mitte des Gebildes entnommenen Präparaten, mehrere Schichten, welche an die Zellenlagen der Epidermis erinnern.

Nach den beiden Enden des spindelförmigen Gebildes ist die Zahl der Schichten geringer. Bei starker Vergrösserung sieht man, dass die Enden des Gebildes von grossen epithelialen Zellen, welche in einigen Schichten liegen, gebildet werden. Die Zellen selbst sind blau gefärbt (die Endpräparate waren nicht mit Eosin nachgefärbt), haben einen grossen deutlichen ovalen Kern und sind von sehr zahlreichen, kleinen, blau gefärbten Körnchen angefüllt. Ausserdem sieht man in

manchen Zellen kleine Ablagerungen eines braunen Farbstoffes. Nach aussen hin werden die Epithelzellen von einem schmalen Saume von Bindegewebe umgeben.

Nach der Mitte zu wird der schichtenartige Bau des Gebildes deutlicher, so dass in der Mitte selbst die einzelnen Schichten folgendermaasen sich eintheilen lassen. Aussen haben wir eine Hülle aus Bindegewebe, dann folgt eine Schicht von Zellen, welche deutliche Kerne und sich mit Eosin intensiv roth tingirende Tropfen von verschiedener Gestalt und Grösse aufweisen. Schliesslich sehen wir eine Schicht von Zellen, deren Protoplasma ganz von feinen, in Hämatoxylin intensiv blau gefärbten Körnchen erfüllt ist und daneben auch noch braune Pigmentkörnchen enthält. Das Innere des Gebildes besteht wiederum aus zwei Schichten, deren äussere von der letztgenannten Zellschicht scharf abgegrenzt ist. Sie besteht aus intensiv roth gefärbten homogenen, abgeplatteten. concentrisch angeordneten Zellen, in denen die Reste der Kerne gleichfalls roth, aber noch viel intensiver gefärbt erscheinen. Die innere Schicht besteht aus ganz homogenen blassrothen, concentrisch angeordneten Schüppchen. In beiden Schichten sind Ablagerungen von braunem Farbstoff zu finden.

Aus der Beschreibung der Zellschichten des Gebildes geht hervor, dass wir es mit einer continuirlichen Reihe verschiedener aufeinanderfolgender Verhornungsstadien zu thun haben. Wenn auch eine vollkommene Identität mit den in der Haut sich vorfindenden Zellschichten nicht festgestellt werden kann, so ist es doch unverkennbar, namentlich wenn wir die Schicht der Zellen mit blauen Keratohyalinkörnchen, Keratoeleintropfen berücksichtigen, dass eine grosse Aehnlichkeit mit den Zellen des Stratum granulosum et lucidum der Epidermis besteht. Die die centralen Schichten bildenden Zellen sind schon ganz verhornt und erinnern, abgesehen von ihrer concentrischen Anordnung, ganz an die im Stratum corneum sich vorfindenden Hornschüppchen.

Die braunen Pigmentablagerungen, welche wir im ganzen Gebilde zerstreut gefunden haben, erinnern an den in der Haut anzutreffenden Farbstoff. Es kann keinem Zweifel unterliegen, dass dies Gebilde als ein Ectodermalgebilde aufzufassen ist. Das Vorhandensein dieses Gebildes zwischen den Blättern des Ligamentum latum ist nur aus den embryonalen Verhältnissen erklärbar.

Alle Autoren, welche die embryonale Entwickelung der Wolff-schen Gänge bei Säugethieren studirt haben, sind der Meinung, dass die Wolff'schen Gänge, welche sich aus dem Mesoderm entwickeln, sich in einer sehr frühen Entwickelungsperiode dem äusseren Keimblatt nähern und eine Zeit lang mit demselben in Verbindung bleiben. Dies hat sogar zu der Hypothese Anlass gegeben, dass das äussere Keimblatt bei der Bildung des Vornierenganges betheiligt ist. Die Mehrzahl der Autoren (Waldeyer, Bornhaupt, Kölliker, Rabl) ist jedoch der Meinung, dass das Ectoderm sich bei der Bildung des Vornierenganges nicht betheiligt, sondern dass der Vornierengang sich nur immer an das Ectoderm anlege und demnach diese Verbindung nur eine vorübergehende sei.

Wenn wir diese Thatsache berücksichtigen, dass die beiden Gebilde in unmittelbarer Berührung sind, dass sogar eine gegenseitige Einbuchtung der Wand stattgefunden hat, so ist die Erklärung des ectodermalen Gebildes neben der Wand des Wolff'schen Ganges eine sehr leichte.

Wahrscheinlich wurden mit dem Wolff'schen Gange, als er sich von dem Ectoderm entfernte, oder vielmehr durch dazwischenwachsendes Mesenchymgewebe weggedrängt wurde, einige Zellen des Ectoderms, die mit ihm in inniger Verbindung waren, mit fortgerissen und gelangen so mit ihm zwischen die beiden Blätter des breiten Mutterbandes.

Unser Befund ist, glaube ich, im Stande, einiges Licht auf die Herkunft der zwischen den Blättern des Ligamentum latum sich vorfindenden Ectodermalgebilde zu werfen.

Dass unabhängig von den Eierstöcken sich eine Dermoidcyste zwischen den Blättern des breiten Mutterbandes entwickeln kann, ist eine wohlbekannte Thatsache. Peters meint darüber: „Der Urnierengang tritt in einer gewissen frühen Entwickelungszeit mit dem Ectoderm in Berührung und ist es ja wohl denkbar, dass Elemente des letzteren mit zum Aufbau des Ganges herangezogen, in demselben bis in die spätere Zeit schlummern können, um dann den Ausgangspunkt für Dermoide zu bilden.“ Wie oben hervorgehoben, wissen wir, dass das Ectoderm sich bei der Entwickelung des Wolff'schen Ganges direct gar nicht betheiligt, dass also in der Wand des Wolff'schen Ganges sich normal keine Ectodermelemente finden können. Wie die neuen Untersuchungen lehren, und wie unser Fall zeigt, können aber ausnahmsweise Ectodermelemente in Folge der sehr innigen Berührung mit dem Wolff'schen Gange mit demselben in das Ligamentum latum verschleppt werden.

Ja, wir glauben in unserem Falle, der ein neugeborenes Kind betrifft, gewissermaassen die erste Spur der Entstehung eines Dermoidgebildes angetroffen zu haben, dessen enge Nachbarschaft mit dem Wolff'schen Gange den causalen Zusammenhang des Dermoidgebildes mit diesem ausser Zweifel setzt.

Figur 61.

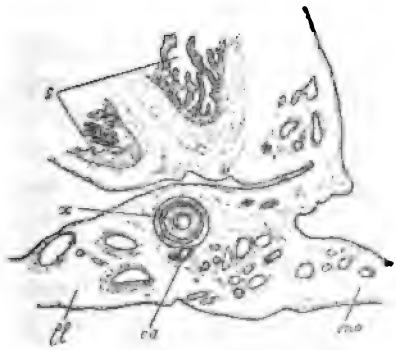

(S. o—oc. 0 Red. auf $^2/_3$.) Ektodermalgebilde sammt Wolff'schen Gange bei einem Neugeborenen (N. VI.).
s Salpinx, mo Mesovarium, ll Lig. latum, x ektodermales Gebilde, cg Wolff'scher Gang.

Fig. 61 von Switalsky zeigt dieses ectodermale Gebilde.

Switalsky fand in drei Fällen cystenförmige Bildungen im Epoophoron bei jungen Föten. In zwei Fällen fand er je zwei Cysten

nebeneinander. Es scheint ihm also schon in der Embryonalzeit eine Neigung zu den cystenartigen Bildungen der Epoophoronkanälchen zu bestehen. Er sagt, dass, da nach Nagel die äussere Lage der Eileiterwand aus dem Embryonalgewebe des Wolff'schen Körpers sich entwickelt, es dazu kommen kann, dass ein Wolff'sches Kanälchen abgeschnürt und in die Eileiterwand eingezogen werden kann. In einem Falle fand er in der Wand des Eileiters wie auch im Mesovarium zwei Epithelgebilde, welche auf dem Durchschnitte an ein Adenom erinnerten.

Aus unserer Schilderung und Zusammenstellung sehen wir, dass der Wolff'sche Gang und die Urniere in der Lage sind, Zellcomplexe aus einem ziemlich grossen Bereich mit sich zu schleppen, wie man es beobachtet bei

1. Mischtumoren der Nieren, worin glatte Muskelfasern, quergestreifte Muskelfasern, Knorpelgewebe, Fettgewebe, Schleimgewebe u. s. w. sich befinden können.

2. Bei Mischtumoren der Cervix, Scheide, Blase, Vas deferens u. s. w., worin u. a. quergestreifte Muskulatur, Knorpel u. s. w. gefunden worden sind. Wie in Fig. 46 zu sehen ist, liegt der Wolff-sche Gang nahe zum Myotom, aus welchem die quergestreiften Muskeln entstehen, der Wolff'sche Körper (Fig. 48) aber liegt tiefer und vom Myotom entfernt. Je weiter der Wolff'sche Gang nach unten bis zur Cloake geht, desto weiter entfernt er sich von dem Ectoderm und, da er allein und nicht der Wolff'sche Körper die Ursache der Mischgeschwülste und Dermoidcysten der Cervix und Scheide ist, so kommen die letzteren bedeutend seltener wie im Ovarium vor. Deshalb auch enthalten, wie wir gesagt haben, die Dermoide des Ovariums sehr selten quergestreifte Muskelfasern. Wenn, wie Wilms und Pfannenstiel es wollen, Dermoidcysten des Ovariums aus einer Eizelle entstanden wären, dann müsste in allen Fällen quergestreifte Muskulatur vorhanden sein. Das allein sollte genügen, diese sogenannte parthenogenetische Idee als absolut grundlos darzustellen.

3. Bei Mischtumoren des Hodens, beschrieben unter dem Namen Adenokystome, Chondroadenome, Chondrosarkome, Adenomyosarkome u. s. w., worin Cysten mit cubischem, cylindrischen Epithel mit und ohne Flimmerhaare, wie auch geschichtetes Flimmerepithel, Schleimgewebe, Knorpelgewebe, manchmal Muskelgewebe, Fettgewebe, seltener Knochen gefunden worden sind.

4. Bei Dermoidcysten, retroperitoneal hinter der Niere gelagert, mesenterialen Dermoiden und Dermoiden des Netzes. Die Entstehung dieser zwei letzteren haben wir schon erklärt, da das

Mesenchym des visceralen Blattes in diesem Theile, wo die Urniere erscheint, das Mesoderm der Mesenterien und der Netze liefert.

5. Bei Dermoidcysten der Cervix und Scheide zwischen Blase und Uterus u. s. w.

6. Bei Dermoidcysten des Hodens und des Ovariums.

Dass die Zellcomplexe, die mitgeschleppt werden, nicht immer von gleichem Umfang sind, ist aus dem verschiedenen Bau der Nierenmischtumoren und Cervixmischtumoren zu sehen, und Wilms hat eine Erklärung für den verschiedenen Bau dieser Tumoren und das Fehlen verschiedener Gewebe gegeben, die mit unserer vollständig übereinstimmt.

Dass die Mischtumoren der Cervix und Scheide nicht so complicirt gebaut sind, wie die Mischtumoren der Niere, ist leicht zu verstehen, wenn wir berücksichtigen, dass die ersteren durch Mitschleppung von Zellen des Wolff'schen Ganges allein verursacht werden, der nicht in Berührung mit so vielen Gewebszellen des Mesoderms kommt, wie die Urniere, und dass sein hinunterwachsendes Ende, das schliesslich an die spätere Cervix und Scheide gelangt, gar nicht in Berührung mit der Urniere kommt; deshalb finden wir in diesen Mischtumoren höchst selten oder gar keine Cystenbildungen, die einen „entodermalen Charakter" annehmen lassen. Dass dieses Ende, je weiter es nach unten wächst, desto weiter vom Ectoderm seinen Weg nimmt, erklärt auch das seltenere Vorkommen von Dermoidcysten in dieser Gegend.

Da in der Nierengegend die Urniere für die Nierenmischtumoren und die Dermoidcysten und nicht allein der Wolff'sche Gang die Ursache ist, verstehen wir, warum diese Tumoren hier einen complicirteren Bau haben. Aber in dieser Gegend, d. h. an ihrer Entwicklungsstelle, bleiben die Urniere und der Wolff'sche Gang nicht, sondern liegen später, zusammen mit dem Ovarium (oder Hoden), dem Müller'schen Gang (Tube) u s. w., ganz entfernt von derselben in dem Ligamentum latum, welches von dem Theil der Cölomwand hergestellt wird, in welchem das Ovarium und der Müller'sche Gang und wo die Urniere und die Anfangsstelle des Wolff'schen Ganges sich entwickelt haben.

Dass diese ganze, höchst complicirt sich entwickelnde Stelle (Fig. 44) (das Ovarium, die Tube, das Parovarium, das Paroophoron mit ihrem Ineinanderwachsen) uns ebenfalls complicirte und sehr verschiedenartige Geschwulstgebilde liefern wird, ist zu erwarten. Um die Complicirtheit, welche thatsächlich hier diese Gebilde er-

reichen können, zu zeigen, und weil es auch für unsere Erklärung der Dermoide des Ovariums von Bedeutung ist, citire ich den folgenden Fall von Marchand aus der Breslauer ärztlichen Zeitschrift, No. 21, 1881; dabei möchte ich bemerken, dass wir momentan keinen Unterschied machen zwischen cystischen und soliden Dermoiden des Ovariums. Die Beschreibung betrifft einen grösstentheils soliden Ovarientumor von verhältnismässig colossalem Umfang und 5400 Gramm Gewicht.

Auf den ersten Blick erinnert die glatte Oberfläche der Geschwulst an die Beschaffenheit eines gewöhnlichen Ovarialkystoms; auch das Verhalten des Stieles, welcher eine Anzahl grösserer, stark gefüllter, unterbundener Gefässe enthält, sowie das Vorhandensein eines Stückes der wohlerhaltenen Tube zeigt deutlich die Abstammung der Geschwulst vom Ovarium selbst; indess ist die Abwesenheit eines grösseren Hohlraums bei dem Umfang des Tumors eine ungewöhnliche Erscheinung. Die Länge der Geschwulst beträgt 28 cm, die Breite 20—22 cm, die Dicke 16 cm.

Die Schnittfläche des Tumors bietet ein ausserordentlich buntes Bild dar; zunächst fällt eine Anzahl grösserer, sectorenförmiger Lappen in die Augen, welche durch radiäre Septa von einander geschieden sind. Die einzelnen Lappen haben selbst grösstentheils einen cystischen Bau; sie bestehen aus dichtgedrängten kleinen Hohlräumen, aus welchen sich theils eine zähflüssige, gelbe, durchscheinende Masse, dem gewöhnlichen Inhalt der kleinen Colloidcysten ähnlich, theils dünner farbloser oder weisslicher Schleim ergiesst. Dazwischen fallen überall eingesprengte hellgelbe oder gelbweisse Einsprengungen auf, welche theils in Cysten eingeschlossen, theils unregelmässig zwischen denselben verstreut sind. Vielfach sieht man bei genauerer Inspection aus diesen hellgelben Massen feine Härchen hervortreten, sodass kein Zweifel bestehen kann, dass wir es hier mit epidermoidalen Gebilden zu thun haben. An vielen Stellen wird der wabenartig cystische Bau der Geschwulst ganz undeutlich; die Geschwulstmasse nimmt einen mehr markigen Charakter an, von grauröthlicher Farbe und durchscheinender weicher Beschaffenheit, mit zahlreichen feinen Gefässverästelungen, wie weiches Sarcomgewebe. Hier und da finden sich ferner derbere weissliche Bindegewebszüge, intensiv weisse Knötchen und Einsprengungen von knorpeliger Härte, und in unmittelbarem Anschluss daran nicht selten spitzige Knochenstückchen. Wie Sie bei näherer Betrachtung und besonders beim Betasten erkennen werden, finden sich hauptsächlich in dem tieferen, dem Hilus entsprechenden Theile der Geschwulst grössere unregelmässige Knochenspangen eingelagert, welche mit den grösseren Septis und den cystischen Theilen in innige Verbindung treten.

Auf der Schnittfläche kommen ferner einige Zähne zum Vorschein, welche sich direct aus kleinen Cysten, wie aus Zahnfollikeln herausgelöst haben, eine ausgebildete, meist zackige weisse Krone und eine durchscheinende halbweiche, abgerundete Wurzel erkennen lassen. Derartige Zähne finden sich bei näherer Untersuchung in einer ganzen Anzahl von Exemplaren in verschiedenen Grössen überall verstreut vor.

Aus diesem makroskopischen Verhalten geht bereits deutlich genug hervor, dass es sich hier um eine von jenen ziemlich seltenen Misch-

geschwülsten des Eierstockes handelt, welche sich an die Dermoide anschliessen, aber in der Regel eine viel complicirtere Zusammensetzung darbieten als diese.

In der That hat denn auch die vorläufige mikroskopische Untersuchung, soweit sie an dem frischen Präparat vorgenommen werden konnte, folgende Reihe von Geweben nachgewiesen:

a) Epithelien. Gewöhnlich niedrige Cylinderepithelien, welche stellenweise auch in platte Zellformen übergehen und die meisten der kleinen cystischen Hohlräume in einfacher Schicht auskleiden. An den meisten Präparaten kommen dieselben so massenhaft zur Beobachtung und sind so dicht zusammengehäuft, dass es schwer ist, sie von kleinzelligem Sarcomgewebe zu unterscheiden.

b) Flimmerepithel mit sehr schlanken hohen Zellen und sehr deutlichem Cilienbesatz; sie finden sich oft in unmittelbarer Nähe von jenen Formen vor.

c) Plattenepithelien. Die erwähnten gelben Massen bestehen grösstentheils aus dichten Anhäufungen von Epidermiszellen in verschiedenen Stadien der Umwandlung; wohl ausgebildete polyedrische Zellen mit deutlichem Kern, stark gequollene Zellen von glänzender Beschaffenheit, endlich massenhafte kernlose Zellen, deren Grenzen ein feines polyedrisches Netzwerk bilden, wie Pflanzenzellgewebe.

d) Wohl ausgebildete Haare mit Haarbälgen und Talgdrüsen finden sich in grosser Zahl als lamellöse Gewebsstückchen, welche Theile der Cystenwände bilden, und entweder mit Epidermis oder auch mit einschichtigem Cylinderepithel bekleidet sind. Die Haare sind meist sehr fein, entweder gelblich oder pigmentirt.

e) Bindegewebe. Abgesehen von den gewöhnlichen Bindegewebszügen, welche die stärkeren Septa und die Grundlage der Cystenwände, also das eigentliche Gerüst des ganzen Tumors bilden, kamen an vielen Stellen wohlausgebildete Knorpelstückchen zur Beobachtung, meist von unregelmässig rundlicher oder eckiger Gestalt, mit hyaliner Zwischensubstanz und rundlichen oder länglichen Zellen, welche an der Peripherie sich verdichten und eine Art faseriges Perichondrium darstellen.

f) Myomgewebe mit langen spindelförmigen und verästelten Zellen und weicher, schleimiger Zwischensubstanz.

g) Sarcomgewebe, mit dicht gedrängten rundlichen Zellen, welche meist nur undeutlich von einander abgegrenzt sind und aus einer Wucherung der Zellen des Myxomgewebes hervorgehen.

h) Fettgewebe. Dasselbe findet sich überall im Tumor verstreut, meist in Bindegewebszüge eingelagert oder auch isolirte Klümpchen bildend, welche sich makroskopisch nur schwer von den Epidermisanhäufungen unterscheiden lassen.

i) Knochengewebe in den grösseren Knochenstücken und in Form kleiner Bälkchen in den Bindegewebszügen, wo sie sich ähnlich den ersten Knochenbälkchen im Periost oder in der Anlage der Schädelknochen darstellen.

k) Zahngewebe. Die Krone der Zähne besteht aus wohlausgebildetem Dentin mit Kanälchen: an ihrer Oberfläche findet sich eine dünne Schmelzschicht.

l) Glatte Muskelfasern kommen vielfach in Bündeln in der Wand der Cysten zur Beobachtung.

Die höheren animalen Gewebe sind ebenfalls vertreten, und zwar finden sich:

m) Quergestreifte Muskelfasern, welche bisher allerdings nur vereinzelt, aber in der Form wohl ausgebildeter schmaler bandförmiger Fasern mit sehr schöner Querstreifung gefunden wurden, endlich

n) Doppelt conturirte Nervenfasern, in Form eines bereits mit der Lupe erkennbaren Bündels leicht geschlängelter Fasern, welche sich als schmale, deutlich markhaltige Nervenfasern erweisen. Das Bündel verlief quer durch eine Membran, welche dicht mit Haaren, Haarbälgen und Talgdrüsen besetzt war, also offenbar eine Art Cutis darstellt: von dem grösseren Bündel lösten sich einzelne Fasern ab, welche isolirt verliefen. Durch Behandlung mit Osmiumsäure wurden die schmalen Markscheiden in der gewöhnlichen Weise geschwärzt.

(Nachträglicher Zusatz: Erst bei genauerer Untersuchung, namentlich an Schnitten des gehärteten Präparates konnte man Aufschlüsse über den Zusammenhang der verschiedenen Gewebe erhalten. Es zeigte sich dabei zunächst, dals die Reihe derselben mit der obigen Liste noch nicht abgeschlossen war. An vielen Stellen der Schnittfläche konnte man versprengte kleine intensiv schwarze Pigmentfleckchen beobachten, welche sich bei der mikroskopischen Untersuchung als unzweifelhaftes Pigmentepithel von der Form des Retinapigments erwiesen. Dasselbe bildet entweder eine dünne Lage, welche kleinere Hohlräume auskleidete oder war in unregelmässigen Häufchen im Gewebe eingelagert. Jedenfalls ist der Befund von besonderem Interesse, da er, soviel mir bekannt, in derartigen Geschwülsten noch nicht gemacht worden ist. — Ausserdem fanden sich an vielen Stellen der Geschwulst wohlausgebildete Ganglienzellen, zuweilen in unmittelbarer Nachbarschaft des Pigmentepithels. Die Ganglienzellen bildeten Gruppen oder Anhäufungen von verschiedenem Umfang: die einzelnen Zellen waren nach Art des Ganglion Gasseri oder der Spinal- und Sympathicusganglien mit Kapseln versehen, welche ihrerseits wieder eine zellige Auskleidung erkennen liessen. Von den Ganglien gingen Faserzüge aus, wahrscheinlich blasse Nervenfasern. An einigen Stellen waren die Ganglienzellen auch in eine feinkörnige Grundsubstanz eingebettet, so dass ganz das Ansehen von grauer Nervensubstanz entstand. — Auch der Bau der Cysten erwies sich als complicirter, als es vorher den Anschein hatte. Einige derselben besassen eine Wandung, welche in der Zusammensetzung vollständig an die Darmwand erinnerte: es fanden sich darin breite ringförmige und längs verlaufende Faserzüge von glatten Muskelfasern, ferner deutliche drüsige Einsenkungen des Oberflächenepithels, dessen Zellen hier den Charakter der Becherzellen besassen. Einige dieser Cysten hatten auch keine kugelige, sondern länglich schlauchförmige Gestalt, aber stets sehr geringen Durchmesser (etwa 0,5 mm). Die äussere Oberfläche der Wand war häufig mit Flimmerepithel besetzt.

Die Geschwulst enthält somit, wie Sie sehen, eine ganze Musterkarte der Gewebe des Körpers. Es muss einer genaueren Untersuchung vorbehalten bleiben, die näheren Beziehungen derselben zu einander festzustellen, um womöglich Aufschlüsse über die Entstehungsweise der Geschwulst zu erhalten. Von besonderem Interesse ist, gegenüber den gewöhnlichen Dermoiden, mit welchen ja diese Mischgeschwülste die meiste Verwandtschaft haben, die innige Durchwachsung der verschiedensten Gewebsformen.

Wegen der Wichtigkeit der weiteren Beschreibung von Marchand möchte ich die Aufmerksamkeit auf die folgenden Sätze lenken: „Dabei ist zu bemerken, dass diese Geschwülste nicht, wie die Dermoidcysten, aus einem Abschnitt des Eierstockes hervorzugehen scheinen, sondern dass sie sich aus einer diffusen Vergrösserung des ganzen Organes darzustellen pflegen. Es macht den Eindruck, als seien die verschiedenen Bestandtheile aus einer Wucherung von Keimen, welche im ganzen Organ verbreitet waren, hervorgegangen. Man ist vielfach der Meinung gewesen, dass diese Geschwülste Mischformen von gewöhnlichen glandulären Kystomen mit Dermoid darstellen, indem man die Schleim- oder colloidhaltigen Cysten mit denen des gewöhnlichen Kystoms identificirte. Für den vorliegenden Fall scheint dies nicht richtig, da, wie wir sehen, die Cysten nicht die Zusammensetzung der gewöhnlichen Ovarialcysten haben."

Nach unserer Erklärung können wir verstehen, wie die verlagerten Keime in verschiedenen Theilen des Ovariums verbreitet werden können, so dass der Ausdruck, „als seien die verschiedenen Bestandtheile aus einer Wucherung von Keimen, welche im Organ verbreitet waren, hervorgegangen", im vollsten Einklang mit unserer Theorie steht. Weiter sagt Marchand: „die Erklärung der Entstehungsweise derartiger Geschwülste stösst auf gewisse Schwierigkeiten. Die auffallende Thatsache, dass dieselben fast ausschliesslich in den Generationsdrüsen, besonders im Eierstock, vorkommen, hat die Vermuthung entstehen lassen, dass die verschiedenen Gewebselemente einer Art parthenogenetische Entwickelung aus den Keimen (den Eiern) ihre Entstehung verdanken."

Von unseren bis jetzt citirten Fällen haben wir schon recht complicirte und ganz ähnliche Dermoidcysten an verschiedenen Körperstellen vorgefunden. Dass in den Generationsdrüsen, besonders im Eierstock, solche complicirten Geschwülste vorkommen sollen, ist nach unserer entwicklungsgeschichtlichen Auseinandersetzung ganz natürlich und steht damit im vollen Einklang, da wir im Ligamentum latum in der Nähe des Ovariums alle die Bestandtheile haben, deren Entwickelungsgeschichte wir im Bilde 35, 48 u. s. w. geschildert haben.

Ferner sagt Marchand: „Von anderen sind diese Geschwülste auf die erste Anlage des Eierstockes zurückgeführt worden, da dieser in seiner frühesten Entwickelung in inniger Beziehung zu den drei Keimblättern steht. So sollen Theile der sämmtlichen

Blätter in denselben eintreten und später zur selbstständigen Wucherung gelangen können.“ Letzteres ist auch unsere Idee, die wir durch die spätere Beschreibung bestätigen werden. Bei dieser Beschreibung werde ich mich auf neun, auf das Genaueste untersuchte Dermoidcysten beschränken.

Um vorher die Frage über Mischtumoren etwas klarer zu machen, stelle ich das Folgende, theilweise nach Tillmanns, zusammen. Was die Geschwülste des Hodens anbetrifft, so sind reine Enchondrome selten. Mohr hat 11 Fälle aus der Literatur zusammengestellt.

Chondromatöse Mischgeschwülste, häufiger.

Osteome, entstehen durch Verknöcherung eines Chondroms.

Knorpel- und Knochenbildung, auch in Adenomen, Carcinomen, Myomen, Kystomen und Sarkomen beobachtet.

Myome, in reiner Form selten, häufiger in Mischgeschwülsten als neugebildete, theils glatte, theils quergestreifte Muskelfasern.

Rhabdomyome, von Billroth, Rokitansky, Senftleben, Neumann u. A. beschrieben.

Myxome, als Myxosarcome, Myxoadenome und Myxokystome.

Sarcome, relativ häufig.

Adenome, theils rein, theils als Mischgeschwülste.

Adenokystome, häufiger als reine Adenome, zuweilen mit Knorpelherden und neugebildeten Muskelfasern.

Kystadenoma mucosum.

Kystadenoma atheromatosum s. epidermoidale (Langhans), mit einem breiigen, den Hautatheromen ähnlichen Inhalt.

Einfache und zusammengesetzte Dermoidcysten oder Teratome, selten.

Nach Eve entstehen die Cysten des Hodens vorzugsweise aus den im Hilus testis vorkommenden Rudimenten des Wolff'schen Körpers.

Die Adenome und Kystome gehen meist vom Rete testis aus (Rete testis entsteht selber aus der Urniere.)

„Fast alle die unter den Gruppen: Kystoide, Enchondrome, Rhabdomyome, Kystosarcome und Kystocarcinome untergebrachten Geschwülste, sammt den Mischtumoren des Testis enthalten bei exacter Untersuchung Producte aller drei Keimblätter.“ (Welchen Schluss Wilms aus diesem von ihm ausgesprochenen Satz zieht, werde ich später besprechen.)

Hierbei sehen wir, dass Producte des Ectoderms nur in den

Dermoidcysten und Teratomen in grosser Ausdehnung zum Vorschein kommen, bedeutend weniger dagegen in den Mischgeschwülsten. Da hier keine Entodermprodukte vorhanden sein können, so ergiebt sich, dass gerade wie mesodermale Mischtumoren die verschiedenen mesodermalen Gewebe in grösserem oder kleinerem Umfang aufweisen können, auch die Mischgeschwülste, die aus 2 Keimblättern die Zellen für ihren Aufbau nehmen, Producte dieser Blätter in grösserem oder kleinerem Umfang auch aufweisen können. Sind ectodermale Zellen viel daran betheiligt, so dass sie durch hautähnliche Gewebe, Haare, Talgdrüsen u. s. w. ihre Anwesenheit bemerkbar machen, so sprechen wir von Dermoiden. Sind die mitgeschleppten Zellen so zu sagen in einem Theile des betreffenden Organes oder Gewebes gelagert und wuchern sie gleichmässig und sondern die Hautzellen, wie an der normalen Haut, und die Talgdrüsen u. s. w. ihre Producte ab, so entsteht eine Dermoidcyste. Da dieser Inhalt, den wir in Dermoidcysten finden, von der sogenannten Haut der Cyste geliefert wird, kommt der Inhalt zwischen dieser Haut und den umhüllenden Geweben des betreffenden Organes oder Gewebes zu liegen. Je mehr von diesem Inhalt abgesondert wird, desto mehr verursacht derselbe durch seinen Druck eine Einsenkung in das umliegende Gewebe. Erreicht die Masse des Inhalts eine ziemlich erhebliche Grösse und verursacht eine Gewebswucherung in der Umgebung und dehnt das einhüllende Organ oder Gewebe, so dass dieses abgeplattet wird, so haben wir eine Dermoidcyste, deren Wand aus sogenannter Haut, aus Granulationsgewebe und aus dem Gewebe des einhüllenden Organs besteht. Diese ursprüngliche Gruppe von mitgeschleppten Zellen bleibt dann in einem Theil der sogenannten Cystenwand, wächst allmälig und auch jahrelang, und Haare, Talgdrüsen u. s. w. sind dadurch auf der Innenfläche der Cyste zu finden. Je mehr Inhalt abgesondert wird, und je mehr Prducte von den mitgeschleppten Zellen gebildet werden, desto grösser wird die Cyste.

Sind aber im Gegentheil zu dieser Art der Entstehung die mitgeschleppten Zellen nicht in einem Theil des betreffenden Organes gelagert und sind dabei die ectodermalen Zellen nicht so reichlich vorhanden, so entsteht eine Geschwulst, in welcher die verschiedenen Gewebsarten ineinander wachsen. Und da die Ectodermzellen hier nicht die sogenannte Haut bilden können und durch ihre Secretion die Cystenform, wie oben erklärt ist, nicht ver-

ursachen können, so haben wir endlich einen soliden Tumor von, wie es scheint, ganz anderer Gestalt, ein sogenanntes Teratom.

Wir verstehen unter Teratom auch nur einen Tumor, der aus verirrten Keimen entsteht, und wir können die sogenannten teratoiden Geschwülste demnach in folgende Arten eintheilen:

1. Mischgeschwülste,
2. Dermoidcysten,
3. Teratome (solide Tumoren von complicirtem Bau, die nach bisheriger Annahme Theile aller drei Keimblätter enthalten).

Natürlich liegt es auf der Hand, dass dies alles nur Mischtumoren sind.

Wie früher gesagt, ist die Bemerkung von Wilms, dass so viele von den Hodentumoren Theile aller drei Keimblätter enthalten, höchst interessant, da sie zeigt, dass die Mitschleppung von Zellen der zwei Keimblätter durch die Urniere und den Wolff-schen Gang in dem Hoden wie auch im Ovarium zum Vorschein kommt; aber im Ovarium treten die so entstandenen Geschwülste häufiger in Form von Dermoidcysten auf, als im Hoden: das ist vielleicht durch die Thatsache zu erklären, dass beim Weibe der Wolff'sche Gang am Hilus des Ovariums liegt, beim Manne aber das Vas deferens bildet.

Um meine Erklärung der Entstehung der Kystadenome des Ovariums, aus von der Urniere mitgeschleppten Zellen, zu stärken, möchte ich die Thatsache wiederholen, dass die Adenome und Kystome des Hodens meist von dem Rete testis ausgehen, das bekanntlich aus der Urniere gebildet wird.

Die sogenannten Mischgeschwülste des Ovariums können kurz in folgender Weise zusammengestellt werden. Von diesen nenne ich nur diejenigen, die einen Vergleich mit denen des Hodens klarstellen.

Enchondrome und Osteome. „In der Mehrzahl derartiger Fälle liegen einerseits einfache regressive Veränderungen namentlich von Fibromen vor (?), andererseits dürfte es sich um Teratome handeln.“ (Orthmann.)

Fälle von Verknöcherungen von Fibromen von Kleinwächter, Hasse, Loebel, Copeland, Coe u. A.

Knorpelbildungen sind nach Olshausen sehr selten. Ein Fall von Kiwisch, ein zweiter Fall von Kiwisch, nämlich ein Fibroid mit knorplichen Platten an der Aussenfläche. Ein Fall von Schröder,

ein Fibrom mit zahlreichen eingesprengten Knorpelinseln. Knochen waren auch dabei.

Cystische Sarkome. „Die grösseren Cysten sind wohl immer zufällige Begleiterscheinungen eines Sarkoms, oder sie sind die primären Neubildungen, zu welchen sich sarkomatöse Entartungen gesellten; dann findet sich, wie in verschiedenen von Czerny, das Sarkom herdweise in der Wand.“ (Heinrichs.)

Myxofibrom.

Adenomyxokystom.

Dermoidcysten, relativ häufig.

Solide Dermoide oder Teratome sehr selten (s. Fall von Marchand.)

Vergleichen wir diese im Ovarium vorkommenden Mischgeschwülste mit denen des Hodens, so sehen wir, dass im Hoden Mischgeschwülste mit Prävalenz der Mesodermtheile und mit nur bei genauer Untersuchung zu findenden Ectodermproducten häufiger vorkommen als im Ovarium. Dass Enchondrome, Osteome u. s. w. im Ovarium vorkommen, scheint dadurch in Vergessenheit gerathen zu sein, weil diese meistens ohne Ausnahme in Combination mit Ectodermzellen, also als Dermoidcysten und Teratome erscheinen. Dass dies der Fall ist, erklärt sich, wie ich schon bemerkt habe, dadurch, dass der Wolff'sche Gang und die Urnierenkanälchen sowohl der Theil dieser Kanälchen, der in den Wolff'schen Gang mündet, als auch der Theil, der mit dem Cölom im Zusammenhang ist, als Parovarium und Paroophoron am Hilus des Ovarium liegen. Beim Manne aber bildet der Wolff'sche Gang das Vas deferens, und ein Theil der Urniere bildet den Kopf des Nebenhodens und das Rete testis, während ein anderer Theil sich zurückbildet, s. S. 353.

Gerade weil in den Ovarialdermoiden und Teratomen Ectoderm so reichlich vorhanden ist, finden wir auch hier, im Gegensatz zu den Verhältnissen im Hoden, so oft Zähne. Die Zähne scheinen, wie wir schon gezeigt haben, da gebildet zu werden, wo Ectoderm auf einer mesodermalen Anlage vorhanden ist. In den Dermoidcysten können die Zähne fest im Knochen sitzen oder in der Wand der Cyste, wo kein Knorpel oder Knochen sonst zu finden ist; sie können auch im Cysteninhalt liegen, ihre Zahl ist verschieden und sie sind bis auf hunderte gefunden worden. Die Zähne liegen meist auf der Innenfläche und höchst selten in die Wand versenkt, eine Thatsache, welche auch für ihre Entstehung

spricht, wie wir sie beschrieben haben. Eine weitere interessante Thatsache, über welche ich mich später etwas eingehender aussprechen werde, ist, dass die Zähne in den Fällen, die ich untersucht habe, immer einseitig sind, und zwar mit vielleicht einer Ausnahme unter 11 Fällen, die für mich von erfahrener Seite constatirt waren, der Seite des Körpers entsprechend, an welcher die Cysten waren, also in rechtsseitigen Cysten rechte Zähne, in linksseitigen Cysten linke Zähne. Das Vorkommen von Zähnen in den Dermoiden beschränkt sich nicht allein auf das Ovarium, sondern wird auch beobachtet in Dermoidcysten der Hypophysis, des Auges, in mediastinalen Dermoiden, retroperitonealen Dermoiden u. s. w. Die Zähne können entweder erste oder zweite Zähne sein. Beide Arten können in derselben Cyste vorkommen. Sie können Molarzähne, Bicuspidati, Incisores u. s. w. sein und können den Zähnen des Ober- oder Unterkiefers entsprechen.

Die sogenannten Dermoidcysten des Ovariums nehmen nicht immer ihren Ausgang aus dem Ovarium. Ist dies der Fall, so kann das Ovarium vollständig durch den Tumor gedehnt werden, der in ihm entstanden ist, oder das Ovarium kann sich nur an einem Theile der Cystenwand befinden, und zwar in Fällen, wo die Dermoidcyste im Hilus entstanden und in das Ligamentum latum hineingewachsen ist. Die Dermoidcysten können im Ligamentum latum entstehen, und das Ovarium betheiligt sich absolut nicht an dem Aufbau der Geschwulst, sondern liegt vollständig frei, zeigt aber gewöhnlich verschiedene Veränderungen. Diese letztere Thatsache spricht ohne Zweifel für das Entstehen aus Gebilden, die in das Ovarium nicht eingedrungen sind oder die nicht in dem Ovarium vorhanden waren. Durch den Fall von Switalski, wie auch durch unsere Theorie, wird diese Möglichkeit besonders klar gemacht. Diese letztere Art des Vorkommens wird häufiger gefunden, als man in der Literatur im Allgemeinen annimmt.

Dass die Zellen, von welchen die Dermoidcysten ausgehen, durch die Urniere in das Ovarium hineingetragen werden, findet eine weitere Bestätigung durch das Vorkommen von mehreren Dermoiden in einem Ovarium. So fand Olshausen in einem Falle einen grossen Tumor, welcher sich als proliferirendes Kystom erwies, mit zwei hühnereigrossen, räumlich weit von einander getrennten Dermoidcysten. In einem anderen Falle fand er in einem

Tumor drei Dermoidcysten neben einander. Wilms beschrieb einen Fall, wo er in einem Ovarium fünf Dermoidcysten gefunden hat.

Das Vorkommen von Dermoiden in beiden Ovarien ist gar keine Seltenheit; solche Fälle sind vielfach beschrieben worden, und es scheint, dass dies unter den Dermoiden in vielleicht 25 pCt. der Fall ist. Alle diese Thatsachen sprechen für eine Störung während der embryonalen Entwickelung.

Unter den anderen interessanten Gebilden in den Dermoidcysten ist das Vorkommen von Nägeln zu erwähnen, von welchen sehr schöne Exemplare an den Präparaten aus dem Museum des anatomischen Instituts in Wien zu sehen sind. Ueber diese sagt Olshausen: „Es dürfte sonst nicht Wunder nehmen, wenn die zur Haut gehörenden Nägel in Dermoiden häufiger gefunden werden, wie man denn bei Schafen Wolle und bei Kühen Kuhhaare (Meckel's Arch. I, S. 528), bei Vögeln Federn in den Dermoidcysten findet. Die Sammlung der gynäkologischen Klinik in Halle enthält das Präparat einer Dermoidcyste von der Gans mit sehr zahlreichen Federn."

Die Dermoidcysten sind häufig mit proliferirenden Kystomen combinirt, meistens finden wir neben einer Dermoidcyste ein Kystom in demselben Ovarium, aber es finden sich noch häufiger in der Wand der Dermoidcyste kleinere oder grössere Bildungen von derselben Beschaffenheit wie in einem einfachen proliferirenden Kystom. Diese zwei Arten sind zu unterscheiden von den Combinationen, wo zwei im Anfang auseinanderliegende Geschwülste, die eine ein Dermoid, die andere ein Kystom, später durch Zusammenwachsen und Durchbrechung der Wand zu einer Geschwulst vereint werden. Das Vorkommen eines Dermoids in einem Ovarium mit gleichzeitigem Vorkommen eines Kystoms in dem anderen Ovarium ist gar nicht selten. Olshausen citirt einen Fall von Flaischlen, in welchem in demselben Ovarium ein Kystoma proliferum, eine Dermoidcyste und eine sarkomatöse Entartung des Bindegewebes vorhanden waren; die Cystenwandungen waren sarkomatös degenerirt. Ein Fall von Unverricht zeigte im linken Ovarium die charakteristischen Bestandtheile eines Dermoids und ferner graurothe schwammige Massen, die als distinkte Geschwulstknoten von Bindegewebskapseln eingerahmt waren: der Fall stellte ein Rundzellensarkom dar. Tumoren der gleichen Art fanden sich an der Cervix

uteri, am Peritoneum, Omentum, in der Leber und am Zwerchfell. Obwohl die Tumoren an den letzteren als Metastasen anzusehen sind, hat der Tumor an der Cervix uteri vielleicht durch den Wolff'schen Gang denselben Entstehungsmodus, wie die Hauptgeschwulst im Ovarium.

Dass die Dermoide und Teratome Metastasen bilden sollen und maligne Degeneration in Carcinome u. s. w. erleiden können, finden wir ganz natürlich, weil sie nichts anderes sind, als die Zellen der Trägerin selbst und demnach dieselben Processe durchmachen können, wie die normal gelagerten Zellen des Körpers.

Olshausen sagt, dass das Vorkommen von Teratomen im Ovarium nicht für eine parthenogenetische Theorie, auf die wir später eingehen werden, spricht: „Wir dürfen aber nicht vergessen, dass Teratome sehr viel häufiger und vollkommener an ganz anderen Körpergegenden vorkommen, so in der Sacralgegend, dem Scrobiculus cordis und am harten Gaumen, wo doch diese Erklärung unmöglich ist; es ist deshalb wahrscheinlich, dass es sich bei der Bildung von Teratomen am Ovarium auch nur um fötale Abschnürungen handelt, dass somit ein wesentlicher genetischer Unterschied zwischen den Dermoiden und Teratomen des Ovariums nicht besteht". Er sagt auch, eine andere Erklärung für die Dermoide des Ovariums als für diese an anderen Körperstellen „setzt also die Nothwendigkeit voraus, für anscheinend gleiche Bildungen zwei ganz verschiedene Theorien der Entstehung aufzustellen".

Da unserer Meinung nach unsere Erklärung kaum mehr einem Zweifel unterliegen kann, so haben wir eine Theorie festgestellt, die im Einklang mit den verschiedenen in dieser Arbeit gegebenen Erklärungen für Dermoidcysten und Teratome an anderen Körperstellen alle Dermoide und Teratome durch eine Keimverirrung entstehen lässt.

Was dafür weiter spricht, ist das Vorkommen auch in frühem Kindesalter, was nach Olshausen „eben von jeher auf ihren Ursprung aus der Zeit der fötalen Entwicklung geführt hat. Im ganzen Kindesalter bis zur Pubertät sind die Dermoidkystome die häufigste Art der Ovarialtumoren".

Nach Olshausen hat Pigné über das Vorkommen in jugendlichem Alter gefunden, dass von 18 Fällen drei Frühgeborene und vier reife Früchte betroffen waren; 6mal waren es Kinder unter 2 Jahren und 5mal solche unter 12 Jahren.

„Die Thatsache des Vorkommens der Dermoide in allen Lebensperioden im Verein mit dem anatomischen Bau der Geschwülste, welcher mit Nothwendigkeit auf eine fötale Anlage führt, zwingt zu der Annahme, dass die Dermoide oft durch Jahrzehnte ein äusserst geringes Wachsthum haben oder ohne jedes Wachsthum in ihrer fötalen Anlage oft lange oder selbst dauernd verharren.“ (Olshausen.)

Dass die Mehrheit der Dermoidcysten während oder nach der geschlechtlichen Körperreife zur Beobachtung kommt, ist ganz leicht zu erklären. Die mitgeschleppten Zellen sind, wie wir gesagt haben, Zellen der Trägerin, die dieselben Eigenschaften besitzen, wie die anderen Zellen. Dadurch erreichen sie ihre grösste Wachsthumsenergie zur Zeit oder nach der Pubertät. Dass sie aber im Ovarium energischer sich entwickeln, ist daraus zu ersehen, dass sie in der Lage sind, ohne Widerstand in die freie Beckenhöhle zu wachsen; ihr Wachsthum ist fernerhin ein unbeschränktes, da sie nicht unter dem Einfluss des trophischen Nervensystems und des normalen Widerstandes anderer normal gelagerter Gewebe stehen, wie dies an den Stellen, wo sie ursprünglich hingelangen sollten, der Fall ist. Weil es im Ganzen eine Bestätigung unserer Erklärung ist, hebe ich das Folgende hervor:

Orth, Pathologische Anatomie, 1893:

„Gerade diese so complicirten Bildungen (zusammengesetzte Teratome) haben den Gedanken nahe gelegt, dass es sich hierbei um einen unvollständig ausgebildeten Fötus und eine Inclusio fötalis handelte, wobei es nur auffällig erscheinen muss, warum gerade im Ovarium so häufig der Sitz einer Inclusion sein soll. Für manche Fälle könnte auch wohl an eine verunglückte Ovarialschwangerschaft gedacht werden, wenn nicht auch bei Kindern und Jungfrauen die gleichen Neubildungen vorkämen. Bei den engen Beziehungen, in welchen die sich entwickelnden Geschlechtsorgane zu dem äusseren und mittleren Keimblatt stehen, wäre die Entstehung der einfachen und zusammengesetzten Dermoide wohl von einer Keimverschleppung abzuleiten, um so mehr, als für die Dermoidcysten anderer Körpergegenden, besonders die sog. fissuralen, kaum eine andere Erklärung zulässig erscheint. Aber es bliebe dann nicht verständlich, warum im Hoden solche Geschwülste nicht in gleicher Häufigkeit vorkommen. Zieht man nun in Betracht, dass die schon erwähnten engen Beziehungen zu Adenokystomen, welche aus dem Keimepithel direct oder indirect (aus Follikel-

epithel) hervorgehen, bestehen, so muss man zu der Vorstellung kommen, ob nicht auch die Dermoide als Product des Keimepithels angesehen werden könnten (Waldeyer). Die Keimepithelien sind virtuelle Eizellen und da bekannt ist, dass im Thierreich, auch bei zweigeschlechtigen Thieren, eine Entwickelung unbefruchteter Eier vorkommt, so wäre selbst für die ganz complicirten Teratome eine Art parthenogenetischer Entwickelung aus Ei- bezw. Keimepithelzellen denkbar. Es ist zwar von verschiedenen Untersuchern hervorgehoben worden, dass die Dermoide aus einem umschriebenen Abschnitt der Ovarien hervorgehend, die Teratome aber eine diffuse Vergrösserung des ganzen Organs bilden, wie wenn die einzelnen Bestandtheile aus einer Wucherung von Keimen, welche im ganzen Organ verbreitet waren, hervorgegangen seien (Marchand), aber da eine scharfe Abgrenzung beider absolut nicht möglich ist und auch teratoide Bildungen mit Adenokystomen sich combiniren können, so könnten auch die Keime für beide Geschwulstformen die gleichen sein, nämlich die Keimzellen. Immerhin bleibt auch diese Annahme nur eine Hypothese, und es genügt dieselbe nicht zur vollen Befriedigung des Causalitätsbedürfnisses, da noch auffällig bleiben muss, dass solche Parthenogenesis schon vor der Geschlechtsreife statt hat, und überhaupt der Grund, warum die Keimzellen eine solche abnorme Entwickelung einschlagen, noch festzustellen bleibt. Ich bin der Meinung, dass doch schon in der ersten Entwickelung die Anlage zu diesen Bildungen gegeben ist."

Die Zähne der Dermoidcysten bieten, möglicher Weise, eine Bestätigung unserer Erklärung von der Entstehung dieser Geschwülste. Olshausen sagt: „Die Zähne haben, wie die Zähne des Mundes, eine, nach der Medianlinie des Körpers zu, schwach abfallende Krone, so dass man an den Zähnen einer Cyste sehen kann, welcher Körperseite die letztere angehörte. Hierauf hat mich der Docent für Zahnheilkunde in Halle, Prof. Holländer, aufmerksam gemacht, und für die Richtigkeit der Behauptung mehrfache Beweise geliefert." Olshausen hat ihn öfters auf die Probe gestellt, und es gelang Holländer immer, die Seite der Cysten festzustellen. Von 12 Cysten, in welchen die Zähne von Dr. Waldberg, D. D. S., N. W. University, für mich untersucht worden sind, sind niemals rechte und linke Zähne in derselben Cyste gefunden worden. Von diesen ergab sich, dass die Zähne sechs Mal von der Seite bestimmt wurden, von welcher, nach der Kranken-

geschichte, auch die Cysten stammten. In 5 Fällen war eine Krankengeschichte nicht vorhanden. Der Zahnarzt selbst wusste bei der Bestimmung der Zähne nicht, worauf es ankam. Erst später habe ich seine Befunde mit meinen verglichen. Eine Cyste mit zwei rechten Zähnen stammt aber, der Krankengeschichte nach, von der linken Seite. Diese grosse, sanduhrförmige Geschwulst ragte aber weit hinüber nach der rechten Seite, wo auch ein Dermoid des anderen Ovariums vorhanden war. Da der kleinere Theil der sanduhrförmigen Cyste nur durch einen dünnen Stiel mit der Hauptgeschwulst verbunden war, so halte ich es für möglich, dass dieselbe von der rechten Seite stammte und mit der linken Cyste verwachsen war. Die interessante Thatsache aber ist, dass unter diesen Cysten, worunter drei Cysten 6 oder mehr erkennbare Zähne enthielten, niemals rechte und linke Zähne vorhanden waren. Die Beschreibung von Waldberg lautet folgendermassen:

„In der Klinik Olshausen habe ich die Zähne in 4 Dermoidcysten untersucht, für welche Dr. Bandler aus der Krankengeschichte die Seite, zu welcher die Geschwülste gehörten, mir später mitgetheilt hatte, und in 3 Fällen stimmte mein Befund, betreffs der Seite der Mundhöhle, zu welcher diese Zähne im eventuellen Falle gehören würden, mit der Krankengeschichte überein. In einem Falle aus der Klinik Abel fand ich an der Spitze eines 6 cm langen, mit Haut bedeckten Knochens 8 festsitzende, augenscheinlich mit oben erwähnten Knochen verwachsene, permanente oder zweite Zähne vor. Sechs von diesen, vollständig ausgebildet, entsprachen zweifellos den normalen Molaren und Bicuspidaten der linken Seite; erstere den Molaren des Unter-, letztere den Bicuspidaten des Oberkiefers.“ (Diese Cyste, der Krankengeschichte nach, war eine linksseitige.) Meine Untersuchung in der Klinik Chrobak, Wien ergab folgendes:

Präparat No. 31 (Dermoidcyste, Zähne, Knochen und Schleimhaut enthaltend). Ein linker oberer Biscuspidat. Präparat No. 30, Zähne nicht erkennbar.“ Präparat No. 110, ein Cuspidat oder malformirter Bicuspidat, wahrscheinlich der rechten Seite angehörend. Präparat No. 133, Multilocularcyste mit Scheidewand, ein linker erster Bicuspidat in der Scheidewand befestigt.

Bei der Untersuchung von 4 Präparaten im pathologischen Institut in Wien, habe ich folgendes vorgefunden: Präparat No. 2315 ein linker, oberer Bicuspidat; ein linker, oberer erster Molar mit einem überzähligen „Disto-lingual cusp“, welcher nach der Theorie

von Black in beinahe allen Fällen hereditär ist; ein linker, unterer erster und ein linker, unterer zweiter Bicuspidat, 8 Zähne mit auffallend vorstehenden „Mamilons“, bei denen ich nicht im Stande war, die Seite zu bestimmen. Präparat No. 4251, Zähne sehr kalkig; ein erster oberer rechter Molar sehr deutlich wahrnehmbar. No. 2876; zwei obere Molaren, der rechten Seite angehörend. Präparat als „Teratoma ovarii“ bezeichnet, über 40 Zähne enthaltend; ein Biscuspidat sehr deutlich und noch einige andere Zähne, sämmtlich, meiner Ansicht nach, linke, ohne jedoch unfehlbare Merkmale zu besitzen.

In den von mir hier angeführten Fällen habe ich die oben identificirten Zähne einestheils lose in der Geschwulst, der Schleimhaut oder im Knochen sitzend vorgefunden; andererseits fand ich sie jedoch auch fest mit der Schleimhaut oder dem Knochen verbunden vor. Verschiedene pathologische Merkmale, wie die Nichtvereinigung des Schmelzes in gewissen Vertiefungen, cariös aussehende Stellen oder auch die Aufsaugung von Wurzeltheilen wären noch zu verzeichnen. In keinen der von mir identificirten Zähne habe ich das eine oder das andere Merkmal, das zur Entscheidung, zu welcher Seite die betreffenden Zähne angehören würden, vermisst; Merkmale, die beim eingehenden Vergleich mit der Beschreibung und Bilde der „Dental Anatomy“, G. V. Black, meinem früheren Chef, sofort ins Auge fallen müssen.“

Leider fand ich in der Klinik Chrobak die Seite in der Krankengeschichte in nur einem Falle. No. 133, dies war eine linksseitige Cyste. In dem pathologischen Institut war die Seite in nur einem Falle etiquettirt. No. 2315, dies war auch links. Ob diese Thatsache sich in allen Fällen feststellen lassen wird, können nur weitere Untersuchungen zeigen. Ich finde es doch höchst merkwürdig, dass die Zähne in allen diesen Cysten bis jetzt immer nur einseitig vorhanden waren.

(Schluss folgt.)

Zur Verhütung und Behandlung der Bauchnarbenbrüche nach Laparotomien.

von

Privatdocent Dr. **Gottschalk** in Berlin.

(Mit 1 Abbildung im Text.)

Es ist jetzt wohl allgemein unter den Operateuren anerkannt, dass die beste Methode, nach Laparotomien die Entstehung eines Bauchnarbenbruches zu verhüten, eine sorgfältige Vereinigung der Fascienwundränder bildet. Dabei ist es nach meiner Erfahrung nicht von Belang, ob der Schnitt genau in der Linea alba oder mehr seitlich mitten durch einen M. rectus abdominis angelegt wurde, wohl aber ist (wie Fall 1 lehrt) die gekreuzte Schnittführung möglichst zu vermeiden, weil die Kreuzungsstelle zur Bruchbildung prädestinirt ist. Es erscheint mir nicht nothwendig, die Bauchwunde in 3 oder gar noch mehr Schichten zu vereinigen; auch der verschiedenen complicirteren Nahtmethoden, welche empfohlen wurden, lässt sich entrathen. Seit 6 Jahren nähe ich die Bauchwunden nur zweischichtig: Eine versenkte, unterbrochene Naht (Zwirn) vereinigt Peritoneum, tiefe Fascie, M. recti und oberflächliche Fascie. Es ist wichtig, dass beim Knoten dieser Fäden die Wundränder der Aponeurose durch den Assistenten genau aneinander gelegt werden. Drängen sich an der einen oder anderen Stelle Fasern des geraden Bauchmuskels zwischen die Fascienwundränder, so müssen hier noch isolirte Fasciennähte nachgelegt werden. Die geknoteten Fäden werden möglichst dicht am Knoten abgeschnitten. Darüber werden Unterhautfettgewebe und Haut mit doppelt armirten Seidenligaturen, welche nach dem Vorschlage von Fritsch von der Wundfläche

aus angelegt werden, nicht zu dicht vereinigt. Zur Vermeidung von Wundtaschen ist die Aponeurose bei dieser oberflächlichen Naht mitzufassen. Die eine Nadel wird also durch Unterhautfettgewebe eingestochen, durch Haut ausgestochen, die andere Nadel geht zuerst oberflächlich durch Aponeurose und wird dann durch Unterhautfettgewebe und Haut der gegenüberliegenden Seite geführt. Die Wundflächen legen sich so ohne Taschenbildung innig aneinander. Von der alten, durchgreifenden, einfachen Naht der Bauchdecken habe ich nur noch in wenigen Fällen Gebrauch gemacht, wo ich wegen lebensbedrohlicher innerer Blutung operiren musste, und wo es darauf ankam, die Laparotomie in wenigen Minuten zu Ende zu führen.

Im Besonderen sind noch folgende Gesichtspunkte bei der Bauchdeckennaht zu beachten: Strengste Reinlichkeit im chirurgischen Sinne, gründlichstes Austupfen der Wunde, bevor die Fäden geknotet werden, jedes Misshandeln der Wundflächen mit Hakenpincetten u. s. w. ist zu vermeiden und jede Verunreinigung der Wunde, speciell des lockeren Unterhautfettgewebes, von aussen oder von innen (der Bauchhöhle) her strengstens zu verhüten. Am sichersten erreicht man das dadurch, dass man sofort nach Eröffnung der Bauchhöhle den Peritonealwundrand an die äussere Haut mittelst Klemmen befestigt und so die ganze Bauchwandwunde für die Dauer der Operation ausschaltet. Natürlich darf das aseptische Nahtmaterial nicht bei der Naht inficirt werden. Die Berührung der Fäden mit der äusseren Haut ist dadurch zu umgehen, dass die letztere mit sterilen Sublimattüchern bedeckt gehalten wird. War die Laparotomie bis zur Bauchnaht nicht aseptisch verlaufen, war z. B. Eiter mit den Fingern in Berührung gekommen, so müssen Operateur, Assistent und Operationsschwester zur Bauchnaht eine erneute gründlichste Händedesinfection vornehmen. Unter diesen Vorsichtsmassregeln werden Bauchdeckeneiterungen sich fast immer verhüten lassen und gerade diese letzteren spielen in der Aetiologie der Bauchnarbenbrüche eine wesentliche Rolle. Seitdem ich in der geschilderten Weise operire, habe ich weder Bauchdeckenabscesse, noch Bauchnarbenbrüche in Fällen gesehen, wo ich die Bauchwunde primär genau abschliessen konnte. Nur in 2 oder 3 Fällen, in welchen fiebernde Kranke mit eiterigen Processen operirt werden mussten, eiterten später einzelne der versenkten Zwirnfäden heraus, sonst heilten sie reactionslos ein und bilden meines Erachtens ein wesentliches Unterstützungsmittel

für die Dauerhaftigkeit der Bauchdeckennaht. Muss man drainiren, oder gar die Bauchwunde, wie ich das einige Male bei diffuser eiteriger Peritonitis mit glücklichem Ausgang gethan habe, unter einem Occlusivwatteverband ganz offen behandeln, so lässt sich naturgemäss ein Bauchnarbenbruch nicht vermeiden. Unterbindungsfäden soll man möglichst aus der Bauchwunde fernhalten, die Blutung aus den durchschnittenen Gefässen steht durchweg nach dem temporären Abklemmen, nur ausnahmsweise ist hier eine Unterbindung nothwendig, wenn die Blutung beim Abnehmen der Klemmen noch andauert. Im letzteren Falle muss man zur Unterbindung seine Zuflucht nehmen, um zu verhüten, dass es in die Wunde hineinblutet und dadurch die Prima reunio vereitelt werde.

Ich habe alle Laparotomirten mit einer Bauchbinde entlassen und diese $^1/_2$ bis 1 Jahr tragen lassen, vielleicht aus übertriebener Vorsicht. Jedenfalls kann ich nicht einsehen, warum das Tragen einer Leibbinde gar schädlich sein soll.

Bei kleinen Bauchnarbenbrüchen, wie wir sie beobachten, wenn durch den unteren Wundwinkel drainirt worden war, ist die Leibbinde ein geeignetes orthopädisches Mittel, den nachtheiligen Folgen und den Beschwerden des Bauchnarbenbruches zu begegnen; eine der Bruchpforte entsprechende Pelotte ist überflüssig, sie drückt und verursacht entzündliche Verwachsung von Darm und Netz mit der Bruchsackwandung. Einklemmungserscheinungen sind bei derartigen Brüchen seltene Ausnahmen.

Die durch die Bauchnarbenbrüche ausgelösten Beschwerden hängen weniger von der Grösse der Brüche als von der Ausdehnung der Darm- und Netzverwachsungen ab; fehlen diese, so können ganz grosse Bauchbrüche ohne merkliche Beschwerden bestehen, bezw. mit Hilfe einer einfachen, gut sitzenden Satin-Leibbinde die von ihnen erzeugten subjectiven Störungen gehoben werden.

Wo aber — und das trifft leider für alle diejenigen Fälle zu, in welchen Bauchdeckenabscesse oder Aufplatzen der Bauchwunde an dem Entstehen der Bauchnarbenbrüche schuld waren — Darm und Netz in dem Bruchsack ausgedehnt angewachsen sind, wird man, insbesondere bei Frauen der arbeitenden Classe grössere Bauchnarbenbrüche operativ beseitigen müssen. Man wird sich hierzu leichter entschliessen, wenn man den Kranken fest versprechen kann, dass der Bauchbruch nicht bloss vorübergehend, sondern dauernd beseitigt werde. Die Operations-Methoden sind lediglich von dem letzteren Gesichtspunkte aus zu beurtheilen. Es

concurrirten bisher in der operativen Behandlung der Bauchnarbenbrüche folgende Methoden:

Simon[1]) stülpte die Hernie gegen die Bauchhöhle zurück, frischte die aneinander liegenden Ränder der eingestülpten Bauchdecken bis in das subcutane Fettgewebe an und vernähte sie. In zwei derartig behandelten Fällen hatte Simon einmal erst nach der 4. Operation befriedigenden Erfolg. In ähnlicher Weise operirte Hegar in einem Falle, er gab der Anfrischung die Form eines gegen den Nabel hin offenen Hufeisens. Es blieben indess nur einzelne überbrückende Narbenstränge erhalten und entzog sich die Kranke der weiteren Beobachtung (l. c.).

Maydl, nach ihm Wylie, Sims, Chroback, Czerny operirten — und das bedeutet zweifellos einen Fortschritt gegenüber den Methoden von Simon und Hegar — nach dem Princip der gewöhnlichen Radicaloperation eines Leistenbruches: Der Bruchsack wird eröffnet, Netz und Darm werden völlig gelöst aus ihren Verwachsungen und in die Bauchhöhle zurückgebracht, Bauchfell und tiefe Fascie sorgfältig abpräparirt, was an Bauchfell und an der Haut überschüssig ist, wird abgetragen und die einzelnen Schichten der Bauchdecken werden dann für sich durch die Naht vereinigt.

Auf der letzten Naturforscher-Versammlung in München empfahl Bumm[2]) folgendes Verfahren: 1. Naht von oben nach unten bei starker Beugung des Rumpfes. 2. Mobilisation der Fascienränder, besonders des vorderen Blattes der Rectusscheide. 3. Wenn nöthig, sind Entspannungsschnitte an der äusseren Rectusseite zu machen, Brüche sind hier nicht mehr zu befürchten. 4. Durch Combination von longitudinaler und Quernaht lassen sich alle Brüche, eventuell in Beugehaltung schliessen. Bumm heilte so 2 Fälle mit Bruchpforten, durch die man bequem eine Faust führen konnte; die eine war nach extraperitonealer Stielversorgung bei Myomotomie, die andere in Folge von Bauchwandeiterung nach Laparotomie entstanden. Mit Recht betont Bumm, dass man derartige Fälle mit grossen Bruchpforten ihrer operativen Schwierigkeiten wegen von den mit kleineren trennen müsse.

Ich selbst hatte in den Jahren 1894—98 Gelegenheit, 5 derartige Fälle mit selten grossen Bruchpforten zu operiren und hatte das Glück, in allen Fällen primäre Dauerheilung zu erzielen. Des-

---

1) Citirt nach Hegar-Kaltenbach, Operative Gynäkologie. 1897.
2) Centralbl. f. Gynäk. No. 40. 1899.

halb möchte ich auf diese Fälle etwas näher eingehen, um an ihnen das von mir befolgte Operationsverfahren, welches sich auf das Princip der Lappenplastik stützt, zu schildern. Die Fälle sind auch nach der aetiologischen Seite nicht ohne Interesse.

Fall 1 (operirt am 24. Juli 1894).

Frau St. war am 22. März 1893 von mir von einem 5 Pfund schweren Lithokelyphopädion[1]), welches sie 30 Jahre getragen hatte, durch den Leibschnitt glücklich befreit worden. Es handelte sich um einen Fall von reiner Eierstocksschwangerschaft. Wegen der sehr ausgedehnten Verwachsungen war es nothwendig gewesen, zu dem üblichen Längsschnitt in der Mittellinie einen diesen senkrecht treffenden Querschnitt nach einer Seite hinzuzufügen. Die Bauchwunden wurden mit durchgreifenden Seidenknopfnähten wieder vereinigt. Glatte Genesung.

Am 21. Juni 1894 stellte sich Patientin mit einem ziemlich grossen Bauchnarbenbruch vor, der genau der Kreuzungsstelle der durch die Bauchdecken gelegten Schnitte entsprach und so gross war, dass man 4 Finger der Länge nach in die Bruchpforte legen konnte. Der durch den queren Bauchdeckenschnitt durchtrennte M. rectus abdominis der rechten Seite hat sich nach oben und unten stark retrahirt.

Operation: Ovaläre Umschneidung des Bruchsackes, der Hautschnitt läuft unterhalb des Nabels spitz zu. Hier wird die Bauchhöhle vorsichtig eröffnet und von innen her unter Leitung des Auges der Bruchsack freipräparirt. Netz uud Darm sind innig mit der Haut im Bereiche der eigentlichen Bruchpforte verwachsen, ein Stück Netz muss resecirt werden, ebenso sind starke Verwachsungen des Darms und des Netzes mit dem Peritoneum parietale zu trennen. Der umschnittene Hautlappen wird jetzt ringsum abgetragen, dann wird beiderseits die tiefe Fascie vom geraden Bauchmuskel 3 cm breit durch Spaltung mit der Scheere losgetrennt, ebenso die oberflächliche Fascie, besonders ausgedehnt auch im Bereiche des Querspaltes durch den rechten geraden Bauchmuskel. Zuerst wird im Bereiche des Querspaltes durch Longitudinalnähte die tiefe Fascie vereinigt, dann werden die beiden Schnittenden des Musc. rectus dexter mit feinen Seidenfäden unter ziemlich starker Spannung von oben nach unten vernäht, darüber die oberflächliche Fascie: Alsdann werden Fascien und Musc. recti beiderseits vereinigt und darüber Unterhautfettgewebe und Haut so, dass nur eine mediane längsverlaufende Hautwunde resultirt. — Glatte und dauernde Heilung.

Fall 2. Frau W. Bar., 39 Jahre alt (operirt 12. Nov. 1895).

Ein sehr bekannter Gynäkologe hatte vor 6 Jahren die beiderseitigen Adnexe entfernt, Bauchnaht mit Catgut in Etagen. Am 6. Tage soll der Leib aufgeplatzt sein. Die Heilung der Bauchwunde nahm 3 Monate in Anspruch: es resultirte eine grosse Bauchnarben-

---

1) Demonstrirt in der Berl. med. Gesellsch., 22. März 1893, in der Berliner geburtsh. Gesellsch. 1893, auf dem Congress der deutschen Gesellsch. f. Gynäkol. (Verhandl. S. 304) 1893.

hernie, welche derselbe Operateur 1 Jahr später in der bis dahin üblichen Weise durch Anfrischung und erneute Naht zu beseitigen versuchte. Vollkommener Misserfolg.

Patientin litt sehr unter dem Bauchbruch. Wenn sie sich bückt, kann sie sich schlecht und nur unter den heftigsten Kreuz- und Leibschmerzen aufrichten.

Status: Zwischen Nabel und Symphyse, ziemlich median gelegen, ein grosser, fast kreisrunder Bauchnarbenbruch, in den sich bequem die Faust hineinlegen lässt. Die Fascienränder klaffen auf 20:20 cm grösste Durchmesser. Der Uterus ist gross, 8 cm Höhlenlänge, von harter Consistenz, retrosinistrovertirt, sehr druckempfindlich: Portio vaginalis steht nach vorn.

Operation 12. Nov. 1895 (Chloroformnarkose, Verbrauch 70 g): Ovale Umschneidung des Hautsackes noch etwas über den Bereich des Bruchsackes hinaus von Nabel bis oberhalb der Symphyse und auf 25 cm Querdurchmesser. In der Nähe des Nabels ziemlich gute Entwicklung des Unterhautfettgewebes, oberhalb der Symphyse und im Bereiche des Bruchbeutels ist das Fettgewebe unter der Haut ganz geschwunden. Auch die Haut selbst, soweit sie den Bruchbeutel bildet, atrophisch, aber sehr blutreich (12 Klemmen müssen gelegt werden). Dicht unterhalb des Nabels, d. h. oberhalb des Bruches und entsprechend dem spitz zulaufenden oberen Ende des Hautschnittes, wird zwischen 2 das Peritoneum abhebenden Klemmen die Bauchhöhle vorsichtig eröffnet. Peritoneum schwielig verdickt. Der durch die kleine Oeffnung eingehende Zeigefinger stellt fest, dass etwa Zweidrittel des Bruchsackes von einer Dünndarmschlinge, die hier unnachgiebig fest mit dem Peritoneum parietale verwachsen ist, eingenommen wird. Die äussere Begrenzungslinie der angewachsenen Darmschlinge fällt genau mit dem rechtsseitigen Wundrande zusammen, findet sich also dort, wo Fascienwundrand mit Peritoneum narbig verwachsen war. Die Loslösung der Dünndarmschlinge geschieht mit der Scheere von innen her. Nur unter grösster Vorsicht und indem kleine Stückchen von Bauchfell und Fascie am Darm haften bleiben, lässt sich dieser in $^1/_2$ Stunde frei machen. Die Schwierigkeit des Freipräparirens beruhte in den zahlreichen Divertikelbildungen der adhärenten Darmschlinge. Durch eine schmale Peritonealbrücke von dieser Schlinge getrennt, nabelwärts, eine etwa markstückgrosse isolirte Bruchpforte, welche mit der Haut innig verwachsene Darm- und Netzpartien birgt, letztere flächenhaft adhärent; dieser kleinere Bruchsack wird theils stumpf, theils mit der Scheere frei gemacht. Erst jetzt wird der im Beginne umschnittene Hautlappen von 25 : 20 cm grössten Durchmessern ringsum abgetragen.

Seine Innenfläche ist bis auf die zuletzt erwähnte kleinere Hernie vom adhärenten Bauchfell bekleidet. Die durch diese Abtragung entstandenen Wundränder werden von Haut und schwieligem Bauchfell gebildet. Fascienränder und die Fasern der geraden Bauchmuskeln sind noch nicht sichtbar. Doch liegt der Wundrand ringsum dicht an den Fascienrändern.

Es folgt nun eine eigentliche Plastik nach dem Princip der Lappenspaltung: In der ganzen Ausdehnung des Wundrandes dringt die Scheere 2 cm tief ein zwischen Peritoneum und tiefer Fascie, sodass ringsum zwischen beiden Lagen ein 2 cm tiefer Spalt resultirt. Bei dieser Lappenspaltung

tritt auch beiderseits der M. rectus ziemlich atrophisch zu Tage. Beiderseits wird dann durch Lappenspaltung der M. rectus aus seiner Scheide 2 cm nach aussen freipräparirt.

Die so gebildeten breiten Bauchfellwundränder werden flächenhaft fortlaufend mit Catgut vereinigt, dann werden schichtweise mit stärkeren Catgutknopfnähten breit flächenhaft die tiefen Fascienlappen-Wundränder, die Mm. recti und oberflächlichen Fascienwundränder vernäht.

Unterhautfettgewebe und Haut werden gemeinschaftlich mit Seidenknopfnähten in grösseren Abständen geschlossen. Compressivverband. Primäre Heilung, die bis jetzt, nahezu 5 Jahre, anhält.

Fall 3. Fr. W., 29 Jahre alt, am 13. 4. 1893 von mir von einer Ovarialcyste durch die Laparotomie befreit, Bauchdecken durchgreifend mit Seidenknopfnähten vereinigt. Primäre Heilung. Am 12. Tage nach der Operation verlässt Pat. früh morgens heimlich die Anstalt. Pat. stellt sich erst im Januar 1897 wieder vor mit einer 2faustgrossen Bauchnarbenhernie und einer rechtsseitigen Femoralhernie.

19. 1. 97. Radicaloperation in ungestörter Aethernarkose (zuerst Chloroform). Ovale Umschneidung eines Hautlappens, so lang wie die alte Laparotomienarbe, oben und unten spitz zulaufend, seine grösste Breite etwa Handbreite. Unterhalb des Nabels wird die Bauchhöhle vorsichtig eröffnet, der durch die Oeffnung nach abwärts eindringende Finger fühlt keinen Darm angewachsen, nur spärliche, strangförmige Adhäsionen des Netzes an der vorderen Bauchwand, die von innen her leicht unter Leitung des Auges stumpf gelöst werden.

Resection des umschnittenen Hautlappens mit Peritonealbekleidung. Peritoneale Wundränder werden isolirt mit ca. 20 Catgutknopfnähten vereinigt, nachdem sie durch Lappenspaltung von der Fascia transversa bezw. hinteren Rectusscheide 2 cm weit ringsum getrennt sind. Die angefrischten Ränder der tiefen Fascie werden breit flächenhaft mit Catgutknopfnähten adaptirt. Die Rectusscheide links war bereits bei der Anfrischung der Fascie eröffnet und so der M. rectus blosgelegt worden. Der mediale Rand des rechten geraden Bauchmuskels ist um gut Handbreite nach aussen gewichen, wird durch Lappenspaltung hinter der vorderen Rectusscheide freipräparirt und nun werden beide geraden Bauchmuskeln mitsammt der oberflächlichen Fascie durch Catgutknopfnähte exact vereinigt, Haut und Unterhautfettgewebe mit Seidenknopfnähten genäht: Heftpflaster-Compressivverband.

Es folgt die Radicaloperation der Schenkelhernie: Longitudinaler Hautschnitt von 7 cm Länge über dem Bruche, stumpfes Vorgehen in die Tiefe, Freipräpariren des Bruchsackes, welcher der Rosenmüller'schen Grube entspricht, und neben welchem prävesicales Fett vorgefallen ist. Bruchsack nach Reposition seines Inhaltes mit einem Seiden- und einem Catgutfaden abgebunden, abgetragen, Fascienring mit Catgut vernäht (Ven. saphena liegt zu Tage), Unterhautfettgewebe und Haut durch Seide in grösseren Abständen vereinigt, zwischen die Hautwundränder ein kleines Jodoformgazestreifchen zur Drainage eingelegt.

Verband. Heilung per primam.

Fall 4. Frl. T. (aufgenommen 31. 10. 1898), 44 Jahre alt, Körpergewicht 215 Pfund. Seit dem 17. Jahre regelmässig menstruirt, ohne Schmerzen. Hat im 20. Jahre ein reifes Kind normal geboren. Hat sich stets gesund gefühlt. April 1892 wurde sie in derselben Privatfrauenklinik wie Fall 2. angeblich wegen einer Eierstockscyste laparotomirt. Von dem Entstehen und Wachsthum dieser Geschwulst weiss Pat. nichts anzugeben, sie ging in die betreffende Klinik wegen Kreuzschmerzen, Menorrhagien mit Dysmenorrhoe. Seit der Operation sind die Menses schmerzlos, letzte Regel vom 25—30. October.

Die Heilung der Bauchwunde war keine gute. 7 Wochen musste Pat. in der betreffenden Klinik bleiben, weil die Wunde, welche mit Catgut genäht war, an mehreren Stellen offen war und nicht zuheilen wollte. Erst 13 Wochen nach der Operation war die Bauchwunde geschlossen. Obgleich Pat. ständig bis vor 14 Tagen, also 6 Jahre hindurch eine Leibbinde getragen hat, bemerkte sie schon 1 Jahr nach der Operation eine hühnereigrosse Geschwulst, ungefähr handbreit oberhalb des oberen Schambeinrandes nach links von der äusserlich sichtbaren Laparotomienarbe. Der Bruch wurde fortschreitend grösser, die Beschwerden nahmen, insbesondere in letzter Zeit, so zu, dass Pat. arbeitsunfähig wurde.

Status: Sehr corpulente, äusserst fettreiche, starkknochige Person von grosser Statur. An der linken unteren Extremität starke Varicen, besonders im Bereiche der Ven. saphena magna. Die Symphysengegend ist vollkommen überdacht von einem starken Hängeleib, der entsprechend der Mittellinie (linea alba) eine sehr unregelmässig gestaltete, strahlige, breite Laparotomienarbe aufweist. Inmitten dieser Narbe, an der abhängigsten Partie des Hängeleibes bildet eine gut faustgrosse Hernie mit strahlig-narbig veränderter Hautbedeckung den am stärksten und circumscript hervorspringenden unteren Pol des Hängeleibes (vergl. das nebenstehende Photogramm). Unterhalb dieses Poles ist der ganze Leib muldenförmig eingezogen. Diese Einziehung ist dadurch bedingt, dass ein kleiner in situ verbliebener suprasymphysärer Abschnitt entsprechend der Schamfuge mit angrenzenden Partien von dem kolossalen Hängebauch sackartig überlagert ist. Der Hängebauch ist durch die mediane Narbe in 2 Hälften getheilt. Die linke Hälfte der Bauchwand ist stärker ausgedehnt als die rechte. Während die letztere ziemlich kugelig abgerundet erscheint, läuft die linke gegen die Mitte hin nach abwärts mehr conisch aus, die rechte Hälfte nach vorn unten überragend, so dass, von der Seite gesehen, die rechte Hälfte des Hängebauches gegen die linke stark zurücktritt (vergl. die Abbildung). Auf der Höhe der stärksten Hervorragung ist der Leib links von der Narbe semmelartig eingeschnürt. Diese Einschnürung ist vermittelt durch eine strangförmige Narbe (Fascienstrang), welche die grosse Bruchpforte überbrückt und zweitheilt. Es resultiren so eine obere, gut 5 Markstück grosse und eine untere, gut faustgrosse Fascienlücke, durch welche Darmschlingen unter die Haut irreponibel ausgetreten sind (vergl. Fig.). Wir haben es also hier mit einer Doppelhernie zu thun, deren Scheidewand jener quer von der Mittellinie nach links verlaufende Fascienstrang bildet. Der untere Bruchsack markirt sich auch für die äussere Betrachtung als der grössere, indem er nach der Seite hin stärker heraustritt (vergl. Fig.). Der Sitz dieser Doppelhernie, 14 cm unterhalb des Nabels (Luftlinie), entspricht dem grössten Leibesumfang = 136 cm,

wovon auf die linke Hälfte 6 cm mehr fallen, als auf die rechte. In Nabelhöhe ist der Leibesumfang 109 cm. Vom Schwertfortsatz zum Nabel 22 cm, vom Nabel zur Schamfuge 28 bez. 31 cm. Vom Nabel bis zur Stelle maximaler Einziehung des Leibes oberhalb der Schamfuge rechts von der Mittellinie 25 cm, links 30 cm. Auch aus diesen Maassen erhellt das stärkere Befallensein der linken Seite.

Operation am 1. 11. (Gemischte Chloroform-Aether-Narkose, ist durch leichten Asphyxieanfall mit schwachem Puls gestört, Campherinjection, nachdem guter Verlauf.)

Ovaläre Umschneidung der Haut in einem Umkreis, welcher durch die Grösse der Fascienlücken vorgezeichnet ist (etwas median von den fühlbaren Fascienrändern). Der so umschnittene Hautlappen schliesst central die alte Laparotomienarbe ein und läuft, allmälig sich verjüngend, 2 cm unterhalb des Nabels spitz aus. Die Haut wird vorsichtig durchtrennt, in den lateralen Bezirken stösst man unter der Haut auf eine Fettschicht von 12 cm Dicke.

Eröffnung der Bauchhöhle im oberen Wundwinkel zwischen zwei Klemmen; alsdann wird der umschnittene Hautlappen von oben her, soweit er sich von innen, der Bauchhöhlenseite aus, übersehen lässt und

er sich frei von Adhäsionen erweist, schrittweise abgetragen. Der abgelöste Theil wird vom Assistenten möglichst von der Bauchwand abducirt, um den Lichtstrahlen den Durchtritt zu ermöglichen — auch die feinsten Darmadhäsionen werden so dem Auge des Operateurs von der Bauchseite aus deutlich. Die eingeklemmten Darmschlingen lassen sich so aus den Bruchsäcken zurückbringen, die Netzadhäsionen — alles unter Leitung des Auges — lösen. Es werden drei benachbarte Bruchpforten blosgelegt, welche, von kreisrunden Fascienkämmen begrenzt, durch Fascienwülste von einander getrennt sind. Nachdem der Bruchsack von Därmen und Netz stumpf befreit ist, wird das Peritoneum parietale entsprechend dem Hautschnitt mit der äusseren Haut im Zusammenhang abgetragen, die so entstandenen peritonealen Wundränder werden flächenhaft vereinigt (mit feinen Zwirnknopfnähten). Durch Lappenspaltung mit der Blattscheere, welche von der peritonealen Wundlinie aus zwischen tiefer Fascie und Peritoneum flächenhaft in die Tiefe dringt, wird die erstere so weit beweglich gemacht, dass ihre Ränder ohne zu grosse Spannung breit flächenhaft mit Zwirnknopfnähten aneinander gelegt werden können. Ebenso werden durch Lappenspaltung beiderseits die Rectusscheiden eröffnet, links werden dabei Aeste der Epigastrica inf. lädirt und Unterbindungen erforderlich, auch die oberflächliche Fascie wird vom Unterhautfettgewebe durch Spaltung bis zur flächenhaften Adaptionsmöglichkeit getrennt. Nun werden beiderseits die Musc. recti unter Mitfassen der tiefen Fascie durch Zwirnknopfnähte, welche auf der oberflächlichen Fascie geknotet werden, linear aneinander gelegt. Das massige Unterhautfettgewebe und die Hautwundränder werden mit doppelt armirten Seidenligaturen von der Wundfläche aus unter Mitfassen der Aponeurose vereinigt. Compressivverband. Primäre und dauernde Heilung. Beim Verlassen des Bettes zeigte sich einige Tage hindurch doppelseitiges Oedem der Knöchelgegend, das sich bald verlor.

Fall 5. Fr. R. war am 5. 11. 1896 in meine Klinik unter den Erscheinungen einer Peritonitis eingeliefert worden. Es fand sich bei der am 7. 11. wegen lebensbedrohlichen Zustandes der Patientin vorgenommenen Köliotomie als Ausgangspunkt für die Peritonitis ein freier, abgekapselter retrouteriner Kothabscess, der perforirt war und in den sowohl das S. romanum durch eine federkielgrosse Fistel mit stark verdickten, infiltrirten Rändern, als auch das Ostium abdominale der in ihrem ampullären Theile mit Eiter erfüllten linken Tube einmündeten. Die Abscesswand wurde nach vorn von der sehr morschen, eiterig infiltrirten hinteren Fläche des Corpus uteri gebildet. Es gelang nach Resection der linksseitigen Adnexe, den Abscessherd von der übrigen Bauchhöhle auszuschalten, indem die Appendices epiploicae unter sich und mit dem Fundus uteri zur Bildung einer Scheidewand vereinigt wurden. Das Loch im S. romanum wurde umschnitten, und da die Nähte in der morschen Darmwand nicht hielten, in den unteren Bauchwinkel durch Peritonealnähte so fixirt, dass es extraperitoneal lag. Im Uebrigen wurde aber nur die obere Hälfte der Bauchwunde durch zwei Etagennähte geschlossen, dagegen oberhalb und unterhalb des Septums mit Jodoformgaze breit drainirt und unter Watteverband offen behandelt. Bis zum 17. 11 ging noch Koth durch die Fistel nach

aussen ab, von da an blieb sie geschlossen. Am 5. 12. konnte ich eine Secundärnaht durch die gut granulirende, klaffende Bauchwunde anlegen. Am 12. 12. konnte Pat. mit Leibbinde geheilt entlassen werden.

Es bildete sich, wie ja zu erwarten war, sehr bald im Bereiche der unteren Hälfte der Laparotomienarbe ein Bruch mit zweimarkstückgrosser Pforte, durch welche beim Stehen ein Theil der Därme vortrat. Da Patientin im Laufe der Zeit von dem Bruch grössere Beschwerden hatte, vor allem starkes Drängen nach vorn verspürte, und sie auf ihre Händearbeit angewiesen war, so entschloss ich mich am 18. 8. 98 zur Bruchoperation.

(Aethernarkose, 350 g verbraucht. Im Beginne der Operation leichter Anfall von Asphyxie, dann Narkose ungestört). Es wird im Bereiche der alten Laparotomienarbe ein diese central umschliessender längsovaler Hautlappen umschnitten, der die Laparotomienarbe nach der Symphyse zu um 2 cm überschreitet, nabelwärts 2 cm unterhalb des Nabels spitz ausläuft. Im oberen Wundwinkel rechts werden die einzelnen Schichten zwischen zwei Pincetten vorsichtig durchtrennt und die Bauchhöhle eröffnet. Der von hier aus in die Bauchhöhle eingeführte Finger fühlt in grosser Ausdehnung an der alten Laparotomienarbe Netz und Darmschlingen fest flächenhaft angewachsen. Mit grosser Vorsicht werden diese Verwachsungen stumpf gelöst, während der von oben her vom Assistenten abgehobene Hautlappen, ehe er fortschreitend resecirt wird, sorgfältig bei durchfallendem Lichte darauf geprüft wird, ob er noch Verwachsungen mit den Eingeweiden aufweist. Bei der Innigkeit und der Ausdehnung der Adhäsionen erfordert die Freilegung des umschnittenen zu resecirenden Lappens grösste Sorgfalt und viel Zeit. Einzelne strangartige Verwachsungen werden doppelt unterbunden mit der Scheere durchtrennt. In die zweimarkstückgrosse Bruchpforte zieht neben einem Netzstrang ein strangartiges Gebilde, welches sich ventralwärts an einer Darmschlinge inserirt und in die oberflächliche Fascie übergeht. Nachdem der Netzstrang aus dem Bruchsack vorsichtig befreit ist, wird dieses strangförmige Gebilde dicht am Darm innerhalb der Bruchforte mit einem feinen Zwirnfaden abgebunden und dicht darüber abgetragen. Ueber dem Beckeneingang erweist sich das Periton. parietale ventralwärts invertirt und hier mit Dünndarm und S. romanum durch spinngewebsdünne, aber breite Membranen verwachsen, welche sich stumpf trennen lassen. Nach Zurückschieben der Darmschlingen sieht man jetzt das Corpus uteri, mit dessen linkem Horn das S. romanum in der bei der ersten Operation durch Naht bewerkstelligten Weise verwachsen ist. Nun ist die Bauchwand überall von Intestinis frei, und es tritt jetzt ein sehnig glänzender, straff gespannter Strang von der Dicke eines Ureters zu Tage, welcher lateral von dem linksseitigen Wundrand an der Bauchwand fest fibrös adhärent, sich nach der Leistengegend zu verliert, ventralwärts sich bis zu dem linken Uterushorn verfolgen lässt. Es lässt sich angesichts dieses Verlaufes sowie des Umstandes, dass Zugbewegungen an diesem Gebilde sich auf das linke Uterushorn unmittelbar übertragen, dieser Strang als das Lig. rotund. sin. feststellen. Da es als freier Strang im Bauchraum zu Darmabschnürung Veranlassung geben könnte, wird es resecirt.

Nun folgt die plastische Naht: Es werden mit der Scheere nach dem Princip der Lappenspaltung beiderseits vom Wundrande aus die

Fascienblätter vom M. rectus durch Spaltung soweit getrennt, dass bei der folgenden Naht die Fascienwundränder flächenhaft aneinander gelegt und auch die M. recti innig vereinigt werden können. Diese Naht der Bauchwand erfolgt in nur zwei Etagen in Uebereinstimmung mit der von mir beliebten Naht der Bauchdecken, wie ich sie eingangs geschildert habe. Die tiefe versenkte Zwirnknopfnahtreihe vereinigt also beiderseits die Wundränder des Bauchfells, der tiefen Fascie (flächenhaft), die Mm. recti und oberflächliche Fascie (flächenhaft); die oberflächlichen Seidenknopfnähte gehen, die Aponeurose mitfassend, durch das dürftige Unterhautfettgewebe und die Haut. Compressivverband.

Die Convalescenz war, abgesehen von einer wenige Tage andauernden Albuminurie in Folge der Aethernarkose, ungestört. Primäre und dauernde Heilung des Bauchnarbenbruches. In diesem Falle hat die Methode die Feuerprobe an der Hand einer späteren Schwangerschaft glänzend bestanden. Pat. hat Anfang dieses Jahres normal ausgetragen geboren. Sowohl im letzten Schwangerschaftsmonat als auch gleich nach überstandenem Wochenbett hatte ich Gelegenheit, die Patientin zu untersuchen und im Curs vorzustellen: Die Fascienwundränder waren ebenso wie die geraden Bauchmuskeln in innigster Vereinigung geblieben.

Bemerkenswerth ist noch, dass bei dieser Patientin die im Jahre 1896 zur ersten Operation wegrasirten Schamhaare nicht wieder nachgewachsen sind.

Die in den geschilderten Fällen befolgte Technik lässt sich kurz wie folgt zusammenfassen:

Ovalärer Hautschnitt über die Bruchpforte hinaus sowohl nach oben wie nach unten allmählich spitz zulaufend, legt die auseinander gewichenen Fascienränder ringsum frei. Die maximale Breite des zu umschneidenden Hautlappens richtet sich also ganz nach dem Querdurchmesser des Bruchsackes. Die Bauchhöhle wird im oberen Wundwinkel, dicht unterhalb des Nabels vorsichtig eröffnet, und von hier aus die Ausdehnung der Darm- und Netzverwachsungen im Bruchsacke mit dem Finger festgestellt. Während der obere Zipfel des zu resecirenden Hautlappens durch den Assistenten möglichst abgehalten wird, kann die Lösung der Darm- und Netzverwachsungen unter Leitung des Auges von innen her sicher bewerkstelligt werden. Dieses Vorgehen schützt gegen Darmverletzung, welche leicht erfolgen kann, wenn man an einer beliebigen Stelle im Bereiche des Hautschnittes in die Bauchhöhle eindringt oder gar gleich die Bauchhöhle in der ganzen Ausdehnung des Hautschnittes eröffnet. Erst wenn der Bruchsack ganz frei präparirt ist, darf der umschnittene Hautlappen von innen her abgetragen werden mitsammt dem ihm angewachsenen Peritoneum und Narbengewebe. Den im Bruchsacke adhärenten Netzabschnitt

trägt man am besten ab, weil auch er für gewöhnlich narbig und entzündlich so verändert ist, dass er zu weiterer Adhäsionsbildung führen würde.

Den wichtigsten Act — und darin liegt das Besondere der in den mitgetheilten Fällen angewandten Methode — bildet die Lappenspaltung zwischen den einzelnen Schichten der Bauchdecken, um insbesondere breite, flächenhafte Verwachsung der Fascienwundränder zu erzielen, und gleichzeitig die Mm. recti beiderseits fest vereinigen zu können. Durch dieses Verfahren werden die auseinander gewichenen Theile unter möglichst geringer Spannung, so wie sie zusammen gehören, adaptirt und damit die primäre und dauernde Heilung gewährleistet. Wie tief man zwischen die einzelnen Schichten spaltend vordringen soll, wird im Wesentlichen von dem Grade abhängen, in welchem die Fascienränder auseinander gewichen sind. Je grösser ihr Abstand ist, um so ausgiebigere Lappenspaltung ist erforderlich. Ein Heftpflastercompressivverband trägt weiterhin zur Entlastung der Naht bei.

Die günstigen Erfahrungen, welche ich mit der Uebertragung des Principes der Lappenplastik auf die Behandlung der Bauchnarbenbrüche gemacht habe, veranlassten mich, dieses Verfahren an der Hand meiner Beobachtungen empfehlend zu beschreiben.

Aus Prof. L. Landau's Frauenklinik in Berlin.

Zur Kenntniss der Scheidendrüsen und der aus ihnen hervorgehenden Cysten.

Von

Dr. **Georg Davidsohn,**
Assistent der Klinik.

(Mit 1 Abbildung auf Tafel IX.)

Die Genese der Scheidencysten ist bekanntlich — man vergleiche z. B. die ausführliche Zusammenstellung ihrer Entstehungsarten in Veit's Handbuch der Gynäkologie oder in Gebhard's Handbuch der pathologischen Anatomie der weiblichen Sexualorgane — eine äusserst verschiedenartige und stellt dementsprechend ein in den Untersuchungen der Autoren vielfach variirtes Thema dar.

Man hat diese Gebilde theils auf den Wolff'schen Gang und Abschnitte des Parovariums (G. Veit), neuerdings auch auf fötalen Einschluss von Canälchen des distalen Urnierenabschnittes in die Scheidenwand (L. Pick) oder den fornicalen Drüsenanhang des Wolff'schen Ganges (Vassmer) zurückgeführt, des Ferneren auf eine doppelt angelegte rudimentäre, cystisch ausgedehnte Scheide (Freund), auf verklebende und verwachsende Schleimhautfalten der Vagina (v. Winckel), auf Lymphangiektasien (Klebs), auf Oedeme, umgewandelte Extravasate und traumatische seröse Ergüsse (v. Winckel, Thorn), auf Echinococcen und dilatirte Bruchstücke überzähliger Ureteren; endlich auf echte Drüsen der Scheide. Zugleich sind für diese oder jene Gruppe an der Hand der betreffenden Fälle gemeinsame anatomische Merkmale aufgestellt worden.

Am grössten ist unter den vielfachen Mittheilungen über Scheidencysten die Zahl der auf den Wolff'schen Gang zurückgeführten Fälle. Relativ selten dagegen sind als Elemente, von denen Cysten ausgehen können, Drüsen in Frage gekommen. Zu letzterem Punkte citire ich einen der älteren Autoren und zwei der jüngeren Zeit. Virchow[1]) hielt die Schleimcysten der Vagina nach Lage und Inhalt für so vollkommen übereinstimmend mit anderen Schleimcysten, namentlich den tiefsitzenden Nabothseiern, dass eine Abstammung der Cysten von Drüsen für sehr wahrscheinlich zu halten ist. J. Veit[2]) ist geneigt, alle kleinen in der Wand der Scheide liegenden Cysten insgesammt von praexistirenden Drüsen der Vagina herzuleiten, wobei er es dahingestellt sein lassen will, „ob die als Seltenheit anzunehmenden präexistirenden Drüsen etwa selbst abgesprengten Resten des Wolff'schen Körpers entsprechen oder ob sie von der Zeit her persistiren, wo die Scheide selbst noch Cylinderepithel trug.“ Dass Scheidendrüsen (ohne Cystenbildung) sich finden, kann Veit mit anderen Untersuchern bestätigen. Nach Gebhard[3]) müssen auf die von v. Preuschen zuerst nachgewiesenen Scheidendrüsen diejenigen Vaginalcysten zurückgeführt werden, welche, mit Cylinderepithel bekleidet, nicht an der vorderen oder seitlichen Wand gelegen sind und namentlich diejenigen, welche neben dem einfach cylindrischen auch mehrfach geschichtetes cylindrisches und plattes Epithel tragen.

Nun wird freilich trotz dieser bestimmten Stellungnahme der genannten und anderer Autoren die Existenz von Scheidendrüsen von Manchen bekanntlich noch recht skeptisch betrachtet. Sagt doch z. B. Gebhard selbst, dass er niemals Drüsen in der Vagina zu constatiren vermochte. Auch Nagel, Waldeyer u. A. hatten jedesmal in dieser Beziehung negative Befunde. Und ferner ist es, wenn man die nicht gerade kleine Literatur über Scheidencysten und ihre Genese daraufhin durchmustert, sehr auffallend, wie spärlich gerade die Fälle gesät sind, in denen seitens der Autoren die Entstehung der Cysten aus echten Drüsen der Scheide auf Grund klarer histologischer Bilder von nebeneinander stehenden Vaginaldrüsen, Vaginalcysten und vermittelnden Uebergangsformen wirklich

1) Virchow, Die krankhaften Geschwülste. Bd. I. S. 247 u. 248.

2) Veit, Handb. d. Gynäkol. 1897. Bd. I. S. 345 ff.

3) Gebhard, Handb. d. pathol. Anatomie d. weibl. Sexualorgane. 1899. S. 538.

bewiesen ist. Im Gegentheil: Die Beobachtungen dieser Art sind unschwer zu zählen. Ich möchte, soviel ich sehe, hierher kaum mehr als 5 der einschlägigen Fälle (s. u.) rechnen. In diesen gelang es in der That, neben den vaginalen Cysten noch zweifellose, meist sogar mit der Scheidenoberfläche zusammenhängende Drüsen und den Uebergang bezw. Zusammenhang der Cysten mit Letzteren zu demonstriren. In allen anderen von den Autoren hierher gezählten Fällen liegen lediglich nur mehr oder weniger hypothetische Annahmen für den glandulären Ursprung der Scheidencysten vor.

Zudem hat J. Veit in die Auffassung der der Cystengenese zugrunde liegenden Drüsenbildung — ob es sich bei den den Ausgang bildenden Drüsen um echte Scheidendrüsen oder um abgesprengte Reste des Wolff'schen Körpers handelt — eine neue Fragestellung hineingebracht.

Bei diesem Stand der Dinge möchte ich Veranlassung nehmen, einen ausgesprochenen Fall von multiplen Scheidencysten, der die Genese derselben aus Drüsen und letztere als echte Scheidendrüsen in zweifelsfreier Weise beobachten lässt, genauer zu beschreiben.

Eine Uebersicht über die zum gleichen Thema vorliegenden, oben schon erwähnten 5 sicheren Beobachtungen und meine eigene daneben gehalten, dürfte zugleich durch Fixirung der gemeinsamen Charaktere dieser Cysten für die anatomische und klinische Kenntniss derselben einige brauchbare Gesichtspunkte geben.

Die bisher beobachteten und genauer beschriebenen[1]) hierher gehörigen Fälle sind folgende:

I. Kümmel[2]) beschreibt 2 Fälle von Vaginalcysten, die aus Scheidendrüsen entstanden sind.

1. Zwei kaum erbsengrosse Cysten der linken seitlichen Vaginalwand an der Grenze zwischen mittlerem und unterem Drittel, nahe beieinander, nur durch ein äusserst dünnes Septum getrennt, beide in das Scheidenlumen prominirend. Die Cysten sind in das lockere Bindegewebe der Mucosa eingebettet und besitzen nur noch stellenweise eine aus niedrigen, fast cubischen Zellen bestehende Epithelauskleidung. Das

1) v. Preuschen, der ja zuerst Vaginaldrüsen als Gebilde, von denen Cysten ausgehen können, nachgewiesen hat und letztere je nach dem Epithelbefund als Cysten des Ausführungsganges und solche der Höhle unterscheidet (Virch. Arch., Bd. LXX, 1877), giebt eine specielle casuistische Grundlage für diese Behauptung nicht.

2) Kümmel, Ueber cystische Bildungen in der Vagina und im Vestibulum vaginae. Virch. Arch. Bd. CXIV. 1888.

Septum zwischen beiden bildet eine dünne Bindegewebsmembran. Beide Cysten sind in ihrem Bau ganz gleich, doch zeichnet sich die kleinere dadurch aus, dass unter ihr deutliche drüsige Bildungen vorkommen. Letztere stellen fast in einer Ebene liegende, theils quer-, theils längsgeschnittene Schläuche dar mit weiten Lichtungen, an der Innenseite versehen mit einer einfachen Schicht cubischer Zellen mit grossem, gut färbbarem Kern, die zwischen ihren Fusstheilen kleinere rundliche Zellen erkennen lassen. Ganz ähnliche epitheliale Schläuche finden sich in einiger Entfernung von der Cyste dicht unter dem Epithel in dem lockeren submucösen Gewebe. Ausführungsgänge in die Scheide oder Rudimente solcher fehlen.

2. Drei schrotkorn- bis kirschkerngrosse Cysten, von denen die kleinste (a) hinten an der Grenze zwischen mittlerem und oberem Drittel, die zweite (b) dicht neben der unteren Spitze der columna rugarum posterior und die dritte (c) etwa 1 cm weiter seitlich und oben gelegen ist. Den Inhalt von 2a und 2c bildet eine weisse, klebrige Masse, in der Körnchenkugeln, Fetttröpfchen, verfettete Cylinderepithelien und hyalin degenerirte Zellen zu sehen sind. Schnitte durch Cyste 2a zeigen unter dem Epithel, das vielfach seine oberste Schicht verloren hat, starke zellige, besonders perivaskuläre Infiltration. Darunter befindet sich ein kleiner Hohlraum mit mehreren seitlichen Ausbuchtungen, dessen etwas schief getroffenes Epithel aus niedrigen cylindrischen Zellen zu bestehen scheint. An einem Schnitt setzt sich aus diesem Hohlraum ein etwa halbirter Canal zur Scheidenoberfläche fort.

An Stelle der supponirten Cyste 2b sind auf dem Durchschnitt deren zwei zu sehen, die durch eine dünne Scheidewand von einander getrennt sind. Ihre freie Seite ist sehr dünn, nach der Tiefe zu besteht keine scharf abgegrenzte Kapsel. Nirgends in der Wand epitheliale Hohlräume. Die Höhle besitzt in beiden Cysten einfaches Cylinderepithel von hohen protoplasmareichen Zellen mit länglichem Kern, der fast die ganze Breite der Zellen ausfüllt. In beiden Cysten keine Wimperzellen.

Cyste 2c entspricht in ihrem Bau durchaus den zuletzt geschilderten, nur trägt hier eine grosse Zahl der Epithelzellen zarte lange Cilien.

II. Poupinels[1]) Fall betrifft einen zweifrancstückgrossen der Hinterwand der Scheide an der Grenze zwischen oberem und mittlerem Drittel angehörigen Tumor, der sich aus 15 kleinen Cysten zusammensetzt. Der Inhalt der letzteren theils farblos, schleimig oder z. Th. mit Blut vermischt. Sämmtliche Cysten sind sehr oberflächlich unter der Schleimhaut gelegen. An seiner Oberfläche ist der Tumor mit kaum veränderter Vaginalschleimhaut bedeckt. Darunter trifft man eine Schicht Bindegewebe, das von zahlreichen Capillaren durchzogen wird. Tiefer kommt dann ein Lager dichteren Bindegewebes mit glatten Muskelfasern. In diesen beiden Schichten finden sich zahlreiche verschieden grosse und verschieden gestaltete epitheltragende Hohlräume. Theils sind Letztere regelmässig rund, wie Querschnitte von drüsigen Gängen, theils unregelmässig mehr oder weniger in die Länge gezogen, nicht selten sinuös. Die Epithelauskleidung hat stellenweise das Aussehen von in das Lumen einspringenden Falten. Die Epithelzellen selbst sind fast alle Cylinderzellen oder in den grössten Cysten cubisch. Sehr häufig begegnet man

1) Poupinel, Des Kystes du Vagin. Revue de Chirurgie. Bd. IX. 1889.

entweder zwischen diesen Zellen oder, für sich allein die Auskleidung bildend, Schleimzellen. Ein epitheltragender Ausführungsgang nach der Oberfläche ist nicht zu bemerken. Auf einigen Schnitten fanden sich ganz in der Tiefe des Tumors inmitten der Muskelfasern Gruppen von tubulösen Schläuchen, innen mit Cylinderepithel versehen, ramificirt und ziemlich genau dem Längsschnitt einer sinuös-traubigen Drüse entsprechend.

Dementsprechend hebt Poupinel die Aehnlichkeit im Bau dieser Drüsen mit den Glandulae cervicales hervor; und leitet er die zusammengesetzte, oben geschilderte Cyste von analogen Drüsen ab.

III. Im Falle Geyls[1]) handelt es sich um zwei Cysten, eine hühnereigrosse und eine zweite viel kleinere. Erstere ging von der rechten Seite der hinteren Vaginalwand aus, wölbte die untere rechte Vaginalgegend stark vor und stand in inniger Berührung mit dem Rectum, ohne mit demselben verwachsen zu sein. Den Inhalt bildete trübe, braungelbe Flüssigkeit. An der oberhalb der Cyste befindlichen Cystenwand (sc. nach dem Scheidenepithel hin) senkt sich die Epitheloberfläche in die Tiefe und bildet eine grosse unregelmässige Masse von indifferenten Epithelzellen. Letztere, welche an der unteren Grenze mehr cylindrisch sind, stehen in Zusammenhang mit Drüsenlumina, welche von hellen Cylinderepithelzellen umgrenzt werden und sich von der Umgebung scharf abheben. In dichter Nähe dieser Drüsenlumina, aber ein wenig tiefer, sieht man eine nicht unbeträchtliche Zahl anderer Lichtungen, welche einen förmlichen Drüsenacinus darstellen. Dessen Verbreitung ist ein wenig unregelmässig, und die Strukturverhältnisse sind denen eines Adenoma mammae sehr ähnlich. Längs und unter diesem Acinus liegt die Cystenwand, welche grösstentheils entzündet, nur an wenigen Stellen eine vollkommen intacte, von indifferenten Epithelzellen bekleidete Oberfläche zeigt. Dieses Epithel senkt sich in die Tiefe und bildet Massen, denen Drüsenlumina sich genau anschliessen. Letztere befinden sich sogar innerhalb der Epithelmasse und bauen sich aus hellen Cylinderepithelzellen auf, deren unterer Theil einen grossen, runden, körnigen Kern beherbegt.

Die Cyste verdankt nach Verfasser ihren Ursprung ohne allen Zweifel Drüsen, deren Anwesenheit in der Cystenwand selbst bemerkenswerth ist.

IV. Ito[2]) beschreibt 2 polypöse, etwa wallnussgrosse Tumoren im hinteren Scheidengewölbe, $^1/_2$ cm von der portio entfernt. Bei mikroskopischer Untersuchung finden sich in der Tiefe der einen Geschwulst inselartig auftretende Gebilde, die von kleinen runden und oblongen Cysten flankiert werden. Erstere bestehen aus feinsten Drüsenröhrchen mit rein cylindrischem oder leicht cubischem Epithel. Nirgends eine Andeutung von Mehrschichtigkeit, von Bildung von Becherzellen oder von Schleimsecretion. Die Drüsenröhrchen sind von einer schmalen Schicht Muskelgewebe umgeben, dass sich auf dieser Stelle scharf begrenzt vorfindet. Die Röhrchen nehmen hie und da Seitenäste auf, an einer Stelle in sternartiger Anordnung, während anderwärts sich nur

---

1) Geyl, Zur Aetiologie der Vaginalcysten. Centralbl. f. Gynäkol. Bd. XVIII. 1894.

2) Ito, Ueber Fibrome, Cystofibrome und Adenomyome der Scheide. Inaug.-Diss. Halle 1897.

eine ampullenartige Erweiterung zeigt. Kammartige Anordnung und Pseudoglomeruli liessen sich mit Sicherheit nicht nachweisen. Die benachbarten Cystenhohlräume messen nur wenige Zehntel mm und tragen ein schönes niedriges Cylinderepithel. Vereinzelt sieht man, wie ein feinstes Drüsenröhrchen an der Cystenwandung oder in ihrer Nähe verläuft, um hier einzumünden. Nirgends Flimmerbesatz. Vielfach befinden sich ferner unter der Epithelschicht zahlreiche cystische Hohlräume verschiedenster Grösse bis zu 3—4 mm Durchmesser. Sie sind sämmtlich ausgekleidet von cubischem oder cylindrischem, theilweise abgeplattetem Epithel, stellenweise mit Andeutung von Flimmerbelag und nach aussen begrenzt von einer membrana propria. Der Inhalt besteht aus zerfallenden Zellen und Schleim. Zwischendurch liegen verstreut echte tubulöse Drüsen mit leicht geschlängeltem Verlauf, manchmal bis zu 3—4 mm lang. Schönes hohes Cylinderepithel mit basalen Kernen liegt einer membrana propria auf. An der Mündung erstreckt sich das Plattenepithel, bald sich erheblich anschmälernd noch eine Strecke unterhalb des Niveaus der Haut. Die basale Cylinderschicht geht allmählich über in die Cylinderschicht des Drüsenkörpers, wobei Flimmerzellen aufzutreten scheinen. Die Auskleidung des sehr engen Ausführungsganges besteht aus zerfallenden, anscheinend leicht verhornten Plattenepithelzellen. An einzelnen Stellen sieht man den Drüsenkörper zu einem spindeligen, anderwärts wiederum zu einem rundlichen Bläschen aufgetrieben, aber mit noch freiem Ausführungsgang. An einer Stelle hat sich eine derartige in der Entstehung begriffene Retentioncyste nahezu ganz von der Einsenkung der Plattenepithelschicht abgeschnürt. — Es kann daher keinem Zweifel unterliegen, dass die oben erwähnten unter der Epithelschicht gelegenen Cysten ihren Ursprung allein den vorhandenen Scheidendrüsen verdanken.

(Ueber die Stellung dieses Falles im System der mesonephrischen Adenomyome vergl. L. Pick: die Adenomyome der Leistengegend und des hinteren Scheidengewölbes, ihre Stellung zu den paroophoralen Adenomyomen der Uterus- und Tubenwandung. Dieses Arch., Bd. LVII., 1899.)

Der mir durch meinen hochverehrten Chef, Herrn Prof. L. Landau, gütigst zur Bearbeitung übergegebene und im Laboratorium der Klinik mit freundlicher Unterstützung des Herrn Priv.-Doc. Dr. L. Pick untersuchte Fall betraf die 27jährige Frau J. L., die wegen Sterilitas die Klinik aufsuchte.

In einer die höchsten Punkte der rechten Fornix enthaltenden Frontalebene, im höchstgelegenen Punkt des Scheidengewölbes beginnend und bis zur Mitte der Scheide abwärts steigend, sieht man etwas unregelmässig aneinandergereihte, im ganzen flache, hahnenkammähnlich anzufühlende Erhabenheiten. Die einzelnen sind erbsengross oder etwas kleiner, haben aber annähernd dieselbe Grösse; der gegenseitige Abstand ist ein wechselnder, die grössten sitzen oben. Die gesammte Ausdehnung der befallenen Strecke beträgt 3—4 cm. Die knötchenartigen Prominenzen sehen weisslich aus und

sitzen auf einem etwas eingezogenen Grunde. Die Excision derselben in mehreren Stücken erfolgt nach Blosslegung mit der gebogenen Scheere.

Nach Härtung in absolutem Alkohol und Einbettung in Celloidin wurden die Schnitte mit Alaunkarmin und Hämalaun-Eosin gefärbt. Die mikroskopische Untersuchung ergiebt folgendes (vergl. Taf. IX, Fig. 1):

Die Scheidenmucosa ist an vielen Stellen ohne besondere Veränderung. Weder das geschichtete Pflasterepithel, noch das Stroma (str.) zeigt bemerkenswerthe Besonderheiten. Letzteres besteht, wie gewöhnlich, aus einem lockeren, mässig kernreichen fibrillären Bindegewebe mit stellenweise sehr hohen Papillen und zahlreichen meist etwas klaffenden und oft bluthaltigen Haargefässen (ca). In einzelnen Bezirken ist das Epithelstratum etwas verdickt und dicht unter ihm das Corpus mucosae in einem schmalen Streifen rundzellig infiltrirt, nur selten in etwas grösserer herdartiger Ausdehnung. Stellenweise ist die Continuität des Oberflächenepithels durch Blutungen (bl) unterbrochen oder diese sind subepithelial localisirt (Operationstrauma).

In der Tiefe des Bindegewebes gegen die Muskelhaut hin finden sich gelbbräunliche, theils isolirte, theils unregelmässig gruppirte Pigmentschollen und -körnchen, extracellulär gelegen.

An recht zahlreichen Stellen sind in das Schleimhautbindegewebe geschlossene, von Epithel austapezirte, theils drüsige (dr), theils cystische Hohlräume eingesprengt. Sie liegen regellos theils in der subepithelialen Stromalage, theils auch in der Tiefe, theils einzeln, theils zu mehreren. Sie erreichen auf den Schnitten (nach der durch die Härtung bedingten Schrumpfung) über Linsengrösse. Viele sind kleiner, ein Theil, namentlich die drüsigen Formen, ist überhaupt nur mikroskopisch wahrnehmbar. Sie sind entweder gleichmässig rund, oft aber auch unregelmässig und nicht selten mit allen Uebergängen zu spaltförmigen Drüsenschläuchen in die Länge gestreckt bei wechselnder Richtung ihrer grössten Achse. Besonders tritt die Neigung der Cysten- und Drüsencontouren hervor, sich in kleineren und grösseren schlanken oder mehr plumpen Papillen in das Cysteninnere zu erheben, bezw. entsprechende Ausbuchtungen in die Umgebung zu treiben. Dadurch entsteht an drüsigen Schläuchen mehrfach genau der sinuöse ampulläre Contour der Cervixdrüsen (dr), eine Uebereinstimmung, die sich durch die Verzweigung der Drüsentubuli, die Form der Epi-

thelien (drep) und die Beschaffenheit des umgebenden Stromas an einzelnen Stellen bis zur völligen morphologischen Identität mit der Mucosa cervicis steigert: hier werden die Schläuche von hohen pallisadenförmigen Epithelelementen (drep) in einfacher Schicht ausgekleidet; das Zellplasma ist mit Alaunkarmin gar nicht, mit Eosin röthlich gefärbt, völlig durchsichtig und die stark tingirten ovulären Kerne stehen entweder ganz basal oder doch im basalen Abschnitt der Zelle (Schleimsekretion). Gleichzeitig hat sich das lockere fibrilläre Stroma der Scheidenmucosa zu einer strafferen, spindelzellenreicheren und entsprechend stärker gefärbten Tunica (drstr) verdichtet. Kurz, hier besteht das typische Bild der Cervixmucosa, umsomehr, als nicht selten mehrere derartige Bildungen sich zu förmlichen Inseln zusammenschliessen.

Freilich sind diese Bilder nicht allerwärts und in allen Punkten von gleichmässiger Ausbildung zu treffen.

In den cystischen und cystoiden Räumen zeigt das Epithel häufig nur theilweise die geschilderte Qualität, im übrigen mehr indifferente oder cubische oder auch abgeplattete Formen; oder erstere fehlen gelegentlich ganz, und der grösste Theil der Peripherie, ja, selbst die ganze Innenfläche, namentlich der voluminöseren Cysten ist von stark — fast strichförmig — abgeplatteten Epithelien ausgekleidet. Immerhin sind aber doch die hohen Cervixepithelien ähnlichen Sekretionsformen der Zellen in dem Gros der epithelialen Bildungen vorherrschend. (Flimmern sind ebensowenig wie Mitosen mit Sicherheit nachweisbar.)

Nicht ganz so häufig, wenn auch oft genug vorhanden, ist die Analogie der Drüsen- und Cystenumgebung mit dem Stroma der Cervixmucosa ausgeprägt. Oft sitzen die Epithelzellen dem kaum veränderten Bindegewebe der Vaginalmucosa direct auf. Verdichtung und grösserer Zellenreichthum tritt dann nur stellenweise und rudimentär hervor, wennschon eine leichte concentrische Anordnung der Fibrillenzüge um die Schläuche und Hohlräume fast allerorten erkennbar ist. Vielfach sind Rundzellenanhäufungen in diesen zu bemerken, aber fast stets in nur unerheblicher In- und Extensität. Gelegentlich haben sich die Epithelien (Härtungsphänomen) von ihrer fibrösen Unterlage ganz retrahirt oder sind überhaupt theilweise ausgefallen.

Die Cysten sind theils leer, theils mehr oder weniger mit geronnenem Schleim gefüllt, welcher desquamirte Epithelien, Leukocyten, freie Kerne oder Zell- und Kernfragmente einschliesst.

Was die Vertheilung der Drüsen und Schläuche im Schleimhautstroma anlangt, so werden sie, wie oben bemerkt, in allen Lagen und Richtungen getroffen; in die Muskelhaut dringen sie nicht ein. Dagegen besteht an einzelnen Stellen ein direkter Zusammenhang von drüsigen oder cystischen Formationen mit der Oberfläche. Ein Ausführungsgang mit hohem einschichtigen Epithel vom geschilderten cervicalen Typus ausgekleidet, dringt in das Plattenepithel und verschwindet in ihm. An solchen Stellen fällt in der Regel eine starke Leukocytenfiltration um das Drüsen- oder Cystenepithel, um den Ausführungsgang und unter dem Scheidenepithel auf.

In Kurzem also: Reichliche Anhäufung mit Flüssigkeit gefüllter bis erbsengrosser Bläschen, in allen Schichten der Vaginalmucosa längs der hinteren Scheidenwand von der Fornix bis zur Mitte der Vagina. Auskleidung mit einschichtigem schleimsecernirenden cylindrisch-pallisadenförmigen oder niedrigeren Epithel. Zahlreiche spaltförmige, vielfach sinuöse und verästelte Drüsengänge, einzelne mit schmalen Ausführungsgängen, im Plattenepithel der Oberfläche sich verlierend. Uebergänge der Drüsen zu den Cysten in allen möglichen Stadien derart, dass gelegentlich auch cystische Formationen mit dem Oberflächenepithel in Verbindung stehen. Mithin zweifelloser Ursprung multipler Scheidencysten aus ebenso zweifellosen echten Scheidendrüsen. —

Als gemeinsame Merkmale der aus Scheidendrüsen hervorgegangenen, d. h. zugleich mit solchen vorhandenen und zusammenhängenden Vaginalcysten ergeben sich nun nach den insgesammt 6 Beobachtungen folgende:

1. Die Multiplicität der Cysten. In sämmtlichen Fällen, in denen sich Cysten neben Drüsen fanden, sind erstere in mehrfacher, zum mindesten in zweifacher Anzahl vorhanden.

2. Das geringe Volumen der Cysten. Der grössere Umfang der von Geyl beschriebenen uniloculären Cyste dürfte wohl auf Verschmelzung ursprünglich getrennter, viel kleinerer Hohlräume beruhen (vgl. auch den Fall Poupinels). Gehen ja doch gewöhnlich auch die Ovula Nabothi, deren Analoga, wie weiterhin nachgewiesen werden wird, die aus Drüsen hervorgehenden Scheidencysten darstellen, über eine bestimmte, wenig erhebliche Grösse nicht hinaus.

3. Die Einschichtigkeit des Epithels.

Dabei bestehen aber in der Form der Epithelzellen erhebliche

Verschiedenheiten. Nicht selten sind letztere überhaupt auf grossen Strecken der Cystenwandung verloren gegangen. Bald wiederum ist das Epithel ein hohes oder niedriges Cylinderepithel, bald durchaus indifferent, mehr oder weniger cubischem oder plattem Epithel ähnlich, ein andermal ist es vom Cysteninhalt geradezu strichförmig zusammengedrückt. Ein Cilienbesatz ist, am gehärteten Präparat wenigstens, nicht constant. Soviel lässt sich aber mit Sicherheit behaupten, dass in Vaginalcysten, deren Ursprung aus echten Drüsen sicher erwiesen ist, das auskleidende Epithel stets einschichtig ist, und sich, soweit bisher bekannt, in ihnen mehrschichtiges Epithel oder eine Andeutung von solchem nicht findet.

v. Preuschen, der theils mit Cylinderepithel, theils mit Plattenepithel, theils mit beiden Epithelarten ausgekleidete Cysten unterscheidet, je nachdem diese aus dem Körper oder dem Ausführungsgang oder aus beiden Abschnitten der Scheidendrüsen hervorgegangen sind, hat, wie schon erwähnt, eine casuistische Unterlage zur Controle dieser Behauptung nicht gegeben. Ob Gebhard sich mit seiner oben citirten Ansicht, dass auf Scheidendrüsen namentlich diejenigen Vaginalcysten zurückzuführen seien, welche neben dem einfach cylindrischen auch mehrfach geschichtetes cylindrisches und plattes Epithel tragen, nur an v. Preuschen anlehnt oder auf Grund eigenen Materials urtheilt, ist nicht ersichtlich: jedenfalls ist nach den bisher vorliegenden sicheren einschlägigen Beobachtungen Gebhard's Behauptung nicht genügend gestützt.

Dass mit Plattenepithel ausgekleidete Cysten als solche — zwischen embryonal, später verklebten Fällen der Vaginalmucosa — vorkommen, soll damit natürlich nicht geleugnet werden. — Von Vassmer[1]) wird übrigens neuerdings gerade für die aus dem Wolff'schen Gang hervorgehenden Cysten der Scheide die Veränderlichkeit der epithelialen Auskleidung — (eventuell flimmerndes) Cylinderepithel oder typisches geschichtetes Pflasterepithel mit allen möglichen Uebergängen — hervorgehoben.

Bezüglich der Localisation der aus echten Drüsen hervorgehenden Vaginalcysten in den verschiedenen Abschnitten des Scheiden-

---

1) Vassmer, Ueber einen Fall von Persistenz der Gartner'schen Gänge in Uterus und Scheide mit cystischer Erweiterung des in der linken Vaginalwand verlaufenden Abschnitts des Gartner'schen Ganges. Dieses Archiv. Bd. LX. 1900.

rohrs hat sich nichts Einheitliches ergeben. Es scheint, als ob das obere und untere Vaginaldrittel mehr bevorzugt würden wie die mittleren Partien der Scheide. — Hinsichtlich der Localisation in der Schleimhaut selbst sind die kleinen Drüsen und Cysten, d. h. also die Anfangsstadien in allen Lagen, sowohl subepithelial als auch supramusculär zu finden. Im Falle Poupinel's scheint auch die oberflächliche Partie des Scheidenmuskelrohres in Mitleidenschaft gezogen.

Eine auffallende Beschaffenheit oder Erscheinungsform des Stromas der Cysten bez. Drüsen ist ausser in meinem Falle, in welchem die Aehnlichkeit mit dem Cervixstroma um Drüsen und Cysten als sehr bemerkenswerth auffiel, in den übrigen Beobachtungen nicht angegeben. Des Oefteren findet sich hier auch entzündliche Infiltration des Gewebes als Begleiterscheinung der Cystenbildung erwähnt.

Der Cysteninhalt bietet nach den vorliegenden Mittheilungen nichts Charakteristisches. Zum Theil wird seiner in den Beschreibungen gar nicht Erwähnung gethan, in den anderen Fällen wird er als durchsichtig und dünnflüssig-klar, bald als schleimig und fadenziehend oder mit blutigen Beimengungen vermischt beschrieben. Von geformten Elementen kommen in ihm vor desquamirte Epithelien, Leukocyten, freie Kerne, Zell- und Kernfragmente, Fetttröpfchen, verfettete Cylinderepithelien und hyalin degenerirte Epithelzellen.

Es liegt auf der Hand, dass bei der gewöhnlich nicht gerade excessiven Ausbildung dieser aus Scheidendrüsen hervorgehenden Cysten derselben eine besondere höhere klinische Auffälligkeit bezw. Bedeutung nicht innewohnt. Die Cysten erreichen diese Eigenschaften eben nur entweder durch Grösse oder aber durch Multiplicität wie in meinem Falle oder durch Combination mit andersartigen Geschwülsten, d. h. durch Entstehung organoider Tumoren, z. B. polypöser Cystomyome, wie im Falle Ito.

Nach Alledem ergiebt sich zunächst, dass es keineswegs in allen Fällen von Scheidencysten, mögen sie auch von Scheidendrüsen abstammen, gelingen wird, diese Genese unzweideutig aus dem rein morphologischen Befund der Cysten festzustellen. Denn sowohl die Multiplicität (rosenkranzartige Aneinanderreihung von Cysten des Wolff'schen Ganges!), geringes Volumen, Einschichtigkeit des Epithels, fibröses muskelfaserloses Stroma, eventuell Flimmerzellen, klarer Inhalt) finden sich auch (cfr. Vassmer, l. c. S. 40 ff.)

bei Cysten anderer Genese, namentlich solchen, deren Herkunft sich aus dem Gartner'schen (Wolff'schen) Gange ableitet.

Und auch die Localisation kann namentlich gegenüber den Cysten des Gartner'schen Ganges begreiflicherweise immer nur dann als unterscheidend angenommen werden, wenn die Gebilde den typischen Verlauf dieses Canals meiden, also in der hinteren Scheidenwand gelegen sind. Ich möchte hier z. B. darauf hinweisen, dass gerade in meinem Fall die sicher aus echten Drüsen hervorgehenden Cysten die seitlichen Theile der rechten Scheidewand, entsprechend dem Verlauf des Gartner'schen Ganges, einnehmen, überdies sogar in einer Andeutung von perlschnurartiger Reihung, wie sie wiederholt für Cysten des Gartner'schen Ganges als charakteristisch angesehen wurde. Auch im ersten Falle Kümmels nahmen die Drüsen die seitlichen Theile der linken Vaginalwand ein. Und auf der anderen Seite bleibt immer noch zu bedenken, ob Cysten vom Wolff'schen Gang gesetzmässig und ausnahmslos in der That an der seitlichen oder vorderen Wand des Scheidenrohres gelegen sein müssen. Denn man würde denjenigen kaum stricte widerlegen können, der mit einem gelegentlichen anormalen Verlauf des Wolff'schen Ganges rechnet. Wissen wir doch aus den Arbeiten der letzten Jahre, was für sonderbare embryonale Rotationen, Verziehungen, Torsionen die Müller'schen Gänge durchmachen können[1]), also vielleicht auch gelegentlich einmal die Wolff'schen Canäle! Auch kann natürlich die Cyste selbst bei etwas grösserem Volumen unter Umständen eine Art Wanderung antreten.

Eindeutig beweisend für den glandulären Ursprung von Scheidencysten ist meiner Ansicht nach eben nur der gleichzeitige Befund zweifelloser Scheidendrüsen neben den Cysten und sichere Uebergangsstadien zwischen beiden. Und dieses Moment hat mich auch von vornherein bestimmt, unter der grossen Zahl hierher gerechneter Beobachtungen als sicher bewiesen nur die obengenannten anzusehen.

Für die Beurtheilung der Entstehung der Cysten aus Drüsen ist hervorzuheben, dass nicht selten ein „Ausführungsgang" an den Drüsen oder Cysten erhalten ist, der die Verbindung mit der

1) L. Pick, Zur Anatomie und Genese der doppelten Gebärmutter. Dieses Archiv. Bd. LVII. 1899.

Scheidenoberfläche bez. dem Plattenepithel der Scheide vermittelt; andererseits wird er an den aus ursprünglichen Drüsen hervorgegangenen Cysten auch oft vermisst, da ja entweder gerade Unterbrechung des Ausführungsganges, d. h. also die Obliteration der Verbindung mit der Oberfläche die Cystenbildung erzeugt oder bei der aus anderen Gründen entstehenden Cyste der Gang secundär verschwindet. Soweit über den morphologischen Charakter der aus Drüsen entstehenden Vaginalcysten und die histologische Diagnose der Letzteren.

Zu beantworten bleibt zunächst noch die Frage nach der Stellung dieser Cysten im onkologischen System. Stellen die aus Scheidendrüsen hervorgehenden Cysten lediglich Retentionsproducte derselben dar oder gehen sie mit einer gleichzeitigen Vermehrung präformirter Drüsengebilde einher, sind sie demnach, mit anderen Worten, als echte Cystadenome aufzufassen? — Dass proliferative Processe an den Glandulae vaginales in einer der genannten Beobachtungen vorliegen, ist nirgends, auch nicht bei meinem Fall, trotz der grossen Zahl von drüsigen und cystischen Bildungen (durch den Nachweis von Mitosen) sicher gestellt. Der Name Cystofibrome, wie ihn Ito für seine Geschwülste gebraucht, ist daher einstweilen nur bedingt zu acceptiren. Im Princip würde natürlich gegen einen solchen Vorgang Nichts sprechen.

Des Weiteren geben die bisherigen Fälle auch keinerlei Anhaltspunkte für die J. Veit'sche Hypothese, als ob Scheidencysten aus „Drüsen hervorgehen könnten, die embryologisch mit abnormen oder abgesprengten Resten des Gartner'schen Ganges in Zusammenhang stehen.“ Wie soll man sich überhaupt Drüsen der Scheide, d. h. also doch Einsenkungen secernirenden Epithels vom Oberflächenepithel aus vorstellen, welche vom Wolff'schen Körper abgesprengt sind? Man müsste geradezu eine abnorme Communication eines solchen Gebildes mit dem Scheidenlumen bezw. -epithel voraussetzen.

Meiner Ansicht nach sind die Scheidendrüsen von einer ganz anderen Bedeutung, und zwar sind sie durchaus Analoga der cervicalen Drüsenformen: Glandulae aberrantes cervicales im Sinne Veiths.[1]) Sie sind, um mich so auszudrücken, nichts Anderes als eine über die ganze Scheide zersplitterte

1) Veith, Vaginalepithel und Vaginaldrüsen. Virchow's Archiv. Bd. CXVII. 1889.

congenitale Erosion. Und zwar ist diese Anschauung, wie ich glaube, durchaus nicht etwa eine hypothetische, sondern durch meinen Fall bewiesen. Man werfe einen Blick auf die Abbildung! Nicht bloss die Formen der schlanken Epithelien mit ihren basalen Kernen und ihrem durchsichtigen Plasma, sondern auch die der Drüsen (Ramification, ampulläre, sinuöse Formen), sowie das umgebende, von straffem, an Spindelzellen reichem Bindegewebe gebildete Stroma schaffen directe Diminutivinseln von Cervix-mucosa mitten im Stroma der Scheidenschleimhaut. So sind die aus solchen Drüsen hervorgehenden Cysten Nabothseier der Vagina. Damit kommen wir auf die seiner Zeit von Virchow geäusserte und oben citirte Anschauung über die Bedeutung der Schleimcysten der Scheide zurück. Vielleicht werden manchmal durch die geänderten Bedingungen der Umgebung und Ernährung gegenüber den Cysten der eigentlichen Cervixdrüsen Inhalt und Aufbau dieser vaginalen Nabothseier in etwas modificirt. So kann der Inhalt hie und da wohl mehr seröser Natur sein, oder es brauchen, wie ja auch in meinem Falle, nicht alle Drüsen und Cysten den cervicalen Typus so offenkundig zu zeigen. Ob die Scheidendrüsen im unteren Theil thatsächlich als versprengte Glandulae aberrantes der Talgdrüsen der Vulva oder der Bartholin'schen Drüsen, wie Veith und Testut meinen, aufzufassen sind, muss ich unentschieden lassen.

Ebenso ist noch zu entscheiden, wie weit das primäre Carcinom der Scheide (vgl. Fall Bail)[1]) von echten Scheidendrüsen seinen Ausgang nimmt. Principiell würde, um dies auch an dieser Stelle zu betonen, ein solches Carcinom den aus Cervixdrüsen entstehenden entsprechen. Die drüsige Struktur des Carcinoms beweist, wie neuerdings Grawitz[2]) wieder mit Recht hervorhebt, allerdings keineswegs den Ursprung aus einer drüsigen Matrix. Auch ursprünglich solide Epithellager (Plattenepithel der Epidermis, Nebenniere, Débris epithéliaux der Zahnanlage, das Plattenepithel der Scheide) vermögen für sich allein ohne drüsige Urformen Geschwülste von „adenocarcinomatösen" Habitus zu erzeugen.

Wie bekannt, besteht in der definitiven Abgrenzung des Platten-

---

1) Bail, Ueber primäre Carcinome der Vagina nebst Veröffentlichung eines Falles von primärem Adenocarcinom der Scheide. Inaug.-Diss. Tübingen 1900.

2) Grawitz, Deutsche med. Wochenschr. 1890. No. 13.

epithels der Scheide und des Cylinderepithels des Cervicalcanals eine gewisse Variabilität. Kann doch die Cervixschleimhaut in continuo schon bei neugeborenen Mädchen auch auf der Aussenfläche der Portio sich finden (Fischel) oder das Plattenepithel in den Cervicalcanal hinaufreichen und von Drüsen durchsetzt sein.

Diese Variabilität aber äussert sich ferner auch so — das eben demonstrirt mein Fall ad oculos —, dass das Epithel der Scheide heteroplastisch Cervicaldrüsen erzeugt und so die Vaginalmucosa unter Umständen mit glandulären Gebilden durchmischt erscheint. Uebrigens scheint mir dieser Umstand darauf hinzuweisen, dass unter den beiden abweichenden Meinungen über die Bildung der Scheide — aus einem ursprünglich soliden Endzapfen der Müller'schen Gänge (Nagel) oder durch Umwandlung des Cylinderepithels der Müller'schen Gänge in Plattenepithel — die letztere Anschauung die zutreffendere ist, zum mindesten (Werth und Genschow) für den oberen Scheidentheil. Hier besteht eben zuweilen die mit dem Cervixabschnitt der Müller'schen Fäden ursprünglich gleiche Fähigkeit zur Produktion typischer cervicaler Drüsen.

Diese Bildungsvariabilität an der Grenze verschiedener Epithelarten lässt sich ja auch sonst aus der Lehre von den embryonalen Dystopien an anderen Organen in anschaulicher Weise erläutern. Ich erinnere beispielsweise hier nur an den Befund von Magendrüsen in den unteren Abschnitt des Oesophagus (Eberth), oder an das Vorkommen von Talgdrüsen in der Schleimhaut der Mundhöhle, worauf Audry und Delbanco[1]) vor nicht langer Zeit hinwiesen.

So gehören denn die echten Drüsen der Scheide zu einer ganz bestimmten Gruppe embryonaler Bildungsanomalien, die man als epitheliale Heteroplasien an der Grenze differenter Epithelarten bezeichnen könnte.

L. Pick hat auf die auffallende Thatsache hingewiesen, dass in den Fällen mesonephrischer Scheidenadenomyome anscheinend regelmässig auch echte Scheidendrüsen und aus solchen hervorgehende Scheidencysten gefunden werden. Da die Verirrung von Theilen des Mesonephros in die Scheidenwand zweifellos eine Missbildung darstellt, so spricht auch diese Thatsache für meine Auffassung der Vaginaldrüsen als echter Missbildungen.

1) Delbanco, Ueber die Entwicklung von Talgdrüsen in der Schleimhaut des Mundes. Monatsschr. f. prakt. Dermatologie. Bd. XXIX. 1899.

Die Ergebnisse meiner Untersuchungen sind mithin, kurz zusammengefasst, folgende:

1. Die Scheidendrüsen (v. Preuschen) stellen eine echte Missbildung dar. Sie entsprechen einer Heteroplasie cervicaler Drüsen im vaginalen Abschnitt der Müller'schen Gänge. Fraglich ist, ob die Drüsen im unteren Theil der Vagina nicht auch von abgesprengten vulvären Talgdrüsen oder Theilen der Bartholin'schen Drüsen stammen können.

2. Alle strukturellen Eigenthümlichkeiten der Cervixdrüsen (äussere Form, Epithelbeschaffenheit, Stroma) sind an Scheidendrüsen wiederzufinden. Es können förmliche Diminutivinseln von Cervixschleimhaut in der Vaginalmucosa entstehen.

3. Der Ursprung von Scheidencysten aus echten Drüsen der Vagina im Sinne v. Preuschen's ist durch sichere Beobachtung bewiesen.

4. Die so entstandenen Cysten entsprechen principiell den Ovula Nabothi. Etwaige Aenderungen in Inhalt und histologischer Zusammensetzung der letzteren Gebilde erklären sich aus den veränderten Bedingungen des Sitzes und der Umgebung. Combination mit anderen Geschwülsten der Scheide (mesonephrischen Produkten) kommt vor.

5. Als gemeinsame Charaktere dieser vaginalen Cysten glandulären Ursprungs haben zu gelten:

a) die Multiplicität,

b) das geringe Volumen,

c) die Auskleidung mit einschichtigem Epithel.

Gelegentlich sind die ursprünglichen Ausführungsgänge der Drüsen zur Oberfläche hin auch an den Cysten noch erhalten.

Erklärung der Abbildung auf Tafel IX.

Vergrösserung ca. 35fach.

Schnitt etwa aus der Scheidenmitte. Unter dem typischen Plattenepithel im fibrillären Stroma der Mucosa vaginae 2 Drüsen von typischem cervicalen Habitus, sowohl bezüglich der äusseren Form, wie des Epithels, wie des umgebenden Stromas.

ep. Plattenepithel der Scheide.
bl. Subepitheliale Blutung.
str. Fibrilläres Stroma der Mucosa vaginae.
ca. Dilatirte Capillaren in demselben.
dr. Sinuöse ramificirte drüsige Räume im Stroma der Mucosa vaginae.
drep. Epithel derselben.
drstr. Umgebendes kernreiches Stroma.

Retention einer in der normalen Gebärmutter am richtigen Ende der Schwangerschaft abgestorbenen Frucht bis zum 344. Tage.

Von

Dr. **Krevet,**
Mühlhausen i. Th.

In früheren Jahrhunderten wurde allgemein angenommen, dass die Gebärmutter Kinder lebendig und todt weit über das normale Schwangerschaftsende bei sich beherbergen könnte. Die Facultäten von Leipzig und Giessen beglaubigten es noch 1638 und 1689. Ein Kind, das 1 Jahr und 13 Tage nach dem Tode des Vaters geboren wurde, wurde pro legitimo erklärt; es wird berichtet mit gläubigem Ernste, dass ein Kind im Mutterleibe im 11. Monate geschrieen und im 12. lebend zur Welt gekommen sei. Dass eine Frau aus Jonarre nach 3jähriger Schwangerschaft einen lebenden Knaben geboren habe, wird beglaubigt und unterzeichnet vom Bürgermeister des Ortes, einem Notar und 2 Chirurgen.[1]) Noch mehr angestaunt aber wurden die Steinkinder in der Gebärmutter.[2]) So gelehrt und ausführlich die Fälle ihrer Zeit — Küchenmeister führt als ältesten einen aus dem Jahre 1562 an — beschrieben wurden, haben sie doch in den letzten Jahrzehnten immer weniger der Kritik Stand halten können. Die damalige Zeit hatte noch keine Kenntniss von der Extrauterinschwangerschaft, von der

---

1) Lutz, Aerztl. Intelligenzbl. 1879. No. 44.

2) Kulenkampf, Schriften der Universität zu Kiel, 1874: „Ueber Retention abgestorbener Früchte im Uterus“ und Küchenmeister, Dieses Archiv, 1881, Bd. 17, „Ueber Lithopädion“.

Schwangerschaft im rudimentären Nebenhorn und von der interstitiellen Schwangerschaft und so konnte sie diese seltsamen Befunde nur mit der Gebärmutter und dem normalen Schwangerschaftssitze in Zusammenhang bringen. Die pathologische Anatomie hat uns Modernen über die Lithopädien eines besseren belehrt. Im Extrem ist man dann soweit gegangen, die Möglichkeit einer Retention ausgetragener abgestorbener Früchte in der normalen Gebärmutter überhaupt zu leugnen.[1]) Dass es nicht richtig ist, für solche Fälle stets eine Schwangerschaft im rudimentären Nebenhorne anzunehmen, haben neuere Beobachtungen gezeigt, wie die Lehrbücher der Geburtshilfe sie anführen.[2]) Es sind dies Fälle, wo in den letzten Schwangerschaftsmonaten das Fruchtwasser abgeflossen war und das abgestorbene Kind über den normalen Termin in der Gebärmutter zurückblieb. Bei unversehrten Eihüllen aber nahm man bisher an, dass der Uterus am Schwangerschaftsende prompt reagire und den Inhalt heraustreibe. Dass diese Annahme nicht allgemein giltig ist, beweist der Fall, den ich aus meiner Praxis hier erzählen will.

Frau X, 26 Jahre alt, seit Juni 1897 verheirathet, stets gesund und regelmässig menstruirt, war am 12. August 1897 zum letzten Mal unwohl und fühlte sich seitdem schwanger. Die Schwangerschaft verlief ohne besondere Beschwerden. Am Himmelfahrtstage (19. Mai) 1898 musste sie auf einem Spaziergange umkehren wegen Unbehagen und Schmerzen im Leibe. Da die Zeit mit ihrer Rechnung stimmte, so glaubte sie, ihrer Entbindung entgegen zu gehen. Nachdem sie die Nacht und den folgenden Tag noch Wehen verspürt hatte, hörten dieselben auf, und es kam nicht zur Entbindung. In der nächsten Zeit fühlte sie sich wohl, besorgte den Haushalt, der Leib blieb ruhig, sie bemerkte keine Kindsbewegungen mehr und kam es ihr vor, als ob der Leibumfang sich verkleinerte. Am 15. Juni wurde ich auf Anrathen der Hebeamme geholt. Ich finde die Gebärmutter an Grösse dem 8. Schwangerschaftsmonate entsprechend, in Gestalt und Haltung bietet sie nichts Abnormes, das Kind liegt in erster Schädellage. Kindsbewegungen sind nicht wahrnehmbar, ebenso fehlen die kindlichen Herztöne. Der Muttermund ist geschlossen, die Cervix erhalten, durch das vordere Scheidengewölbe sind lockere Kopfknochen zu fühlen, weder seitlich noch hinter der Cervix eine Geschwulst oder Abnormität zu bemerken. Ich beruhigte die Frau, getrost abzuwarten, behielt sie in Beobachtung und liess sie auf Wehen und Abgang von Flüssigkeiten Acht haben. Ich verordnete ihr nichts als sich fleissig Bewegung zu machen. Am 22. Juli erfolgte die Geburt. Die Frau war inzwischen

1) Müller, La grossese uterine prolongée. Paris 1878.
2) Ahlfeld, Lehrbuch der Geburtshülfe. S. 289.

wohlauf gewesen und hatte keinerlei Ausfluss gehabt. In den letzten drei Tagen hatten sich Wehen eingestellt, die am 21. Juli abends heftig und andauernd wurden. Am 22. Juli morgens 4 Uhr untersuchte ich. Ich fand den Muttermund weit offen, den Kopf im Becken, die Schädelknochen liessen sich lose an einander verschieben. Da die Geburt in zwei Stunden keinen Fortschritt darbot, legte ich wegen Wehenschwäche die Zange an. $^1/_2$ Stunde darauf wurde die Nachgeburt nach Credé entfernt, ein seichter Einriss am Damm wurde vernäht. Die Frucht war weiblichen Geschlechtes, wohlgebildet, mit allen Zeichen der Reife, 53 cm lang, macerirt. Der Schädel mit schlotterigen Knochen, die Oberhaut blass, stellenweis in Fetzen abgelöst, reichlicher Panniculus adiposus. Die Nabelschnur ist lang und dünn, besonders in der Nähe des Nabels, die Nachgeburt ist klein, geschrumpft und hart wie wenn in Spiritus gelegen. Das Wochenbett verlief fieberfrei ohne jede Störung. Mit sechs Wochen stellte sich die Regel ein und ist bisher stets regelmässig eingetreten. Die Frau ist gesund, Schwangerschaft besteht zur Zeit nicht. Die bimanuelle Untersuchung des Unterleibes ergiebt nach Lage und Grösse vollständig normale Verhältnisse.

Es waren also am 280. Tage nach der gewöhnlichen Schwangerschaftsberechnung Wehen eingetreten, ohne zur Geburt zu führen. Die Frucht war in den Tagen abgestorben. und der Leib hatte sich seitdem durch Resorption des Fruchtwassers verkleinert: 64 Tage später trat spontan die Geburt ein, ohne dass in der Zwischenzeit Wasser oder Blut abgeflossen oder Fieber eingetreten war. Bei der Entbindung zeigte sich nur wenig braunröthliches Fruchtwasser. Es war also die gesammte Fruchtanlage bis zum 344. Tage in der Gebärmutter zurückbehalten worden mit unversehrten Eihäuten.

Ich finde in der gesammten Literatur nur einen Fall, der dem meinigen im Verlauf und Ausgang gleicht, es ist dies der von H. Kelly beschriebene (Glasgow, Med. Journal 1896, Juli). Eine X para von 44 Jahren bekam am 283. Tage Wehen und Uebelkeit, ohne dass die Geburt erfolgte. Die Kindsbewegungen hörten auf, und es blieb alles ruhig, bis zum 330. Tage, wo die Geburt vor sich ging, bei der auch wegen Wehenschwäche die Zange angelegt wurde, das Wochenbett im Uebrigen ebenso einen guten Verlauf nahm.

Ich betone: das Eigenartige meines Falles ist, dass die Eihäute der am normalen Schwangerschaftsende abgestorbenen Frucht unversehrt waren und es blieben bis zur Entbindung. Retentionen am Ende der Schwangerschaft sind selten; ich lasse die alten Berichte aus dem Grunde, den ich oben angedeutet habe, ausser Betracht, von neueren führe ich die Fälle von Hennig[1]),

1) Dieses Archiv. Bd. 13. S. 292.

Sänger[1]), Strong[2]), Leopold[3]), Peter[4]) an. Mag mancher Fall wegen des meist unglücklichen Ausganges nicht zur Veröffentlichung gelangt sein, immerhin ist die Zahl von missed labour, wie man nach Oldham seit 1847 dies Aussetzen der Geburtsarbeit zu benennen pflegt, klein. Häufiger kommt die Retention in früheren Monaten der Schwangerschaft vor (missed abortion). So konnte Gräfe[5]) aus der Literatur der letzten 40 Jahre 58 Fälle von Retention des menschlichen Eies im Uterus nach dem Fruchttode zusammenstellen. Ich bin der Ansicht, dass die Anzahl bei einiger Aufmerksamkeit der praktischen Aerzte eine bedeutend grössere sein würde. So finde ich eine 1jährige Retention eines Abortiveies von Schäffer[6]) beschrieben, und aus der eigenen Praxis ist mir eine Frau erinnerlich, die am normalen Schwangerschaftsende eine im 5. Monate abgestorbene Frucht gebar und damals aussagte, dass ihr dasselbe schon einmal passirt sei. Die Dauer der Retention beträgt bei Aborten meist 4—6 Monate, sodass, da die Früchte am häufigsten im 4. bis 5. Monate absterben, die schliessliche Geburt sich ungefähr mit dem normalen Schwangerschaftsende deckt.

Wir stehen vor der Frage: Welche Umstände verursachen die Retention? Man hat zur Beantwortung die besonderen Zustände der Gebärmutter, welche man in den einzelnen Fällen von missed labour beobachtete, in Betracht gezogen und sie dafür verantwortlich gemacht. So war im Fall Sänger[7]) die Gebärmutter mit Myomen behaftet, ebenso bei Strong.[8]) Bei der Becker-Laurich'schen[9]) Geburt war eine Verletzung durch Fall während der Schwangerschaft vorgekommen. Ahlfeld[10]) führt tuberkulöse Peritonitis an, die die Gebärmuttermuskulatur unter dem peritonealen Ueberzuge in Mitleidenschaft ziehe durch ödematöse Durchtränkung. Sodann sollen häufige Geburten, langes Stillen, die

1) Centralbl. f. Gyn. Bd. 9. S. 348.
2) Ebendas.
3) Dieses Archiv. Bd. 11. S. 391.
4) Monatsschr. f. Geb. u. Gyn. Bd. 9. H. 4. Sitzungsber. d. geburtsh. Ges. Philadelphia. 1. 12. 98.
5) Festschrift für Ruge.
6) Monatsschr. f. Geb. u. Gyn. Bd. 8. H. 4.
7) s. oben.
8) s. oben.
9) s. Hennig.
10) Lehrbuch, s. oben.

Nähe des Klimakterium, kurz alles, was die Leistungsfähigkeit des Hohlmuskels herabsetzt, die Retention verschulden. Man hat sie also in erster Linie mit dem Muskel der Gebärmutter in Beziehung gebracht. Ausserdem wird noch von Nervenkrankheiten allgemeine Paralyse angeführt. In meinem Falle trifft von allen diesen Umständen keiner zu. Die Frau ist jung, Erstgebärende, in der Schwangerschaft ist keine Krankheit noch Verletzung vorgekommen, die Gebärmutter ist gesund und normal, wie ich hinterher zum öfteren festgestellt habe. Betreffs des Nervensystems möchte ich anführen, dass sie ein stilles, schüchternes Naturell hat, kein thatkräftiges Temperament, sie ist zart und verzärtelt erzogen. Bei Kelly findet sich ebenfalls von vorhingenannten Zuständen nichts angegeben. Demnach sind wir noch nicht so weit, aus den Einzelbeobachtungen allgemein giltige Schlüsse zu ziehen und die Inertio uteri erklären zu können. Zuvor müssten wir das Alltägliche des Geburtseintrittes definiren, ehe wir die Ausnahme seines Ausbleibens zu verstehen trachten. Das Wesen der Geburt ist unserer Erkenntniss noch verschlossen. Wenn wir die Muskelelemente und die Ganglienzellen des Gebärorgans kennen, so haben wir damit das Uhrwerk noch nicht ergründet.

Ebensowenig wie die Ursache der Retention ist das Absterben der Frucht am normalen Termin aufgeklärt. In meinem Falle lag bis zum 280. Tage das Ei unversehrt in der Gebärmutter und das Kind hatte bis zu der Zeit gelebt. Von Seiten der Mutter und des Uterus lag keine Krankheit vor; das Kind ist zwar nicht obducirt, doch aus dem Umstande, dass es bis dahin gelebt und zu normaler Grösse und Gestalt sich entwickelt hat, ist eine Krankheit oder Anomalie bei ihm nicht anzunehmen. Es stirbt also, wenn die Gebärmutter am Termin die reife Frucht nicht austreibt, dieselbe ab, so gut wie bei Extrauterinschwangerschaft. Genau nach Tag und Stunde sind die Dauer der Wehen, die vorausgehen und die Zeit, die darnach bis zum Tode der Frucht verstreicht, nicht festzustellen. Gilt dies allgemein? Ich meine ja. Die Tragzeit unterliegt wohl auch beim Weibe geringen Schwankungen wie dies in höherem Grade von den Hausthieren bekannt ist, und es kommen seltene Fälle von Partus serotinus vor — ich erwähne aus der Literatur Sarwey[1]) mit 303,

1) Dieses Archiv. Bd. 43. S. 176.

Lutz[1]) mit 303, Olshausen[2]) mit 324 Tagen Tragzeit und mit einem Weiterwachsthum bis zu 58—60 Centimeter — aber im Allgemeinen sind wir doch zu der Annahme berechtigt, dass ein Zeitpunkt im Princip der Keimanlage besteht, auf den die Geburt gewissermassen eingestellt ist und zu welchem Veränderungen in den Beziehungen der Frucht zur Mutter Platz greifen, die die Ausstossung und wenn diese unterbleibt, den Tod der Frucht zur Folge haben. Die fundamentale Beziehung aber zwischen Mutter und Kind besteht in der Circulation und der Ort dafür ist die Placenta. Hier haben die anatomisch-mikroskopischen Untersuchungen einzusetzen. Und in der Frucht liegt das Centrum für diese Vorgänge, die gewaltigen Kreislaufumwälzungen, wie sie nach der Geburt bestehen, beginnen vorher und leiten die Geburt ein. So hat schon Hasse[3]) 1887 von einer allmählich eintretenden, vollkommenen Ablenkung des Blutstromes der Vena cava inferior von der linken Vorkammer zur rechten Kammer, von einer relativen Volumsabnahme des Ductus venosus Arantii und des Ductus Botalli gesprochen. Diese Veränderung der Circulation würde sowohl zur Erklärung des Geburtseintrittes wie auch des Absterbens der Frucht sich verwenden lassen. Ebenso ist das Absterben bei länger dauernden Geburten auch ohne Annahme besonderer Schädlichkeiten hiernach verständlich.

Ich wende mich jetzt zu dem für den Praktiker wichtigsten Theile der Diagnose und Behandlung des missed labour. In dem vorliegenden Falle war die Diagnose leicht zu stellen. Anamnese und Tastbefund ergaben mit Sicherheit eine Retention. Dass die Verhältnisse nicht stets so klar liegen, sondern die grössten Schwierigkeiten die Beurtheilung des Falles selbst unmöglich machen können, beweist die Literatur. Vor Allem handelt es sich darum, das Vorhandensein einer Schwangerschaft im rudimentären Nebenhorn auszuschliessen. Das Vorkommen derartiger Schwangerschaften ist gar nicht so selten. Jänsch[4]) konnte 1873 zwanzig zusammenstellen. In verschleppten und complicirten Fällen, wenn das Fruchtwasser abgeflossen ist, wenn Entzündungs- oder Eiterungsprocesse bestehen, Geschwülste am Uterus sitzen, sind Irrthümer

1) s. oben.
2) Centralbl. f. Gyn. 1889. S. 11.
3) Festschr. f. Geb. u. Gyn. Bd. VI. S. 1.
4) Virchow's Archiv. Bd. 58. S. 185.

unvermeidlich. So operirte Werth[1]) vermeintlich eine Fruchtretention im Uterus und bei der Section stellte sich eine Schwangerschaft im rudimentären Nebenhorne heraus, und umgekehrt erging es Sänger[2]), der in Narcose ein schwangeres rudimentäres Nebenhorn diagnosticirte und nach der Operation einsah, dass das Kind in dem durch Myome verunstalteten Uterus gesessen hatte. Daher ist es gekommen, dass Manche jeden missed labour leugneten und alle Fälle für verkannte Nebenhornschwangerschaften ansahen, zumal seitdem nachgewiesen wurde, dass ausgetragene Schwangerschaften hierin vorkommen. Kussmaul[3]) hatte 1858 bestritten, dass die Früchte über den 6. Monat hinaus im Nebenhorn sich entwickelten, aber in den 70er Jahren wurden 3 ausgetragene Fälle bekannt Turner, Salis, Litzmann[4]); ich finde dazu einen vierten von Pereinikoff.[5]) Als Merkmale dieser Schwangerschaft gelten die seitliche Entwicklung und ovoide Form des Gebärorgans, der verschiedene Ansatz der runden Mutterbänder. Nach dem dabei stets vergrösserten Haupthorn ist innerlich hinten, vorn und seitlich zu tasten, ebenso nach dem Verbindungscanal oder -strang, der vom schwangeren Nebenhorn zum Haupthorn hingeht. Es können normal verlaufende Geburten im Haupthorn vorausgegangen sein, wie in dem Fall Werth, die den Gedanken nicht aufkommen lassen, eine Missbildung des Uterus und einen abnormen Schwangerschaftssitz vor sich zu haben. Jedenfalls müssen die Erfahrungen uns mahnen, bei jeder Retention an die Schwangerschaft im rudimentären Nebenhorn zu denken und ihr Vorhandensein bei der Untersuchung auszuschliessen, denn für unser Handeln ist die richtige Diagnose von grösstem Werth, da bei Schwangerschaft im Nebenhorn sofort die Laparotomie vorzunehmen ist.

Um zu entscheiden, was der Arzt zu thun hat, wenn eine Retention im Uterus vorliegt, müssen wir auseinanderhalten, ob die Eihäute intact sind, oder ob bereits Wasser und Mekonium abgeflossen sind.

Bei intacten Eihäuten ist zu einem abwartenden Verhalten dringend zu rathen. Zwei solche Beobachtungen, wie die Kelly's

1) Dieses Archiv. Bd. 17.

2) s. oben.

3) Verhandlungen d. naturw. med. Ver. zu Heidelberg. Bd. V.

4) Missbildungen des Uterus. De las Casas dos Santos. Dissertation. Berlin.

5) Monatsschr. f. Geb. u. Gyn. Bd. VIII. H. 3.

und die meinige, müssen genügen, um sich ein für alle Mal aller Versuche, künstlich die Geburt in Gang bringen zu wollen, zu enthalten. Denn was lehrt die Erfahrung? Einmal, dass dergleichen Eingriffe den gehofften Erfolg, die Geburt prompt zu erledigen, nicht haben — ich finde in der Literatur keinen einzigen Fall verzeichnet —, zum zweiten aber, dass durch diese Versuche die allertraurigsten Verhältnisse geschaffen werden. So sagt Ahlfeld[1]), die Versuche der Aerzte, bei bestehendem missed labour durch alle möglichen Mittel Wehen hervorzurufen, haben zumeist nur Infection zur Folge gehabt, und die Mehrzahl der Frauen ist unentbunden zu Grunde gegangen. Man lese nach bei Kulenkampf[2]) und Küchenmeister[3]). Es ist ein schreckliches Leichenfeld, was sich vor unserem Blicke ausbreitet; dagegen wissen wir nun aus Erfahrung, dass man geduldig nach 50 und 64 Tagen den spontanen Eintritt der Geburt erhoffen kann. Was aber, wenn er darnach noch immer nicht eintritt? Kann die Frucht dauernd in der Gebärmutter zurückbleiben? Von den extrauterinen Früchten wissen wir, dass die Eischaale verkalken und die Frucht mumificirt drin eingeschlossen bleiben kann, oder dass die Oberfläche der Frucht selbst ohne Eihülle sich mit einer Kalkschaale überziehen kann. Hennig will von den alten Steinkindern 5 als intrauterin gelten lassen, aus der neueren Literatur kenne ich keinen Fall, viel wahrscheinlicher ist wohl, dass der endliche Verlauf der ist, dass die Eihäute platzen und der Muttermund sich öffnet, und so stehen wir vor dem 2. Theil der Behandlung: wie haben wir uns bei retinirten Früchten mit eröffneter Eihöhle zu verhalten?

Hatten wir bei geschlossenem Ei die Aussicht auf spontane Geburt, so lehren uns die Fälle, die mit gesprengten Eihäuten zur Beobachtung kamen, dass selbst nach 8 Monaten die Geburt nicht in Gang kam. Wissen wir doch von den Aborten, welchen Unterschied es ausmacht, ob das Wasser abgeflossen ist oder nicht, wie verschleppt die ersteren Fälle verlaufen. Ueberblicken wir, was die Pathologie über das Schicksal retinirter Früchte festgestellt hat, so

---

1) Lehrbuch, S. 244.

2) Ueber Retention abgestorbener Früchte im Uterus, Schriften der Universität zu Kiel. 1874.

3) Ueber Lithopädion, Dieses Archiv. 1881. Bd. 17.

kann bei bis zu 6 Wochen alten Früchten die gesammte Anlage vollständig resorbirt werden; kleine Föten aus den nächsten Monaten schrumpfen, mumificiren, während die grösseren meist maceriren. Die kleinere Frucht schlüpft aus den geplatzten Häuten leicht heraus, dagegen wird die ältere, weil grösser, in der Gebärmutter zurückgehalten. Nach den Untersuchungen von Gräfe und Mertens[1]) erhält sich die Placenta, wächst aber nicht weiter, die Gefässe thrombosiren, Chorion und Amnios gehen unter, ebenso die Nabelschnur. Die fötalen Eihüllen können alle Merkmale lebenden Gewebes behalten, ja am Ectoderm und Syncytium wurde Zellenwucherung beobachtet, während das Stroma der Zotten regressiv und hyalin degenerirt. Fäulniss kann selbst bei offner Eihöhle ausbleiben, wie im Falle Becker-Laurich nach 8 Monaten. Dies steht in Einklang mit der heutigen Auffassung, dass die Zersetzung erst durch Zutritt von Bakterien veranlasst wird. Ohne auf den Streit über den Keimgehalt des Genitalkanales einzugehen, steht doch jedenfalls soviel fest, dass die Gefahr der Infektion bei offener Eihöhle eine grosse ist. Wenn kein Fieber vorhanden, das Allgemeinbefinden ungestört ist, gewiss so ist es auch hier gestattet, zu warten. Doch wie lange? Wir werden je eher, je besser die Gebärmutter ihres gefährlichen Inhaltes entleeren. Man halte sich nicht lange mit Wehen erregenden Mitteln wie Douchen, Bougie, Tamponade auf, die Gebärmutter ist eben nicht erregbar, der Eingang muss mit Gewalt erweitert, stumpf oder scharf (Dührssen), und die Frucht herausgeholt werden. Da das Kind abgestorben ist, so ist nur Rücksicht auf die Mutter zu nehmen, sie ist in schonendster Weise zu entbinden. Wir werden den vorliegenden Schädel perforiren und extrahiren, bei Querlage wenden oder mit dem stumpfen Haken entwickeln. Und so steht zu hoffen, dass heute bei besserem Wissen und Können das Resultat günstiger für die Mutter ausfällt, als in der vorantiseptischen Zeit.

Dagegen bleibt die Prognose für die complicirten und inficirten Fälle schlecht. Bei Myomen wird die Laparotomie nothwendig sein, bei inficirter Retention wird es auf schnelle Entleerung, eventuell mit nachfolgender Totalexstirpation, ankommen. Bestehen chronische Eiterungen mit Perforationen in anliegende Organe, so wird vorsichtige Entfernung der Knochen

1) Zeitschr. f. Geb. u. Gyn. Bd. 30.

und Freilegen der Eiterheerde noch Genesung nach langem Siechthum ermöglichen.

Nach Allem sehen wir, dass wir die Retention für eine schwere Geburtsstörung zu halten haben, die den behandelnden Arzt in grosse Sorge versetzt. In solcher verantwortungsvollen Lage beherzige er die drei Dinge: Bei der Diagnose an Schwangerschaft in rudimentärem Nebenhorn zu denken, bei geschlossenen Eihäuten keine Polypragmasie und bei aktivem Vorgehen strengste Antisepsis!

Druck von L. Schumacher in Berlin.

Aus Dr. Abel's Privat-Frauenklinik zu Berlin.

Die Dermoidcysten des Ovariums, ihre Abkunft von dem Wolff'schen Körper.

Von

Dr. S. W. Bandler.

(Mit 67 Abbildungen im Text.)

(Schluss.)

Operationsgeschichte.

Fall 1. Frau L. Schnitt in der Linea alba. Beim Eingehen mit der Hand fühlt man den Tumor links fest mit dem Beckenboden verwachsen, das Netz und die Därme adhärent. Zunächst werden die Netzadhäsionen so weit es geht stumpf gelöst, zum Theil abgebunden, desgleichen werden zwei Darmadhäsionen abgebunden und abgeschnitten. Um mehr freies Feld für diese Seite zu haben, wird erst die rechte Seite vorgenommen, an der mit Leichtigkeit ein Ovarialtumor von weissem, höckerigem Aussehen vor die Bauchwunde gezogen wird. Das Ligamentum latum, das den Stiel bildet, wird umstochen und abgeschnitten. Bei den Versuchen, nun die linken Adnexe, welche auch mit dem Uterus adhärent sind, herauszuheben, und bei der stumpfen Loslösung derselben kommt es zu einer starken Blutung aus der Tiefe. Der Schnitt wird deshalb bis über den Nabel verlängert und erst jetzt gelingt es den Tumor herauszuschälen und vor die Bauchdecken zu bringen, wobei eine Abtheilung platzt und der trübe eiterige Inhalt in die Bauchhöhle fliesst. Die Flüssigkeit wird so schnell wie möglich aufgetupft und die Tiefe mit Gazekissen festtamponirt. Nunmehr wird zur Abbindung dieses Tumors geschritten, welcher sich aus einem Ovarialtumor und der mit diesem festverwachsenen, verdickten Tube zusammensetzt. Das Ligamentum latum, welches auch hier den Stiel bildet, wird nach und nach abgebunden und die Tube dicht am Uterus abgeschnitten, was ohne grosse Schwierigkeiten gelingt. Die Blutung ist durch Tamponade wesentlich beschränkt, einzelne noch blutende Adhäsionen werden umstochen, bis schliesslich die Blutung vollkommen steht. Nach gründlicher Toilette des Douglas'schen Raumes wird die Bauchwunde geschlossen. Gesund entlassen.

Der rechtsseitige Tumor, 7 cm lang und $5^1/_2$ cm breit, von länglicher Gestalt, besteht aus zwei Theilen, einem soliden und einem cystischen. Der solide Theil sitzt an dem einen Ende der Geschwulst und sitzt dem cystischen wie eine Mütze auf. Auf dem Querschnitt erweist

Figur 62.

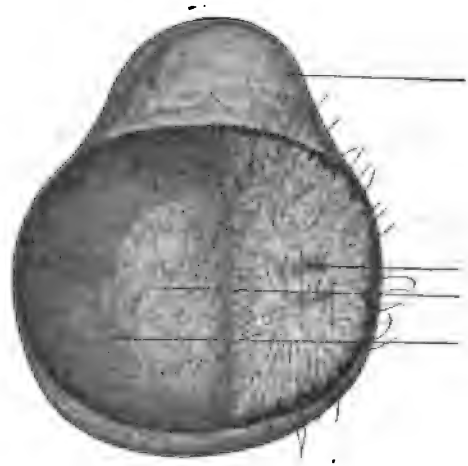

a Rest des Ovariums. b Mit Haaren bedeckte Dermoidzotte. c Theil der Cystenwand, welche noch mit Plattenepithel bekleidet ist. d Durchscheinende, mit Granulationsgewebe bekleidete papierdünne Cystenwand, deren Aussenseite die direkte Fortsetzung der Ovarialoberfläche bildet.

sich der solide Theil als das Ovarium mit mehreren verschieden grossen cystischen Gebilden, deren grösstes ungefähr die Grösse eines Kirschkerns hat. An der dem Hilus des Ovariums entsprechenden Seite befindet sich die Cyste, aus welcher sich ein schmieriger, breiiger, mit Haaren vermischter Inhalt bei der Eröffnung entleert. Die Cystenwand ist auf der einen Seite papierdünn und zum Theil durchscheinend, während sie sich auf der anderen Seite erheblich zu der sogenannten Zotte verdickt. Dieselbe bildet eine ca. $2^1/_2$ cm breite, ca. 4 cm lange, bis fingerdick über die Innenfläche hervorragende Erhebung und ist dicht mit Haaren bewachsen. Die Zotte selbst ist nicht vollkommen solide, sondern zeigt auf dem Durchschnitt mehrere cystische Bildungen. Aus der übrigen Cystenwand sieht man ebenfalls in ihrer ganzen Ausdehnung Haare von hellblonder Beschaffenheit hervorwachsen, welche jedoch, wie sich aus der mikroskopischen Untersuchung ergiebt, nicht in der Wand entstanden, sondern mit dieser fest verklebt und zum Theil mit Granulationsgewebe bedeckt sind.

Der Tumor der linken Seite besteht aus dem bedeutend vergrösserten Ovarium, 7 cm lang, $3^1/_2$ cm hoch, $2^1/_2$ cm dick, und der ebenfalls fingerdicken Tube, welche sich um das Ovarium zum grössten Theil herumlegt und mit diesem innig verwachsen ist. Die Oberfläche des Ovarialtumors, der sich zum grössten Theil solide anfühlt, ist uneben und zeigt nur an einzelnen Stellen kugelige cystische Hervorragungen. Ungefähr in der Mitte der convexen Oberfläche befindet sich ein ca. $2^1/_2$ cm langer Riss, derselbe war, wie oben gesagt, durch Platzen einer mit schmierigem Inhalt gefüllten Cyste entstanden. Auf einem Längsschnitt durch das ganze Ovarium sieht man, dass dasselbe von einer Reihe bis kirschengrosser Cysten und Cystchen durchsetzt ist; dieselben sind mit einem Inhalt gefüllt, welcher nach Verhärtung in Alkohol eine käsige

Beschaffenheit zeigt. Die Art der Cysten entspricht makroskopisch den in dem erhaltenen Theile des Ovariums der anderen Seite vorhandenen Cysten, wenn auch hier die Grösse derselben theilweise einen grösseren Umfang erreicht hat. Der Durchschnitt durch die Tube zeigt, dass die Verdickung derselben sowohl durch eine Verdickung der Schleimhautfalten als auch durch eine Verdickung der Wand bedingt ist. Das Fimbrienende ist als solches nicht mehr erhalten, sondern mit dem Ovarium fest und untrennbar verwachsen.

Mikroskopischer Befund: Auf dem Schnitt durch den Rest des Ovariums sieht man, dass das Gewebe noch in reichlicher Ausdehnung annähernd normal erhalten ist. In der Parenchymschicht befinden sich noch zahlreiche, zum Theil ruhende, zum Theil wachsende Follikel. An einzelnen Stellen sind auch Corpora adbicantia vorhanden. Die Gefässe zeigen das normale Verhalten. Die makroskopisch sichtbaren verschieden grossen Cysten erweisen sich bei der mikroskopischen Betrachtung mit Sicherheit als Follikelcysten; von besonderem Interesse ist eine derartige über kirschkerngrosse Cyste, welche noch an dem einen Theile ein normal eingebettetes Ei enthält, welches im folgenden Bilde gezeichnet worden ist.

Figur 63.

Reifer Graaf'scher Follikel.

Die Oberfläche der Zotte ist mit einem mehrschichtigen Plattenepithel bedeckt, welches sich ziemlich glatt über die Oberfläche zieht und nur an einigen wenigen Stellen etwas tiefere Einsenkungen in das Gewebe bildet, sodass der zwischen diesen Einsenkungen befindliche Theil des Stromas eine entfernte Aehnlichkeit mit Hautpapillen hat. Es möge aber gleich hier hervorgehoben werden, dass es sich nicht um wirkliche Papillen handelt, wie sich ohne Weiteres aus der vollkommen anderen Anordnung der Gefässe ergiebt. Auch die Färbung auf elastische Fasern zeigt, dass letztere nicht wie in der normalen Haut mit feinen Verzweigungen in die Papille hinein Ausläufer senden, sondern hier ebenso vertheilt sind, wie in dem übrigen Gewebe; es handelt sich also trotz der scheinbaren Aehnlichkeit nicht um papilläre Erhebungen des unterliegenden Gewebes, sondern um mehr oder weniger tiefe Einsenkungen des Epithels. Die Schichten des Epithels sind in diesem Präparate weniger zahlreich als in der gewöhnlichen Haut. Es lässt sich jedoch ein deutliches Statum germinativum unterscheiden. Ueber diesem sind ungefähr 2—3 Lagen kleinerer Zellen, denen mehrere Schichten

grösserer glatter Zellen folgen, die oberste Fläche ist mit einem in Abstossung begriffenen, der Hornschicht entsprechenden Lager bedeckt.

Das unter dem Epithel liegende Gewebe besteht zum grössten Theil aus fibrillärem Bindegewebe, zwischen welchem unregelmässig verstreut Bindegewebszellen liegen. Gefässe sind in diesem Theile nur sehr spärlich vorhanden und bieten nichts Besonderes. Durch diese Schicht vom Epithel getrennt liegt ein ausgedehntes Lager von acinösen (Talg-) und Knäueldrüsen. Letztere sind zum Theil erweitert und mit einem Cylinderepithel ausgekleidet, die einzelnen Cylinderepithelien sind auffallend breit, haben einen rundlichen, mehr an der Basis sitzenden Kern und einen granulirten Zellenleib. Der der Höhlung zugekehrte Theil jeder Zelle ist abgerundet und mit einem schmalen Saum umgeben, welcher einem Flimmerbesatz zu entsprechen scheint. Mit Sicherheit lassen sich jedoch die einzelnen Flimmerhaare nicht erkennen. Die Zellen haben Aehnlichkeit mit den wie Nierenkanälchen auskleidenden Zellen, nach aussen sind diese drüsigen Gebilde durch eine Membrana propria von dem umgebenden Gewebe abgesondert. Zwischen diesen Drüsen und den Talgdrüsen befinden sich ausser Haaren verschieden zahlreiche Bündel von quergetroffenen glatten Muskelfasern, ausserdem sind in dieser Schicht zahlreiche Längs- und Querschnitte von Haaren und Haarbälgen vorhanden, welche theilweise durch das Epithel nach aussen dringen. Von drüsigen Bildungen sind fernerhin zwei cystisch erweiterte Gebilde hervorzuheben, welche weiter in der Tiefe näher der Basis der Zotte gelegen sind. Die Grenze zwischen den zwei grossen Cysten ist von einem Knorpelstück und einer Gruppe von kleinen drüsigen Gebilden

Figur 64.

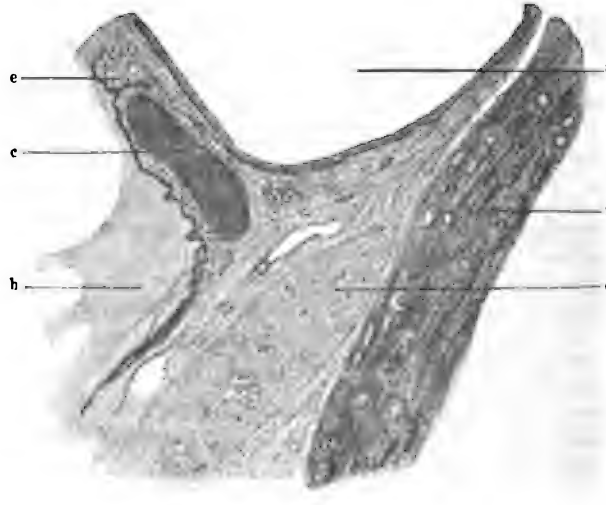

a Cyste mit mehrschichtigem Flimmer- und Cylinderepithel. b Cyste mit mehrschichtigem Flimmer- und Cylinderepithel, welches kleine Sprossen treibt, mit Cysteninhalt. c Knorpel. d Knochen mit Knochenmark und Havers'schen Canälchen. e Adenomatöse Bildungen. f Rest des Ovarialgewebes, welches die Basis der Zotte darstellt.

gebildet, die eine Cyste a) ist mit einem mehrschichtigen Flimmerepithel ausgekleidet. Die unterste Lage dieser Schicht bildet eine continuirliche Reihe von ganz dunkel gefärbten Kernen, die oberen Schichten bestehen aus etwas länger gestalteten Zellen, die oberste Schicht zeigt stellenweise deutliche Flimmern, darauf liegen stellenweise Absonderungen, von welchen die Cyste ausgefüllt ist. Die andere Cyste b) ist von einem mehrschichtigen Epithel ausgekleidet, auch deutlich mit Flimmern bedeckt. Die Innenwand dieser Cyste im Gegentheil zu der Cyste a) zeigt mehrere kleinere Sprossen, die nach der Cyste hineinragen. Diese Sprossen entsprechen in ihrem Bau vollständig denen eines Kystadenoma papillare. In dieser Cyste liegt auch ein Inhalt, der sich der Färbung nach als derselbe zeigt wie in Cyste a). Unmittelbar unter dieser Cystenwand und wie es scheint von deren Epithel ausgehend befindet sich eine bis zu dem Knorpel reichende und diesen auf 3 Seiten umgebende Drüsenschicht.

Die Drüsen sind ziemlich eng und liegen so dicht an einander, dass zwischen den Drüsenwandungen von einem interglandulären Gewebe nichts mehr vorhanden ist. Die Epithelien dieser Drüsen sind ziemlich breite Cylinderzellen, nach der Höhlung hin schmaler wie an der Basis und so hoch, dass fast das ganze Innere von den Epithelien ausgefüllt ist und nur in einzelnen Drüsen eine minimale Lichtung übrig bleibt. Der Kern der Zellen ist klein und liegt ganz an der Basis, der Zellleib ist äusserst fein granulirt und nimmt die Färbung fast garnicht an. In einzelnen etwas weiteren Drüsen hat man den Eindruck, als wenn theilweise Becherzellen vorhanden sind. Will man einen Vergleich mit einer normalen Drüsenbildung heranziehen, so würden diese Drüsen nach ihrer Form und ihrer Anordnung grosse Aehnlichkeit mit den Drüsen der Magenschleimhaut haben. Neben diesen Bildungen befinden

Figur 65.

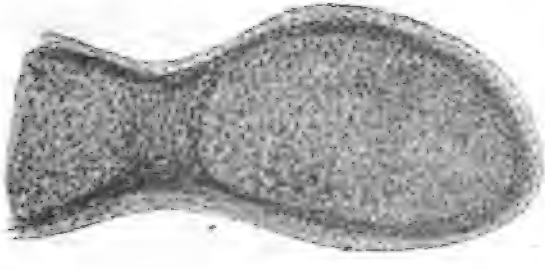

Knorpel aus der Dermoidcyste No. 1.

sich noch andere drüsige Gebilde, welche jedoch wesentlich von den ersteren verschieden sind. Dieselben sind entweder lang gestreift oder ziemlich stark erweitert. Die Epithelien sind kleine kubische Epithelien. Die Gänge sind von einer deutlichen längsverlaufenden Schicht fibrösen (musculösen?) Gewebes umgeben. Der Knorpel ist normal hyalin und auf einen Seite von fibrillärem Bindegewebe umgeben, während an der anderen Seite die oben beschriebenen Drüsen bis dicht an denselben herantreten.

Unterhalb des Knochenstückes, also an der Basis der sogenannten

Zotte, ist noch eine nicht unerhebliche Schicht Ovarialgewebes übrig. Dasselbe besteht aus den gewöhnlichen Bindegewebszellen mit Gefässen, an denen irgend welche Veränderungen nicht wahrnehmbar sind; ausserdem findet man einzelne Follikel und ein in Rückbildung begriffenes Corpus luteum. Das vorher erwähnte Knochenstück bietet ebenfalls die Beschaffenheit normalen Knochens mit Knochenmark und Haver'schen Canälchen dar. Zwischen den Talgdrüsen der Oberfläche und der Cyste a erstreckt sich ein Gewebe, welches viele kleine Kerne enthält, wie auch pyramidale protoplasmareiche Zellen mit central liegendem Kern. Die Grundlage dieses Gewebes ist reticular ähnlich. Es ist dies ein Gewebe, welches Wilms als Gliagewebe mit Ganglienzellen beschrieben hat und welches er in jeder Dermoidcyste findet.

Figur 66.

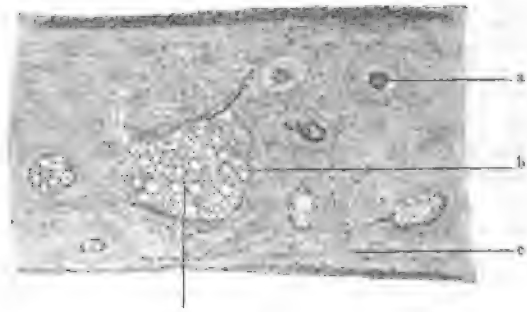

Knochenstück aus Dermoidcyste No. 1.
a Havers'sche Canälchen. b Knochenmark. c Knochensubstanz.

Das andere Ovarium enthält eine Reihe kleiner und kleinster Cysten, welche sich bei der mikroskopischen Untersuchung als Follikelcysten erweisen; dermoide Gebilde oder Cysten mit Flimmerepithel waren nicht vorhanden.

Fall 2. Die vorliegende Geschwulst setzt sich aus verschiedenen Theilen zusammen, und zwar kann man deutlich das total cystisch degenerirte Ovarium mit der noch zum Theil aufliegenden Tube und ihrem Fimbrien-Ende von einem grossen cystischen Tumor unterscheiden, dessen Innenfläche theilweise aus glatter Wand besteht, theilweise mit papillären Excrescenzen bedeckt ist. Hieran schliesst sich ein gestielter Tumor mit ausserordentlich dünner, durchscheinender Wand und gallertartigem Inhalt; der mit papillären Bildungen auf der Innenfläche bedeckte Tumor lag intraligamentär und war durch Adhäsionen so fixirt, dass derselbe bei der Herausnahme platzte und sehr zerrissen entfernt werden konnte. Mit Ausnahme der einen im Ovarium gelegenen Cyste, welche einen käsigen, schmierigen Inhalt enthält, hatten sämmtliche übrigen Cysten einen gleichmässigen gallertartigen Inhalt. Wenn wir zunächst auf die Beschreibung der im Ovarium gelegenen Cysten näher eingehen, so zeigt sich, dass vom Ovarialgewebe nur noch ausserordentlich wenig übrig geblieben ist, da zum Theil die Wand der nach aussen gelegenen Cysten, welche der Albuginea des Ovariums entsprechen sollen, papierdünn geworden ist. Die Cysten, deren grösste noch in gehärtetem Zustande 3 cm lang und $3^1/_2$ cm breit ist, sind durch ausserordentlich

Figur 67.

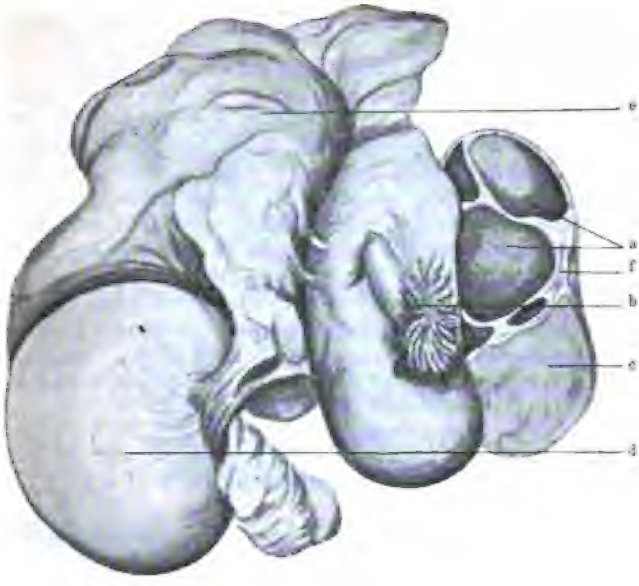

Ovarielles und intraligamentäres Kystadenoma proliferum.
a Cysten des Ovariums mit gallertigem Inhalt. c Cyste des Ovariums mit käsigem Inhalt. b Tube mit fimbrigem Ende. f Rest vom Ovarialgewebe. e Intraligamentäre Cyste. d Dünnwandige gestielte Cyste im Zusammenhang mit e mit durchscheinender Wand und gallertigem Inhalt.

Figur 68.

Scheidewand zwischen 2 Cysten von Fig. 67, a.
a Mehrschichtiges flimmerndes Cylinderepithel. b Fibrilläres Gewebe der Wand. c Myxomatös degenerirtes Gewebe der Wand.

dünne und durchscheinende Zwischenwände von einander getheilt. Der intraligamentäre Tumor steht in unlösbarem Zusammenhange mit dem Hilus des Ovariums und stellt eine grosse Cyste dar. Ebenso wie der von diesem Tumor gestielt ausgehende gleichmässig runde, oben bereits beschriebene glattwandige Tumor mit gallertigem Inhalt.

Mikroskopische Beschreibung. Scheidewand zwischen zwei Cysten a) Die Wand besteht aus einem fibrillären Bindegewebe, dasselbe ist in dem unter dem Epithel liegenden Theile ausserordentlich zellenarm und fest, es folgt dann eine Schicht mehr lockeren Gewebes, der sich eine weitere Schicht mit zahlreichen Zellen anschliesst. Unter dieser letzteren befindet sich schliesslich eine Schicht, welche in grossen Zügen myxomatöse Degeneration aufweist und in welcher zahlreiche Gefässe vorhanden sind, deren Wandungen ebenfalls myxomatös degenerirt sind. Die Epithelbekleidung besteht aus einem ausserordentlich deutlich geschichteten Flimmerepithel, welches theilweise in gerader Linie die Wand auskleidet, theilweise aber auch deutliche Vorsprünge in das Innere der Cyste bildet. Unter diesem Flimmerepithel finden sich Bündel quergetroffener glatter Muskelfasern.

Figur 69.

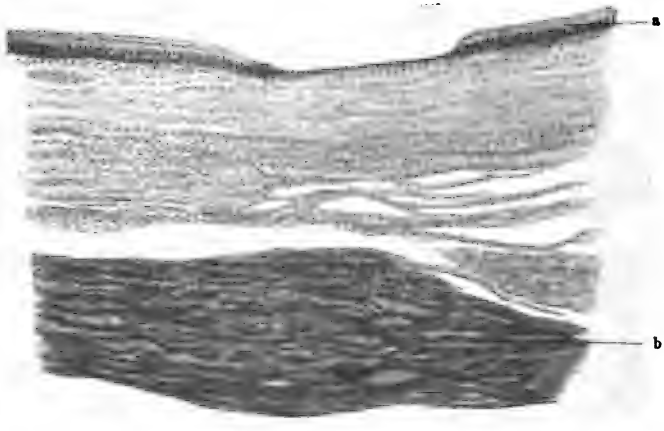

Eine Stelle der Wand aus Figur 68 bei starker Vergrösserung.
a Mehrschichtiges flimmerndes Epithel, theilweise unterbrochen. b Myxomatös degenerirtes Gewebe der Wand.

Wand der intraligamentären Cyste e. Sie besteht aus einem welligen fibrillären Bindegewebe, welches nach innen lockerer und zellenärmer, nach aussen fester und zellreicher ist. Die Innenwand ist mit einem mehrschichtigen flimmernden Epithel ausgekleidet, welches deutliche Sprossen in das Innere der Cyste sendet. In dem amorphen Zellinhalt sieht man noch abgestossene Cylinderepithelien mit deutlichen Flimmerhaaren, welche zum Theil vollkommen erhalten, zum Theil in Zerfall begriffen sind. Es ergiebt sich hieraus, dass der Inhalt der Cyste theilweise aus dem von den Epithelien producirten Schleim, zum anderen Theil aus den Zerfallsproducten der abgestossenen

Epithelien besteht; es ergiebt sich aber auch andererseits daraus, dass das Epithel in ausserordentlich lebhafter Wucherung und dauernder Degeneration begriffen ist.

Figur 70.

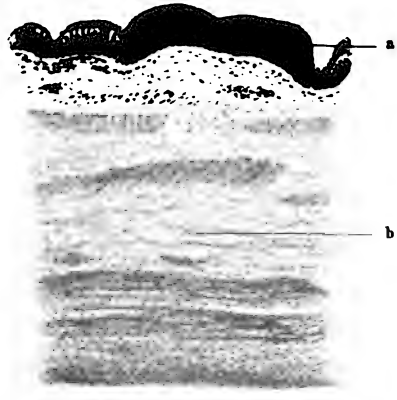

Wand der intraligamentären Cyste von Fall 2.
a Mehrschichtiges flimmerndes Cylinderepithel. b Bindegewebiges Stroma.

Die papillären Excrescenzen der Cyste e bestehen aus einem kernreichem Bindegewebe, welches unregelmässige Sprossen und Vorsprünge, wie auch Einsenkungen zeigt. Dieselben sind mit einem bald niedrigem, bald hohem Epithel mit tiefliegendem Kern bedeckt. Das Epithel ist theilweise flimmernd, grösstentheils enthält es Becherzellen und ist überall activ secernirend. Das Epithel wuchert bedeutend mehr wie das unterliegende Gewebe, sodass Einsenkungen nach Art der Lieberkühn'schen Drüsen mehrfach vorhanden sind. Eine myxomatöse Degeneration der Oberfläche wie auch des unterliegenden Gewebes ist an verschiedenen Stellen vorhanden.

Der Inhalt der Cyste (d) ist durch Härtung in Alkohol von fester Consistenz. Die Wand ist so dünn, dass an Schnitten kaum etwas zu sehen ist.

Fall 3. Der Tumor besteht aus dem vergrösserten Ovarium und der daran liegenden nicht veränderten Tube mit dem Fimbrienende. Das Ovarium hat ungefähr die Grösse eines Hühnereies. Auf dem Durchschnitt sieht man, dass das Ganze einen Cystenraum darstellt mit einer ca. $^1/_2$ cm dicken, ringsherum ziemlich gleichmässig verlaufenden Wand. Diese Wand stellt den Rest des Ovarialgewebes dar. Ebenso wie die Aussenfläche des Tumors ist die Innenwand ziemlich glatt, mit Ausnahme einer dem abgeschnittenen uterinen Ende der Tube entsprechenden Stelle, an welcher sich die sogenannte Zotte in einer Ausdehnung von ca. $3^1/_2$ cm Länge und ungefähr $1^1/_2$ cm Höhe in die Innenwand hinein erhebt. Von der Zotte wachsen reichliche Mengen mehr oder minder langer blonder Haare in die Höhlung hinein, deren Inhalt aus dem bekannten Dermoidbrei mit darin liegenden Haaren besteht. Nachdem die Zotte zwecks mikroskopischer Untersuchung abgeschnitten war, sieht man, dass in die Wand hinein noch einzelne bis

Figur 71.

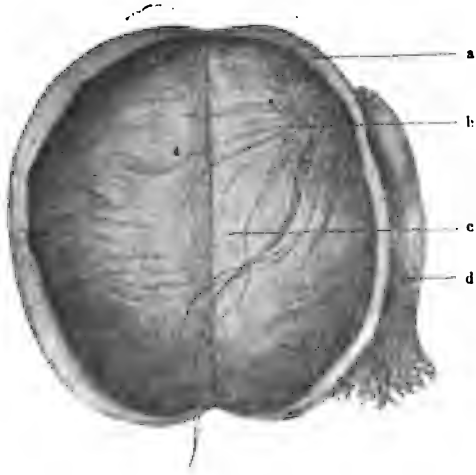

Dermoidcyste des linken Ovariums von Fall 3.
a Rest des Ovarialgewebes, die Cystenwand darstellend. b Sogenannte Zotte mit Haaren. c Cystenwand. d Tube mit Fimbrienende.

ca. 2 cm tiefe Höhlen oder Spalten gehen, aus denen ebenfalls Haare von obiger Beschaffenheit herauswachsen. Die äussere Wand dieser

Figur 72.

Schnitt durch den Hilus ovarii in der Nähe der Zotte von Fig. 71.
a Normales Ovarialgewebe mit Hilusgefässen. b In Rückbildung begriffenes Corpus luteum. c Recessus mit Plattenepithel ausgekleidet. d Fibromatöse Neubildung. e Epithelgänge (Reste des Wolff'schen Körpers).

Nebenhöhlen (Tochterdermoide) ist fast papierdünn. Der übrige Theil der Wand bietet auf dem Durchschnitte nichts Besonderes.

Mikroskopische Beschreibung. Schnitt durch die Wand der Cyste am Rande der Zotte am Hilus ovarii zeigt zunächst in dem erhaltenen ovariellen Gewebe keine besonderen Abweichungen vom normalen. Die Gefässe sind in gewöhnlicher Zahl vorhanden, das bindegewebige Stroma enthält reichliche Zellen. Nach Aussen hin ist eine reichliche Zunahme von fasrigem Bindegewebe nachweisbar, während die Zellen deutlich zu Grunde gegangen sind an dem Uebergang des noch normalen Ovarialgewebes. In dieser fibromatösen Neubildung finden sich die Durchschnitte von fünf, mit einem cubischen Cylinderepithel ausgekleideten Gängen, welche nach ihrer Lage und Gestalt wohl mit Sicherheit als Reste des Wolff'schen Körpers anzusprechen sind. Dieselben Gänge finden sich, wie wir später sehen werden, in der Zotte selbst.

Schnitt durch die Wand der Cyste, am Rand der Zotte einen Recessus (Tochterdermoid), von der Zotte ausgehend treffend. Das Stroma der Wand wird von einem zellarmen, welligen, faserigen Bindegewebe gebildet, welches man wohl als Rest des Ovarialgewebes auffassen kann.

Figur 73.

Schnitt durch einen Recessus in der Wand der Dermoidcyste von Fig. 71. a Bindegewebiges Stroma. b Mit Plattenepithel ausgekleidete Gänge. c Ein sich in 2 Theile gabelnder langer Gang.

Figur 74.

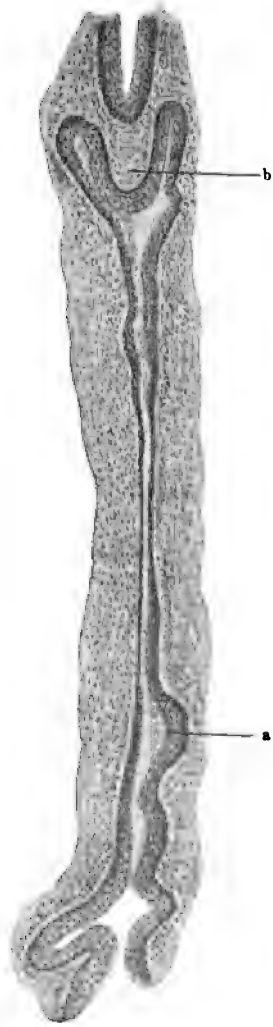

Schnitt durch den Epithelgang von Fig. 73 (c) bei starker Vergrösserung. a Mehrschichtiges Plattenepithel. b Gabelung des Ganges (Zahnbildung).

Was an diesem Theil von besonderem Interesse ist, sind die tiefen, in das Innere des Gewebes eindringenden Gänge, die man an zahlreichen Stellen sieht, und welche sich in der Tiefe mehrfach in zwei und mehr Theile gabeln. Diese Gänge sind mit einem deutlichen mehrschichtigen Plattenepithel ausgekleidet.

Neben den Gängen sieht man an einzelnen Stellen Quer- und Schrägschnitte durch Haarbälge. Andere Producte des Ektoderms, wie Talgdrüsen etc., sind nicht vorhanden. Wir geben im folgenden Bild

die Abbildung eines solchen Ganges bei starker Vergrösserung und möchten die Vermuthung aussprechen, dass vielleicht die Stelle b den Ausgangspunkt für eine Zahnbildung geben könnte.

Schnitt durch die Zotte zeigt, dass sie mit einem sogenannten Stiel mit dem Ovarialgewebe, das gewissermaassen die Basis der Zotte bildet, verbunden ist. Die Zotte ist mit Plattenepithel bedeckt, welches an

Figur 75.

Schnitt durch den Dermoidwulst von Fall 3 (Erklärung im Text).

Figur 76.

Uebergang des Epithels des Dermoidwulstes vom Stiel zur Ovarialbasis bei starker Vergrösserung.

a Plattenepithel des Dermoidwulstes. b Cylinderepithel mit drüsenähnlichen Einsenkungen. c Flimmerndes Cylinderepithel. d Plattenepithel. e Sprossen mit mehrschichtigem Cylinderepithel. f Plattenepithel auf die Basis des Tumors übergehend.

manchen Stellen epitheliale Einsenkungen in die Tiefe bildet. Auf der einen Seite geht das Plattenepithel auf den Stiel über und dann weiter auf die Innenfläche des Ovarialgewebes, welches einen Theil der Innenfläche der Cyste bildet. Auf der anderen Seite geht das Plattenepithel (b) in ein deutliches Flimmerepithel (c) über, dann zeigt es Einsenkungen, die mit einem mehrschichtigen cylindrischen Epithel bekleidet sind. In diesem finden sich auch Becherzellen. An dem Stiel befindet sich ebenfalls eine Bekleidung von mehrschichtigem Cylinderepithel, von welchem sich eine Gruppe von acinösen Drüsen (h) deutlich abgezweigt hat und weiter in die Tiefe gewuchert ist. Die einzelnen Drüsen sind mit einem cylindrischen durchsichtigen Epithel bekleidet, welches deutliche an der Basis liegende Kerne besitzt. Diese drüsigen Gebilde entsprechen vollkommen den Drüsen, welche im Falle 1 als Abschnürungen von der Cyste a und b geschildert worden sind. An der Stelle, an welcher das

Figur 77.

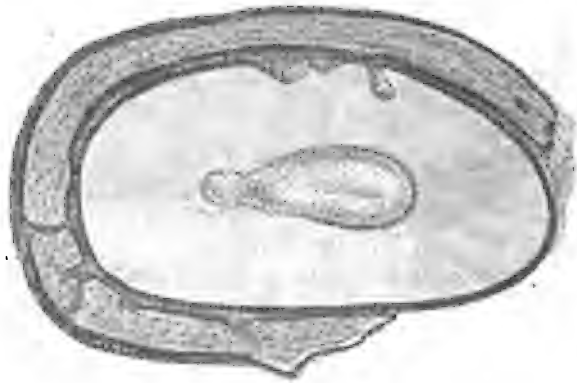

Durchschnitt durch den Zahn a von Fig. 76 bei starker Vergrösserung.

Figur 78.

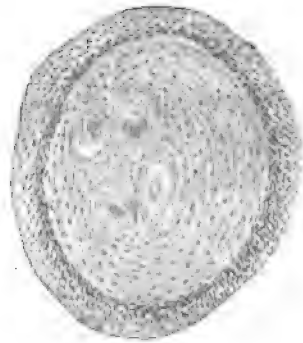

Knochenstück Fig. 75 (f) bei starker Vergrösserung mit Havers'schen Canälchen.

Epithel auf das Ovarialgewebe übergeht, ist dasselbe ein mehrschichtiges flimmerndes Cylinderepithel. In der Zotte finden sich unter dem Epithel zahlreiche Talgdrüsen, die vorher besprochenen acinösen Drüsen, Fettgewebe, fibrilläres Bindegewebe und der Querschnitt durch einen Knochen (a), um den eine Bindegewebsschicht herumgeht, von welcher

Figur 79.

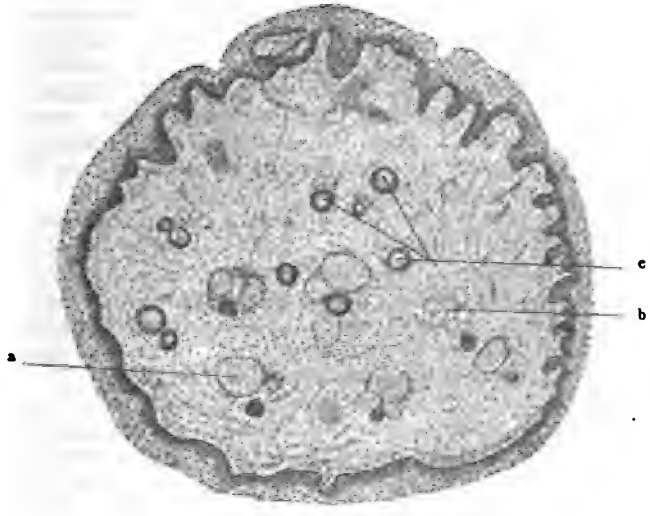

Stelle Fig. 75 (d) bei starker Vergrösserung.
Insel von Plattenepithel umgeben, mit Talgdrüsen (a), Knäueldrüsen (b) und quergetroffene Haare (c).

Figur 80.

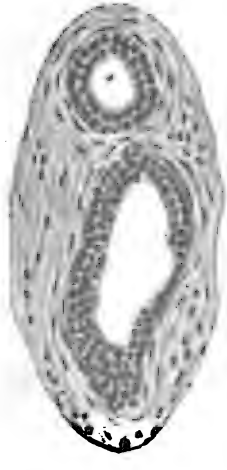

Epithelgänge, den Wolff'schen Gängen ähnlich, unter dem Epithel des Stieles von Fig. 75 liegend. Starke Vergrösserung.

nach Aussen wiederum eine Knochenschicht sich befindet, welche an einzelnen Stellen durch das Bindegewebe durchbrochen werden. Um die letzte knöcherne Schicht geht nochmals eine dünne Bindegewebsschicht herum. Der innere Theil dieses Knochens zeigt keine Havers-schen Canälchen, ist dagegen radiär gestreift, wie man es in der Substantia eburnea des Zahnes findet, so dass wohl kein Zweifel bestehen kann, dass es sich um den Durchschnitt durch einen Zahn handelt. Ausserdem sind an verschiedenen Stellen follikelähnliche Anhäufungen von Rundzellen (i), auch verschiedene Knorpelstücke sind hier vorhanden (f). Am Stiel, wo das mehrschichtige Cylinderepithel vorhanden ist, zeigen sich deutliche Abschnürungen, die direct in die besprochenen acinösen Drüsen übergehen, da finden sich auch vereinzelte oder gruppenweise gelagerte quergetroffene Gänge mit cylindrischem Epithel bekleidet, die vollkommen identisch sind mit den früher besprochenen Resten des Wolff'schen Körpers sind (Fig. 80).

An der Basis, in dem ovariellen Gewebe, liegt der Knoten d, welcher mit Plattenepithel bedeckt ist. In dem Knoten sind Talgdrüsen, Knäueldrüsen und Haare. Unter dem Knoten findet sich ein Drüsengang, dem in Fig. 80 ähnlich, welcher mit ein- und mehrschichtigem Epithel ausgekleidet ist. Das Epithel scheint theilweise Flimmern zu besitzen. Sicher sind sie nicht nachweisbar. Unter dem Knoten sind Inseln rundzelligen lymphadenoiden Gewebes, Fig. 75 (i).

Fall 4. Der Tumor ist von ungefähr Gänseeigrösse. Die Aussenfläche ist ziemlich glatt, nur an einzelnen Stellen befinden sich mehr oder minder breite, äusserst feste Adhäsionen, durch welche der Tumor mit dem Uterus und den Därmen verwachsen war. An dem Tumor sitzt die auf kleinfingerdick verdickte Tube. Auf dem Durchschnitt durch den Tumor sieht man, dass das nach dem Fimbrienende der Tube gelegene Stück noch einen nicht unbedeutenden Rest vom Ovarial-

Figur 81.

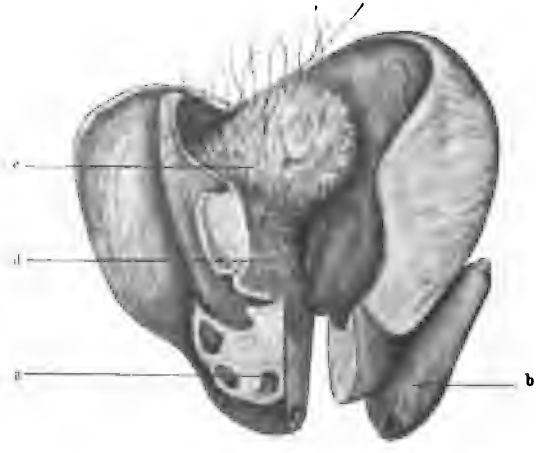

Dermoidcyste des Ovariums von Fall 4.
a Ovarialgewebe mit Cystchen. b Tubenrest. c Zotte mit Haaren. d Mit Epidermis bekleidete Innenwand, aus der ebenfalls Haare wachsen.

gewebe mit mehreren Cysten und Follikeln darstellt. Von der unteren Fläche geht die Dermoidcyste aus und zeigt auf ihrer Innenwand in grosser Ausdehnung gefältete epidermisähnliche Innenfläche. An der einen Seite hat sich zwischen der Ovarial- und Dermoidwand eine circa taubeneigrosse Cyste gebildet, welche dem Recessus gleicht, die wir im vorigen Falle beschrieben haben, nur dass hier dieser Recessus eine weit grössere Ausdehnung angenommen hat. Der Inhalt der Cyste bestand wiederum aus dem bekannten schmierigen Dermoidbrei mit Haaren darin. Auf der Innenwand kann man die sich deutlich abhebende Zotte mit rauher Oberfläche und mit herauswachsenden Haaren erkennen. Man kann aber auch so makroskopische hier sehen, dass sich von der Zotte aus die hautähnliche Beschaffenheit in weit grösserer Ausdehnung über die Innenfläche erstreckt, als in den vorigen Fällen, darum sieht man auch hier, dass das Herauswachsen der Haare nicht nur von der Zotte ausgeht, sondern auch von einem grossen Theile der übrigen Innenwand. Zähne oder Knochen sind makroskopisch nicht sichtbar.

Mikroskopische Beschreibung: Dünne Cystenwand entfernt von der Zotte. Die Wand besteht in der Hauptsache aus wenigem faserigen Bindegewebe mit mässig vielen Gefässen, besonders in der

Figur 82.

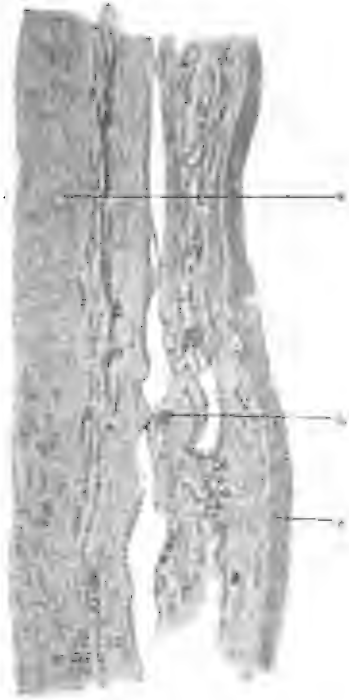

Schnitt durch die Cystenwand, entfernt von der Zotte von Fig. 81.
a Fibrilläres Bindegewebe mit Follikeln. b Gefässe. c Granulationsgewebe als innere Wandauskleidung.

mittleren Schicht der Wand. Die Innenfläche ist mit einem merkwürdigen zellenreichen Gewebe bekleidet, welches bei schwacher Vergrösserung zuerst den Eindruck eines mehrschichtigen Plattenepithels macht. Bei stärkerer Vergrösserung sieht man jedoch, dass diese Schicht aus einer Lage verhältnissmässig grosser Zellen mit grossem Kern besteht. Eine deutliche Abgrenzung der Zellen ist jedoch nicht vorhanden. Die innerste Schicht macht ganz den Eindruck, als wenn sie mit langausgezogenen Riesenzellen bedeckt wäre, welche nach der Basis zu sich zu einem Stiel verjüngen, nach der Innenfläche zu sich ballonartig ausdehnen.

In dem äusseren fibrillären Gewebe sind noch Follikel vorhanden, sodass hieraus mit Sicherheit hervorgeht, dass diese Wand den Rest des Normalovariums darstellt. Die innere Bekleidung ist als neugebildetes junges Granulationsgewebe aufzufassen.

Dermoidwulst. Die Oberfläche des Wulstes ist an allen Seiten mit einem mehrschichtigen Plattenepithel bedeckt, welches an einzelnen Stellen etwas tiefer gehende Ausläufer in das unterliegende Gewebe sendet, im grossen Ganzen aber die Gewebsoberfläche glatt überzieht. An einzelnen Stellen sieht man die Ausführungsgänge der Talgdrüsen durch das Plattenepithel hindurchgehen und sich an der Oberfläche öffnen. An einer Stelle ist die Plattenepithelbekleidung unterbrochen. Hier findet sich eine Zone ausserordentlich stark mit Rundzellen infiltrirten Gewebes, welches das Plattenepithel abgehoben hat, sodass hier vollkommen der Eindruck einer Geschwürsfläche hervorgerufen wird. Die Epithelbekleidung des Wulstes setzt sich nach der einen Seite über den Stiel als Plattenepithel auf die Innenfläche der vom Ovarium gebildeten Wand fort, während die Innenfläche der anderen Seite eine ähnliche aus Granulationsgewebe bestehende Oberfläche hat, wie die Cystenwand, welche weiter entfernt vom Wulst liegt und vorher beschrieben worden ist (vergl. Fig. 82). In dem Stroma des Wulstes, welches aus welligem, fibrillärem Bindegewebe mit theilweise mehr, theilweise weniger Zellen besteht, finden sich eingelagert Talgdrüsen, sehr zahlreiche Haare, Fettgewebe, Knorpel, welcher im Begriff ist, Knochen zu bilden. Ausserdem sieht man ein höchst merkwürdiges

Figur 83.

Seitlicher Schnitt durch Dermoidwulst von Fall 4.
Vgl. Beschreibung im Text.

drüsiges Gebilde, in dessen innere Höhlung eine Reihe von Zotten hineinragen (vergl. Fig. 104 a).

Die Zotten sind mit Epithel bekleidet, welches ein sehr lang ausgezogenes Cylinderepithel darstellt, dessen Kern ganz an der Basis liegt. Die Wand ist vollkommen von einer Drüsenschicht eingenommen, und zwar sind die Drüsen theils auf dem Längsschnitt, theils auf dem Querschnitt getroffen und bilden ziemlich enge Gänge, mit demselben Epithel bekleidet, wie vorhin beschrieben ist (Fig. 64). Die Lichtung der Drüsen ist nur eine sehr kleine, da die langgezogenen Gänge sich im Inneren fast berühren. Wenn man einen Vergleich mit dem normalen Gebilde ziehen will, so ähnelt das Ganze am meisten der Magenschleimhaut. Die die Wand ausmachenden Drüsen gleichen in ihrer Form denjenigen, wie sie oben in Fig. 64 e beschrieben worden sind und in Fig. 75 h.

Die Wand, von welcher der Stiel des Dermoidwulstes ausgeht, besteht aus noch deutlich erkennbarem Ovarialgewebe und enthält die charakteristischen geschlängelten Gefässe; Follikel konnten hier nicht nachgewiesen werden.

An einer Stelle ist nicht weit von der Innenfläche der Wand eine ziemlich langausgezogene Cyste von dreieckiger Gestalt. Das Innen-

Figur 84.

Drüsige Gebilde der Magenschleimhaut ähnlich (vgl. Fig. 91, a) bei starker Vergrösserung.

epithel der Cyste ist ein mehrschichtiges Cylinderepithel, welches eine amorphe Masse secernirt, zum Theil befinden sich die obersten Schichten dieses Epithels in Abstossung. Flimmerhaare sind mit Sicherheit nicht zu erkennen. Andeutungen davon sind vorhanden.

Fall 5. Pat. 29 Jahre alt. 5 Jahre steril verheirathet, Schmerzen vor den Menses. Doppelseitige Dermoidcyste.

Die Cysten sind ungefähr faustgross, beide ziemlich gleich, die Innenwand der Cysten bis auf die Stellen, an welchen die Dermoidwülste liegen, glatt. Besonders hervorgehoben muss werden, dass in jeder von beiden Cysten je zwei Wülste vorhanden sind.

Der Inhalt der Cysten war auf beiden Seiten derselbe und entsprach dem bereits früher wiederholt beschriebenen. Bei dem Durchschneiden des mit langen Haaren bedeckten Wulstes der Cyste, Fig. 85, fand sich im Innern ein zahnähnliches Gebilde, von unregelmässiger Gestalt, am meisten einem Schneidezahn entsprechend, deshalb fanden sich an den Schnitten desselben keine Knochenstücke.

Figur 85.

Rechtsseitige Dermoidcyste von Fall 5.

Figur 86.

Linksseitige Dermoidcyste von Fall 5. Der eine Wulst erinnert an eine Mamma mit Mammilla und Ausführungsgang.

Mikroskopische Beschreibung: Der Dermoidwulst a ist mit Plattenepithel bedeckt, das nach aussen mehrere spitzförmige Vorsprünge sendet. Die darunter liegende Schicht enthielt eine grosse Menge Talgdrüsen und Haare mit Bälgen. Fettgewebe in reichlicher Menge ist auch vorhanden, darin finden sich Gruppen von gelb pigmentirten Zellen mit deutlichen Kernen. Auf der Basis der Wulst befindet sich eine erbsengrosse Cyste (a) (Fig. 87), die mit einem mehrschichtigen Epithel, an manchen Stellen deutlich Flimmern zeigend, ausgekleidet wird. Dieses Epithel sendet deutliche Sprossen in die Cyste hinein, welche eine papilläre Beschaffenheit zeigen. In der Umgebung befinden sich auch Epithelabschnürungen, welche kleine Drüsen bilden. Dieselben sind theil-

weise mit einem Cylinderepithel ausgekleidet, deren Protoplasma durchsichtig ist. Diese Cyste ist vollständig von einer Schicht von Muskelfasern und Muskelbündeln umgeben, die an manchen Stellen eine Anordnung in einer Längsschicht und einer querverlaufenden Schicht annehmen (b). Auf der einen Seite geht das Plattenepithel als mehrschichtiges und einschichtiges Flimmerepithel über den Stiel auf die durch das Ovarium gebildete Innenfläche über. Auf der Innenfläche zeigt es sich als mehrschichtiges Flimmerepithel, von welchem sich Drüsen abschnüren (c). Auf der anderen Seite des Stieles geht das Plattenepithel auch in mehrschichtiges Flimmerepithel über. Was die Entstehung dieser erbsengrossen Cyste anbetrifft, so sieht man deutlich an der Innenwand der Cyste, wie das Flimmerepithel sich abschnürt und kleinere und grössere drüsige Gebilde producirt (c u. d), (Fig. 81, 88), welche theilweise mit einem mehrschichtigen Epithel, theilweise mit Flimmern ausgekleidet sind, theilweise durch ein einschichtiges flaches Epithel durch das Secret abgeplattet, ausgekleidet sind. In dem Secret finden sich Zellen mit klarem Protoplasma und deutlich central gelagertem Kern. Von dieser Stelle aus kann man diese drüsigen oder cystischen Gebilde mit zunehmender Grösse bis an die erbsengrosse Cyste verfolgen, so dass die Entstehung dieser in der Mitte der Dermoidwulst gelegenen erbsengrossen Cyste mit dem die Innenfläche bekleidenden flimmernden Cylinderepithel mit Sicherheit in Zusammenhang gebracht werden kann. Auch in diesem Wulst findet sich ein Complex von dicht aneinanderliegenden, mit Cylinderepithel bekleideten drüsigen Gängen, die theils auf dem Längs-, theils auf dem Querschnitt getroffen sind und welche bei einiger Phantasie eine entfernte Aehnlichkeit mit einer Schilddrüse

Figur 87.

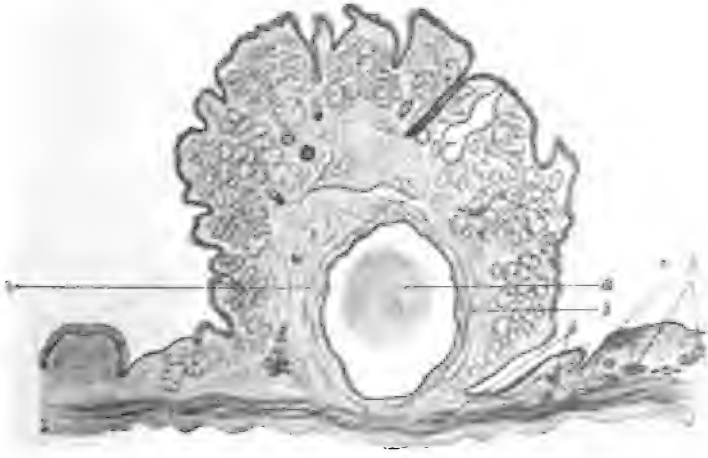

Dermoidwulst von Fall 5.

a Erbsengrosse Cyste mit Sprossen und flimmernden Epithel und drüsigen Abschnürungen. b Längs- und querverlaufende Muskelschicht um Cyste (a). c Flimmerndes Epithel auf der Innenfläche der Cyste. d Drüsige Abschnürungen von flimmerudem Epithel (c).

haben. Dicht bei dieser Stelle ist eine ausserordentlich zellenreiche Partie mit grossen bündelförmigen Zellen und Riesenzellen, die man nach ihrem anatomischen Aussehen als Sarkomknötchen bezeichnen kann.

Figur 88.

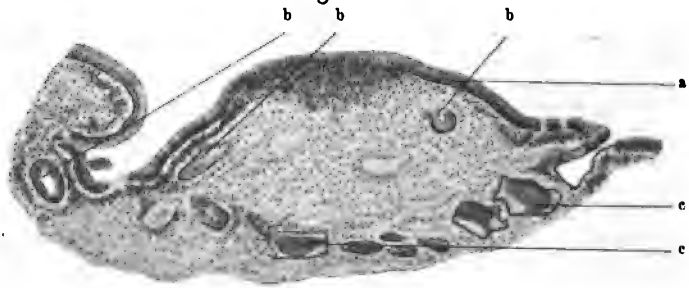

Stelle c und d von Fig. 87 bei starker Vergrösserung.
a Flimmerndes Epithel. b Drüsige Abschnürungen, mit Cylinderepithel und flimmerndes Epithel ausgekleidet. c Drüsige Abschnürungen mit abgeplattetem Epithel.

Figur 89.

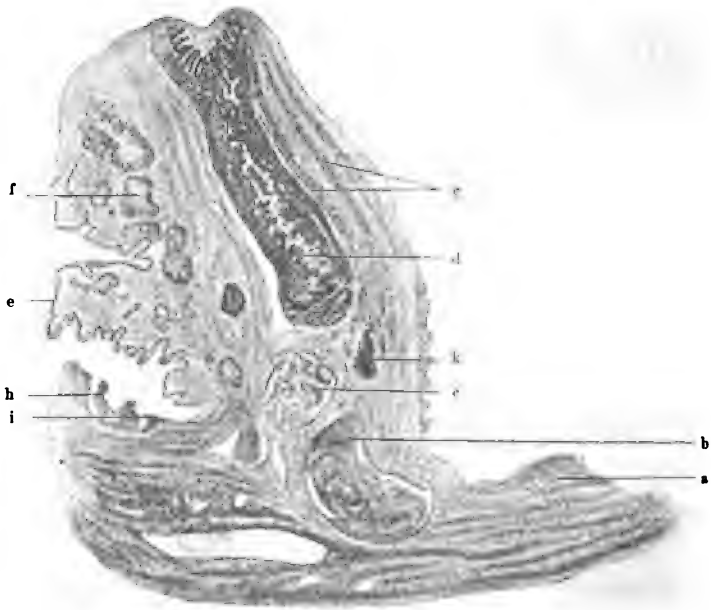

Dermoidwulst aus der Cyste von Fig. 86.
a Ovarialgewebe mit zahlreichen Follikeln. b u. c Siehe genauere Beschreibung weiter unten. d Drüsige Gebilde mit Ausführungsgang, umgeben von doppelter Muskellage g. e Mehrschichtiges Plattenepithel, bei i Uebergehen in flimmerndes Cylinderepithel. h Zottige, aus Granulationsgewebe bestehende Vorsprünge.

Dermoidwulst aus Cyste Fig. 86, welcher Aehnlichkeit mit einer Mamma hat.

Dieser Wulst enthält so verschiedene Gebilde, dass wir zunächst einen Ueberblick bei schwacher Vergrösserung geben wollen. Die Oberfläche ist mit mehrschichtigem, sich theilweise erhebende Pilzvorsprünge bildenden, theilweise sich in die Tiefe senkendem Plattenepithel ausgekleidet; unter diesem befinden sich mässig zahlreiche Talgdrüsen, Fettgewebe und Haare. Ausserdem findet sich ein mit einer Reihe von Zotten in halbkreisförmig an der Oberfläche des Wulstes sich öffnendes drüsiges Gebilde, welches fast durch den ganzen Wulst hindurchgehend, sich in einer aus Cylinderepithel und einem merkwürdige Zellen enthaltenden Theil endet (d Fig. 89). Unter dieser Stelle, also zur Hälfte noch in dem Stiel des Wulstes liegend, zur anderen Hälfte bereits das die äussere Wand darstellende Ovarialgewebe verdrängend, liegt ein ringsherum von mehreren Lagen Muskeln, die in verschiedener Richtung getroffen sind, umgebenes Gebilde (c, b, Fig. 89). Die äussere Seite desselben ist zum grössten Theil von drüsigen Gebilden mit sehr hohen Cylinderzellen umgeben, der Kern wird von einem eigenthümlichen Gewebe gebildet, auf dessen genauere Beschreibung ich weiter unten eingehen werde.

Wenden wir uns nun zur genauen mikroskopischen Betrachtung und zunächst zur Beschreibung des drüsigen Gebildes d, Fig. 89. Dieses Gebilde hängt, wie man auf Einschnitten sehen kann, mit den beiden anderen Gebilden Fig. 89c und b zusammen und bildet in seinem Innern eine Höhlung, welche sich durch einen Ausführungsgang bis zur Oberfläche des Dermoidwulstes fortsetzt. Die die oberflächliche Oeffnung halbkreisförmig umgebenden Drüsen gleichen in ihrer Anordnung vollkommen den Lieberkühn'schen Drüsen (Fig. 90).

Figur 90.

Mündung des drüsigen Gebildes an der Oberfläche, die parallel verlaufenden Drüsenschläuche ähnlich den Lieberkühn'schen Drüsen.

Verfolgt man von hier aus den Ausführungsgang weiter in die Tiefe, so sieht man, dass derselbe mit einem hohen cylindrischen Epi-

Figur 91.

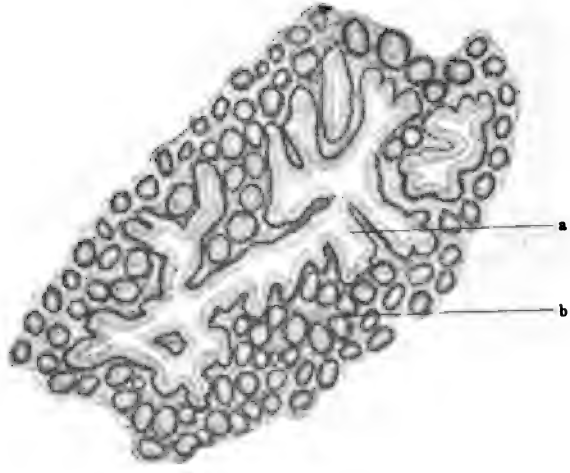

Ausführungsgang von Fig. 89 bei stärkerer Vergrösserung.
a Ausführungsgang. b Drüsenschläuche der Wand.

Figur 92.

Stelle von Fig. 89c bei stärkerer Vergrösserung.
a doppelte Lage von Muskelfasern, innere querverlaufende, äussere längsverlaufende Schicht. b erweiterte Drüsen. c Inhalt.

thel (Flimmerepithel?) ausgekleidet ist, welches nach allen Richtungen hin Einsenkungen in die Tiefe bildet. Der Ausführungsgang

wird rings von einem dicken Lager von Drüsenschläuchen umgeben, welche so dicht an einander liegen, dass nur sehr wenig Zwischengewebe übrig geblieben ist. Dieses besteht aus einem zarten Bindegewebsnetz. An einzelnen Stellen finden sich zwischen den Drüsen Anhäufungen von Rundzellen, welche von manchen, um künstlich eine Aehnlichkeit zu construiren, als Peyer'sche Placques bezeichnet worden sind. Um diese Drüsenschicht gehen zwei Schichten glatter Musculatur herum, welche längs getroffen worden sind. Zwischen diesen beiden Schichten findet sich eine dünne Schicht von Bindegewebe. In der Tiefe theilt sich der Ausführungsgang in reichliche Verzweigungen und hier sieht man mit ausserordentlicher Deutlichkeit, dass die Bekleidung desselben fast ausschliesslich aus Becherzellen besteht.

Die Fig. 89 mit c bezeichnete Stelle zeigt bei stärkerer Vergrösserung, dass es sich um dieselben Drüsenbildungen handelt, wie sie eben beschrieben sind. Die Drüsenhohlräume sind weiter als die vorherigen und ausserdem sind hier mehr Becherzellen vorhanden als vorher. Im Innern des Gebildes befindet sich ein Inhalt, welcher aus einem sehr zarten Bindegewebsnetz mit dazwischen gelagerten eigenthümlichen, zum Theil geschwänzten, zum Theil lange Fortsetzungen bildenden Zellen besteht. An zwei Seiten hängt dieses Gewebe mit den umgebenden Muskelschichten zusammen, so dass es fraglich erscheint, ob man dasselbe als einen in der Organisation begriffenen Cysteninhalt bezeichnen soll, oder als eine von aussen eindringende myxomatöse Gewebswucherung.

Figur 93.



Zellen mit Zwischensubstanz des Inhaltes von Fig. 89, c.

Figur 94.

Frei im Inhalt liegende Zellen mit doppelter Contour und verhältnissmässig grossem Kern.

Figur 9[illegible]

Detail des Gebietes von Fig. 89, k.

Wie die gegebene Abbildung zeigt, sind Muskelfasern in [illegible] Umgebung dieses Wulstes reichlich vorhanden und sie scheinen, wie [illegible] Fig. 87 und 92 [illegible] sehen ist, wie auch in der erbsengroßen Cyste

Figur 90.

Lappige Drüsenbildung, ähnlich einer Schilddrüse, wie es von Manchen beschrieben ist (vergl. Fig. 89, k.)

Wulst a Fig. 87, in der Umgebung eine dilatirende Cyste zu hypertrophiren und diese Cysten in 1, 2 oder 3 Lagern zu umgeben. Unter

diesem Gebilde, an der Basis der Wulst, findet sich die Stelle b, welche auch von einer Muskelschicht umgeben wird. Auf der einen Seite finden sich dieselben Schläche und drüsigen Gebilde mit Becherzellen, wie in Fig. 90. Der Inhalt aber hat eine reichlichere Menge von bindegewebiger Grundlage und weniger Zellen und hat eine Aehnlichkeit mit myxomatösem Gewebe (Fig. 95).

In diesem Wulst, an der Basis des drüsigen Gebildes d, Stelle k, Fig. 89, befindet sich eine lappige Drüsenbildung, welche von Bindegewebe umgeben ist.

In dem die Basis der Wulst bildenden Ovarium finden sich cystisch erweiterte Follikel, auch zahlreiche Follikel in ruhendem Zustande. Je näher man zur Basis des Wulstes kommt, desto weniger complicirt sind diese drüsigen Schläuche; ganz an der Basis befindet sich eine Stelle, worin 7 quer- und schräg getroffene Canäle verlaufen. Die meisten sind mit einem hohen einschichtigen Cylinderepithel bekleidet, in dessen Umgebung ringsherum verlaufende Bindegewebsfasern sich befinden.

Figur 97.

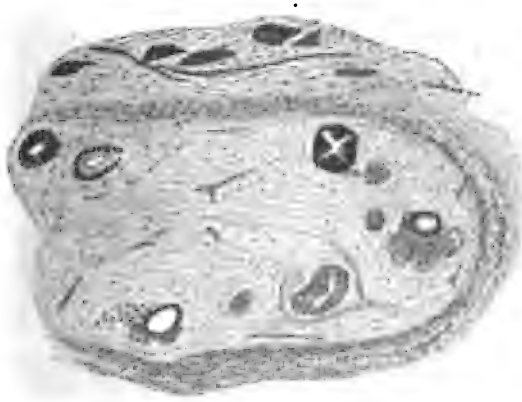

Dem Wolff'schen Körper ähnliche Gebilde in der Basis des Dermoidwulstes von Fig. 89.

Figur 98.

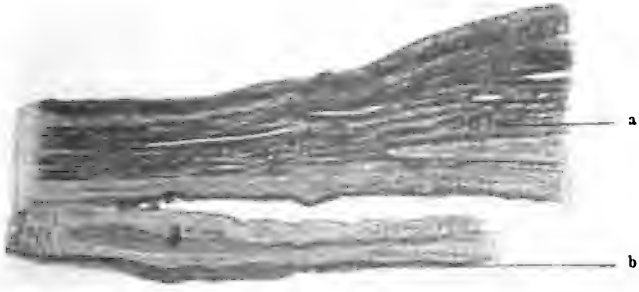

Cystenwand von Fall 5, entfernt vom Dermoidwulst.
a Rest des Ovarialgewebes. b Plattenepithelbekleidung der Cystenwand.

Einer von diesen Canälen hat eine sternförmige Gestalt, die Oberfläche der Epithelzellen zeigt einen deutlichen Saum, Flimmerepithelien sind nicht nachweisbar. Man geht wohl nicht fehl, diesen Gang als Rest des Wolff'schen Körpers zu bezeichnen, von welchem aus die übrigen Gänge, sowie die anderen Producte abzuleiten sind.

Die Wand der Cyste, entfernt vom Wulst, besteht aus Ovarialgewebe, in welchem Corpora lutea, wie auch Graaf'sche Follikel vorhanden sind. Die Innenwand ist von einem Epithel bekleidet, welches theilweise einschichtig, theilweise mehrschichtig ist. Es besteht kein Zweifel, dass dasselbe ein Plattenepithel ist.

Hier ist zu bemerken, dass das Plattenepithel der Wulst über dem Stiel auf der Ovarialbasis theilweise als Plattenepithel, theilweise als Granulationsgewebe und theilweise als Flimmerepithel übergeht.

Fall 6. Dieser Fall ist bereits ausführlich in diesem Archiv von einem früheren Assistenten der Klinik beschrieben worden. Wir beschränken uns daher hier auf die Mittheilung der für uns wichtigen Punkte unter gleichzeitiger Hinzufügung mehrerer Abbildungen.

Figur 99.

Combinations-Geschwulst des linken Ovariums von Fall 6, bestehend aus einem Dermoid und einem Kystadenoma proliferum und myxomatodes.
a Dermoidcyste. b Kystadenom. c Tube mit Fimbrienende. d Vergl. Fig. 104.

Fig. 100 zeigt einen Schnitt durch den Vorsprung der Dermoidwulst incl. der Scheidewand zwischen Dermoid und Kystadenom. Die Oberfläche des Wulstes ist von Plattenepithel bedeckt, welches Einsenkungen zeigt, die mit Plattenepithel ausgekleidet sind und welche hornschichtähnliche Absonderungen enthalten. Auf einer Seite geht das Plattenepithel auf die Ovarialbasis des Wulstes über, um sich weiter

in das früher beschriebene Granulationsgewebe umzuwandeln. Auf der anderen Seite geht das Plattenepithel direct auf die Ovarialbasis, in das sogenannte Granulationsgewebe über. Die Wulst enthielt massenhafte Talgdrüsen, Schweissdrüsen, Knäueldrüsen und Haare, ferner ein kleines Knochenstück mit pulpaähnlichem Gewebe, und ein langgestrecktes hyalines Knorpelstück, wie auch drüsige Gebilde mit Plattenepithel ausgekleidet. An der Grenze zwischen dem Wulste und dem Ovarium sind massenhafte mit Blut gefüllte Gefässe, so dass man nicht fehlgeht, anzunehmen, dass dieses Stück des Ovariums dem Hilus mit seinen grossen Gefässen entspricht. In dem Vorsprung liegen ferner: ganz grosse Zellen mit grossem Kern, welche in der Umgebung des Kerns Pigmentkörperchen enthalten. Auf der einen Seite wandelt sich das Plattenepithel, welches von dem Wulst auf das Ovarium übergeht in ein mehrschichtiges Cylinderepithel um. Dasselbe zeigt deutliche Sprossen und enthielt reichlich Becherzellen. Die Scheidewand zwischen

Figur 100.

Schnitt durch den Dermoidwulst mit Uebergang zum Kystadenom Fall 6.
a Dermoidwulst. b Kystadenom. c Scheidewand mit Gefässen.

Figur 101.



Dünnster Theil der Wand der Dermoidcyste, mit Plattenepithel bedeckt.

dem Dermoidwulst und dem Kystadenom besteht aus Ovarialgewebe mit zahlreichen Blutgefässen und mehreren Corpora albicantia, darin befinden sich auch kleine Cysten, die von derselben Beschaffenheit sind wie das Kystadenom selbst; sie zeigen deutliche Sprossen, die eine Anordnung ähnlich den Lieberkühn'schen Drüsen haben und welche mit einem hohen Cylinderepithel mit tief an der Basis liegendem Kern versehen sind und reichliche Becherzellen enthalten.

Im Vorstehenden gebe ich ein Bild von einem Schnitt durch den dünnsten Theil der Wand der Dermoidcyste.

Figur 102.

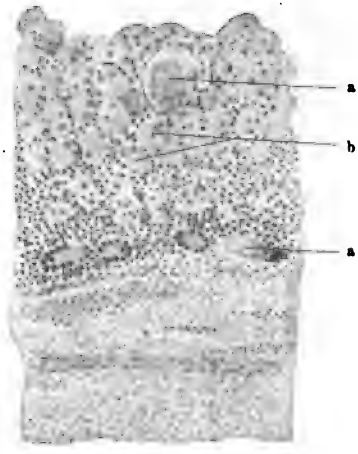

Dünne Wand der Dermoidcyste mit sogenanntem Granulationsgewebe, welche Riesenzellen enthält, ausgekleidet.
a Haare in der Wand. b Riesenzellen.

Figur 103.

Ein Vorsprung des Dermoidwulstes.
a Talgdrüsen. b Knäueldrüsen. c Muskelbündel. d Quergetroffene Haare.

Figur 104.

Schnitt durch den dicksten Theil der Wand des Kystadenoms.

Figur 105.

Schnitt durch den dünnsten Theil der Wand des Kystadenoms.

Figur 106.

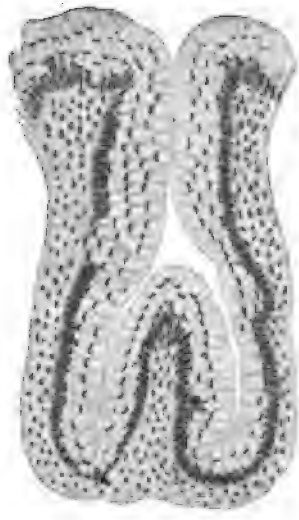

Eine drüsige Einsenkung von Fig. 104 resp. 105 bei starker Vergrösserung mit Becherzellen.

Andere Theile dieser Wand zeigen, wie die Haare, welche von dem Wulst aus wachsen, von dem sogenannten Granulationsgewebe der gegenüberliegenden Wand umwachsen sind.

Zwischen der Stelle a, Figur 100, und dem darunter liegenden

Figur 107.

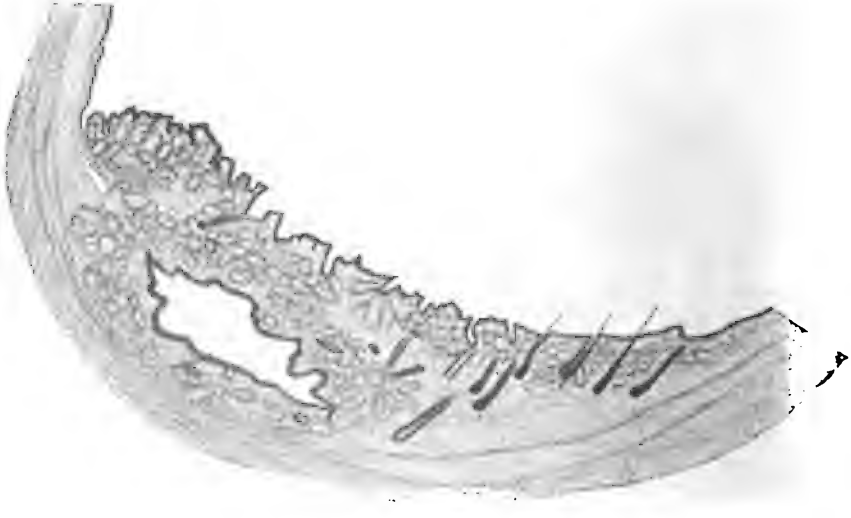

Breitbasiger Dermoidwulst von Fall 6.

Knorpel und Knochenstücke liegt ein Spinalganglion, dessen Nervenfasern u. a. feinkörnige Pigmentkörper enthalten.

Das Ovarium der anderen Seite war in einen ganz dünnen Sack verwandelt und zeigte auf der Innenseite einen Vorsprung, 4 cm lang, $^3/_4$ cm breit und $^1/_2$ cm hoch, welcher eine Curve auf der Innenfläche der Cyste bildete, so dass es unmöglich war, die ganze Länge auf einen Schnitt zu bekommen; dieser Vorsprung ist von Plattenepithel bedeckt, das auf der einen Seite, auf dem Stiel in einschichtiges Epithel mit Becherzellen und dann weiterhin in einschichtiges Flimmerepithel übergeht. Der Vorsprung selbst enthält kaum etwas anderes als Talgdrüsen, Schweissdrüsen mit reichlichen längs- und quergetroffenen Haaren. Die Haare sind tief pigmentirt, ausserdem liegen an vielen

Figur 108 (vgl. Text S. 478).

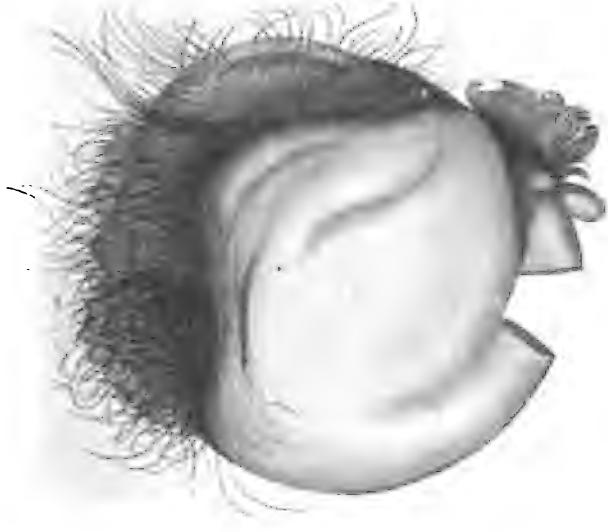

Figur 109 (vgl. Text S. 478).

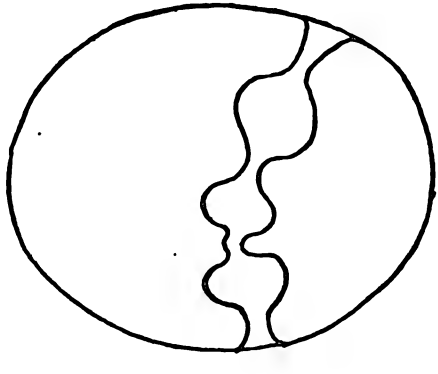

Stellen kleinere und grössere Strecken von pigmentirten Zellen. Ausser Fettgewebe sind von mesodermalen Gebilden kaum andere vorhanden.

Fall 7 stellt eine Dermoidcyste des rechten Ovariums und eine dünnwandige faustgrosse Cyste des linken Ovariums dar.

Die Dermoidcyste zeigte auf der Innenfläche zwei gegenüberliegende Vorsprünge, welche durch einen kleinen, runden Wulst verbunden waren, so dass wir in der That drei Wülste zu untersuchen haben, wie in Fig. 109 schematisch gezeichnet ist.

Ein Schnitt durch Wulst I zeigt eine Plattenepithelbekleidung, welche viele aussergewöhnlich lange Vorsprünge aussendet, die in ziemlich regelmässigen Abständen fast den ganzen Dermoidwulst wie mit Stacheln umgeben; noch im gehärteten und gefärbten Präparat beträgt die Länge dieser Stacheln ca. 6 mm.

Figur 110.

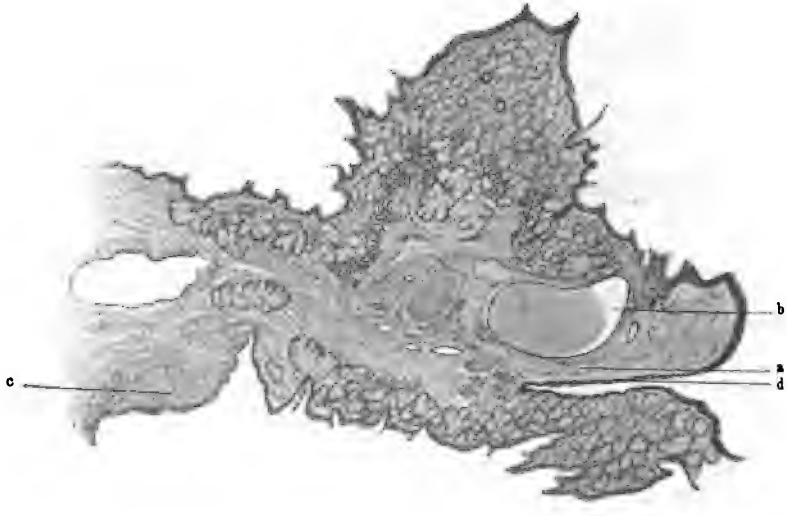

Stachliche Oberfläche des Dermoidwulstes.

In die mit Plattenepithel bedeckten Stacheln schiebt sich Bindegewebe vom unterliegenden Gewebe hinein, an einzelnen Stellen sieht man Perlen verhornter Epithelien; es erscheint zweifellos, dass diese Gebilde die Anlage für nägel- oder krallenähnliche Bildungen geben, wie wir solche in Wirklichkeit an Präparaten des Wiener pathologischen Instituts beobachtet haben. Auch in diesem Präparate ist eine enorme Wucherung von Talgdrüsen vorhanden, ausserdem zahlreiche Haare, Knäueldrüsen, Fettgewebe, Musculatur, Knochen mit Havers-schen Canälchen, welcher an dem gehärteten und eingebetteten Präparat ein Oval von ca. 7 mm Länge und 5 mm Breite darstellt. Um diesen Knochen herum, bis zur Oberfläche hin sich erstreckend, befindet sich ein Gewebe, welches als gliaähnliches Gewebe bezeichnet werden kann (a). Von besonderem Interesse ist, dass an dieser Stelle die Oberfläche nicht von Plattenepithel bekleidet ist, sondern letzteres eine tiefe Einsenkung (d) bildet und sich dabei in flimmerndes Cylinderepithel verwandelt, welches theilweise Sprossungen in die Bucht hineinschickt. Es ergiebt

sich also hieraus, dass dieses als Gliagewebe bezeichnete Gebilde bis unmittelbar an das Ektodermgebilde heranreicht. An einer Seite dieses „Gliagewebes" liegt eine erbsengrosse Cyste (b), welche mit mehrschichtigem Cylinderepithel ausgekleidet ist und welches viele papilläre Sprossungen zeigt. Auf die Basis des Vorsprungs geht die Plattenepithelbekleidung auf einer Seite als Plattenepithel über, auf der anderen Seite ist die Basis von einem pigmentirten Gewebe bedeckt, welches aus grossen, dicht an einander liegenden Zellen besteht, die ganz kleine Kerne enthalten und von kleinem rundzelligen Gewebe umgeben sind (c).

Unterhalb der Cyste (a) liegen mehrere Spinalganglien wie in Fig. 100. Durch ihre grosse Aehnlichkeit mit den in Fig. 111 abgebildeten Zellen, muss ich die Stelle c, 110 auch als nervöses Gewebe betrachten.

Figur 111.

Vergrössertes Bild der pigmentirten Zellen (Fig. 110, c).

Figur 112.

Vergrössertes Bild des sogenannten Gliagewebes (Fig. 110, a).

Der mittlere der drei Wülste (Fig. 113) ist ganz und gar von Plattenepithel bedeckt, worunter massenhafte Schweiss- und Talgdrüsen liegen. In der Mitte befindet sich ein Knochenstück (b) von ganz irregulärer Form, welches von einer fibrillären Kapsel umgeben ist; darunter befindet sich auch Gliagewebe (a), welches eine Fortsetzung des Gliagewebes in Fig. 110 ist. In dem Gliagewebe befindet sich eine irregulär ver-

Figur 113.

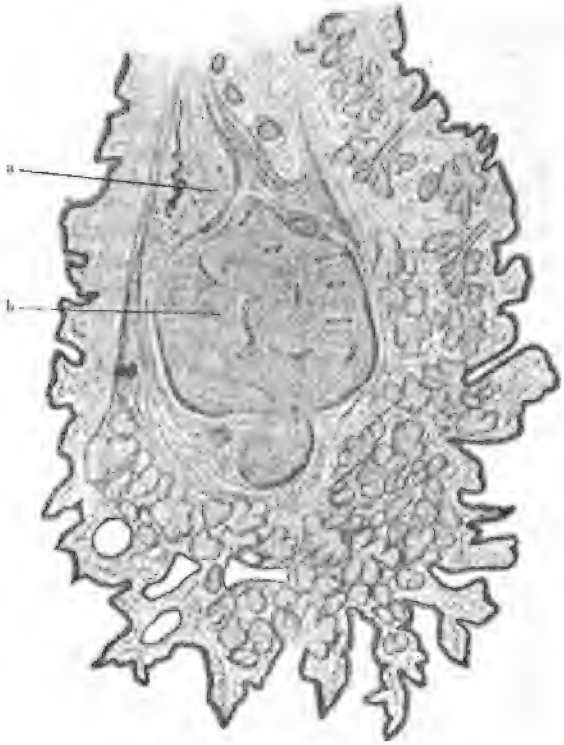

Figur 114.

laufende, lang ausgestreckte Reihe von dicht aneinanderliegenden Zellen mit dunkel gefärbtem Kerne, die sich auch in Fig. 110, c, mehr gruppenweise zeigen. Bei näherer Betrachtung enthält diese Stelle kleinere und grössere drüsenartige Schläuche und Canäle, welche mit einem einschichtigen Epithel ausgekleidet sind. In dem Gliagewebe finden sich ferner Capillaren und mit Blut gefüllte Gefässe.

Die Oberfläche des dritten Wulstes (Fig. 114) besteht aus mit Plattenepithel bedeckten Stacheln, unter welchen an allen Seiten sehr massenhafte Talg-, Schweiss- und Knäueldrüsen liegen. Die Mitte des Wulstes besteht aus fibrillärem Bindegewebe, Fettgewebe und kleinen Partikeln ganz jungen Hyalinknorpels. Auf der einen Seite geht das Plattenepithel auf die Basis als Plattenepithel über, auf der anderen Seite wandelt sich das Plattenepithel in das vorher beschriebene Granulationsgewebe um.

Fall 8. Die Cyste hatte die Grösse eines kleinen Kinderkopfes und war intraligamentär entwickelt, so dass das Ovarium, wie man auf

Figur 115.

Dermoidcyste des linken Ovariums, mit Knochenstück und in demselben festsitzenden linksseitigen Zähnen.

Figur 113.

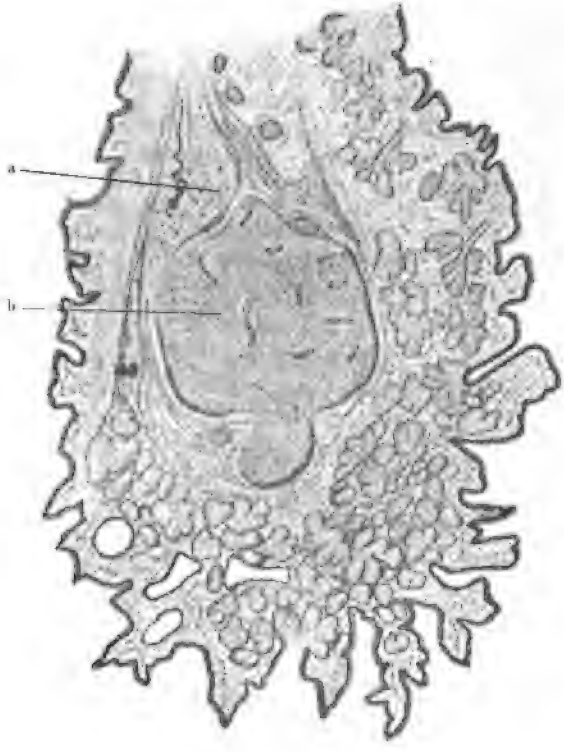

Figur 114.

laufende, lang ausgestreckte Reihe von dicht aneinanderliegenden Zellen mit dunkel gefärbtem Kerne, die sich auch in Fig. 110, c, mehr gruppenweise zeigen. Bei näherer Betrachtung enthält diese Stelle kleinere und grössere drüsenartige Schläuche und Canäle, welche mit einem einschichtigen Epithel ausgekleidet sind. In dem Gliagewebe finden sich ferner Capillaren und mit Blut gefüllte Gefässe.

Die Oberfläche des dritten Wulstes (Fig. 114) besteht aus mit Plattenepithel bedeckten Stacheln, unter welchen an allen Seiten sehr massenhafte Talg-, Schweiss- und Knäueldrüsen liegen. Die Mitte des Wulstes besteht aus fibrillärem Bindegewebe, Fettgewebe und kleinen Partikeln ganz jungen Hyalinknorpels. Auf der einen Seite geht das Plattenepithel auf die Basis als Plattenepithel über, auf der anderen Seite wandelt sich das Plattenepithel in das vorher beschriebene Granulationsgewebe um.

Fall 8. Die Cyste hatte die Grösse eines kleinen Kinderkopfes und war intraligamentär entwickelt, so dass das Ovarium, wie man auf

Figur 115.

Dermoidcyste des linken Ovariums, mit Knochenstück und in demselben festsitzenden linksseitigen Zähnen.

dem folgenden Bilde sehen kann, fast in seiner ganzen Grösse erhalten geblieben ist. Beim Aufschneiden der Cyste, deren Aussenwand ziemlich glatt ist, entleert sich der gewöhnliche Dermoidbrei, mit Haaren vermischt; dann sieht man zunächst das Cysteninnere ausgefüllt von einem faustgrossen Haarschopf, welcher nicht lose in der Cyste liegt, sondern durch einen Strang Haare mit einem von Haut bedeckten Knochenstück verbunden ist. Die dieses Knochenstück bedeckende Haut zeigt zahlreiche erweiterte Poren und an dem dem Haaransatz entgegengesetzten Ende 8 fest in Alveolen sitzende Zähne. Der grösste Theil der Innenfläche der Cyste ist, wie man makroskopisch sehen kann, mit Epidermis ausgekleidet. Der Durchschnitt durch das Ovarium zeigt eine klein-cystische Degeneration desselben. Ein Theil des Hilus ovarii geht in die Dermoidcystenwand über. Ausserdem ist an dem Präparat die Tube mit dem Fimbrienende annähernd normal vorhanden.

Der dünnste Theil der Wand besteht aus fibrillärem Gewebe, von innen mit einem mehrschichtigen, sogenannten Granulationsgewebe bedeckt. Der dickere Theil der Wand besteht aus fibrillärem Bindegewebe und Fettgewebe, von innen mit Plattenepithel bedeckt, unter welchem sich zahlreiche Talg- und Schweissdrüsen, wie auch Haare zeigen. Die Bedeckung des Knochenstücks zeigt auf der Oberfläche Plattenepithel, darunter eine dichte Schicht Talg- und Schweissdrüsen, wie auch Haare, sowie vereinzelte Inseln von Knorpel. Die tiefste Schicht, die den Knochen bedeckt, besteht aus fibrillärem Gewebe mit

Figur 116.

Haut über dem Knochenstück.
a Plattenepithel mit Talg- und Schweissdrüsen. b Stelle, an welcher der Knochen ausgefallen ist. c Fettgewebe und Bindegewebe, rückseitige Bedeckung des Knochenstücks.

spärlichen Kernen. In keinem von den Schnitten aus der Wand der Cyste, wie auch aus der Bedeckung des Knochenstücks zeigte sich die kleinste Spur von ovariellem Gewebe.

Fall 9. Dieser Fall, als Hygroma colli cysticum bezeichnet, ent-

Figur 117.

Figur 118.

Knochenstück von Figur 117, e.

hält die folgenden Producte, die aus Fig. 117 zu sehen sind und die wir hier zum Vergleiche mit heranziehen.

Das Gewebe (a) ist von einer Masse fibrillären oder reticulären Gewebes gebildet, welches zahlreiche, kleine, runde, deutliche Kerne enthielt. Ein eingehender Vergleich mit dem Gliagewebe in unserem anderen Präparate lässt keinen Zweifel bestehen, dass wir es hier mit demselben Gewebe zu thun haben. Darin befinden sich viele kleine und grössere Drüsen oder Canäle mit einschichtigem Cylinderepithel ausgekleidet. An der Stelle b finden sich Canäle, die mit einem ganz dünnen, einschichtigen Cylinderepithel ausgekleidet sind, welche theilweise deutliche Flimmerhaare zeigen. Diese interessante und verschiedenartig Mesoderm enthaltende Stelle ist von einer ziemlich dicken Schicht von fibrillärem Bindegewebe umgeben (c), welches zahlreiche Capillären und Muskelbildung enthält. Hier finden sich auch zwei hyaline Knorpelstücke (d), die beide von derbem, fibrösen Bindegewebe umgeben sind; weiter liegt hier ein quergetroffenes Knochenstück (e), welches in Fig. 118 abgebildet ist.

In der Umgebung dieses Knochenstücks befindet sich ein myxomatöses, fettes Gewebe mit Rund- und spindelförmigen Zellen, in welchen sich zahlreiche quergetroffene, quergestreifte Muskelfasern mit Kernen, welche vereinzelt daliegen, befinden. An anderen Stellen zeigt sich die Querstreifung dieser Muskelfasern im Längsschnitt ausserordentlich deutlich. An dieser Stelle befinden sich auch zahlreiche drüsige Gebilde, welche meistens mit einem einschichtigen hohen Cylinderepithel mit zahlreichen Becherzellen ausgekleidet sind (Fig. 119).

Figur 119.

Drüsengebilde mit Becherzellen von Figur 117.

Figur 120.

Gruppen von drüsigen Abschnürungen im rundzelligen Gewebe.

An anderen Stellen befindet sich theilweise flimmerndes Epithel als Auskleidung dieser drüsigen Gebilde. Von diesem auskleidenden Epithel schnüren sich drüsige Gebilde ab, welche in der Umgegend dieser

Drüsen vereinzelt oder in grossen Gruppen in einem rundzelligen Gewebe liegen (Fig. 120).

Hier befinden sich auch Gebilde mit einer plattenepithelähnlichen Auskleidung. In manchen dieser drüsigen Gebilde, hauptsächlich in denjenigen, die Becherzellen enthalten, befinden sich als Inhalt Massen von runden Zellen mit deutlichem Kern, die den Zellen, die wir in Figur 94 aus einem Dermoidvorsprung abgebildet haben, ähnlich sind.

Figur 121.

Cysteninhalt.

Figur 122.

Myxomatöses Gewebe aus Figur 117.

Anmerkung: Im Falle 9 sehen wir, dass Mischtumoren an anderen Stellen auch dieselben Gewebe und drüsigen Gebilde enthalten können, wie die Dermoidcysten des Hodens und Ovariums.

Die augenblicklich herrschende Anschauung über die Entstehung der Dermoide und Teratome des Ovariums ist von Wilms begründet, von Pfannenstiel durch eine Arbeit unterstützt, von Martin in sein Lehrbuch übernommen, von Veit und auch von Sänger, Wendeler u. A. gleichfalls acceptirt worden.

Wilms sagt, dass die Hautpartie der Cysteninnenfläche nur einen Vorsprung bedeckt, welchen er Zotte nennt. Diese Zotte nennt er auch eine Embryomentwickelung, neben welcher eine Kystombildung des Ovariums besteht: „Der Aufbau der Zotte aus weit differenzirten Geweben, das Vorhandensein von Producten aller drei Keimblätter und die gegenseitige Lagerung der einzelnen Gewebe und Organe nöthigt ohne Weiteres zu einem Vergleich mit der embryonalen Entwickelung."

Weiter sagt Wilms: „Da nur das Ovarium und der Hoden derartige Gebilde produziren, ergiebt sich, dass eine Geschlechtszelle die Ursprungsstätte der Embryome sein muss. Eine Auffassung, die ja allein die Entwickelung einer dreiblättrigen Keimanlage erklärt.

„Diese Geschwülste nehmen ihre Entstehung aus einer Eizelle, entweder aus einer unentwickelten, in Pflüger'schen Schläuchen gelagerten Geschlechtszelle, oder aus Eizellen der primitiven oder fertigen Graaf'schen Follikel." Im Gegensatz zu der Annahme von Pfannenstiel soll nach Wilms das Wachsthum des Embryoms der Reiz sein, der die Cystenbildung bedingt. Pfannenstiel glaubt, dass irgend ein Reiz die Bildung der Dermoidcysten, wie auch der Kystombildung verursacht.

Dieser Vorgang soll, nach Wilms, „keine echte Parthenogenese sein, die ein vollständiges Wesen producirt; es ist eine Geschwulstbildung im Sinne des Begriffs eines Tumors. Ebenso wie die Bindegewebszelle ein Fibrom, die Epithelzelle ein Adenom, mesodermale Zellen Mischgeschwülste des Uterus, der Scheide, Nieren u. s. w. verursachen; ebenso vermag eine Geschlechtszelle die embryoide Geschwulst, das Ovarialembryom, zu produziren."

„Dieser Befund ist nicht zu Gunsten der Cohnheim'schen Hypothese, die aber für eine Reihe von Tumoren noch heute in modificirter Form Giltigkeit hat."

„Diese Tumoren kommen angeboren vor, aber am reichlichsten in den 20er und 30er Jahren zur Entwickelung. Es lässt sich nicht ausschliessen, dass nicht die Anlage in diesen ange-

boren war und ihre Entwickelung in verschiedenem Lebensalter zu Stande kommt."

„Das Embryom ist nichts als ein Stück eines Embryo, das Rudiment eines solchen.

„Dem cystischen Ovarialembryom vollständig entsprechende Bildungen kommen im Hoden vor; fast alle Kystoide, Enchondrome, Rhabdomyome, Kystosarkome und Kystocarcinome, sammt den Mischtumoren des Testis, gehören insgesammt einer gemeinsamen, mit dem Namen embryoide Geschwülste, solide Hodenembryome zu bezeichnenden Form an, da sie Producte aller drei Keimblätter enthalten. Diese Tumorarten gehen aus einer dreiblättrigen Anlage, aus einer Geschlechtszelle, hervor."

Diese Behauptung werden wir zunächst besprechen.

Wir sehen, dass Wilms zu folgendem Schluss gekommen ist: Weil die Geschwülste Producte aller drei Keimblätter enthalten und weil auch das befruchtete Ei aus einer dreikeimblättrigen Anlage einen Fötus producirt, müssen die Dermoide auch aus einem Ei entstehen. Da sie auch angeboren gefunden werden, im Kindesalter, in den 20er und 30er Jahren, wie auch später, so wird eine Entwicklung ohne Befruchtung angenommen. Dass Ektoderm ektodermale Producte, eine Bindegewebszelle ein Fibrom bilden kann, eine Epithelzelle ein Adenom, mesodermale Zellen Mischgeschwülste u. s. w., giebt Jeder zu. Dass aber aus einer Geschlechtszelle eine Geschwulst im Sinne eines Tumors resultiren soll, die nicht allein Producte aller drei Keimblätter enthält, sondern auch diese Producte in einer Lagerung, die vollkommen der eines Fötus gleicht, geht weit über die bestehenden Grenzen unserer pathologischen Anschauungen. Dass diese Producte auch weiter in demselben Maasse wie die Zellen und Gewebe der Trägerin wachsen, lange Haare, zweite Zähne u. s. w. bilden können, würde dem unbefruchteten Ei als Tumor eine Kraft geben, die man selbst an einem befruchteten, im Ovarium gelagerten Ei bis jetzt nicht beobachtet hat. Es sind überhaupt in diesen Dermoiden nicht alle drei Keimblätter vorhanden. Entoderm fehlt ganz, und es ist keine Spur von sogenannten entodermalen Geweben oder Organen zu finden. Was Wilms als Entoderm beschrieben hat, haben wir schon wiederholt als ektodermale Producte bewiesen.

Früher haben wir es für möglich gehalten, dass Entoderm

vorhanden war, da das Coelomepithel von vielen Seiten als ein Entodermprodukt betrachtet wurde. Das Keimepithel ist aber selbst ein Ektodermprodukt, und das Coelomepithel betheiligt sich nicht an seiner Entstehung. Coelomepithel ist thatsächlich Bindegewebe.

In seiner Arbeit über: „Die teratoiden Geschwülste des Hodens mit Einschluss der sogenannten Cystoide und Enchondrome" unterscheidet Wilms: 1. die Teratome und 2. die Dermoidcysten. Unter den Ersteren versteht er auch die verschiedenen Mischtumoren, die früher als Kystadenoma mucosum, Enchondroma, Chondroadenoma u. s. w. beschrieben worden sind. Ich citire das Folgende aus den von ihm beschriebenen Fällen von Teratomen des Hodens.

Fall 1. „Aussen ist der Hoden von der dicken Tunica albuginea überzogen, die in die Kapsel, welche den ganzen Tumor umgiebt, nach allen Seiten ausstrahlt, so dass Tumor sowohl als Hoden in der Albuginea gelegen sind. Wirkliche Plattenepithelperlen und mit Plattenepithel ausgekleidete Cysten finden sich nur an dem einen Pole der Geschwulst vereinzelt vor, ein Beweis, dass die Plattenepithelschleimhaut im Verhältniss zu den Cylinderzellen in der Entwicklung sehr zurückgeblieben ist. Attribute der Haut fehlen. Die ganze Geschwulst setzt sich demnach zusammen aus jungem embryonalen Bindegewebe, Knorpel, glatter und quergestreifter Musculatur, Plattenepithelcysten und Schläuchen und endlich aus Cysten mit Cylinderzellen, die in ihrer Nachbarschaft Drüsenbildungen erkennen lassen. Sehr reichliche glatte Muskelfasern begleiten als ausgebildete Muscularis die Canäle und Cysten. Es erscheint also wohl die vorläufige Annahme berechtigt, dass die Geschwulst aus einer dreiblättrigen Keimanlage hervorgegangen ist."

Fall 2. „Auf dem Durchschnitt durch die ganze Geschwulst lässt sich nachweisen, dass der ganze Tumor innerhalb der allerdings durch die Dehnung verdünnten Albuginea liegt.

Bei genauer Präparation lässt sich nachweisen, dass einzelne Cysten mit einander durch enge Canäle in Verbindung stehen, so dass man also das Cystenwerk als eine Perlenkette auffassen könnte, bei der die communicirenden Canäle die Schnur, die Cysten die Perlen vorstellen.

Die Cysten, welche von einer Muscularis umsponnen werden, haben alle cubisches oder cylindrisches Epithel. Bald ist das Epithel einschichtig, bald mehrschichtig, bald ist sein Protoplasma dunkel und grobkörnig, bald hell und durchscheinend, bald hat es den Charakter der Schleimzellen. Das Zusammenlagern von Mucosa, Submucosa und Muscularis weist schon zur Genüge auf eine Aehnlichkeit mit der Schichtung der Gewebe am Verdauungstractus hin.

Manchmal findet man Plattenepithel und Cylinderepithel in derselben Cyste. Die Grenze der beiden Epithelarten ist regelmässig eine vollkommen scharfe; ein Beweis dafür, dass die Epithelarten nicht aus einander entstanden sind, sondern dass beide in der-

selben Cyste zur Entwicklung gekommen sein müssen, weil Zellen beider Keimblätter in den Cystenraum hineingerathen waren. Auch in dieser Geschwulst finden sich demnach Producte aller drei Keimblätter und zwar das relativ am spärlichsten vorhandene Plattenepithel vom Ektoderm, die Cylinderzellenschläuche, Schleimzellen und Drüsen vom Innern, das junge Bindegewebe, Knorpelgewebe und die glatte Musculatur vom mittleren Keimblatt."

Fall 3. „Es lässt sich nämlich nachweisen, dass das innere Blatt der Tunica vaginalis propria und die Albuginea die ganze Geschwulst mit den Hodenresten umhüllen.

Dass einige Cysten, denen Knorpel und Drüsen anliegen, mit der umspinnenden glatten Musculatur und den unter der Schleimhaut gelegenen Lymphfollikeln wieder an Bildungen des Respirationstractus erinnern, brauche ich wohl kaum besonders hervorzuheben.

Als Hauptfactum ergiebt die Untersuchung, abgesehen von dem letzten Befund, dass dieses vermeintliche Carcinom also eine Mischgeschwulst des Hodens ist, die aus einer dreiblättrigen Anlage abgeleitet werden muss, da Abkömmlinge aller drei Keimblätter in den bekannten Gewebsformen zu ihrem Aufbau beigetragen haben."

Fall 7. „Die beiden Blätter der Tunica vaginalis propria sind locker mit einander verwachsen. Da bei einer früheren Präparation versucht worden ist, die Albuginea von der Geschwulst abzuziehen, ist natürlich der am oberen Pol und einer Seite gelegene Hoden zum Theil mit abgelöst worden. Zum Zeichen aber, dass der Tumor doch innerhalb des Hodens gelegen ist, findet sich an der Innenseite des abgelösten Hodens keine Kapsel mehr, sondern die freiliegenden Hodencanälchen gehen in die lockere Kapsel des Tumors über.

Die meisten Hohlräume sind entsprechend ihrem schleimigen Inhalt mit Schleimzellen, welche die bekannte Becherform haben, besetzt. Unter diesen Epithelien befinden sich zuweilen Formen, welche einen Flimmersaum erkennen lassen.

Um alle diese Cysten laufen, concentrisch geschichtet, mächtige Ringe von glatten Muskelfasern, die sich oft auch in zwei sich kreuzende Schichten, entsprechend der Muscularis des Darmcanales, ordnen. An manchen Cysten ist die Innenfläche nicht glatt, sondern besetzt mit breiten, aus sehr lockerem, kernreichem Bindegewebe bestehenden Zotten, die wohl etwas breiter als die Zotten des Digestionsapparates sind, aber doch in voller Beziehung daran erinnern.

Vom Entoderm haben sich Cylinderzellencysten, theils mit Flimmerepithel und Drüsen vorgefundon. Es ist dies das einzige Präparat, bei dem Producte des Ektoderm fehlen, oder richtiger, in den von mir untersuchten Schnitten nicht nachgewiesen werden konnten. Das Ektoderm ist ja schon bei allen diesen Bildungen in seiner Entwicklung bedeutend im Nachtheil. Andererseits ist nicht auszuschliessen, dass die Plattenepithelcysten vielleicht auf eine später zu besprechende Weise zu Grunde gegangen sind, wie ich es in einem anderen Präparat (Fall 10) wahrgenommen habe."

Fall 10. „In der That zeigt sich auf dem Durchschnitt auch, dass die Albuginea die ganze Geschwulst überzieht und infolge der Dehnung dünner geworden ist.

In diesem Gewebe liegen, ohne dass makroskopisch ein Zusammenhang mit dem normalen Hodenrest nachweisbar wäre, drei ungefähr kleinapfelgrosse, sich im Structurbilde auffallend gleichende Knoten,

welche durch eine verschieden dicke Kapsel von dem übrigen, gleichmässig gebauten Geschwulstgewebe abgegeben werden. Abgesehen von diesen drei, sich auch durch ihren entschieden viel mannigfaltigeren und complicirteren Bau gegenüber dem übrigen, mehr gleichmässigen Gewebe abgrenzenden Knoten finden sich auf weiteren Durchschnitten noch drei isolirte, etwas über erbsengrosse Knoten von demselben Bau, der. ich will das hier gleich bemerken, einem typischen Teratom entspricht; ich werde diese Knoten daher von nun an als Teratome bezeichnen.

Die Untersuchung dieses in mannigfacher Beziehung höchst interessanten Präparates bestätigt uns zunächst die Anschauung, dass die Teratome des Hoden regelmässig Producte aller drei Keimblätter enthalten, Plattenepithel- und Cylinderzellen, Schleimhaut, embryonales Bindegewebe, Gallertgewebe, Knorpel, Knochengewebe, glatte und quergestreifte Musculatur. Ferner scheint der Fall dafür zu sprechen, dass die Teratome multipel auftreten können. Der Umstand, dass in allen einzelnen Knoten, selbst in den kleineren, alle drei Keimblätter vertreten sind, könnte für die Selbstständigkeit der einzelnen Geschwülste sprechen; andererseits ist es aber auch leicht verständlich und erscheint mir wahrscheinlich, dass durch die Entwicklung des Krebses oder des Adenoms, wie man die diffuse Gewebswucherung bezeichnen will, Theile von dem primären Tumor abgesprengt worden sind, die von allen drei Keimblättern schon Zellen enthielten.

Die darauf dem Bindegewebe direct anliegende Hornperle bewirkt die Bildung eines dem Granulationsgewebe mit reichlichen Riesenzellen durchaus entsprechenden Gewebes. Es scheint nun, dass diese Riesenzellen die Hornmassen durch Arrosion zur Auflösung und Resorption bringen können, denn man findet Hohlräume, die ganz ausgekleidet sind mit Riesenzellen und in denen nur noch eine geringe, wie angefressen aussehende Masse der Hornperle vorhanden ist. In dem Fall 7 gelang es nicht, Plattenepithel nachzuweisen, trotzdem es sich zweifellos um ein typisches Teratom handelte. Nach Analogie des zuletzt beschriebenen Falles wäre es vielleicht möglich, dass auf die oben erwähnte Weise schon ausgebildete Plattenepithelcanäle im Fall 7 wieder zu Grunde gegangen sind, doch wage ich dies nicht zu behaupten, da in jenem Falle nichts auf eine solche Thätigkeit von Riesenzellen hinwies."

„Jedenfalls ist es für alle untersuchten Präparate ausser Zweifel, dass die Teratome mit dem Hoden innerhalb der Albuginea liegen und in directer Beziehung mit ihnen stehen. Die Regel ist also, dass Samenstrang und Nebenhoden an der Entwicklung der Geschwulst nicht den geringsten Antheil haben. In allen von mir untersuchten teratoiden Geschwülsten des Hodens sind die Producte des äusseren Keimblattes am wenigsten ausgebildet. Vollkommen ausgebildete Haut fehlt stets. Die Gewebe eines centralen und peripherischen Nervensystems waren in keinem Falle nachzuweisen. Das dritte Keimblatt, das Entoderm, ist dasjenige, welches in allen untersuchten Mischgeschwülsten die weitgehendste Ausbildung erfahren hat. Es wächst wie

das Plattenepithel in Form von Cylinderzellenschläuchen, die ein feines Lumen im Centrum haben. Je nach der freien Wachsthumsfähigkeit und der Secretion der Epithelien erweitern sich diese Canäle zu Cysten. Die Flimmern sind jedoch, wenn deutlich vorhanden, sehr hoch und entsprechen den hohen Flimmern der Trachea. Das Epithel der meisten dieser Hohlräume ist ein hohes Cylinderepithel. Die Zellen zeigen zum Theil ein dunkles, körniges Protoplasma, zum Theil sind sie zu typischen Schleimzellen mit mehr oder weniger grossem Schleimpfropf umgebildet. Im Allgemeinen sind die Innenflächen der Cysten glatt, nur hin und wieder treten papilläre oder zottenartige Bildungen auf, die an die Zotten des Darmes erinnern. Eine nicht selten wiederkehrende Form der Drüsenschläuche fand ich in mehreren Präparaten; sie besteht in einer korkzieherartigen Anordnung der Drüsen, wobei sich die Breite nach aussen allmälig vergrössert. Es ist das dieselbe Form, in der schematische Zeichnungen der gewundenen Canälchen des Hodens wiedergegeben werden, so z. B. von Brösicke. Ich habe also die Bilder ausser Betracht gelassen, die in mehreren Fällen wiederkehrten, nämlich das Vorkommen von Producten des äusseren und inneren Keimblattes in einer Cyste, in dem Cysten zugleich von Plattenepithel und von Cylinderepithel ausgekleidet waren."

„Alle diese Geschwülste enthalten Producte aller drei Keimblätter."

„In allen diesen Tumoren finden wir eine unzweifelhafte Aehnlichkeit der einzelnen Zell- und Gewebsformen mit den Geweben eines menschlichen Embryo."

Aus dem Abschnitt „Die Dermoidcysten des Hodens" sei das Folgende von Wilms erwähnt:

„Verneuil fand bei einem zweijährigen Kinde eine Geschwulst im Scrotum von der Grösse eines Hühnereies. Auf dem Durchschnitt fand sich der Hoden abgeplattet zwischen der Tunica vaginalis und dem Haupttumor gelegen. Aus diesem Grunde wurde die Geschwulst als eine extratesticulare resp. sarotale bezeiahnet. Verneuil fasste auf Grund dieser seiner eigenen Beobachtung und der neun von ihm citirten Fälle alle derartigen, nach seiner Ansicht peritesticulären oder scrotalen Geschwülste als durch Inclusion entstandene Missbildungen auf."

Da Wilms diesen Fall als im Hoden entstanden ansehen will, sagt er Folgendes: „Wenn das Scrotum, wie in dem Fall von Verneuil, frei über dieser grossen Geschwulst verschiebbar war, der Hoden und Nebenhoden sich aussen nicht abgrenzen liessen, so ist von vorn herein unwahrscheinlich, dass es sich um einen extratesticulären oder wirklich scrotalen Tumor handelte. Zwischen Hoden und dem visce-

ralen Blatt der Tunica vaginalis propria kann sich eben, da letzteres nur ein Epithelüberzug der Albuginea ist, keine Geschwulst. entwickeln. Alle diese Tumoren liegen, wenn sie sich innerhalb des visceralen Blattes finden, auch innerhalb der Albuginea, sind also im Hoden entstanden."

Wilms sagt über einen Fall von Geinitz Folgendes: „Diese Thatsache, dass eine Trennung vom Hoden Schwierigkeiten machte, beweist direct, dass die Geschwulst zu dem Hoden in naher Beziehung gestanden haben muss; denn hätte der Tumor, wie Verf. meint, im Scrotum gesessen, so würde ein Ablösen vom Hoden ohne Mühe gelungen sein."

Karning sagte über ein Hodendermoid, „dass der Tumor zwischen der Albuginea und der Tunica vaginalis visceralis lag, deshalb mit dem Hoden selbst garnichts zu schaffen hatte". Trotzdem sagt Wilms: „Auf das Unmögliche einer solchen Lage habe ich schon zur Genüge hingewiesen."

Boeckel glaubte, dass in seinem Falle „eine Entfernung ohne gleichzeitige Castration möglich gewesen wäre, wenn man vor der Operation die Diagnose gestellt hätte". Nach der Castration ergab sich, dass der Hoden nach hinten und unten verdrängt war und die Geschwulst erschien in die tiefen Schichten des Skrotum eingebettet.

In einem Falle von Corneil und Berger fand Folgendes statt, nach Wilms: „Da der Operateur den Hoden zu erhalten beabsichtigte, präparirte er die Cystenwand vom Hoden ab, eine Arbeit, die nicht schwer von Statten ging. Nur an dem Corpus Highmori waren feste Verbindungen mit dem Hoden vorhanden, woselbst auch grössere Gefässe unterbunden werden mussten." Wilms sagt: „Trotz dieses deutlichen Zusammenhanges mit dem Hoden folgten die Forscher doch in ihren weiteren Erklärungen der alten Verneuil'schen Auffassung, indem sie die Geschwulst als eine extratesticuläre bezeichneten."

Wilms sagt weiter: „Untersucht man die Angaben der Autoren jedoch genauer, so lässt sich meist aus ihren eigenen Bemerkungen direct nachweisen, dass die Geschwülste im Hoden selbst entstanden sind. Sie hängen fast regelmässig mit dem Corpus Highmori zusammen."

In diesen Dermoidcysten fanden sich genau dieselben Producte, wie in den Dermoidcysten des Ovariums, u. a. Zähne, centrales Nervengewebe, sogenannte Darmbildungen u. s. w. — Wilms findet, dass im Gegensatz zu den Ovarialdermoiden die Hodendermoide fast alle angeboren waren.

Durch die Thatsache, dass diese Geschwülste von so vielen Seiten als extratesticulär oder scrotal bezeichnet worden sind, durch die Thatsache, dass die Geschwülste fast regelmässig mit dem Corpus Highmori zusammenhängen, und durch die weitere Thatsache, welche aus dem folgenden Fall von Wilms zu ersehen ist, müssen wir im Gegensatz zu Wilms zu dem Schluss kommen, wie auch in den citirten Beschreibungen feststeht, dass wenigstens manche von diesen Dermoidcysten ausserhalb der Tunica albuginea vorgefunden waren.

Wilms untersuchte einen Fall, den Kocher in folgenden Worten beschrieben hat: „Der Hoden sitzt dem Tumor hinten und oben auf; seine vordere Fläche ist durch die pralle Cyste plattgedrückt.“ Nach der Beschreibung und dem Bilde von Wilms glaube ich, dass Kocher Recht hat, wenn er sagt: „Es hat sich also dieses Dermoid an der Vorderfläche des Hodens zwischen Hoden- und Scheidenhaut entwickelt; und zwar so, dass zwischen dem cutisähnlichen Balg und dem Hodenparenchym ein der Unterhaut entsprechendes Fettgewebe eingeschaltet war, — eine für die Abstammung nicht unwichtige Beziehung.“ Das Bild ähnelt absolut dem Befund in meinem Bilde Figur 62 mit dem Unterschied, dass der Hoden, welcher dem Ovarialrest (a), Figur 62, entspricht, von der Cyste durch eine bindegewebige Membran getrennt war, welche nur an der Stelle fehlte, wo die Zotte sich zeigte. Diese Membran ist ein Theil der Cystenwand und bedeckt nicht den Hoden, sondern trennt denselben von der Geschwulst. Wilms fand in seinen Hodenteratomen, dass das Geschwulstgewebe gewöhnlich von dem Rest des Hodens durch eine bindegewebige Membran getrennt war. Diese Membran haben andere Autoren als Tunica albuginea bezeichnet. Da Wilms aber in allen seinen Fällen um die ganze Geschwulst herum auch eine Membran zu finden glaubt, betrachtet er diese andere Membran als durch Reiz entstanden. Deshalb steht die Thatsache fest, dass die Hodenteratome vielleicht nur im Hoden, die Dermoidcysten im Gegentheil an der Stelle des Corpus Highmori und vielleicht ausserhalb der Tunica albuginea entstehen.

Vergleichen wir diese Befunde, so finden wir Folgendes:

Hoden-Dermoide.	Hoden-Teratome.
Sitzen am Hilus des Hodens, ausserhalb der Tunica albuginea; deshalb als „extratesticulär“ oder „skrotal“ beschrieben.	Sitzen innerhalb der Tunica albuginea.
Enthalten in dem Wulst wenige Cysten.	Enthalten viele Cysten von verschiedenen Arten. Manchmal besteht der Tumor fast nur aus Cysten.
Ektodermproducte reichlich vorhanden.	Wenig oder kein Ektoderm.
Enthalten u. a. Haare, Zähne und Gliagewebe.	Enthalten keine Haare, Zähne oder Gliagewebe. Plattenepithel als Auskleidung von Cysten öfters vorhanden.

Wenn, wie Wilms meint, diese Geschwülste aus einer Samenzelle entstehen, warum dann dieser grosse Unterschied in der Structur und in der Zusammensetzung?

Wodurch beweist Wilms, dass die Cysten entodermale Producte sind?

Ich leugne absolut, dass diese Cysten aus Entoderm entstehen. Sie sind sicher aus den Canälchen des Hodens selbst entstanden, und sind nur aus Ectoderm und Mesoderm zusammengesetzt.

Wir können nur durch die Erklärung, dass diese Geschwülste durch Mitschleppung von Zellen verursacht sind, die Verschiedenheit in ihrem Bau erklären. Wie bekannt, gehen die Urnierencanälchen von dem Wolff'schen Gang bis zum Cölom und dem späteren Keimepithel. Beim weiblichen Organismus bleiben sie als Paroophoron und Epoophoron am Hilus ovarii erhalten, und in gewissen Fällen bleiben Reste im Ovarium selbst. Beim männlichen Organismus im Gegentheil bleiben die Canälchen als Tubuli recti im Hoden selbst als functionirende Canäle. Andere bilden die Tubuli efferentes der Epididymis, und noch andere bleiben als das Giraldes'sche Organ und als Anhänge, aber ausserhalb des Hilus testis und nahe dem Corpus Highmori liegen. Da die Urnierencanälchen aus dem Wolff'schen Gang entstehen (ectodermalen Ursprungs), müssen wir annehmen, dass die Theile, die zunächst am Wolff'schen Gang sind und auch, weil sie wenigstens theilweise als zurückgebildete Geweben erhalten bleiben, ohne eine Function zu haben, die Elemente des Ectoderms am ausgeprägtesten besitzen. Ist dies der Fall, so scheint die Behauptung berechtigt zu sein, dass, je näher zum Hilus des Hodens eine Geschwulst entsteht, desto deutlicher die ectodermalen Producte zum Vorschein kommen. Ich glaube, dass die Thatsache, dass in den Hodenteratomen Plattenepithelcysten, wie auch Cysten vorkommen, die mit Cylinder- und Plattenepithel ausgekleidet sind, deutlich für den ectodermalen Ursprung dieser Samencanäle zeugt, die aus Wolff-schen Canälen stammen. Die weitere Thatsache, dass in den Dermoiden des Hodens Zähne und Gliagewebe vorkommen (und nicht in den Teratomen), spricht ganz sicher für die oben gegebene Erklärung der Verschiedenheit in der Structur dieser zwei Arten von Geschwülsten. Das Gliagewebe ist nur ein Product des Ectoderms, und die Zähne entstehen aus dem Zusammentreten von Ectoderm und Mesoderm, da Zähne nur verknöcherte Hautpapillen sind. Wie anders kann man das Fehlen von Ectodermproducten in den

Teratomen erklären? Wenn unsere Erklärung nicht die richtige ist und aus irgend welcher Ursache Haut, ein Ectodermproduct, nicht gebildet wäre, warum bildet sich trotzdem kein Gliagewebe, welches Wilms als Centralnervensystem einer fötalen Bildung betrachtet? Da Wilms in den Dermoiden des Hodens und Ovariums Kopftheile, als die sich zuerst differenzirenden Producte, immer findet, und da in den Hodendermoiden Knochen so reichlich vorhanden sind, warum finden wir kein Gehirn- und Rückenmarkgewebe, welches eine ganz verschiedene Entwickelungsart hat, ganz anders wie Haut? Warum keine Kiefer, keine Zähne u. s. w.? Seine Behauptung, dass gewisse Combinationen in den Teratomen des Hodens den Respirations- und Digestionstractus darstellen, ist so absolut willkürlich, dass ich diese Frage nicht weiter berühren werde. Wenn man nur bedenkt, wie complicirt die Entwickelung des Darmtractus ist, in welcher Weise das Mesoderm sich entwickelt und wie gewisse Mesenchymzellen vorgeschoben werden, um den Darmcanal zu bilden und ihn mit einer Muskelschicht zu umhüllen, versteht man, wie absolut grundlos die Behauptung ist, dass Drüsen und Schläuche mit Cylinderzellen und zottenartigen Vorsprüngen ausgekleidet den Darmtractus darstellen, weil sie von Muskelfasern umgeben sind, — in solchen Mischtumoren, in Tumoren, worin die Kopftheile prävaliren sollen, in Tumoren, die in einem Organ entstehen, welches Tubuli recti, Rete testis, Ductuli efferentes besitzt und welches in seiner engsten Umgegend das Giraldes'sche Organ und embryonale Anhänge aufweist, von welchen die Ductuli efferentes wenigstens mehrere Lagen glatter Muskelfasern als Wandung besitzen. Dieselbe Wandung kann, speciell unter pathologischen Verhältnissen, für die Tubuli recti, die Canäle des Giraldes'schen Organs und die embryonalen Anhänge ganz gut vermuthet werden, wie dies bei den Parovarialcanälen des Ovariums normaler Weise der Fall ist. Wilms irrt sich, wenn er sagt, dass der Wolff'sche Körper also im Hoden selbst nur das Stroma liefert, die Samencanäle in ihren beiden Zellformen vom Keimepithel stammen.

Wir haben unter den cystischen Gebilden des Ovariums die folgenden Formen zu unterscheiden:

1. Hydrops folliculi — ohne Epithel.
2. Corpus luteum-Cysten.
3. Kystoma serosum simplex, welche gewöhnlich kindskopfgross und gestielt sind, doch oft intraligamentär; sie enthalten klare

Flüssigkeit. Die Innenfläche ist meist von einem niedrigen einschichtigen Cylinderepithel ausgekleidet. Sie zeigen gewöhnlich Mangel an proliferirenden, drüsenschlauchähnlichen Bildungen, aber nicht selten papilläre Wucherungen.

4. Kystadenoma serosum papillare, öfters doppelseitig, enthält manchmal flimmerndes Epithel, manchmal kein solches.

5. Kystadenoma pseudo-mucinosum, glandulare oder papillare.

6. Oberflächenpapillom.

7. Traubenförmige Cysten, welche eine Uebergangsform von 4 und 5 zu 7 darstellen sollen.

Pfannenstiel glaubt, dass No. 3 aus Follikeln entstehen. Nagel hält diese Transformation des Follikelepithels für unmöglich, da die Membrana granulosa bei dem Untergang des Eies zu Grunde gehen müsse. Ueber die Entstehung von No. 4 und 5 stimmen, wie wir gezeigt haben, die verschiedenen Autoren garnicht überein. Unter denen, welche glauben, dass die glandulären Kystadenome von Primordialfollikeln entstehen, befindet sich Steffek, welcher in seinem Bilde Follikel mit Ei und gabliger Epithelsprossung dies zu zeigen geglaubt hat; aber, wie Wendeler sagt, machen die Zeichnungen den Eindruck, dass wir in der That mit Epithel ausgekleidete Cystchen oder Schläuche vor uns haben und das Ei nur eine Epithelzelle ist. Wir haben dieselbe Art von eiähnlichen Zellen in Figur 94 abgebildet.

Flaischlen glaubt, dass er für die Entstehung eines Kystadenoms aus persistirendem fötalem Eierstocksgewebe den Beweis geliefert hat. Nach seinem Bilde, da er dieses Gebilde in einer Dermoidcyste fand, steht es fest, dass es sich um dieselben drüsigen Schläuche handelt, wie in unserem Dermoid No. 5, Fig. 91. Wendeler betrachtet in seiner Kritik dieses Gewebe als Schilddrüse, welche so oft irrthümlicherweise in Dermoidcysten beschrieben worden ist.

Plannenstiel glaubt, dass die adenomartigen Neubildungen von ihm und Anderen als aus dem Deckepithel des Eierstocks und dem Epithel des Follikels entstanden gezeigt worden sind, aber er betrachtet nicht alle diesbezüglichen Befunde als sicher erwiesen. Er zeigt ein Bild, in welchem Cysten mit Flimmerepithel sich von dem Oberflächenepithel abgeschnürt haben sollen. Damit ist nicht bewiesen worden, dass diese Cysten sich nicht nach der Oberfläche geöffnet haben, anstatt von der Oberfläche aus entstanden zu sein. Pfannenstiel glaubt, dass die Pseudomucinkystome aus dem Fol-

likelepithel entstehen; er zeigt Bilder, welche den Uebergang eines Follikels in eine Pseudomucincyste feststellen sollen. Seine Bilder sollen auch eiähnliche Zellen enthalten. Ein Vergleich mit unserem Bilde Fig. 92 zeigt, dass wir hier keine Follikel und keine Eier haben, sondern Cysten, welche dieselben grossen Zellen mit deutlichem Kern enthalten, wie wir sie in Figur 94 abgebilden haben.

Es hat bis jetzt Niemand den Uebergang von Follikeln in Kystadenomata gezeigt. Ueber die Möglichkeit der Entstehung vom Epoophoron sagt Pfannenstiel, dass diese Annahme vom theoretischen Standpunkte nicht unmöglich erscheint, aber unwahrscheinlich ist, da die Epoophoronschläuche im Eierstocksgewebe nicht vorkommen; diese letztere Behauptung ist unrichtig, da das Vorkommen von diesen Schläuchen im Ovarium selbst schon sicher in gewissen Fallen festgestellt worden ist. Er betrachtet die Pseudomucinkystome als aus dem Follikelepithel entstanden und die serösen Kystadenome als aus dem Keimepithel entstanden und sagt: „Wenn man den fundamentalen Unterschied bedenkt zwischen der Epithelzelle eines Pseudomucinkystoms und der Flimmerzelle der serösen Kystadenome, wenn man bedenkt, dass diese beiden Geschwulstarten sich fast niemals in einem Tumor vereinigt finden, so erscheint es unstatthaft, Befunde, welche die eine Gruppe betreffen, ohne Weiteres auf die andere zu übertragen.“ Es ist dies eine Behauptung, die nicht vertheidigt werden kann, da eine Pseudomucinzelle nur eine Abart einer Flimmerzelle ist, und es befremdender ist, Pseudomucinzellen als aus Follikelepithelien entstanden zu erklären. Ich habe in vielen Präparaten des Falles 2 und 5 gesehen, wie allmälig flimmerndes Epithel sich in hohes Epithel mit hohem Saum ohne Flimmerhaare umwandelt, und wie dieses Epithel an anderen Stellen Becherzellen enthielt. In Figur 64 haben wir in Cyste a und b flimmerndes Epithel mehrschichtig und mehrschichtiges Epithel mit Sprossen. Im Falle 2 haben wir im Ovarium flimmerndes Epithel, in der Cyste e flimmerndes Epithel mit Sprossen und papilläre Excrescenzen, welche flimmerndes Epithel und Epithelien mit Becherzellen als Auskleidung besitzen. In Figur 75 haben wir Cylinderepithel, Flimmerepithel und Epithel mit Becherzellen in einander übergehend, und doch sind die unterliegenden Drüsengebilde ohne Flimmern. In Figur 87 haben wir flimmerndes Epithel auf der Oberfläche, drüsige Gebilde mit cylindrischem und flimmerndem Epithel und eine erbsengrosse Cyste, deren Epithel Flimmern und Sprossen besitzt. Ob die kleineren Cysten von dem ober-

flächlichen flimmernden Epithel abgeschnürt sind, oder besser noch, ob das Oberflächenepithel aus den sich auf der Oberfläche öffnenden Cystchen entstanden ist, so ist dennoch der Zusammenhang ein sicherer. In Figur 84, 90, 91, 97 u. s. w. haben wir Epithelien, welche in Figur 106, also in dem Kystadenoma selbst, noch deutlicher den Uebergang von Cylinderepithel in Becherzellen zeigen.

Wenn wir einen Vergleich zwischen den verschiedenen Arten von Cysten des Ovariums und den drüsigen Gebilden, die wir in den Dermoidcysten haben, einerseits und den Cysten des Hodens und der Hodenanhänge und den drüsigen Gebilden, welche in den Hodenteratomen und -Dermoiden vorkommen, andererseits ziehen, so müssen wir sagen, dass ihre Entstehung dieselbe sein muss. Da die Kystadenome im Hoden nur aus den Wolff'schen Canälchen entstehen können, so müssen wir, ob die letzteren functionirende Canäle, wie die Tubuli recti oder ob sie das Giraldes'sche Organ oder die Anhänge sind, denselben Entstehungsmodus für die Kystadenomata des Ovariums annehmen. Im Falle 2 haben wir in dem Ovarium und in der intraligamentären Cyste e dieselbe Auskleidung, was das flimmernde Epithel anbetrifft; da in der Cyste e auch Epithelien mit Becherzellen, wie auch Schläuche von der Art der Lieberkühn'schen Drüsen vorhanden sind, so können im Ovarium auch dieselben Epithelien gemeinsam vorkommen. Da die intraligamentäre Cyste ganz zweifellos ein Parovarialproduct ist, so kann man mit Recht annehmen, dass dieselben Canäle die Ursache der Cysten im Ovarium sind.

Nagel sagt: „Kürzlich ist v. Recklinghausen für die Ansicht eingetreten, dass die Kystome des Eierstocks aus den Resten der Urniere hervorgehen, und ich glaube, dass er Recht behalten wird. Für die flimmernden Kystome bestand diese Ansicht schon früher, indem man diese aus dem Parovarium entstammend betrachtete. Die Schläuche des Epoophoron erstrecken sich manchmal weit in den Hilus ovarii hinein, das Epithel des Epoophoron ist garnicht immer und nicht überall mit Flimmerhaaren besetzt, sodass also nicht jedes aus demselben hervorgehende Kystom ein flimmerndes zu sein braucht. In den Urnierenresten haben wir ein heterogenes, aus epithelialen Canälen (Schläuchen) bestehendes Gebilde, aus welchem, wie nicht zum Mindesten durch die Forschungen v. Recklinghausen's nachgewiesen worden ist, cystische Geschwülste in der That entstehen. Die Entstehung aus den Urnierenresten würde auch am besten die Thatsache erklären, dass das Eierstocksgewebe

selbst bei kleineren Kystomen in der Regel vollkommen verschwunden ist: eine vom Hilus hereinbrechende Neubildung zieht nach allen Richtungen hin und zu gleicher Zeit das Eierstocksgewebe in Mitleidenschaft, ein an einer Stelle der Oberfläche beginnendes Gewächs dagegen nicht. Der v. Recklinghausen'schen Ansicht von der Entstehung der Kystome aus dem Epoophoron ist auch in obiger Eintheilung Rechnung getragen, indem ich, dem Vorschlage Cornil's folgend, die irreführende Bezeichnung Adenom gänzlich weggelassen habe und die papillären und flimmernden Kystome nicht als besondere Geschwülste, sondern nur als Abarten der Kystome betrachte."

Ueber das Papilloma ovarii sagt Nagel: „Einige betrachten die Papillome als durchgebrochene (papilläre) Kystome; nach Anderen entwickeln sie sich an der Oberfläche des Eierstocks aus Wucherungen des Eierstocksepithels. Für die erstere Ansicht spricht, dass man öfters an einzelnen Stellen des Papilloms Cysten oder Reste einer Cystenwand findet, deren Innenflächen zahlreiche papilläre Wucherungen tragen."

Die traubenförmigen Ovarialgeschwülste, d. h. Kystome, lässt Pfannenstiel von Ueberresten des Wolff'schen Körpers entstehen. Nach ihm findet man Uebergangsformen zwischen gewöhnlichen Kystadenomen und traubenförmigen Kystomen nicht so ganz selten, d. h. Geschwülste, denen einzelne Cysten mehr oder weniger gestielt aufsitzen.

Da diese Cysten, welche am einfachsten aus den Wolff'schen Canälchen entstanden zu erklären sind, auch in dem Wulst der Hoden- und Ovarialdermoide vorkommen, und da in den letzteren diese Gebilde wie auch Drüsengänge am Stiel des Wulstes vorkommen, so muss man annehmen, dass der Wolff'sche Körper oder seine Canäle das Centrum des Wulstes bilden, um welches die mitgeschleppten Zellen ihre Produkte bilden. Dies würde auch leichter das Vorkommen von Muskelfasern um die cystischen Gebilde in den Wulsten erklären.

Was die Frage einer Parthenogenese betrifft, so hebe ich Folgendes hervor. Wendeler u. A. versuchen der Idee von Wilms eine Stütze zu geben durch die „citirte" Thatsache, dass die Furchung unbefruchteter Eier beim Kaninchen u. s. w. beobachtet worden ist. Aber die Autoren, die Wendeler citirt und die diese Furchung beobachtet haben, sagen ausdrücklich, dass diese Eier immer zu Grunde gehen. Selbst Hensen, den Wendeler citirt,

sagt, dass diese von ihm beobachtete Segmentirung nicht das Geringste mit der Furchung eines befruchteten Eies zu thun hat und dass er an eine Parthenogenese hierbei überhaupt nicht gedacht hat. Graf Spee sagte mir persönlich, dass an eine Parthenogenese hierbei überhaupt gar nicht zu denken ist. Nagel ist derselben Meinung. Waldeyer, der vor Jahren die Möglichkeit einräumte, dass aus den Elementen des Keimepithels, von denen eine Anzahl für die Differenzirung in die Eizelle bestimmt ist, eine parthenogenetische Entwickelung stattfände, glaubt jetzt auch nicht mehr hieran.

Die frühere allgemein verbreitete Annahme einer parthenogenetischen Furchung des Hühnereies ist auf eine Befruchtung mit absterbenden Spermatozoen zurückzuführen, und Barfurth und Lau zeigen, dass die parthenogenetische Furchung und Entwickelung des Vogeleies nur ein unregelmässiger Segmentationsvorgang ist.

Sobotta fragt, „ob man ernstlich nach dem, was wir von dem Befruchtungsvorgang des thierischen Eies wissen, und seitdem auch für den letzten Zufluchtsort der parthenogenetischen Furchungserscheinungen des Hühnereies der Nachweis geführt ist, dass eine solche nicht vorkommt, ob man da noch vernünftiger Weise glauben kann, dass das Ei der Säugethiere einer solchen unterliegt?“

Wilms sagt ferner: „Die im Beckenbindegewebe vorkommenden Cysten bestehen, so viel darüber bekannt wird, nur aus Haut und haben nichts mit Ovarialtumoren gemein. Die retroperitonealen Dermoide in der Nierengegend sind auf die ektodermale Entwickelung des Wolff'schen Ganges zu beziehen.

Die Innenfläche der Dermoide, die an Spalten vorkommen, ist meist ganz mit Epidermis ausgekleidet, doch kommen auch in ihnen zottenartige Hautbildungen vor, die äusserlich Aehnlichkeit mit den Zotten aus Ovarialembryomen haben können, so im Mediastinum. Der innere Bau dieser Zotten aber stimmt niemals mit denen der Ovarialembryome überein.“

Da die Dermoide, die an Spalten vorkommen, aus beinahe schon differenzirten Zellen bestehen oder entstehen, so ist es leicht verständlich, warum sie nicht so complicirt gebaut sind, wie die des Ovariums, wo embryonale Zellen, die sich später in Knochen, Knorpel, Muskeln u. s. w. differenziren, ganz früh aus ihrer normalen Lage mitgeschleppt werden. Die sogenannte Zotte bietet

überhaupt nichts Specifisches für die Dermoide des Ovariums, da sie auch im Mediastinum vorkommt. Wir haben schon gezeigt, dass sie hier durchaus nicht so verschieden von den Vorsprüngen in Ovarialdermoiden ist (Fig. 21, 22). Ueberhaupt stammen hier die Vorsprünge auch aus einem anderen Gebiet, wonach man schon an und für sich nicht erwarten kann, dass dieselben complicirten Gewebsformationen gebildet werden. Wir haben bereits gezeigt, dass die retroperitonealen Dermoide, die, wie Wilms zugiebt, durch den Wolff'schen Gang u. s. w. verursacht werden, recht complicirte Gewebsformationen enthalten können, darunter auch quergestreifte Muskelfasern. Es ist schwer zu verstehen, warum nach der Erklärung von Wilms überhaupt quergestreifte Muskelfasern so selten in den Ovarialdermoiden vorkommen sollen. Wenn Producte aller drei Keimblätter mit einer Lagerung, die vollkommen der eines Fötus entsprechen soll, aus einem unbefruchteten Ei entstehen sollen, warum entstehen nicht auch in jedem Falle quergestreifte Muskelfasern, warum überhaupt nur Theile des Embryo selbst, warum nie eine Placenta oder Eihäute, die doch auch aus den Keimblättern des Eies stammen?

Wilms sagt weiter: „Die Zotte ist eine rudimentäre embryonale Bildung, die dadurch zu Stande kommt, dass in einer raumbeengenden Cyste eine Keimanlage sich zu entwickeln sucht. Durch die mechanischen Wachsthumsstörungen in der kleinen Cyste komman an der fötalen Anlage nur die zuerst sich differenzirenden Gewebe zur Ausbildung, die übrigen werden durch die ersteren im Keime erstickt. Mit dieser leicht verständlichen Erklärung ist ein Aufschluss gegeben über den eigenartigen Bau der Zottenbildung, über die Erscheinung, dass das Ectoderm prävalirt, während von dem Entoderm nur kleine Rudimente auffindbar sind."

Ich finde diese Erklärung nicht so leicht verständlich. Die sich zuerst differenzirenden Gewebe, wenn sie die übrigen ersticken sollen, sollen doch die Fähigkeit haben, weiter zu wachsen. Wilms meint, dass die Kopftheile diese sich zuerst differenzirenden Gewebe sind, weil er Zähne, sogenanntes Gehirngewebe, Kiefer u. s. w. vor sich zu haben glaubt. Aber diese sind in Wirklichkeit gar keine Kopfgewebe. Zähne kommen in Dermoidcysten an den verschiedensten Stellen des Körpers vor, so in Hypophysengang-Dermoiden, Mediastinal-Dermoiden, in Dermoiden, welche hinter der Niere liegen u. s. w. Das Gewebe des Nervensystems, welches nur als Ectodermproduct anzusehen ist, ist in verschiedenen von

uns citirten Fällen gefunden worden, im Falle 9, in dem retroperitonealen Dermoid von Marchand, in dem Cervixteratom von Geyl, in welchen beiden Fällen die Möglichkeit einer directen Abhängigkeit dieses Gewebes von naheliegenden, normalen Nervenstructuren nicht vorhanden war. Da die Knochenstücke in den Dermoiden grenzenlos wachsen, so können sie alle verschiedenen, unregelmässigen Formen annehmen, und weil sie Zähne enthalten, so ist es kein Wunder, dass sie öfters Kiefer genannt worden sind. Wir finden z. B. in Figur 115 ein Knochenstück, welches auf seinem inneren Ende 8 zweite Zähne besitzt. Es genügt vollkommen, um alle diesbezüglichen Fragen zu beantworten, nur Folgendes in Erwägung zu ziehen: in dieser Cyste wucherte das Knochenstück so, dass es auf allen Seiten von Ectoderm von der Beschaffenheit der Haut bedeckt war. Hierdurch wird von selbst die Bildung von Zähnen verursacht, gerade wie am Kiefer die Zähne als Endproducte des Zusammenhanges von Ectoderm und Mesoderm entstehen.

Wilms sagt weiter: „Durch eine starke Druckstörung innerhalb der Cyste ist die Verschiebung der Organe des Embryoms eine mannigfaltigere und der Vorsprung fehlt. Trotzdem sind alle drei Keimblätter nachzuweisen. In manchen Fällen prominirt die vorderste Region des Embryoms, die Mundbucht, in der die Zahnentwickelung vor sich gegangen ist. Die ganze übrige liegt comprimirt in der Cystenwand. Ist die Cystenwand wenig dehnbar, so kommen ganz rudimentäre Formen zu Stande. Kann das Cystchen, in welchem die Keimanlage sich entwickelt, sich ausdehnen, hat das Embryom Gelegenheit sich weiter zu differenziren und die verschiedenen angelegten Organe zu vollständiger Entwickelung zu bringen, so können sich die Kopfknochen entwickeln bis zu vollständigen Schädelbildungen, grosse Kiefer mit Reihen von Zähnen treten auf, Schilddrüse, Speicheldrüsen, Trachea, Darm, Auge, Gehirn in enormer Entwickelung, Extremitäten u. s. w. In allen Präparaten ist Centralnervensystem nachgewiesen, weil die frühzeitig sich bildenden Organanlagen in den Ovarialembryomen regelmässig vorhanden sind.“

Hieraus sehen wir, welche Hypothesen für die Entstehung der verschiedenen complicirten Cysten Wilms gebraucht hat. Ein Ei kann den Uterus normaler Weise dehnen, es wächst in der Tube, bis es die Wand durchbricht, oder es kann in der Bauchhöhle weiter wachsen, aber in dem Ovarium soll es die Cystenwand

nicht dehnen, keine Organe bilden können, sondern comprimirt in derselben liegen bleiben!

Wilms sagt weiter: „Die Entwickelung der soliden Ovarialembryome (Teratome) geht nur im Ovarium vor und nicht an anderen Körperstellen."

Ich glaube wohl, dass der retroperitoneale Fall von Marchand genügt, die Richtigkeit dieser Behauptung zurückzuweisen.

Wilms sagt: „Diese Teratome nehmen ihre Abkunft auch von einer Geschlechtszelle, aber die embryonalen Gewebe wachsen grenzenlos, und in diesem grenzenlosen Wachsthum liegt der charakteristische Unterschied von den cystischen Dermoiden. Charakteristisch ist auch die Ausbildung ganzer Organe eines Embryo; an verschiedenen Stellen sind normale Trachealpartien reproducirt. Schichten sich um Schleimcysten mit zottenartigen Bildungen einfache oder doppelte Lagen glatter Musculatur und treten unter dem Epithel der Cysten Lymphfollikel, ja ganze Peyer'sche Placques auf, so ist die Aehnlichkeit mit einer rudimentären Darmanlage garnicht zu verkennen."

Wir haben schon gezeigt, dass diese darmähnlichen Bildungen Ectoderm- oder Producte des Wolff'schen Körpers sind, die in jeder Beziehung der Structur eines einfachen Kystoma mucinosum des Ovariums gleichen. Was die Trachealpartien anbelangt, so sind dies nur Stellen, an welchen in der Nähe von Knorpel Cysten mit mehrschichtigem Cylinderepithel oder mit flimmerndem Epithel mit sogenannten Schleimcysten zusammengelagert sind, wie wir dies in mehreren von unseren Präparaten gesehen haben und wie es auch in dem Hygroma colli vorhanden war, und in mehreren Ovarialdermoiden beschrieben worden ist.

Wie wir später zeigen werden, sind genau dieselben Gewebscombinationen von Manchen als Darmschläuche beschrieben, von Anderen, weil etwas Knorpel vorhanden war, als Trachea und von noch Anderen als Nase! Wir haben gesehen, wie reichlich in den Dermoidwülsten Muskelfasern vorhanden waren, und wie sie eine Tendenz hatten, um cystische, sich dilatirende Gebilde in 1, 2 oder mehreren Schichten zu lagern. Trotzdem sagt Wilms:

„Glatte Musculatur lagert sich in exquisiter Schichtung um die dem Respirations- und Digestionstractus angehörenden epithelialen Cysten und Canäle und verhält sich besonders am Darm, durch ihre doppelte sich kreuzende Lage, wie die normale Mus-

cularis. Quergestreifte Musculatur scheint sehr selten aufzutreten. Das innere Keimblatt im Verhältniss zum äusseren bleibt zurück. Durch Schleimdrüsen, Flimmercanal anliegende Knorpelinseln und reichliche Schichten glatter Musculatur bei vollkommener Differenzirung erlangen die Bilder eine Uebereinstimmung mit der Trachea bis ins Kleinste."

Analogien mit dieser Region bei allen Präparaten vermochte Wilms zu finden. „Selten sind Organe des Digestionstractus", sagt Wilms. „Kleinere darmähnliche Schläuche, Canäle und Cysten mit Schleim- oder Cylinderepithel, mit Basalraum und Becherzellen, mit Lymphfollikeln in der Schleimhaut, mit einer lockeren Submucosa und Muscularis habe ich mehrere Male gefunden. Grössere makroskopisch erkennbare Darmschlingen mit Mesenterium sind selten beobachtet (aber nicht bei Wilms); Leber, Niere u. s. w. sind nicht nachgewiesen. v. Recklinghausen hat in einer Cyste ein im ganzen Aufbau an fötale Genitaldrüsen, namentlich an das Wolff'sche Organ erinnernde Gebilde gefunden. Von Extremitätanlagen liegen mehrere exacte Beobachtungen vor, und Finger mit Gelenken, gelenkartigen Knochenverbindungen, Rippen u. s. w. sind gefunden worden. Schilddrüsenanlage ist auch gefunden. Ich habe dreimal verhältnissmässig ausgedehnte Thyreoidealanlagen gesehen, die sich in nichts von einer gewöhnlichen Schilddrüse unterschieden. In einem Falle habe ich eine Lungenanlage nachweisen können. Schon der oben citirte Befund einer Rippe weist darauf hin, dass Thoraxpartien entstehen können."

Das Alles soll zeigen, glaubt Wilms, dass „das Ovarialembryom bis ins kleinste Detail die Structur und die Bildung normaler Organe nachzubilden im Stande ist". „Rudimentäre Entwickelung der Augen ist mehrfach beobachtet worden, die vollkommenste Beobachtung ist von Baumgarten." Um zu zeigen, auf welcher grundlosen Basis diese Hypothese aufgebaut worden ist, habe ich nur das Nöthige von verschiedenen beschriebenen Fällen citirt, in welchen man Schädel, Schilddrüse, Mamma, Nase, Trachea, Darm u. s. w. als vorhanden annahm. Dabei zeigt die genauere Beschreibung dieser Fälle, dass sie absolut dieselbe Gewebsgruppirung enthielten, wie in den citirten Fällen von Rindfleisch (Dermoid oder Teratom, das von der Mundhöhle durch den Hypophysengang mit einer Geschwulst an der Schädelbasis communicirte), von Weigert (Dermoid hinter dem Auge), von Mar-

chand (Dermoid der Nierengegend) u. s. w. Alle diese sind irrthümlich als „Foetus in foetu" beschrieben worden.

Da Wilms sagt, dass von Recklinghausen „in einer Cyste eine im ganzen Aufbau an fötale Genitaldrüsen, namentlich an das Wolff'sche Organ erinnernde Gebilde" gefunden hat, so citire ich das Folgende aus dem pathologisch-anatomischen Befund. Ich meine dabei, dass dieser Befund ganz gewiss für unsere Theorie der Entstehung der Ovarialdermoide spricht. „Auf dem Durchschnitt fand sich

1. oberflächlich eine 1—2 mm dicke Cutis mit Haarbälgen;
2. darunter Fettgewebe;
3. darin Inseln von Knorpel und Cysten, a) mit Cylinderepithel, b) Dermato-Cysten;
4. in der Tiefe der Knochen entweder als Bälkchen oder als Platten. In dem anderen Abschnitt, nämlich dem mit der Cystenwand versehenen, sind die Knollen solid und bestehen aus einem weichen, weissen, sehr zahlreichen Gewebe; dicht gedrängte, aber epithelial geordnete Zellen, aufgebaute Netze bildende Stränge liegen in einem bindegewebigen Stroma, so dass der ganze Bau an eine fötale Genitaldrüsenanlage, namentlich an den Wolff'schen Körper erinnert."

Ich möchte hier weiter darauf aufmerksam machen, dass Wilms in einem Präparat einen dicken Gefässstamm in eine zur Mundbucht (Carot. interna) und eine zum Gehirn führende Arteria (Carot. externa) sich theilen sah, und dass er in der Beschreibung seiner Fälle den Verlauf der sogenannten Hirnsubstanz mit Seitenventrikeln, Centralcanal u. s. w. genau beschreibt.

Ich citire den folgenden Fall von Wilms, welchen er an die Spitze seiner Fälle gestellt hat, „weil er ein wahres Musterexemplar" für seine Anschauungen über das Wesen der Ovarialdermoide ist. Er sagt: „so äusserst einfach und klar demonstriren sich die Verhältnisse wohl selten."

„Cyste mit einfacher Zotte, welche Kopfhaut, Kopfknochen, Gehirn und Darmschlauch enthält.

Apfelgrosser, aussen glatter Tumor, über den ein 5 cm langes Stück der Tube hinwegläuft. Das Sammlungspräparat, ohne nähere Angaben, ist in Müller'scher Flüssigkeit gehärtet und liegt jetzt in Alkohol. Schon von aussen lässt sich an der Geschwulst ein compacter, mit leichten Narben besetzter Theil von einem cystischen abgrenzen. Der compacte Theil liegt dem Mesovarium an und entspricht dem in Grösse und Bau fast normalen Eierstock. In ihm zeigt sich auf der Schnitt-

fläche ein grosses Corpus luteum, mehrere Corpora fibrosa und eine Menge kleinerer, bis erbsengrosser, glattwandiger Cystchen. Der Theil des Ovarium, welcher dem grossen, cystischen Tumor anliegt, ist von kleinen miliaren Hohlräumen dicht durchsetzt. Entsprechend der Grösse und Entwicklung des Eierstockes finden sich in seinem kernreichen Stroma noch eine Reihe Primitiveier und wohlausgebildete Graaf'sche Follikel. Missbildungen oder abnorme Gestaltungen dieser Gebilde sind nicht nachzuweisen. Der grössere, cystische Theil der Geschwulst besteht aus zwei gleichgrossen Hohlräumen, von denen der eine eine einfache Ovarialcyste darstellt, während der andere, mit Haaren und Talg gefüllt, sich als eigentliche Dermoidcyste erweist."

„Bei der genaueren Beschreibung dieser Cyste sowohl, wie der folgenden, werde ich der Kürze und Uebersicht halber den makroskopischen und mikroskopischen Befund im Allgemeinen nicht von einander trennen, sondern zusammen abhandeln. Ich hoffe, dadurch verständlicher und klarer die einzelnen Bilder wiedergeben zu können."

„Wenden wir uns zu dem feineren Bau besagter Dermoidcyste selbst, so erkennen wir, dass die dünne, fast durchscheinende Wand mit einem feinen Epidermisbelag überdeckt ist, der nur aus den Zellen des Rete Malpighii und einem zarten Stratum corneum besteht. In der Nähe des Ovarium wölbt sich in das Lumen der Cyste ein dicker, behaarter, mit Cutis bedeckter Zapfen vor, der, etwas abgeplattet, leicht an die Wand der Cyste angedrückt ist. In dieser Lage kann man also eine obere, der Höhle der Cyste zugekehrte Fläche von einer unteren, der Wand anliegenden unterscheiden. Die seitlichen Ränder und die Spitze, an welcher Ober- und Unterfläche zusammenstossen, sind leicht abgerundet. Während die ganze obere Fläche des Vorsprunges mit langen, kräftigen, blonden Haaren besetzt ist, findet sich an der unteren Fläche nur äusserst spärlicher Haarwuchs. Trotz Lupenuntersuchung ist auf der ganzen Aussenseite des Fortsatzes kein näher zu bestimmendes Gebilde nachzuweisen.

Der innere Bau der Zotte, der sich in einfacher Weise aus Serienschnitten combiniren lässt, wird durch Fig. 2 (Taf. IX u. X) leicht verständlich. Die Zeichnung, welche die natürlichen Verhältnisse in etwa vierfacher Vergrösserung wiedergiebt, lässt erkennen, wie von der bindegewebigen Kapsel ein nach vorn sich verschmälernder Zapfen abgeht, der aus den verschiedenartigten Geweben aufgebaut ist. Allseitig umgeben von Haut, lässt er nur an der Spitze eine kleine Oeffnung erkennen, als Ausführungsgang eines später zu beschreibenden Schlauches. Die Haut (a) an der oberen Fläche ist mächtig entwickelt, durchsetzt von reichlichen, grossen Talgdrüsen und langausgezogenen Knäueldrüsen. An den mächtigen Talgdrüsen sitzen spärliche, zum Theil markhaltige Haare, die bis in das subcutane Fettgewebe (c) hineinreichen. Das Bindegewebe der Haut ist sehr derb; glatte Muskelfasern sind nur spärlich dazwischen eingestreut. Die eigentliche Epidermis lässt alle ihr zukommenden Schichten deutlich erkennen. Die Haut an der unteren Seite der Zotte (b), nicht so mächtig entwickelt, weist nur spärliche Drüsen und Haare auf. Das subcutane Fettgewebe, das an der oberen Fläche kräftig ausgebildet ist, fehlt hier vollkommen.

Die ganze Haut schliesst einen plattgedrückten Schlauch von elastischem Bindegewebe (d) ein, der ebenfalls an der oberen Fläche seine höchste Entwicklung erreicht hat. Nach der Spitze der Zotte zu ist der Schlauch nicht geschlossen, es schiebt sich vielmehr sein Inhalt frei bis fast unter die Haut vor. Nach der der Spitze entgegengesetzten Seite geht das elastische Gewebe des Vorsprunges allmälig in das Bindegewebe der Cystenwand über, so dass auch hier keine scharfe Grenze markirt ist. Mitten in der oberen elastischen Decke, die, wie gesagt, die derbe Cutis unterschichtet, liegt ein 4 mm langer, flacher, markloser Knochen (e), der, von spärlichen Havers'schen Canälchen durchzogen, eine deutliche, lamelläre Schichtung erkennen lässt. Das Bindegewebe an dem Knochen ist etwas kernreicher, doch ist eine deutliche Osteoblastenschicht, die auf ein Wachsthum schliessen liesse, nicht vorhanden.

Um die ganze Beschreibung der Haut und des elastischen Schlauches dem Verständniss näher zu bringen, will ich schon jetzt darauf hinweisen, dass wir die Haut als Kopfhaut, das elastische Gewebe als Cranium mit einem rudimentären Kopfknochen aufzufassen haben. Als unzweifelhaft erwiesen stellt sich diese Annahme dar, wenn wir den Inhalt des elastischen Schlauches einer genaueren Untersuchung unterziehen. Derselbe wird nämlich ganz ausgefüllt von einer sich flach hinziehenden Gehirnmasse (f), die, im Ganzen 1,5 cm lang und bis zu 2 mm dick, den Hauptbestandtheil der Zotte bildet. Eine Abgrenzung von weisser und grauer Substanz ist selbst unter Zuhülfenahme der Weigert'schen Färbung nicht möglich. Trotz sorgfältiger Härtung färben sich nach Weigert nur hin und wieder einzelne, in ihrem Verlaufe nicht näher zu bestimmende Bahnen. Auf die verschiedenen Formen der Ganglienzellen in diesem Gehirn gehe ich, da mich dies zu sehr ins Einzelne führen würde, nicht näher ein. Das Gliagewebe ist im Verhältniss zu dem specifisch nervösen Gewebe sehr reichlich entwickelt und scheint eben durch eine stärkere Wachsthumsenergie bei den engen Raumverhältnissen eine Entwicklung von Nervenzellen und Fasern hintangehalten zu haben. Ungefähr in der Mitte der Gehirnmasse, der Längsaxe der Zotte parallel, läuft ein mit Cylinderepithel ausgekleideter Canal (g), der vollkommen dem Centralcanal, resp. den Gehirnventrikeln entspricht. Die Gefässe im Gehirn sind kräftig entwickelt und laufen in ihren Hauptstämmen (h) ebenfalls der Längsaxe der Zotte parallel. Die der Gehirnmasse direct anliegenden Partien der elastischen Kapsel zeigen einen stark welligen Bau und scheinen der Dura mater zu entsprechen. Eine auffallende Erscheinung im Gehirn selbst sind die in Gruppen zusammengelagerten Corpora amyloidea (i). Die meisten derselben haben eine mehr oder minder deutliche concentrische Schichtung und gleichen in Allem den in älteren Gehirnen vorkommenden gleichartigen Körpern. Da diese Gebilde später in anderen Cysten so oft wiederkehren, möchte ich schon hier das Nothwendigste über sie einschalten.

In der Literatur finde ich nur vereinzelte Angaben über das Vorkommen solcher amyloidähnlicher Gebilde. Es ist das im Gegensatz zu meinen Befunden sehr wunderbar, denn ich habe in allen meinen Fällen von Dermoidcysten des Eierstockes solche Körper nachweisen können. Ich bemerke sogar, dass sie für mich im Anfange meiner Untersuchungen von grossem Werthe insofern waren, als sie mich durch ihre auffallende Form und ihre leichte Erkennbarkeit stets auf den

Sitz des nervösen Centralapparates aufmerksam machten. Wie aus der eben gelieferten Beschreibung eines solchen Gehirnes schon hervorgeht, sind seine mikroskopischen Bilder durch die starke Ausbildung der Gliafasern recht verschieden von denen des normalen Centralnervensystems. Ist ferner die Cyste nicht gut gehärtet und durch die Behandlung stärker lädirt, so findet sich nicht selten an Stelle des feinen, nervösen Gewebes im Centralapparat eine körnige, wie Detritus aussehende Masse. Unter solchen Umständen kann uns das Auffinden der geschichteten Amyloidkugeln in manchen Fällen noch Aufschluss geben, in denen von Ganglienzellen und Nervenfasern fast nichts mehr deutlich erkennbar ist. Es erleichtert also gerade dem ungeübten Forscher das nach meiner Beobachtung regelmässige Vorkommen genannter Körper in den Dermoidcysten des Ovariums sehr die Untersuchung und Orientirung. Ohne mich auf ihre noch nicht genügend aufgeklärte Entstehung weiter einzulassen, will ich nur kurz darauf hinweisen, dass das regelmässige Auftreten bei Dermoidcysten unter diesen Wachsthumsstörungen und mechanischen Läsionen wohl für die von den meisten Forschern vertretene Anschauung ihrer Abkunft von ausgetretenem Myelin spricht. Manchmal erscheinen in der That auch die Gebilde wie im Guss plötzlich erstarrt.

Kehren wir nach dieser Abschweifung zur Beschreibung des Falles selbst zurück, so erinnern wir uns, dass die Nervenmasse des Gehirnes, wie auf der Figur ersichtlich, nach der Spitze des Vorsprunges zu dünner und schmäler werdend verlief. Der letzte Ausläufer ist nur an der oberen Fläche von der elastischen Haut der Dura überdeckt, während an seiner unteren Fläche die elastische Membran schon eine Strecke weit vor der Spitze aufhört. Ob hier ein Vergleich mit dem Durchtritt des Nervus opticus angängig ist, lasse ich dahingestellt: höchstens könnte in dieser Beziehung die Erscheinung, dass die vordere Nervenmasse sich von der mittleren, dickeren Schicht scharf absetzt, Beachtung verdienen. An dem vorderen Pol verbreitert sich die Gehirnmasse noch einmal und umschliesst eine mit cubischem Epithel ausgekleidete Höhle (k). In diesen Hohlraum ragt ein Zottengewirr hinein, das genau den Zotten der Plexus chorioidei entspricht. Diese Gebilde bestehen aus Gefässen, die aussen von einer aus cubischen Zellen gebildeten Schicht überzogen sind. Das Lumen dieses vorderen, wenn wir so wollen, den Seitenventrikeln vielleicht gleichzustellenden Hohlraumes steht nicht mit dem Lumen des oben schon erwähnten Centralcanales in Verbindung, doch lässt sich an einem zellreichen Strang, der die Fortsetzung des comprimirten Centralcanales zu sein scheint, ein Zusammenhang genannter Bildungen nachweisen.

Unter den vorderen Theil der nervösen Platte schiebt sich von der Spitze des Vorsprunges her ein Canal (e) in einer Länge von 1 cm, der einen schönen Belag von hohen Flimmerepithelien trägt. Letztere haben auffallend hohe Flimmern und gleichen vollkommen den im Respirationstractus normaliter vorkommenden Epithelzellen. Das Lumen des Canales ist leicht erweitert, die Wand wenig gefaltet und buchtig. Mit einer feinen Oeffnung mündet der Schlauch auf der Spitze der Zotte, wo sich sein Flimmerepithel scharf gegen das Plattenepithel der bedeckenden Haut absetzt. Die nächste Umgebung dieses als Darmschlauch anzusprechenden Canales wird von glatter Musculatur und elastischem Bindegewebe gebildet.

„Hiermit wäre die Schilderung der Zotte erledigt, und wir wollen versuchen, kurz die Aehnlichkeit mit einer rudimentären Fötalanlage uns klar zu machen."

„Vergegenwärtigen wir uns einmal die erste Anlage und weitere Differenzirung der drei Keimblätter, so springt die Aehnlichkeit der beschriebenen Zotte mit den Bildungen jener in gewissen Stadien deutlich in die Augen. Wir kommen zu der Erkenntniss, dass bei der Entwickelung die Medullarfurche sich zum Medullarrohr geschlossen haben muss. Innerhalb desselben ist die centrale Nervensubstanz als ektodermaler Abkömmling zu sehr starker Entwickelung gekommen. Ueber dem Gehirn, das von dem Duralsack eingeschlossen wird, hat sich das Pericranium und ein Kopfknochen ausgebildet. Die Haut darüber endlich, die in Allem der Kopfhaut gleicht, hat sich an der oberen Fläche stark behaart und auch so die normalen Formen nachgeahmt. Das Mesoderm ist im Gegensatz zum Ektoderm schwächer entwickelt. Als entodermale Bildung ist einzig und allein der feine Canal, der mit Flimmerepithel ausgekleidet ist, nachweisbar. Er stellt die gemeinsame Anlage des Respirations- und Digestionstractus in rudimentärster Form dar. Inwieweit im Einzelnen die Norm nachgeahmt ist, kann ich nicht weiter verfolgen. Meine Aufgabe beschränkt sich vielmehr darauf, die, wenn ich so sagen darf, makroskopische Aehnlichkeit der Dermoidzotten mit embryonalen Anlagen darzuthun."

Figur 123.

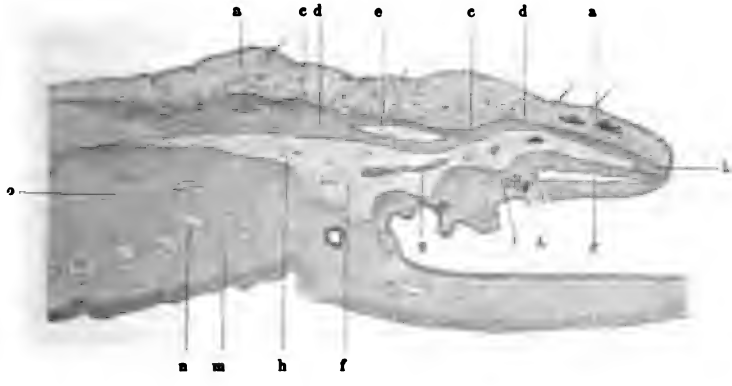

Wenn wir dieses „Musterexemplar" betrachten, so sehen wir einen Vorsprung mit Plattenepithel bedeckt, das auf einer Seite über den Stiel auf die cervicale Basis übergeht. In diesem Vor-

sprung finden wir Schweissdrüsen, Talgdrüsen, Bindegewebe, ein Knochenstück, Gliagewebe, einen Canal (G), mit Cylinderepithel ausgekleidet, und eine Einsenkung an der Oberfläche (e) mit hohem Flimmerepithel bedeckt. Diese Einsenkung e nennt Wilms Entoderm, welches „die gemeinsame Anlage des Respirations- und Digestionstractus in rudimentärster Form darstellt". Dies ist in Wirklichkeit nur eine Einsenkung des Plattenepithels mit einer Umwandlung in Flimmerepithel, wie wir sie schon in Fig. 75, 76 und Fig. 110d u. s. w. gesehen haben. Dieses Flimmerepithel ist ektodermalen Ursprungs, gerade wie das Flimmerepithel der Nase u. s. w. Dass in dem Gliagewebe (f) ein Canal, mit Cylinderepithel bekleidet, vorkommen soll, ist kein Wunder, da wir diese drüsigen Gebilde in allen Theilen des Dermoidwulstes finden und nur als ein ektodermales Product betrachten. Es erscheint äusserst gewagt, dieses Knochenstück als Schädelknochen zu bezeichnen und das Ganze eine Embryomentwickelung zu nennen, was in Wirklichkeit nur eine Mischgeschwulst aus mitgeschleppten Zellen darstellt.

Da Wilms sagt, dass unter anderem Trachea von Baumgarten, Nase von Böttlin, Darm von Perls, Neumann, Baumgarten, augenähnliche Bildungen von Baumgarten, Mamma von Velits, Extremitäten von Klausner, Centralnervensystem von Friedreich, Rippen und Beckenknochen von Küster u. s. w. beschrieben worden sind, so citire ich das, was nöthig ist, aus diesen Fällen, um zu zeigen, auf welcher Basis in Wirklichkeit die Theorie der Parthenogenese beruht. Vergleichen wir alle diese Befunde mit Fig. 22 (I. Theil) und mit der mikroskopischen Beschreibung der Fälle von Breslau, Beck, Weigert, Marchand, Kümmel, so finden wir vollkommen dieselben Gewebe, absolut gleich in jeder Beziehung. Da nach unseren Ausführungen die Dermoidcysten des Ovariums aus mitgesehleppten Zellen entstehen, so müssen wir erwarten, dass in diesen, wie in anderen Dermoidcysten ektodermale und mesodermale Zellen ganz ähnliche Producte bilden werden. Entodermale Producte sind in unseren Präparaten garnicht vorhanden. In den citirten Fällen von Dermoiden an andern Körperstellen sind grosse Fehler bei der makroskopischen Beschreibung der vorgefundenen Gewebe, wie auch bei der mikroskopischen Deutung der Befunde gemacht worden. Aus den folgenden citirten Fällen wird man bei der Beurtheilung der vorgefundenen mikroskopischen Befunde diese Fehler erkennen:

Virchow's Archiv, Bd. 107, S. 505. v. Velits: Mamma.

Velits fand in einer Dermoidcyste auf der inneren Wand ein Gebilde, welches „einer in Entwicklung begriffenen jungfräulichen Brustdrüse vollkommen entspricht". Die an Grösse der Faust eines Kindes entsprechende Mamma erhebt sich halbkugelförmig in den Binnenraum der Cyste. Fig. 1. Aus der strotzenden Warze flossen bei Compression 2 bis 3 Tropfen einer dicken, milchähnlichen Flüssigkeit, worauf die Warze etwas collabirte. Die ausgepresste Flüssigkeit zeigt unter dem Mikroskope in einer der Milch ähnlichen Flüssigkeit schwimmende, zahllose kugelige Fetttröpfchen und Colostrumkörperchen. Die Oberfläche der elastisch anzufühlenden, blassen, teintfarbigen Haut der Mamma zeigt ein Netz feiner Runzeln, zwischen welchen sich aus punktförmigem Haarbalgöffnungen, kaum sichtbare feine Wollhärchen erheben. An einem auch die Warze treffenden radialen Schnitte der Mamma ist im dichtgewundenen Bindegewebe der Warze ein in ihre Längsachse verlaufender, an die Oberfläche führender birnförmiger buchtiger Sinus sichtbar, der in seiner grössten Seite 2—3 mm misst. Die Mamma besteht, abgesehen von der deckenden Epithel und Cutisschicht, vorzüglich aus Fettgewebe und zeigt nur in der Tiefe, nahe dem überbrückenden Septum, übereinander 2 bohnengrosse, durch ihre graue Farbe im umgebenden gelben Fettgewebe leicht erkennbare Gewebsknoten; aus dem einen entspringen aus einem stecknadelkopfgrossen centralen Lumen in radiärer Richtung Gänge, die sich im Bindegewebe verlieren; der histologische Bau der Warze des Warzenhofes und der die Mamma bedeckenden Haut entspricht mit geringen Abweichungen der normalen äusseren Haut. In der Tiefe des Rete malpighii der Warze und des Warzenhofes enthalten die Zellen aber braune Pigmentkörnchen, denen die benannten Theile ihre dunklere Farbe verdanken. In dem dicht gewebten muskelreichen und nervenreichen Bindegewebe der Warze, um den auch schon mit unbewaffnetem Auge sichtbaren Sinus herum sind einige kleinere kreisrunde, bald ovale Gänge, welche wie der grosse Sinus mit vielschichtigem Epithel ausgekleidet sind. Die tieferen Schichten des Zellbelages entsprechen den Zellen des Rete malpighii; die Zellen der oberflächlicheren Schichten vergrössern sich gegen das Lumen zu allmälig und bilden deren peripherischste Theile bezw. Grenzen ein gut tingirtes, eigenthümlich wellig verlaufendes grobes Reticulum. Innerhalb dieses Maschenwerkes ist kein Zellkörper gefärbt, aber es enthält die meistentheils lebhaft tingirten Kerne der entsprechenden Epithelzellen. Den Sinus mit den übrigen um ihn gelagerten Gängen umgeben, gürtelartig sozusagen einem Sphincter entsprechend quergestreifte, im Bindegewebe eingebettete Muskelfasern, welche an Querschnitten sich zwar in geringer Anzahl vorfinden, denen man aber an mehreren die Längsachse der Warze im rechten Winkel treffenden Schnitten in längerer Strecke folgen kann. Das centrale Lumen des im Innern der Mamma bezeichneten Gewebsknotens und die aus ihm radiär entspringenden Gänge sind mit einem dem Zellbelage des Sinus der Warze vollkommen identischen Epithel bekleidet und es scheint, dass sie die Ausführungsgänge der im Bindegewebe in Gruppen zerstreuten Drüsenacini bilden. Die Lumina dieser Drüsen sind, wie die der Milchdrüsen, mit einer Reihe cubischer Zellen ausgekleidet, welche einen runden Kern besitzen. Es umgiebt sie ringförmig concentrisch geordnetes fibrilläres Bindegewebe. Manches Lumen ist ganz mit Epithelzellen ausgefüllt.

In unmittelbarer Nachbarschaft fallen uns in einem hauptsächlich an Remak'schen Nervenfasern reichen Bindegewebe einige sympathischen Ganglien ähnliche Nervenknoten ins Auge. Die Zellen dieser Ganglien sind sehr gross, kugelig oder scheibenartig glatt.

Für die Annahme, dass die Pigmentation von einer Hämorrhagie herrühre, spricht der Umstand, dass in der Mehrzahl dieser vergrösserten verschwommenen Zellen neben den braunrothen Pigmentschollen orangegelbe rhombische Prismen und Tafeln von Hämatoidin-Krystalle sichtbar sind."

Velits sagt weiter, „ob diese Missbildung, welche die Benennung des Teratoms auf Grund der eben beschriebenen Definition mit Recht verdient, uns dazu berechtigt, sie als einen Foetus in foetu zu betrachten, dürfen wir wohl bezweifeln.

Wir sind eher geneigt, sie als eine Gewebsmissbildung zu betrachten, welche sich im Sinne der modificirten Heschl'schen oder der Waldeyer'schen Theorie im Ovarium entwickelte. Und ich glaube, dass wir auf dieser Basis sie als eine per excessum entstandene Missbildung, als eine an ungewohnter Stelle befindliche überzählige Brust-

Figur 124.

(1)

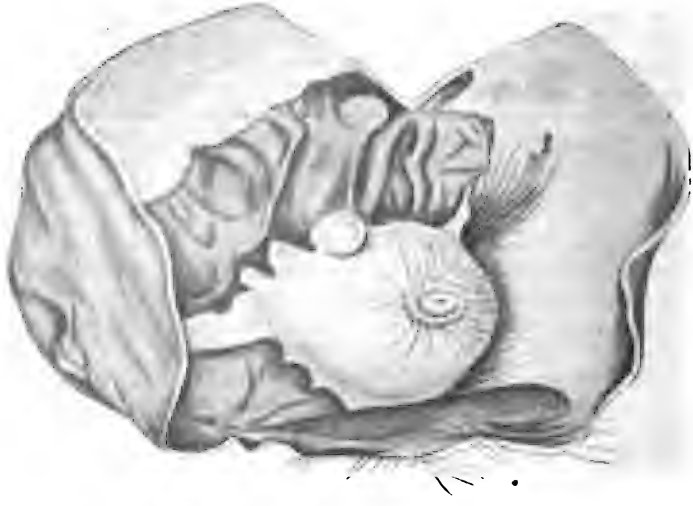

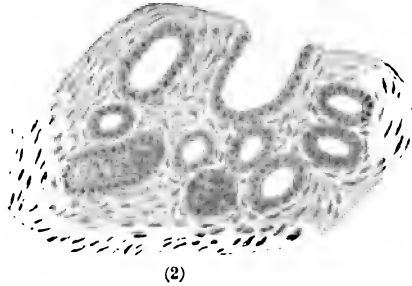

(2)

(3)

drüse aussprechen dürfen, mit einem Worte, dass es sich um einen Fall von Polymastie handelt."

Vergleicht man diese Beschreibung und das Bild mit Fig. 89, 91, mit Fig. 92 und mit Fig. 86, so sieht man, dass Velits einen Dermoidvorsprung als Mamma beschrieben hat, weil er diese drüsigen Gebilde nicht richtig beurtheilt hat. Wir haben sie erklärt als Abkömmlinge des Ectoderms, Speicheldrüsen ähnlich, und haben genau dieselben Formationen, die man mikroskopisch in einem Kystadenoma mucinosum zu sehen gewohnt ist. Hier ist noch zu bemerken, dass durch diese Beschreibung von Velits das Vorhandensein einer Mamma in Dermoidcysten des Ovariums kritiklos vielfach in die Literatur übergegangen ist.

Verhandlungen der Berl. Med. Gesellschaft, Juni 1887.

Kuester: „In der einen Cyste der Geschwulst liegt ein Schopf von von langen blonden Haaren, in dem anderen Falle finden sich zwei Knochen; zunächst ein Knochen, den man wohl ohne Bedenken als eine Rippe ansehen kann, die durch einen festen Strang mit der Seitenwand verbunden ist.

Das andere ist ein Plattenknochen, den ich nicht näher zu deuten weiss, wahrscheinlich ein Beckenknochen.

Was nun die Deutung dieser eigenthümlichen Geschwulst betrifft, so will ich erwähnen, dass die Entstehung des Dermoids noch keineswegs sicher aufgeklärt ist.

Wir finden sie immer nur in Gegenden, wo eine fötale Spalte vorhanden gewesen ist, man ist deshalb geneigt, sie meist auf fötalen Abschnürungen des äusseren Keimblattes zurückzuführen, und dahin würde denn auch der vorliegende Fall gehören. Im Uebrigen will ich noch bemerken, dass zwar Dermoide zwischen Uterus und Blase mehrfach beschrieben worden sind, dass aber nur ein einziger Fall existirt, in welchem es sich um ein properitoneales Dermoid handelte, und zwar ist dieser Fall aus der Nélaton'schen Klinik beschrieben."

Nach dieser Beschreibung ist das Vorhandensein von Rippen und Beckenknochen in Dermoidcysten vielfach citirt worden!

Gewöhnlich ist der Fall ohne weitere Bemerkungen als Ovarialdermoid besprochen. Das ist er ganz sicher nicht.

Prof. E. Neumann in Königsberg.

„Eins dieser Knochenstücke ist fast zollang, walzenförmig, erinnert an eine Phalanx, es ist an seiner Peripherie von einer weissen Schicht hyalinen Knorpels, in welchem noch ein kleines Epiphysen kernähnlich isolirter Knochenkern spongiöser Structur eingelagert ist, bekleidet. Ein zweites, sehr unregelmässig geformtes, kirschengrosses Knochenstück, dass durch mehrere auffällig spitze zackige Vorsprünge ausgezeichnet ist, trägt zwei Zähne, welche die hier straff angelöthete Cutisdecke mit ihren eckzahnähnlichen geformten Kronen durchbrochen haben.

Die mikroskopische Untersuchung ergiebt an den dünneren Theilen der Cystenwandungen eine Zusammensetzung aus einer einfachen Bindegewebsschicht und einem geschichteten Plattenepithel an den durch ihr cutisartiges Aussehen markirten Partien dagegen, wie zu erwarten, eine

hoch entwickelte Organisation unter der dicken, in normaler Weise stark inficirten Epidermis befindet sich ein von elastischen Fasernetzen durchzogenes Corium, in dieses eingelagert zahlreiche, kräftig ausgebildete Haarfollikel mit Talgdrüsen und zum Theil auch knospenartige, junge Ersatzhaare und schliessen die Auswüchse ein; feine zerstreute Schweissdrüsen und reichliche Bündel glatter Muskelfasern, die übrigens keine regelmässige Anordnung, namentlich keine bestimmte Beziehung zu den Haarbälgen erkennen lassen. Aufhellung durch Kalilauge brachte ausserdem zu kleineren und grösseren Bündeln vereinigte markhaltige Nervenfasern, welche gegen die Oberfläche hin ausstrahlten, zur Anschauung. (Entsprechend einer zuerst von Steinlein vor langer Zeit gemachten Angabe.) Die erwähnten durch ihre dunkle Farbe auffallenden Hautpartien waren ausserdem mit schönen sternförmigen Pigmentzellen, ähnlich denen der Intrachorioidea des Auges sehr reich ausgestattet.

Einen gänzlich abweichenden Habitus bietet ein kleiner Hohlraum dar, welcher zwischen den letzterwähnten kleineren Dermoiden eingeschaltet ist, er ist kaum erbsengross, seine Wandung dick und fleischig, sein Lumen mit zähem Fleisch erfüllt, die Innenfläche mit einem weichen Polster ausgekleidet. In unmittelbarer Nähe befindet sich ein zweites ähnliches Gebilde, das sich jedoch durch seine äussere Form unterscheidet, indem es einen zolllangen darmähnlichen Schlauch darstellt. Schnitte durch die Wandung dieser Hohlräume geben ein normaler Darmwandung entsprechendes Bild; nach Innen eine Schleimhautschicht, in welcher zahlreiche, dicht zusammengelagerte, kolbig abgerundete Drüsenschläuche mit wohlausgebildetem Cylinderepithel stecken, an ihrer Grenze eine Muscularis mucosae, darunter eine aus lockerem Bindegewebe bestehende Submucosa und nach Aussen eine dicke Schicht glatter Muskelfasern, in senkrecht gekreuzten Faserlagen angeordnet. Endlich sei erwähnt, dass sich in diesen Theilen des Tumors, welcher die darmähnlichen Cysten und die kleineren Dermoide enthält, auch unverkennbare Ueberreste des Ovarialparenchyms mit Follikeln und einem Corpus luteum vorfinden.

Ich glaubte es zuerst auch hier mit einer Schleimhautbildung zu thun zu haben, fand jedoch bei näherer Untersuchung eine hirnmarkähnliche weiche, leicht zerdrückbare, von zahlreichen, locker eingelagerten Gefässen durchzogene Substanz, welche mikroskopisch alle Charktere centraler Nervensubstanz darbot. Im frischen Zustande als eine trübe, feinkörnige Molecularmasse sich darstellend, zeigte ein sich nach Erhärtung in Osmiumsäure als dichtes Flechtwerk feinster Gliafäserchen und in dasselbe eingelagert zahlreiche kleine runde oder ovale Kerne, deren Zellleib sich nicht deutlich gegen die Umgebung differenzirt. Die Bedeutung dieser Masse als Neuroglia wird unzweifelhaft dargethan durch die Anwesenheit zahlreicher, theils einzeln zerstreuter, theils zu Bündeln vereinigter markhaltiger varicöser Nervenfasern 1 bis 3 mm Breite: dieselben schienen in regelloser Weise sich zu durchkreuzen. Auch mussten gewisse, durch ihre Grösse ausgezeichnete, in Nestern zusammengehäufte abgerundete oder mit Fortsätzen versehene Zellen als Ganglienzellen angesprochen werden. Bemerkenswerther Weise war diese Schicht „Hirnsubstanz“ nach den nach dem Binnenraum der Cyste hin durch ein Pia mater-ähnliches gefässreiches Bindegewebshäutchen abgeschlossen, auf welches sich auch die aus geschichtetem Plattenepithele bestehende Decke der übrigen Cystenwand fortsetzte.“

Obwohl das Knochenstück an eine Phalanx nur „erinnerte", ist es trotzdem als Beweis für das Vorkommen von Extremitäten in Ovarialdermoiden citirt worden. Die Beschreibung der darmähnlichen Cysten erinnert an unsere Figuren 91 und 92. Die letztere wenigstens sind sicher keine Darmtheile. Weiter ist zu bebemerken, dass das Gliagewebe, wie nach der Theorie der Mitschleppung von Zellen zu erwarten ist, nahe dem Ectoderm lag. Von diesem war es durch ein gefässreiches Bindegewebshäutchen abgeschlossen, welches deshalb Pia mater ähnlich genannt werden musste.

Friedrich, Arch. Bd. 13.

„Das linke Ovarium war zu einer apfelgrossen Geschwulst degenerirt, welche aus zwei Cysten zusammengesetzt war, eine gegen das Abdomenalende der Tuba zu gelegenen kleineren, welche der Kürze wegen mit „a" bezeichnet werden soll, und einer dem Uterus zugewendeten grösseren runden Cyste „d", welche letztere in erstere derart mit bauchiger Convexität sich herüberdrängte, dass sie, die Cyste a auf dem Durchschnitte gedacht, die Form eines Halbmondes dargeboten haben würde. Beide Cysten waren übrigens von aussen nicht als getrennt zu erkennen, sondern das ganze Ovarium schien zu einer scheinbar einfachen Cyste umgewandelt. Beim Eröffnen entleerte sich aus der Cyste a eine klare, sehr eiweissreiche Flüssigkeit, die glatte, bindegewebige Wand derselben war ausgekleidet von Flimmerepithel in dichten Lagen und in schönsten Formen. Die Wand der Cyste d trug zum Theil noch gut erhaltene, zum Theil aber fettig degenerirte Flimmerepithelien. An einer Stelle nahm die Wand der Cyste einen cutisähnlichen Charakter an, und es erhob sich hier ein kolbenförmiger, etwa ein Zoll langer, $^3/_4$ Zoll breiter, sehr derber, cutisartiger Fortsatz gegen das Lumen der Cyste herein. Die Oberfläche des Zapfens war mit mächtigen, mindestens 2 Zoll langen Haaren bewachsen.

Ausser Talgdrüsen, Haarbälgen und anderen Theilen, die der äusseren normalen Haut höchst ähnlich waren, zeigte sich der beschriebene Cutiszapfen, bestehend aus einem derben Bindegewebe mit einem dichten elastischen Fasernetz, an der freien Oberfläche erhoben sich grössere und kleinere, breitere und schmalere Papillen, an welcher hie und da doppelconturirte Nervenfasern, welche von ziemlich mächtigen, in der Tiefe der Cutis verlaufenden Nervenstämmen abgingen, herantraten, sich jedoch bald in der Papille dem Gesichte entzogen An einer Stelle lag oberflächlich in dem Zapfen eingebettet eine kleine einem Schneidezahn nicht unähnliche Zahnbildung, ausserdem war der ganze Zapfen bedeckt mit einer mächtigen Epidermisschicht: an einer Stelle der Innenfläche der Cyste fand sich eine etwa linsengrosse mattgraue derbere flache Verdickung, an welcher sich das Bindegewebe der Wand zu einem faserknorpligen Gewebe umgewandelt hat. Der Theil der Cystenwand, welcher sich gegen die Cyste a herübergebaucht hatte, und die Trennung der beiden Cysten vermittelte, schien am interessantesten. Hier verliefen in dem Bindegewebe der Membran sehr zahlreiche neugebildete Gefässe zum Theil mit dem Charakter colossaler Haargefässe. Hie und da in der Membran Spuren hämorrhagischer

Vorgänge als Haufen und Klumpen rother oder gelber amorpher Pigmentmassen. An einigen Stellen die schönste Pigmentirung der in der Grundsubstanz der Membran gelegenen Bindegewebszellen, an anderen Stellen fettige Degeneration derselben. In diesem Theil der Membran verliefen ausserdem dicke und mächtige Züge breiter doppelconturirter Nervenäste, einmal kam mir eine sich theilende breite Nervenfaser zu Gesicht, hie und da traten nach Zusatz von A in der Membran parallel nach einer Richtung hin verlaufende Züge langer stäbchenförmiger, nicht selten leicht gewundener Kerne hervor, welche ich als Kerne glatter Muskelelemente deuten zu müssen glaubte. Auf der der Cyste a zugewendeten Fläche des in Rede stehenden Theiles der Cystenwand machten sich mächtige weissliche Lagen von sehr weicher Consistenz bemerklich, und ich war nicht wenig überrascht, dieselben aus den schönsten, in zahllosen Mengen meist parallel nach einer Richtung hin angeordneten, scharf conturirten, dünnen varicösen Nervenfasern bestehend zu finden, unter denen nur hie und da dicke doppelconturirte Nervenelemente sich unterscheiden liessen. Mitunter sah man in dieser Masse liegend grosse unipolare oder bipolare, mit mächtigen runden Kernen versehene, jedoch meist mehr oder minder pigmentirte Ganglienzellen. Diese ganz neugebildete Nervenmarkmasse war durchzogen von einem grobmaschigen feinen Capillargefässnetz und schien zusammengehalten durch eine zarte jedoch deutliche Neuroglia, deren Bindegewebskörper wiederum theils pigmentirt, theils in fettige Degeneration begriffen waren. An zwei Stellen traten bis erbsengrosse Höcker von ungemein weicher, fast gallertartiger Consistenz und gräulich durchscheinendem Aussehen aus der beschriebenen weissen Nervenmarkmasse hervor, welche aus höchst zarten, schon bei Wasserzusatz grössten Theils zerfallenden mit rundlichen Kernen versehenen Nervenzellen (graue Substanz) zusammengesetzt und welche gleichfalls von einem zarten Capillargefässnetz durchzogen waren."

Hier ist zu bemerken, dass die beschriebenen Nervenelemente in der Cystenwand vorhanden waren und keinen engen Zusammenhang mit dem Vorsprung zeigten.

Boettlin, Virchow's Arch., Bd. 115: Ueber Zahnentwickelung in Dermoidcysten des Ovariums.

„Ein Abschnitt des Knochenstückes ist von bedeutender Härte und von durchscheinendem homogenen Aussehen, vergleichbar etwa der compacten Substanz der Röhrenknochen. Dem äusseren Aussehen dieses Theiles entspricht auch der mikroskopische Befund: Es sind reichliche, theils zur Oberfläche, theils um die Havers'schen Canäle angeordnete Lamellensysteme vorhanden, zwischen denen zahlreiche Knochenkörperchen sichtbar sind. Andere Theile des Knochens zeigen mehr den Typus der spongiösen Substanz. Die durch zarte Knochenbälkchen von einander getrennten Markräume enthalten ausser mehr oder weniger dickwandigen Gefässchen zahlreiche Fettzellen und grössere und kleinere lymphoide Elemente. Die den Knochenbälkchen nach Art eines Epithelsaumes aufsitzenden Osteoblasten beweisen, dass die Knochenneubildung noch im vollsten Gange ist.

Ich glaube annehmen zu müssen, dass dieses Knochengewebe aus einer häutigen Grundlage hervorgegangen ist, in ähnlicher Weise, wie die Deck- oder Belegknochen des Schädels, zu welchen u. A. auch das

Nasenbein und der Oberkiefer zu rechnen sind. Dafür, dass der Knochen aus Bindegewebe hervorgegangen, scheinen mir zu sprechen die Lage desselben im Unterhautbindegewebe, die unregelmässige Form und die vollständige Abwesenheit von Knorpel auf demselben.

Das nur in kleinsten Stückchen einzeln in der Haut vorkommende Knorpelgewebe war stets hyalin und sehr reich an Zellen.

Einen äusserst merkwürdigen Befund machte ich bei der Untersuchung derjenigen Partie der Knochenspange, welche an ihrer oberen Kante die Alveole für den bereits erwähnten Molarzahn bildete. Dieser gegenüber bemerkt man in einer Vertiefung des Knochens einen kleinen halbmondförmigen Hohlraum, der ungefähr eine Höhe von 3 mm und eine Breite von 1 mm besitzt. Mit diesem Hohlraum steht in Verbindung ein ungefähr 4 mm langer und 0,25 mm hoher Ausführungsgang, der seine Richtung in leichtem Bogen gegen die oben beschriebene, von der Wand des Tumors gebildete Höhle nimmt. Sowohl der Hohlraum, als auch der sich an denselben anschliessende Ausführungsgang sind von deutlichem mehrschichtigem Flimmerepithel ausgekleidet. Auf der dem Ausführungsgang gegenüberliegenden Seite des Hohlraumes stülpt sich in denselben ein mit kleinsten Zotten und papillenartigen Prominenzen versehenes Gebilde, dessen Oberfläche ebenfalls continuirlich von Flimmerepithel überzogen ist. Dicht unter demselben gelegen bemerkt man adenoides Gewebe mit einzelnen Knötchen. Ausserdem sind hier noch ziemlich dicht stehende Massen acinösen Drüsengewebes vorhanden, dessen einzelne Acini bei genauerer Untersuchung theils mit denjenigen Schleimdrüsen, theils mit Acinis von Eiweiss oder serösen Drüsen die grösste Aehnlichkeit besitzen.

Es muss auffallen, wie auch in diesem Theile die Aehnlichkeit mit gewissen Abschnitten der Nase hervortritt, indem Flimmerepithel, adenoides Gewebe mit Solitärknötchen und Schleim und Eiweissdrüsen nur in der Regio respiratoria der Nase zusammen mit einander aufzutreten pflegen.

Dicht unter dem Epithel der unteren Wand des Ausführungsganges gelegen, von dem eben beschriebenen Drüsengewebe durch ein kleines Knorpelstück getrennt, zeigt sich ein anderes Drüsengewebe, das in seinen histologischen Eigenschaften mit Schilddrüsenparenchym eine fast vollständige Uebereinstimmung zeigt. Die eng bei einander stehenden zahlreichen Acini sind meist von rundlicher Form und nur durch spärliches Bindegewebe von einander getrennt. Eine Vereinigung mehrerer zu einzelnen kleineren Läppchen ist nicht vorhanden. Neben zahlreichen äusserst kleinen Acini kommen auch verhätnissmässig grössere vor. Die einzelnen Acini sind ganz entsprechend denjenigen der normalen Schilddrüse mit einer einfachen Lage cubischer Epithelzellen mit rundlichen Kernen ausgekleidet. Einzelne Acini zeigen eine continuirliche Epithellage: in denselben ist die epitheliale Auskleidung von der Fläche sichtbar. Wie in der normalen Schilddrüse, ist auch hier eine Colloidbildung zu bemerken. Die in den Acinis enthaltenen Colloidmassen sind von homogener Beschaffenheit.

Wenngleich Zahnbildung am häufigsten in den Dermoidcysten des Ovariums vorzukommen pflegt, so kann doch gelegentlich eine solche an anderen Stellen des Körpers zur Beobachtung kommen.

Am Kopfe sind es der unter der Zunge gelegene Theil der Mundhöhle und die Orbita, von denen einzelne Fälle von Cystenbildung mit Zähnen bekannt sind. Der die Augenhöhle betreffende Fall ist von

Barnes in den Med. chir. transactions, Vol. 10, No. XII, p. 316—321 veröffentlicht.

Ebenso selten sind solche Fälle in Brust- und Bauchhöhte. In der Berliner Sammlung, Bd. III, S. 264, ist eine Dermoidcyste beschrieben, die dicht auf dem Zwerchfell sass, und neben 20 Knochenstücken und einem Bündel Haare 4 Zähne enthielt. Von Ruysch wird eine Breigeschwulst im Magen beschrieben, in welcher sich ausser einem Bündel Haare und einem unförmigen Knochenstück auch vier Backzähne fanden. Schnitzer (Abhandlungen der Schwed. Acad., Bd. XX, S. 173ff.), beschreibt eine in der Nähe des Ovariums gelegene Geschwulst, die vom Netze ausging. Dieselbe enthielt vier Schneidezähne, zwei von diesen in einem kieferähnlichen Knochen steckend, zwei Eckzähne und acht Backzähne, ferner mehrere Knochenstücke und Haare.

Sehr selten kommen Zähne zur Entwickelung in Dermoiden des Uterus und des Hodens.

Oefters stehen mehrere Zähne in einer Reihe neben einander oder auch mehrere solcher Reihen hinter einander. Man wird wohl nicht mit Unrecht diese regelmässige Anordnung auf eine der normalen entsprechende zusammenhängende Form des ursprünglichen Schmelzkeimes zurückführen dürfen.

Schliesslich möchte ich die Entwickelung dieser Zähne, soweit die Schwierigkeiten, die mit der Untersuchung dieser Frage verbunden sind, es erlauben, noch etwas eingehender berühren. Es erschien mir bemerkenswerth, dass, während in der ganzen übrigen Cyste nur Haut von cutisähnlichem Charakter gefunden wurde, die Haut in der nächsten Umgebung der Zähne (Zahnfleisch) vollständig den Typus der Schleimhaut zeigte. Das Vorkommen der Zähne auf diesen Schleimhautinseln scheint mir dafür zu sprechen, dass auch in Dermoidcysten die Bildung und Entwickelung der letzteren an das Vorhandensein oder spätere Auftreten von Schleimhaut gebunden ist."

Aus Fig. 64 sehen wir, wie absolut unberechtigt die Annahme des Vorhandenseins der Regio respiratoria der Nase ist. Das Vorkommen von Flimmerepithel, Knorpel, Schleimdrüsen, adenoidem Gewebe im engen Zusammenhange ist nach unserer Beschreibung in Dermoidcysten keine Seltenheit. Es scheint auch keine Seltenheit zu sein, dass man ohne Weiteres diesen Zusammenhang als einen organischen betrachtet. Gerade in derselben Weise und mit ebenso wenig thatsächlicher Grundlage hat man das Vorkommen von Trachea beschrieben. Eine weitere Kritik unterlasse ich, da unsere mikroskopische Beschreibung alle die Producte der Dermoidwülste als reine Abkömmlinge von mitgeschleppten Zellen erklärt hat. Will man mikroskopische Präparate mit genügender Phantasie ansehen, so kann man aus Fig. 117 die schönsten organischen Combinationen herstellen.

Franz, Monatsschrift f. Geb. u. Gyn. Bd. 8.

„Der grössere Tumor trägt an seiner unteren Fläche, dem durchschnittenen Stiel benachbart, die etwas verdickte, leicht geschlängelte

Tube. Von walzenförmiger Gestalt zeigt er zwei ringförmig verlaufende Furchen, die ihn in drei Theile theilen, von denen der mittlere ungefähr ½ mal grösser ist als die beiden anderen ziemlich gleich grossen. Den Furchen entsprechend im Innern der Geschwulst Scheidewände, die drei vollständig getrennte Säcke bilden. In dem einen der beiden kleineren vom Uterus entfernten ist flüssiger chokoladenfarbener Inhalt, eine fast um die ganze Wandung dieses Sackes herumgehende bandförmige unregelmässig begrenzte etwas rauhe Stelle zeigt ähnliche Verfärbung. Die beiden anderen Säcke sind angefüllt mit dicker, fettiger gelber Schmiere, in der eine grosse Menge schwarzer Haare in dichter Verfilzung sich finden. Die Wände dieser beiden Säcke sind ebenfalls glatt, nur an einzelnen Stellen mit kleinen Rauhigkeiten besetzt. Der 3. kleinere, dem Uterus zunächst liegende Sack enthält in einem seiner Wand aufsitzenden taubeneigrossen Höcker ein Markstück-grosses Knochenstück von unregelmässiger Form und zerklüfteter Oberfläche, eingebettet in weiches Gewebe.

Der zweite von diesem Tumor vollständig getrennte, aus dem Ligamentum latum geschälte Tumor hat die Form eines Zwerchsackes in seinem Inneren trennt ihn eine aus ringförmiger Einziehung entspringende Scheidewand in zwei ihrer Grösse nach wenig verschiedene Hohlräume, die ebenso wie die des grossen Tumors mit fettigem gelbem kernigem, mit viel schwarzen Haaren vermischtem Brei angefüllt sind. Auch ihre Wandungen sind nur wenig uneben und ähnlich wie bei dem grossen Tumor liegt auch hier einer Wand, und zwar der des grösseren Hohlraumes ein taubeneigrosser Höcker auf, der in seinem Innern einen schönen unteren Molarzahn birgt.

Wir haben also zwei vollständig getrennte Dermoide auf einer Seite vor uns. Ihr Inhalt beweist, dass es echte Ovarialdermoide und so von den an anderen Stellen des Körpers vorkommenden Dermoiden als selbstständige Geschwülste zu trennen sind. Beide enthalten neben Producten des äusseren Keimblatts (Haaren und Talgdrüsen), auch Producte des mittleren und inneren Keimblatts (Knochen und Zahn) (?). Ich habe es unterlassen, noch auf andere meso- und entodermale Bildungen zu fahnden, da mir ein weiterer Fund für die Diagnose Ovarialdermoide nicht nöthig schien. Was nun den Entstehungsort der beiden Geschwülste betrifft, so kann der grosse von nichts anderem als dem an normaler Stelle gelegenen Ovarium ausgegangen sein, das beweist seine anatomische Lage. Wo ist aber der kleine Tumor entstanden? Nach den neueren Untersuchungen über die Ovarialdermoide besonders von Pfannenstiel und Wilms besteht wohl kein Zweifel mehr, dass solche Dermoide, wie die beiden beschriebenen nur ovulogenen Ursprungs sein können. Wir müssen also als Entstehungsort des kleinen Tumors ein drittes Ovarium annehmen und die mikroskopische Untersuchung erlaubt es uns; denn ich habe am Rand der die beiden Hohlräume trennenden Scheidewand inmitten myxomatösen Gewebes Reste von Ovarialgewebe finden können.

Die klinische Bedeutung des Falles liegt darin, dass zwei Ovarien derselben Seite zugleich eine Erkrankung zeigen können."

Hier ist zu bemerken, dass das Vorhandensein des dritten Ovariums oder Ovarialgewebe nicht abgebildet war. Es ist nicht zu leugnen, dass ein sogenanntes drittes Ovarium vorhanden sein

kann. Wenn aber ein Theil des Ovariums abgeschnürt ist, sodass wir ein drittes haben, so kann man annehmen, dass gerade dann eine anormale embryologische Entwickelung stattgefunden hat, mit welcher auch weiter eine Mitschleppung von Theilen des am Hilus liegenden Wolff'schen Körpers, wie auch ectodermaler und mesodermaler Zellen verbunden war. Wie z. B. aus Fall 8 zu sehen ist, ist das Vorkommen einer Dermoidcyste im Ligamentum latum ohne directe Betheiligung des Ovarialgewebes leicht möglich, da in diesem Falle keine Spur von Ovarium in der Cystenwand zu finden war.

Perls, Arch. f. klinische Med. Bd. 17, S. 443.

„Auf der Zeichnung ist der interessante Theil der umgestülpten Cyste abgebildet, und zwar die Innenfläche der vorderen Wand, so dass also, da die Cyste dem linken Ovarium angehört, der rechts erscheinende Rand der Zeichnung dem medianen, dem Uterus zugekehrten Rande des aufgeschnittenen Präparates entspricht.

An Stelle des linken Ovariums zeigt das Präparat einen ca. 13 cm breiten, 12 cm hohen Sack, der durch ein ungefähr ebenso entwickeltes Ligament mit dem Uterus verbunden ist, wie das rechte Ovarium. Vor diesem Sacke, über der unteren Partie desselben verläuft die erheblich verlängerte Tube. Die Aussenfläche des Sackes erscheint grösstentheils weiss, glänzend, derb; aber unterhalb des Verlaufes der Tube in grosser Ausdehnung schiefrig gefärbt, und nahe dem unteren Rande zeigt sich in der vorderen Wand eine grosse Oeffnung mit unregelmässig zackigen Rändern, an denen die weiche Innenfläche des Sackes stellenweise etwas über die äussese glatte Fläche sich hinüber wölbt (diese Oeffnung entstand bei der Section). An der Aussenfläche des Sackes zeigen sich im Bereiche der schiefrigen Färbung zahlreiche Bindegewebsfetzen, an einer Stelle sitzt auch ein Zipfel des Netzes ihr fest an. In der Höhe des Sackes befand sich ein grosser Ballen durch gelben, dicklichen Brei zusammengehaltener Haare.

Die Wand der Cyste ist grösstentheils von gleichmässiger Dicke, und ihre Innenfläche von ebener Beschaffenheit, aber etwa zur Hälfte — und zwar vorwiegend im unteren Theile der Cyste — mit einem ziemlich festsitzenden, schmierigen, etwas grünlichen, eitrigen Belage bedeckt und infiltrirt. Mitten durch diesen Theil der Cyste spannt sich ein derber dicker Strang (siehe die Abbildung) frei aus, der, wo er am niedrigsten ist, eine Höhe von $1^1/_2$ cm hat und beiderseits sich erheblich verbreiternd in die Cystenwand theilweise unter balkigen Hervorragungen derselben, übergeht. In der Mitte dieses Stranges ist ein 3 cm breites, $1^1/_2$ hohes, bis 5 mm dickes plattes Knochenstück eingebettet, das zum Theil mit glatter, weisser Oberfläche frei, unbedeckt von Weichtheilen, daliegt, und zwar an der nach vorne sehenden Fläche des Stranges. (Die Abbildung giebt die hintere Fläche desselben, und man sieht hier von dem Knochenstück nur eine kleine herausragende Spitze bei a). Das Knochstück verjüngt sich nach unten conisch, und in diesem Fortsatze sitzen ein Doppelzahn und ein Hundzahn dicht beieinander. An der Hinterfläche (siehe die Abbildung) ist der Strang, namentlich über dem Knochenstücke, mit vollständig entwickelter haar-

tragender Cutis bedeckt, die etwas pigmentirt ist, sehr dicht stehende Talgdrüsen mit weissen Pfröpfen zeigt, und an der oberen Kante des Stranges (bei b) eine über kirschkerngrosse Hervorragung von der Beschaffenheit einer weichen Warze bildet, auf dieser besonders reichlich mit Haaren besetzt ist. Dort, wo die hintere Fläche des Stranges in die mediane (auf der Abbildung rechte) Wand des Balges übergeht, findet sich in der Ausdehnung von über 3 cm weiche Darmschleimhaut (mit Krypten etc.), zum Theil von weisser Farbe, zum Theil grau und schiefrig pigmentirt, und zwar buchtet sich diese Schleimhaut in drei Recessus aus. Der mittlere (c) ist $1^1/_2$ cm tief und hat ein Lumen von 8 mm Durchmesser, verläuft nach vorn gegen die obere Kante des Stranges, ist von vollständiger Darmwand mit Serosa gebildet und ragt frei in die Cystenhöhle hinein, ohne von Cystenwand überzogen zu sein: sein blindes Ende ist durch eine schmale narbige Furche gegen die Cystenwand abgesetzt. Der untere Darmabschnitt setzt sich in jenen dermoidalen Strang hinein fort, die unregelmässig gewulstete Schleimhaut bildet ein unvollständiges Rohr, das in einer bis fast an die Warze reichenden subcutanen Tasche steckt (die Abbildung zeigt die subcutane Tasche durch eine geknöpfte, die Schleimhauttasche durch eine ungeknöpfte Sonde angedeutet). Der dritte Darmrecessus (d) verläuft nur eine kurze Strecke in die Wand der Cyste hinein und ist (von innen gesehen) durch einen Schleimhautwulst wiederum in zwei Abtheilungen getheilt. Die eine Abtheilung (auf der Abbildung durch eine doppelt geknöpfte Sonde angedeutet) mündet hier, d. h. am oberen inneren Winkel der Cyste, nahe unterhalb der Tube, mit einer sechsergrossen Oeffnung frei nach aussen; am oberen Rande dieser Oeffnung ist die schiefrige Schleimhaut von adhäsiv verdicktem Serosabindegewebe überdeckt, am unteren Rande dagegen verläuft der Serosarand mehrere Linien nach aussen vom Schleimhautrande.

Das Mesocolon und die Schleimhaut des S. romanum zeigen reichliche schiefrig gefärbte, derbe bindegewebige Verdickungen. An einer Stelle nahe dem Mesenterialansatze findet sich zwischen solchen Verdickungen eine rundliche Stelle von circa 1 cm Durchmesser, an der die Serosa fehlt, die schiefrig gefärbte Darmschleimhaut ausgestülpt ist und einen durch eine Schleimhautbrücke in eine grössere biscuitförmige und eine kleinere rundliche Abtheilung getrennten Defect zeigt. Vom Darmlumen aus gesehen erscheint die Darmwandung hier divertikelartig ausgebuchtet, am Rande der Ausbuchtung etwas verdickt, in der Nähe ein kleiner Polyp, der etwa $1^1/_2$ cm lang, dessen Kuppe schiefrig gefärbt ist; der Darm erscheint an der Stelle der jetzt vorhandenen Perforation scharf rechtwinklig geknickt.

Im Interesse der Erhaltung des Präparates habe ich Serosa und Muskulatur des Darmes an dem oberen und unteren Theile des in der Cystenwand eingeschlossenen Darmstückes nicht weiter verfolgt. Auch muss ich es unentschieden lassen, bis zu welcher Grenze das Blossliegen der Innenfläche der Darmschleimhaut in der Cyste erst durch das Abreissen bei der Section, wie weit während des Lebens durch Perforation und Vereiterung der Cystenwand veranlasst war: namentlich in dem inneren Recessus war die Schleimhaut pulpös weich und nicht mehr in continuirlichem Zusammenhange mit dem mittleren c. Indessen geht wohl aus der Beschreibung des Präparates hinlänglich hervor, dass in diesem Falle zwischen S. romanum und Dermoidcyste während

der Entwickelung der letzteren eine feste Verwachsung stattgefunden hat, dass die Cyste einen kleinen Abschnitt des Darmrohres umwachsen hat, eine Art Littre'schen Bruches desselben bildend, der dann später entsprechend dem Wachsthum der Cyste nach drei Richtungen hin gezerrt wurde, schliesslich durch Perforation zur Vereiterung der Cyste Veranlassung gab."

Figur 125.

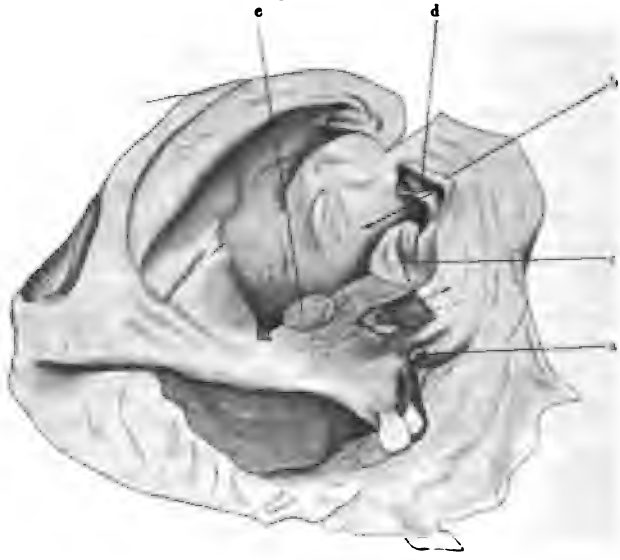

a Kleines Knochenstück. b Kirschkerngrosse Hervorragung von der Beschaffenheit einer Warze mit Haaren besetzt. c 1. Recessus $1^1/_2$ cm tief, mit 8 mm im Durchmesser Lumen. d Recessus.

Aus der Beschreibung sieht man, dass Perls den Irrthum gemacht hat; dass er glaubte, in der Cyste Darmtheile vor sich zu haben. Diese sind aber die von uns beschriebenen und so oft vorkommenden darmähnlichen Gebilde, welche öfters, wenn sie auch ganz kleine Cysten darstellen, durch ihre cystische Erweiterung ein Wachsthum von Muskelfasern, manchmal in zwei Lagen, um sich hervorrufen. Die Beschreibung von Weigert im ersten Theile dieser Arbeit zeigt, dass er in dem Teratoma orbiti genau dieselben Structuren vor sich hatte; die von ihm beschriebenen „Lieberkühn'schen Drüsen" hatten auf der äusseren Seite auch zwei Lagen von Muskelfasern. So interessant die Erklärung von Perls über das Vorhandensein dieser „abgeschnürten Darmtheile" ist, nehme ich doch kaum an, dass es nöthig ist, die Unrichtigkeit seiner Auffassung weiter zu besprechen, hauptsächlich weil spätere Untersuchungen diese Möglichkeit ganz ausgeschlossen haben.

Baumgarten: Virchow's Archiv, Bd. 107, S. 515.

„Die Beschaffenheit der vierten Cystenabtheilung war um so ungewöhnlicher und complicirter unterhalb der Cysten No. 3 gelegenen und von etwa gleichem Umfange wie diese, steht sie auch wie jene durch eine etwas eben so grosse Oeffnung in ihrer vorderen Wand mit der Cyste 1 in Verbindung. Ihre Wandungen zeichnen sich zunächst vor denjenigen der anderen drei Cystenräume dadurch aus, dass sie mit Ausnahme der hinteren Wand sämmtlich eine knöcherne Grundlage besitzen; das knöcherne Gerüst bildet keine continuirliche Masse, sondern besteht aus einzelnen Knochenplatten und Stücken, welche theilweise einigermaassen an die Configuration der Knochen eines kindlichen Schädels erinnern. Im Ganzen erhält demnach die in Rede stehende Cystenabtheilung eine gewisse Aehnlichkeit mit einer enthüllten fötalen Schädelhöhle. Hart an der Uebergangsstelle des äusseren Seitenrandes der grossen Oeffnung in deren unteren Rand springt eine zarte durchsichtige, mit klarer Flüssigkeit gefüllte Blase von etwa Nussgrösse hervor, unter welche noch eine zweite ebenso beschaffene, aber nur halb so grosse gelagert ist. Etwas nach vorn von der ersten grösseren Blase, also bereits im Bereiche des zuerst beschriebenen Cystenraums macht sich eine Bildung bemerkbar, welche eine nicht geringe Aehnlichkeit mit einem fötalen Auge bekundet. Die Cysteninnenwand wölbt sich nämlich daselbst an einer umschriebenen, etwa pfenniggrossen Stelle uhrglasförmig wie eine Hornhaut empor und lässt zugleich, die Transparente einer solchen an der prominirenden Partie manifestirend, ein dunkelschwarz pigmentirtes Häutchen, welches ihr dicht anliegt, durchschimmern. Ein senkrechter Durchschnitt durch die Stelle eröffnet einen etwa kirschenkerngrossen cystischen, mit klarer seröser Flüssigkeit gefüllten Raum, welcher ringsum mit einem zarten, der mit Pigmentepithel versehenen Tunica uvea des Auges gleichenden Membran ausgekleidet ist. Umgeben zeigt sich der genannte Raum nach den Seiten und nach der Tiefe hin von einer über Centimeter breiten Schicht weichen grauröthlichen Gewebes, in welches zahlreiche, mit viscidem grauweissen Inhalt erfüllte Cysten bis zu halb-Linsengrösse eingebettet sind. Um das Verhalten der Innenwand der vierten Cystenkammer besser in Augenschein nehmen zu können, wird die obere Wand derselben mit der Scheere durchschnitten. Man constatirt nun, dass ein Cystenraum von theilweise exquisit dermoidem Charakter vorliegt. An den dünneren Stellen, welche allerdings mehrfach einen gelblichweissen linsen- bis erbsengrossen, theils soliden, theils beim Durchschneiden einen schleimigen Inhalt entleerender buckeliger Verdickung zeigen, mehr von Schleimhaut-ähnlichem Aussehen, bietet die Innenwand der Cyste an den dickeren Partien die Beschaffenheit einer mit reichlicher Behaarung und einer mit bis über Zoll-dickem subcutanen Fettpolster versehenen äusseren Haut dar. Nach vorn hin, also nach der grossen Ausgangsöffnung in die erste Cyste zu und zwar längs des unteren Randes dieser Oeffnung wechselt vielmehr die dermoide Beschaffenheit mit einem weichen, ziemlich durchscheinenden, von feinen Gefässchen reichlich durchsetzten grauen Gewebe ab, welches eine grosse Aehnlichkeit mit embryonalem Hirnmark hat. Ein der Pia mater entsprechendes Häutchen über den encephaloiden Massen lässt sich mit Sicherheit nicht nachweisen. In die Substanz der dichten Endpartie des oben erwähnten, von der grossen vorderen zur kleineren seitlichen Oeffnung unserer Dermoidcyste hinziehenden Gewebsstranges sind ausser

zahlreichen hirsekorn- bis fast linsengrossen, mit zähschleimigem Inhalt versehenen Cystchen zwei vierhöckerige Kronen aufweisende, der Wurzel entbehrende Zähne eingelagert, welche mit concaven Flächen auf weichen knorpelähnlichen Gewebshöckerchen, die ihrerseits in rundlichen, glattwandigen Aushöhlungen des umgebenden Gewebes liegen, aufsitzen. Hinzuzufügen ist, dass später noch eine zweite augenähnliche Bildung in der Cystenwand gefunden wurde. Die Kuppel dieser zweiten Bildung war weniger convex und durchsichtig, ihr Innenraum nicht so kreisrund, sondern mehr spaltförmig, und es erstrecken sich von der auskleidenden Pigmenthaut zackige Fortsätze in das umgebende Gewebe hinein.

Mikroskopischer Befund. Das Pigmenthäutchen der augenähnlichen Gebilde liess im Flächenbilde von innen her betrachtet die Austapezierung mit einem continuirlichen Pigmentepithel erkennen, welches sich in nichts von dem Retinaepithel eines dunkel pigmentirten menschlichen Auges unterschied, polygonale, meist 6eckige, 10—12 mm im Durchmesser haltende, mit Ausnahme des Kerns vollständig mit dunkelbraunen bis tiefschwarzen Pigmentkörnchen erfüllte Zellen sich ohne jede eigentliche intercellulare Substanz zu einer regelmässigen Mosaik vereinigt. Auf senkrechten Durchschnitten sieht man nach aussen von dem einschichtigen Pigmentepithellager eine schmale Zone lockereren fibrillären, gefässhaltigen Bindegewebes angeordnet, welche durch Einlagerung stern- und spindelförmiger Pigmentzellen Aehnlickeit mit der Chorioidea des menschlichen Auges gewinnt. Diese Zone geht dann ohne scharfe Grenze über in eine Schicht fester gefügten, dem der Sclerotica nicht unähnlichen Bindegewebes, welches nach der freien Cystenoberfläche hin sich der erwähnten Hornhaut-ähnlichen Stelle entsprechend zu einer lamellär strateficirten Bindegewebsmembran abgrenzt, während sie nach den Seiten und nach der Tiefe zu ohne Demarcation in die sogleich noch näher zu schildernden Umgebungen des augenähnlichen Gebildes sich verliert. Irgend eine Andeutung von Elementen der eigentlichen Netzhaut konnten in letzterem nicht wahrgenommen werden, desgleichen fehlte jede Spur eines Sehnerven. Was die erwähnten Umgebungen der augenähnlichen Körper betrifft, so bestanden dieselben aus Lagern typischer hirnmarkartiger Substanz, Lagern, welche theilweise nur den Umfang etwa eines Acinus der erwachsenen Menschenleber erreichten, anderen Theils jedoch Form und Umfang von Abschnitten der Rindengyri eines menschlichen Gehirns besassen und mehrfach übereinander gethürmt, den in der makroskopischen Beschreibung erwähnten über Centimeter breiten Gürtel um die augenähnlichen Einschlüsse bilden halfen. Getrennt waren diese Hirnmarklager durch mehr oder minder dicke Septa zarten Pia mater-ähnlichen oder gröberen einfach fibrösen Gewebes, in welches theils da und dort in bunter Vertheilung und mannigfaltiger Gruppirung wohl entwickelte Fettträubchen, schön ausgebildete Knäueldrüsen, Züge glatter Muskeln und schliesslich kleine Knorpelinseln eingesprengt sich zeigten, theils Cysten von mikroskopischer Kleinheit bis zu halb-Linsenumfang eingelagert waren, deren grössere Exemplare schon bei der makroskopischen Untersuchung ins Auge fielen. Die Cystchen waren sämmtlich mit einem schönen hohen einschichtigen Cylinder- bezw. Becherzellenepithel ausgestattet. Wo die hirnmarkartigen Massen nahe bis an das Cylinderepithel heranreichten, sah man oft von der Wand aus baumförmig gestaltete Bildungen in die Hohlräume der Cysten hineinsprossen, welche dem histo-

logischen Baue nach ein vollständiges Ebenbild der Plexus chorioidei repräsentirten. Bei anderen Cystenexemplaren war das Wandgewebe entweder rein fibrös, oder es zeigte sich in der fibrösen Grenzschicht eine bis nahe an das Epithel heranreichende ring-circulär angeordnete, zuweilen nach Aussen davon noch eine zweite Lage längs verlaufender glatter Muskelfasern eingetragen. Für die Entstehung der Cystchen ergab sich an den Präparaten kein Anhalt. Hinsichtlich der Beschaffenheit des Epithels und des Inhalts glichen sie ganz den secundären Cystenbildungen, wie man sie in der Wand gewöhnlicher Myxoidkystome findet, und wie sie auch in unserem Falle im Gewebe der Cystensäcke 1 und 2 bei mikroskopischer Untersuchung angetroffen wurden.

Es muss besonders bemerkt werden, dass bei dem zweiten erwähnten augenähnlichen Körper nicht bloss ein einziger mit Pigmentepithel ausgekleideter Hohlraum bestand, sondern dass hier neben dem Hauptraum und zwar in unmittelbarer Nachbarschaft desselben noch einige kleinere mit schwarzem Epithel versehene Höhlen sich vorfanden. In das zwischen Haut und Nebenräumen gelegene Gewebe waren Häufchen und Reihen von Pigmentepithelien eingeschlossen. Ein anderes Bild wie in der Umgebung der augenähnlichen Bildungen bot sich in der Substanz der oben beschriebenen gleichfalls von kleinen Cystchen durchsetzten und die zwei Mahlzahnkronen enthaltenden Gewebsbrücke dar. Es fehlten hier die Knäueldrüsen und die Hirnmarkmasse mit dem pia mater und plexus Chorioidei-artigen Gewebsformationen, dagegen traten zunächst schöne grosse acinöse den Schleimdrüsen der Mundschleimhaut völlig gleichende glanduläre Bildungen auf, welche dem Epithel den grössten unter den mit schleimartigen Inhalt erfüllten Cystchen unmittelbar anlagen. An einigen der Schnittpräparate gelang es den continuirlichen Uebergang des Cystenepithels in das Epithel der Ausführungsgänge der acinösen Drüsen nachzuweisen. Auf die Drüsenzone folgte nach Aussen ein ansehnlicher mehrschichtiger Mantel, innen circulär, aussen longitudinal oder mehr schräg verlaufender Muskelfaserbündel. Dicht unter dem Epithel befand sich noch ein schmaler Ring glatter Muskeln. An den kleineren Exemplaren der Cystchen fehlten die acinösen Drüsen, dagegen senkte sich das Epithel hier in Form kurzer einfacher Drüsenschläuche in die Tiefe. Alles in allem gewährten die Durchschnitte durch die in Rede stehenden Cystchen eine nicht geringe Aehnlichkeit mit Schnitten durch embryonalen Magen und Därme. Was nun die an der Innenfläche der Dermoidcystenkammer freiliegenden Encephaloidenmassen anlangt, so bestanden diese aus typischer Neurogliasubstanz, welche frisch untersucht von einem dichten Gewirr feiner varicöser markhaltiger Nervenfasern durchzogen sich zeigte. Ganglienzellen konnten nicht mit Sicherheit darin aufgefunden werden.

An den dünneren, nicht behaarten Stellen der dermoiden Cystenabtheilung ergab sich theils eine der Hauptsache nach fibröse Textur mit Sonderung in eine interne homogene, mit einschichtigem Plattenepithel bedeckte, in eine mediale lamelläre, mit kleinen Cylinderepithelringen und Cylinderepithel führenden Cystchen ausgestattete und in eine lockere fibrilläre externe Lage, theils ein dem Durchschnitt durch eine kindliche Trachea ähnliches Bild. Zu innerst theils ein geschichtetes (oberflächlich nicht verhorntes) Pflasterepithel, theils ein geschichtetes Cylinderepithel, sodann ein Netzwerk elastischer Fasern. Darnach eine an der Oberfläche oft zu einem hyalinen Grenzsaum verdichtete Binde-

gewebslage, in welcher kleinere Schleimdrüsen sich befinden, hierauf eine Schicht, welche einerseits aus einer Scheibe hyaliner Knorpelsubstanz, andererseits aus einem dicken Streifen querverlaufender glatter Muskelfasern besteht, inmitten und namentlich nach aussen von dieser Schicht mächtige Schleimdrüsen und schliesslich eine fibröse externe Grenzzone. An einigen Stellen war statt des elastischen und bindegewebigen Stratums eine Schicht adenoiden Gewebes mit typischen Lymphfollikeln vorhanden. Die in die tracheaartig structurirten Stellen eingeschlossenen, schon makroskopisch bemerkten kleinen, mit schleimigem Inhalt ausgestatteten Cystchen, sichtlich aus den Schleimdrüsen der Region hervorgegangen, führten dasselbe hohe Cylinderepithel, wie die Ausführungsgänge der neben ihnen vorhandenen Schleimdrüsen, welche jedoch, zum Unterschiede von dem Epithel der letzteren, mit einem wohl ausgebildeten Flimmerbesatz versehen war."

Am Ende sagt Baumgarten, „wenn wir zum Schlusse auch noch der Hypothese Waldeyer's gedenken sollen, welche in den Dermoiden des Ovariums die Producte einer Art von „parthenogenetischer" Entwickelung der Eizellen erblickt, eine Hypothese, welche die alte Meckel'sche Theorie der Lucina sine concubitu in ein modernes Gewand kleidet, so ist dieser Anschauung mit Recht entgegengehalten worden, dass sie eben nur für das Ovarium passt, während doch Dermoide von ebenso complexem Bau wie in den Ovarien auch an ganz anderen Körperstellen (dem vorderen Mediastinum zum Beispiel) vorkommen. Direct widerlegen lässt sich diese Hypothese nicht, aber es fehlt einerseits auch alles, was als ein positives Zeugniss für dieselbe angesehen werden könnte."

Dass nicht nur ein, sondern mehrere mit Pigmentepithel ausgekleidete Cysten vorhanden waren, welche auch einen zähen Schleim enthielten, spricht gegen eine specielle Bedeutng dieser Gebilde. Wir haben an mehreren Präparaten pigmentirte Zellen gefunden, eine Thatsache, welche nur für den ectodermalen Ursprung dieser Zellen spricht. Rippmann betonte das Vorhandensein von Augenpigmentepithel in einem Fall, welcher als „Inclusion in der Schädelhöhle mit Epignathusbildung" beschrieben war. Kümmel glaubte auch, dass die Pigmentzellen, die er gefunden hat, in einer angeborenen Geschwulst der Steissbeingegend mit den Zellen der Retina zu parallelisiren wären. Wenn überhaupt Ectoderm und Mesoderm in Dermoiden an den verschiedensten Körperstellen fähig sind, Zähne zu bilden, welche gewöhnlich nur an den Kiefern vorkommen, und wenn Ectoderm- und Mesodermproducte solche Combinationen bilden, dass sie von wissenschaftlicher Seite als Darmwand beschrieben worden waren, so ist die Annahme ge-

rechtfertigt, dass mitgeschleppte Ectodermzellen fähig sind, alle Arten von Epithelien zu bilden, welche gewöhnlich nur an speciellen Stellen des Körpers vorkommen. Da das Ectoderm in Ovarialdermoiden u. a. Gliagewebe bildet, so ist es auch in der Lage, pigmentirte Zellen zu produciren, welche dem Retinaepithel nahestehen. Was den „Plexus choroideus" anbetrifft, so sehen wir in Fig. 110, dass neben dem Gliagewebe (a) eine Cyste (b) vorhanden ist, welche auch baumartige Bildungen in ihren Hohlraum hineinsendet. Diese sind nur Epithelialsprossen der Cyste, wie wir sie in Fig. 64, Fig. 87 u. s. w. abgebildet haben, und haben mit diesem Gliagewebe keinen organischen Zusammenhang. Bei anderen Cysten fand Baumgarten auch eine circulär angeordnete Lage, zuweilen nach aussen davon noch eine zweite Lage glatter Musculatur. Interessant ist seine Kritik über die parthenogenetische Entwickelung der Eizelle.

Klaussner, Zeitschrift f. Chirurgie. Bd. 30. S. 177.

„Da ist ein merkwürdiges Gebilde eingelagert, das vom ersteren aus seinen Ursprung nimmt und zum grössten Theil sich über dieses lagert. Auf einem breiten, rundlichen Stiele sitzt ein pfotenähnlicher Auswuchs, der auf den ersten Blick eine deutliche Gabelung im 5. Endgliede erkennen lässt. Der ganze Stummel lässt sich an seinem Stiele wie in einem Gelenk hin und wieder drehen; ebenso besteht innerhalb der Endglieder eine zweite Articulation. Die ganze freie, die Extremität vorstellende Partie ist durch eine circuläre Furche von dem befestigten Theile des gliedmaassenähnlichen Stummels deutlich abgehoben. An den Endgliedern selbst ist zwar die Fünfzahl deutlich ausgesprochen, doch sind dieselben nur wenig individualisirt mit Ausnahme des mittleren, und Phalangen ohne nähere Untersuchung nicht erkenntlich. An der Spitze jeden Endgliedes ist ein hornartiger Vorsprung, an einigen auch bis zu 3 in einem kleinen Falze eng nebeneinander gelagert vorhanden, so dass für diese letzteren der Gedanke einer noch weiteren Theilung nahe gelegt ist. Sie fühlen sich alle sehr hart an und sind mehr dorsal- als volarwärts gelegen. Die beiden äusseren Endglieder sind kürzer als die drei innen gelegenen, das in der Mitte befindliche so lang wie seine beiden Nachbarn, jedoch zierlicher als diese angelegt. Die ganze Extremität ist mit einem Epidermisüberzuge versehen, der an manchen Stellen ein villöses Aussehen annimmt. Kurze Haare finden sich an den fixirten, nicht aber an den beweglichen fingerförmigen Gebilde tragenden Theilen, und zwar nur dorsal, d. h. an der die Nägel tragenden Seite, vor.

Die dem Beschauer abgewendete, in der Tiefe gegen das Septum hin liegende Partie besteht aus einer Knochenmasse, welche eine sehr unregelmässige, schwer zu beschreibende, am besten aus der Zeichnung ersichtliche Gestalt hat und an der einzelne Zähne haften. Die Form des Knochens im Allgemeinen zusammengehalten mit dem letzt erwähnten Befunde, dürfte den Schluss gestatten, dass es sich im gegebenen Falle um ein völlig deformes Kieferstück handle (hinter diesen Gebilden findet sich gegen die Scheidewand zu ein weiterer

Figur 126.

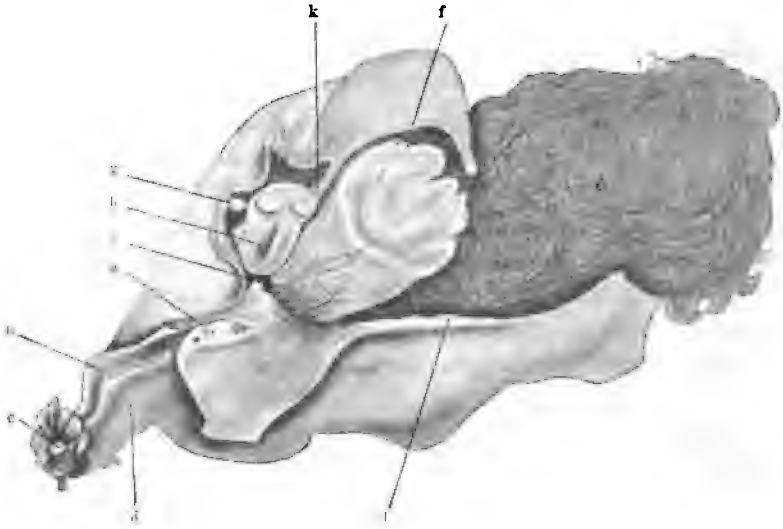

a Stiel des Ovariums mit der durchschnittenen Art. und Vene. b Eileiter. c Fimbrie. d Parovarium. d. v Die grösste Cyste bereits geöffnet mit freien Haaren. f f Cystenwandungen. g Loser Zahn an der Cystenwand. h Höcker mit 3 unregelmässigen Milchzähnen. i Der extremitätenähnliche Stummel. l Haarbüschel an dem Tumor. k Oberer durchtrennter Theil des Septum.

knolliger Auswuchs mit drei ausgebildeten Zähnen von dem Charakter unregelmässig angelegter Molarzähne des Milchgebisses, diesen gegenüber hängt ein Milchzahn von Schneidezahnform lose in der Wand). An einer knolligen Knochengrundmasse sind mannigfache Knochenvorsprünge angelagert. Es mögen diesbezüglich die beiden Zeichnungen nachgesehen werden, von denen die eine die Dorsal-, die andere die Volaransicht dieses Stummels wiedergiebt. Zunächst springt ein der Grundmasse aufgelagerter, im Grossen und Ganzen S-förmig gebogener und mehrfach theils um seine Kante, theils in seiner Fläche gedrehter, fester Knochen in die Augen, der volar als breiter zackiger Streifen dorsal mit einer in die Länge gezogenen Spitze endet, die vorne etwas abgerundet erscheint. An der breitesten Fläche der dorsalen Seite befinden sich zwei kleine, spitz hervorragende Knochenpyramiden. Oberhalb dieser ist in der Knochengrundmasse ein niedlicher Zapfen eingebettet, dessen Spitze wie ein kleiner Haken gekrümmt ist. Zwischen den erwähnten beiden Knochenvorsprüngen liegt ein $1^1/_2$ cm langes, stricknadeldickes Dentingebilde, das an seiner Basis mit einer fibrösen Kapsel umgeben, sich in derselben etwas hin- und herbewegen lässt. Zwei kleinere ähnliche Dentingebilde liegen nahe am Unterrande der breiteren Knochenspange. Mit dieser ganzen Knochenmasse steht durch eine Art Gelenk mit fester fibröser Kapsel ein weiterer Knochen in Verbindung, der, wenn ein Vergleich gestattet ist, den Eindruck eines verkümmerten, stark verkürzten, aber auch desto breiteren Metacarpalknochens macht. Gedrungen bisquitförmig stehen seine Gelenktheile um 90° zu einander gedreht. Er hat eine Länge von 2 und eine Breite von $1^1/_2$ cm

in seinem grössten Durchmesser. An seinem den Fingergliedern zugewendeten Theile nun ist dieser Knochen etwas vertieft, so dass eine Mulde gebildet wird, in welcher der nächste, peripher gelegene Knochen wie der Kork in der Flasche steckt. Beide Knochen sind durch straffe Bindegewebszüge miteinander verbunden. Der Endknochen bewegt sich in der Vertiefung des anderen wie in einem Charniergelenk in kleinen Excursionen.

Dieser Endknochen endlich besteht aus einem 1 cm langen, ebenso breiten und $^1/_3$ cm dicken Grundstücke, von dem mehrere Knochenspangen dendritisch abgehen. Die Theilung in diese Knochenspangen geht dichotomisch derart vor sich, dass das Grundstück sich (von der Dorsalseite betrachtet) zunächst in eine schwächere linke und stärkere rechte theilt; die linke ist 1. die rechte $^1/_2$ cm lang. Erstere theilt sich nochmals in zwei feine Knochenspangen, an welche sich je eine mit den oben erwähnten hornartigen Gebilden versehene Phalange ansetzt.

Der rechtsseitige breitere Theil geht in gleicher Weise wie die erste Gabelung derart auseinander, dass eine schmälere linkseitige Leiste, an die sich die Endphalange des Mittelgliedes ansetzt, auf der einen Seite eine breite kurze Brücke auf der anderen Seite gebildet wird.

Diese theilt sich in gleicher Weise wie links, rechterseits für die Endphalangen der zwei rechtsseitigen Endglieder.

Der Theilungswinkel bei der ersten und zweiten Gabelung beträgt 65°, der bei den letzten Theilungen 35°, so dass die breiteste Divergenz der Verzweigung des Knochens $2^1/_2$ cm beträgt.

Ein senkrechter Längsschnitt durch ein Endglied des extremitätenähnlichen Gebildes (Taf. VIII, Fig. 6) lässt einen Vergleich mit einem entsprechenden Schnitt durch eine Fingerspitze im Allgemeinen zu; immerhin ergeben sich jedoch schon bei schwacher Vergrösserung gewisse Abweichungen.

So erscheint die Epidermisschicht der Finger stark gekerbt, der Nagelfalz fehlt, hinter und unter dem Nagel fällt ein eigenthümliches, scheibenförmiges Gebilde in die Augen (Taf. VIII, Fig. 6 VZ).

Die Anordnung der übrigen Gewebe passt zu dem beigezogenen Vergleiche besser.

Die Coriumschicht, mit Schweissdrüsen (Taf. VIII, Fig. 6 Schwdr.), die in der verschiedensten Richtung getroffen sind, durchsetzt, grenzt an eine gut ausgeprägte Fettschicht (Fig. 6 ftt), diese an Periost, welches einen einer Endphalange entsprechenden Knochen umschliesst und in dem deutlich gelbes Mark ersichtlich ist (Fig. 6 KM).

Speciell die oben erwähnte Partie der Nagelgegend dieses Schnittes ist einer eingehenden Untersuchung würdig.

In erster Linie fällt hier, wie schon erwähnt, das Fehlen eines deutlichen Nagelfalzes auf. Der Nagel (Taf. IX, Fig. 7 Ngl) sitzt lediglich auf dem Nagelbett (Fig. 7 Nglbtt).

Das unregelmässig gestaltete Nagelbett besteht, wie gewöhnlich, aus Basal- und Stachelzellen; an diese schliesst sich die Nagelsubstanz selbst an. Diese besteht aus Schuppen, die in einer regelmässigen Anordnung Züge bilden, die sich dachziegelförmig überdecken, so dass die Enden dieser Platten nach hinten frei auslaufen. Diese Anordnung, die ja auch in der normalen Nagelsubstanz vorhanden ist, zeigt sich hier ausserordentlich scharf ausgeprägt.

Zwischen den Nagelschuppen finden sich Pigmentzüge (Fig. 7, P gm), die im Allgemeinen der Anordnung derselben entsprechen.

Figur 127.

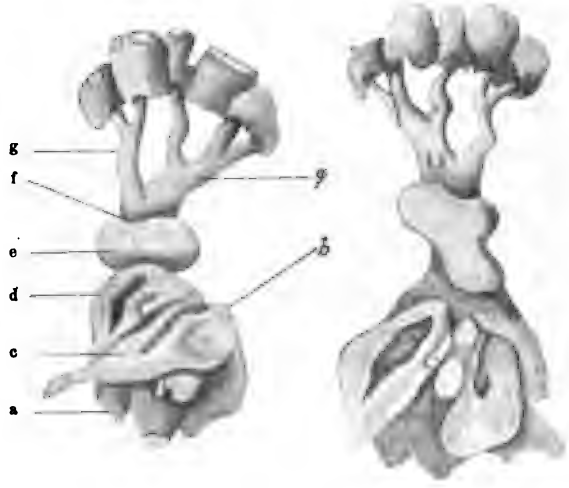

Das Knochengerüst des Stummels. Der Stummel von der volaren Seite gesehen.

a Knochenmasse mit kleinen Prominenzen und in Alveolen steckenden Milchzähnen. b Sförmig gebogener Knochen (mit einems pitzen Höcker). c Dentingebilde, durch Bindegewebe locker an der Knochenmasse haftend. d Gelenkverbindung mit dem metacarpusähnlichen Knochen. e dieses selbst. f Gelenkverbindung mit dem dentritisch verzweigten Knochen. Die dichotomische Gablung deutlich ersichtlich. g Endophalangen mit den dorsal gelagerten Nagelgliedern.

Unter dem freien Ende des Nagels, an der Fingerbeere, finden wir, wie unter normalen Verhältnissen, lockere Epidermisschuppen (Fig. 7, Epd) angehäuft.

Die Nagelbasis geht in die Stachelzellen der Epidermis direct über. Auf diese basale Befestigungsstelle des Nagelfalzes folgt eine senkrecht auf die Ebene des Nagels gestellte Epidermisplatte (Taf. IX, Fig. 7 ab); diese biegt abermals im rechten Winkel ab, um die dorsale Fläche des fingerähnlichen Stummels zu begrenzen (Fig. 7, bc).

In der Nähe der letzten Umbiegungsstelle geht ein aus Epidermis bestehender, plattenförmiger Fortsatz unter einem Winkel von 45° ab (Fig. 7, Nagelf.). Bei näherer Betrachtung dieser Epidermisplatte ergiebt sich, dass se aus einer oberflächlichen Epithelschicht sich aufbaut, die als directe Fortsetzung der Basalzellen der Epidermis anzusehen ist, und dass die Achse des Gebildes ebenfalls aus Epidermiszellen besteht, die aber als Fortsetzung der Stachelzellen zu betrachten sind.

Fasst man einerseits den Bau dieses Gebildes und die Form desselben als Platte, was sich an nacheinanderfolgenden Schnitten leicht constatiren lässt, und andererseits das Fehlen eines eigentlichen Nagelfalzes an dem sonst gut ausgebildeten Nagel ins Auge, so könnte man geneigt sein, dieses eben erwähnte Gebilde für den Nagelfalz selbst zu halten; unerklärlich ist es freilich, dess in diesem fraglichen Nagelfalz die Nagelsubstanz nicht zur Bilduug kam.

Zwischen der Platte (Taf. IX, Fig. 7, Nglfz) und der rechtwinklig auf dem Nagelbett stehenden Epidermisplatte ist ein auffälliges Gebilde (Taf. IX, Fig. 7, V Z) eingeschoben.

Diese eingekeilte Masse ist peripher durch scharf concentrische Bindegewebszüge abgegrenzt und ist selbst epidermoidal. Peripher lagern mit Kernen versehene Epidermiszellen ohne bestimmte Form; dieselben gehen allmälig in Schuppen, Schüppchen und Fasern über.

Diese Schuppen und Fasern laufen concentrisch mit der Peripherie des ganzen Gebildes und haben zwiebelschalenähnliche Anordnung.

Es ist kein Zweifel, dass die ganze Masse epidermoidalen Ursprungs ist. Die Bedeutung des Gebildes ist unklar, eine Beziehung zum Nagel erscheint ausgeschlossen.

Thornton exstirpirte eine Cyste, welche eine sonderbare feste Masse enthielt, die bedeckt mit Haut und langen Haaren, dem Kopfe eines Kindes glich. Daran prominirte ein Knochen mit verschiedenen Zähnen, während von einem anderen Theil der Oberfläche eine kleine Prominenz hervorragte, welche einer abnormen Extremität glich. Sie hatte sehr lange Nägel.

Klaussner sagt weiter: „Fast alle Autoren, die derartige Geschwülste beschrieben haben, erwähnen dieselben (Theorien), so dass sie hier füglich übergangen werden können. Ich möchte nur erwähnen, dass zunächst die von Merkel, Heschel und Waldeyer aufgestellten Theorien für die Erklärung beigezogen werden, dass jedoch keine einen zur Erklärung aller bisher bekannten Dermoide und Teratome befriedigenden Aufschluss giebt. Diesen Hypothesen lässt sich eine weitere von Roux anfügen, die wohl von hervorragender Bedeutung ist. Roux giebt nämlich an, dass er bei der Bildung der Keimblätter neben höher entwickelten Zellen (Ectoblasten) vereinzelte Zellen gefunden habe, die weniger differenzirt waren und die mehr den Zellen des Morulastadiums glichen.

Er schliesst nun aus dieser Beobachtung, dass es sich hier um verirrte Keime handle, die späterhin sich zu Geschwülsten ausbilden können, wenn eine acute oder chronische Reizung auf dieselben einwirkt.

Da solche Keime zur Production der verschiedensten Zellen- und Gewebselemente, je nachdem sie dem einen oder anderen Keimblatt angehören — und sie sind in allen dreien gefunden worden — führen können, so wäre auf diese Weise ein sehr einfacher bestechender Erklärungsversuch für die Polymorphie der Dermoide gegeben.“ (Roux, Virchow's Archiv, Band 114, S. 113.)

Dieser Fall zeigt uns einen höchst interessanten Befund. Dass die Knochenstücke eines Dermoidwulstes die verschiedensten Formen annehmen können, ist zu erwarten, und obwohl höchst inter-

essant, wenn man es mit Phantasie betrachtet, haben wir doch hier nur ein Exemplar von der Mannigfaltigkeit der Formen, welche Knochenstücke annehmen können. Was die nagelähnlichen Spitzen anbetrifft, so haben wir anstatt Zahnbildung nur einen anderen Beweis für die Fähigkeit der mitgeschleppten Zellen, alle möglichen epithelialen Gewebe zu bilden. Es ist erfreulich zu sehen, dass Klaussner wenigstens mit einer Erklärung, die nicht ganz auf Hypothesen beruht, sich begnügt hat.

Wilms fand eine Dermoidcyste am Ligamentum latum, welche mit dem Ovarium nichts zu thun hatte. „Mit den Einstülpungsdermoiden bei der Entwickelung des Wolff'schen Ganges kann die Cyste, da sie keine reine Hautcyste ist, demnach nichts zu thun haben. Die Frage bleibt also zu beantworten, woher stammt dieser Tumor?“ Da Wilms es für möglich hält, dass der Wolff-sche Gang in der Lage ist, wenigstens Ectodermzellen in das Ligamentum latum mit sich zu schleppen und dadurch reine Hautcysten zu verursachen, und da die obige Cyste aber mehr wie Ectodermbestandtheile enthielt, für ihn aber nur das Ei dreiblätterige Cysten verursachen kann, so muss in diesem Falle nach Ovarialgewebe gesucht werden. Obwohl Wilms zugiebt, dass der Fall von Marchand (hinter der Niere) durch den Wolff'schen Gang und von ihm mitgeschleppte Zellen verursacht ist, (und diese ist sicher mehr wie eine Hautcyste), und obwohl er die Mischtumoren der Cervix und Scheide durch die Mitschleppung von Mesodermzellen seitens des Wolff'schen Ganges erklärt, scheint er dieselbe Möglichkeit d. h. Verlagerung von Ectoderm- und Mesodermzellen am Hilus des Ovariums zu leugnen. Ueber diesen Fall sagt er: „Hierauf gab die mikroskopische Untersuchung des in der Cystenwand sitzenden, scheinbaren bindegewebigen Höckers in überraschender Weise Aufschluss. In diesem Höcker fanden sich innerhalb eines sehr kernreichen Stromas eine ganze Reihe kleiner Corpora fibrosa; ganz entsprechend denen des Ovariums. Primitiveier waren nicht mehr vorhanden. Mit dieser Aufklärung, dass nämlich die Missbildung von einem dritten Ovarium ausgeht, war somit die Gefahr, die meiner Arbeit zu drohen schien, glücklich abgewendet. Wie dieses dritte Ovarium ohne irgend welchen Zusammenhang mit den anderen an die vordere Seite des Ligamentum latum gerathen und speciell mit dem Ligamentum rotundum in Verbindung getreten ist, die Frage lasse ich als den Gegenstand meiner Arbeit nicht berührend, unberück-

sichtigt." Das Vorhandensein eines dritten Ovariums, immer eine seltene Erscheinung, ist nicht zu leugnen. In diesem Falle ohne Abbildung das Vorhandensein von Ovarialgewebe in der Wand dieser Cyste zuzugeben nur auf die Thatsache hin, dass „Corpora fibrosa", ganz entsprechend denen des Ovariums vorhanden waren, wäre gegen meine Ueberzeugung.

Wilms fand sich genöthigt, natürlich für die Erklärung seiner Fälle immer an Ovarialgewebe zu denken; so sagt er: „Die fernere schon citirte Möglichkeit der Verirrung epidermoidaler Gewebe bei der Bildung des Wolff'schen Ganges habe ich schon früher als unzutreffend für die Dermoidcysten des Ovariums bezeichnet. Hier möchte ich noch einmal kurz anführen, dass wir selbst mit der Annahme eines solchen Vorganges die meisten Cysten des Ovariums nicht zu erklären im Stande wären. Es ist klar, dass mit der Entwickelung des Wolff'schen Ganges nur von der dorsalen Seite des Embryo sich Zellen abschnüren könnten, dass also nur reine Hautcysten entstehen müssten. (?) Woher demnach Zähne, Augen und die verschiedensten anderen Gebilde in die Cysten hineinkommen sollten, würde uns ebenso unverständlich bleiben, wie vorher. Auch eine Abschnürung von jenen Körperregionen, in welchen die vorherrschenden Gewebe der Dermoidcysten normaler Weise vorkommen, also von der Kopf- und Halspartie, hat man allerdings mit der nöthigen Vorsicht in Betracht zu ziehen versucht." Dass Wilms von falschen Voraussetzungen bei diesen Schlussfolgerungen ausgeht, ergiebt sich aus folgenden Thatsachen: 1. die Vorniere und Urniere entstehen an einer Stelle, welche der späteren Lage der Niere und des Herzens entsprechen, 2. ist es ohne Zweifel, dass der Wolff'sche Körper und Wolffsche Gang mesodermale, wie auch ectodermale Zellen mitschleppen können, 3. finden wir in den Dermoidcysten des Ovariums nur Ectoderm- und Mesodermproducte. Niemals ist Entoderm vorhanden, 4. Zähne sind in Dermoiden an so vielen anderen Körperstellen gefunden, dass sie als ein specifisches Zeichen für die Erklärung ihres Vorkommens gar nicht dienen können, 5. die sogenannten Augenbildungen haben absolut nichts mit einer Augenanlage zu thun.

Wilms beschreibt in einem Falle Folgendes:

„In dem Bindegewebe der Drüse nämlich zeigen sich nahe am Gehirn schwarze, äusserst feinkernige Pigmentmassen, die, reihenweise angeordnet, eine Verbindung des Gehirns mit einem grösseren Hohlraum innerhalb der Drüse darstellen. Dieser Hohl-

raum ist mit geronnenen Massen gefüllt und ausgekleidet von einem dunkeln, granulirten, cubischen Epithel, welches ganz verschieden von dem Epithel der anderen Drüsengänge ist. In sein Lumen springen zwei, mit dünnem Stiel aufsitzende Kugeln vor, von denen die eine gleichfalls von dunkel-granulirten Epithelzellen überzogen, die andere dicht mit feinem schwarzen Pigment bestreut ist. Auf den ersten Blick erinnern diese Massen an die Pigmentschicht der Retina und in der That glaube ich, obschon auch sonst unter den abnormen Wachsthumsbedingungen weiter nichts zu Stande gekommen, was an eine Augenanlage erinnert, doch berechtigt zu sein, die beiden kugligen Sprossen als rudimentäre Augenanlagen aufzufassen."

In einem anderen Fall sagt Wilms:

„Diese dicken Bündel von Nervenfasern nehmen ihren Weg an dem auf der Figur deutlich sichtbaren schwarzen Fleck vorbei und gabeln sich dann nach verschiedenen Richtungen. Der genannte schwarze Fleck, welcher dem Gehirn direct anliegt, besteht nach der mikroskopischen Untersuchung aus braunschwärzlichem Pigment, wie es auf der Retina vorkommt. Dasselbe Pigment liegt auch innerhalb des Gehirnes und zwar in der Nähe des schwarzen Fleckes. Trotzdem wir weiter keine Gebilde nachzuweisen vermögen, welche der Retina angehören können, glaube ich doch, dass diese Pigmentablagerung mit dem Versuche einer Augenanlage in Zusammenhang gebracht werden muss."

Ich glaube, dass diese Beschreibung, wie auch der Fall von Baumgarten, worin nicht ein, sondern mehrere mit Pigmentepithel ausgekleidete Cysten vorhanden waren, wie auch die Thatsache, dass Rippmann Augenpigmentepithel in einer Geschwulst in der Schädelhöhle beschrieb, und dass Kümmel in seinem Fall auch Pigmentzellen fand, eine specifische Bedeutung dieser Befunde ausschliesst. 6. Die vorherrschenden Gewebe, obwohl die mitgeschleppten Zellen von dem oberen Theile des Körpers abstammen, haben nichts mit den normalen Geweben, mit der Kopf- und Halspartie zu thun. 7. Genau dieselben Gewebe, genau dieselben drüsenartigen Gebilde kommen in den verschiedensten anderen Dermoiden zum Vorschein. 8. Mesodermale Geschwülste ohne Ectoderm kommen auch in dem Ovarium vor. So beschrieb Reis unter dem Namen Enchondroma Ovarii einen Tumor, in dem sich hyaline Knorpelmassen, wahre Knochen und eine Reihe nicht näher bestimmter Cysten vorfanden. Wilms sagt: „ich halte für

diese Knorpelgeschwülste, die ja in so manchen Organen vorkommen und mit unseren complicirten Tumoren nichts gemeinsam zu haben scheinen, wohl den Namen Chondrom für den geeignetsten." Dieser Tumor hat doch mit den Dermoiden etwas gemeinsam, insofern beide aus mitgeschleppten Zellen entstehen, mit dem Unterschied, dass in dem ersteren keine Ectodermzellen verlagert sind.

Wilms sagt: „Die Ansicht, dass alle complicirten Geschwülste des Ovariums angeboren sein müssten, scheint nach meiner Anschauung sogar unrichtig zu sein. Wir wissen, dass die Dermoidcysten des Eierstocks nur selten in ihren Anfängen gefunden werden, ferner können wir beobachten, dass das Wachsthum der Cysten, wenn einmal der Anstoss dazu gegeben, ein sehr rapider ist, so dass meist innerhalb eines Jahres nach dem Einsetzen der ersten Symptome die Operation nothwendig wird. Wir müssen also auch annehmen, dass bei jenen 70 Jahre alten Patientinnen erst 1 oder 2 Jahre, sicher doch nur wenige Jahre vorher die Entwickelung der Missbildung begonnen hat. Wo nun aber der Keim dazu bis dahin geruht, darüber können wir weder eine Angabe, noch uns überhaupt eine Vorstellung machen. Nehmen wir, wie dies allgemein geschieht, einen lange Zeit schlummernden Keim an, der durch einen unbekannten Reiz angefacht, zum Wachsthum gelangt, so hiesse das die Verhältnisse statt zu klären, nur noch mehr compliciren und unverständlicher machen. Warum dann in dem einen Falle schon beim Kinde und anderen erst bei der Greisin ein solcher Reiz und seine Wirkung sich entfalten kann, das bleibt uns dunkler wie zuvor." Da Wilms die Dermoidcysten nicht alle als angeboren ansieht, findet er die Erklärung der Zähne manchmal schwer und nimmt dafür die folgende interessante Hypothese an: „Wenn wir nach meiner Ausführung die Dermoidcysten als rudimentäre Embryonen aufzufassen haben, so müssen wir auch der Norm entsprechend Milchzähne in denselben erwarten. Da nun aber gerade die Angaben über Milchzähne in Dermoidcysten nur äusserst spärlich und unbestimmt sind, so sind wir genöthigt eine gewisse Abhängigkeit der Organentwicklung innerhalb der Dermoidcyste von dem Alter der Mutter anzunehmen. Wir müssen uns vorstellen, dass sich unter dem Einfluss, der dem mütterlichen und kindlichen Organismus gemeinsamen Circulation solche Gewebe wie die Zähne in Form uud Bau bei ihrer Entwickelung nach der Mutter richten."

So müssen wir nach Wilms annehmen, dass eine Eizelle sich

unbefruchtet entwickeln kann, aber sie findet sich während ihrer Entwickelung in solcher Weise durch den mütterlichen Organismus beeinflusst, dass in einer Geschwulst, die nach Wilms nur 1 oder 2 Jahre alt ist, schon zweite Zähne vorhanden sind. Es ist nicht zu leugnen, dass das Vorkommen von zweiten Zähnen für unsere Erklärung der Entstehung dieser Dermoidcysten spricht.

Wilms befindet sich noch im Widerspruch zu unserem pathologischen Grundsatze bei der Besprechung der carcinomatösen Degeneration der Dermoidcysten. So weit seine Kenntniss der Literatur reicht, fand er acht Fälle, in denen mit Sicherheit nachgewiesen war, dass die Cutis der Dermoidcyste selbst zur Entwickelung des Krebses Anlass gegeben hat. Diesen acht Fällen reiht sich ein neunter von Wilms an. Er sagt: „Wenn ich am Schluss der Zusammenstellung noch einmal auf den Werth solcher Beobachtungen für die Cohnheim'sche Theorie zurückkomme, so möchte ich nur noch folgendes bemerken. Da, wie ich nachgewiesen zu haben glaube, alle Ovarialdermoide nicht auf einfache Keimverirrungen zurückzuführen sind, so fällt damit die Cohnheim'sche Versprengungstheorie für diese Fälle ganz von selbst. Vorläufig können wir als ein wirksames Moment für die Entstehung von Krebsen höchstens den Umstand annehmen, dass durch die Fremdkörpermassen innerhalb von Dermoidcysten ein fortwährender Reiz ausgelöst wird, der zur Wucherung der Cutiszapfen Veranlassung giebt. Wir haben die Dermoidcyste als eine embryonale Missbildung erkannt, die so rapide wächst, dass sie fast stets schon ein oder zwei Jahre, nachdem sie Symptome gemacht, aus dem Körper entfernt werden muss. Wir haben also die auffallende Thatsache vor uns, dass in einem ein- oder zweijährigen Organismus schon Krebsentwickelung vor sich geht. Dieser Vorgang, der unseren sonstigen Anschauungen über die Carcinome und ihre Entwickelung direkt widerspricht, zwingt uns an eine bestimmte Abhängigkeit der Ovarialmissbildung von dem mütterlichen Organismus zu glauben."

Hier stimme ich mit Wilms überein, aber diese Abhängigkeit datirt schon von der embryonalen Lebenszeit der Trägerin der Dermoidcyste her; und da diese Cyste das Endresultat der verlagerten Zellen ist, so stehen diese Zellen und ihre Producte unter demselben Gesetz, wie die normal gelagerten Gewebe und wenn sie ins Carcinom übergehen, folgen sie genau dem Lauf der Cohnheim'schen Theorie.

Was die sogenannte Gehirnbildung betrifft, so findet Wilms, dass sie in den verschiedenen Cysten, in wechselndem Grade vorkommt. „Regelmässig ist der Einschluss in eine bindegewebige, stark elastische Kapsel, von dieser senken sich in die Substanz des Gehirnes Septen mit Blutgefässen hinein, welche der Bildung Gyri und Sulci nachahmen. Eine Differenzirung in graue und weisse Substanz oder eine Andeutung von centralen Ganglien ist in keiner Weise vollkommen ausgebildet, nur zuweilen erkennt man an einer kernreichen Zone, die parallel der Oberfläche des Gehirns verläuft, den Versuch der Scheidung in Rinde und Marksubstanz. (!) Dass von dem nervösen Elemente immer nur Reste vorhanden sind, während das Gliagewebe mächtig gewuchert ist, darauf habe ich mehrfach hingewiesen. Die Untersuchung über den Verlauf der Nervenfasern in der Peripherie des Gehirns, während das Centrum marklose Fasern aufwies."

Die Bedeutung dieses Befundes als etwas Specifisches oder als ein Zeichen, dass Kopfpartien vorhanden sind, verliert ihre Grundlage durch unsere Erklärung, dass gerade so gut wie Haut ein Product des Ectoderms ist, auch Gliagewebe nichts anderes ist. Dieser Befund hat gerade so wenig eine thatsächliche specifische Grundlage wie die Behauptung von Wilms, dass die behaarte Haut des Wulstes Kopfhaut ist, da in allen Dermoidcysten dieselben Bilder mit ganz langen Haaren an anderen verschiedenen Körpertheilen beschrieben worden sind.

„Was die Bildung eines Digestionstractus angeht", sagt Wilms, „so sind die einfachsten Andeutungen durch Cysten und Canäle gemacht, welche mit Cylinderzellen ausgekleidet sind. Zuweilen sind letztere ausgestattet mit einem Basalsaum und lassen zwischen sich typische Darmbecherzellen erkennen. Ausser den wenigen Fällen in der Litteratur sind in den Fällen 11, 15, 17, 18 derartige Befunde gemacht. Die Aehnlichkeit solcher Zellformationen, ja des ganzen Bildes mit der Darmschleimhaut wird überall durch Lymphfollikel und kräftige Schichten glatter Musculatur noch erhöht. Weitere Producte des Darmschlauches speciell der grossen Drüsen der Bauchhöhle habe ich niemals beobachtet."

Da Wilms diese drüsigen Gebilde, weil sie in ihrer Umgebung Muskelfasern haben, so leicht als Darm anspricht, so ist es interessant zu bemerken, was er über quergestreifte Muskelfasern zu sagen hat. „Im Gegensatz zu dem reichlichen Vorkommen der glatten Muskelschichten ist das Fehlen der quergestreiften Muscu-

latur die Regel. Ich selbst habe in keinem meiner Präparate, trotz eifrigster Forschung Fasern mit Querstreifen entdecken können. Die einzigen Autoren, die überhaupt quergestreifte Muskelfasern in Dermoidcysten erwähnen, sind Marchand und Velits. Eine bestimmte Ursache über diesen Mangel vermag ich nicht anzuführen. Dass vielleicht die Bewegungsfähigkeit der Missbildung eine mangelnde Ausbildung der Querstreifen bedingt, ist eine reine Hypothese meinerseits".

Da Wilms in zwei Fällen den Befund eines Haares innerhalb des Gehirns angiebt, so muss er „mit Hildebrandt darauf hinweisen, dass es sich dabei wohl um ein einfaches Durchwachsen von Haaren durch die Organe der Missbildung handelt. Dass eine Entwickelung dieser Haare im Gehirne selbst stattgefunden, davon kann keine Rede sein".

Da wir in unseren Präparaten an verschiedenen Theilen des Vorsprunges Haare, wie auch Haarfollikel im Wachsthum sahen, so spricht diese Thatsache gegen die regelmässige Anordnung, die Wilms immer finden will, doch kam es in allen seinen Fällen nicht vor. In einem sagt er: „Wohl erkennen wir, dass die Darmentwickelung am meisten nach dem Lumen der Cyste zu stattgefunden hat, doch lässt sich hier eine ventrale und dorsale Fläche nicht unterscheiden. Die Schwierigkeit beginnt erst mit der Frage, warum die Haut, die unzweifelhaft Kopfhaut ist, nicht dorsalwärts vom Gehirn, sondern neben dem Entoderm zur Entwickelung gekommen ist. Es können bei dieser Verlagerung natürlich eine ganze Reihe mechanischer Wachsthumsstörungen in Wirksamkeit getreten sein, die ich unmöglich hier besprechen kann."

Wilms betrachtet die Dermoid-Missbildung als „einen ausgesprochenen Parasit", „der als solcher zur Regulirung seiner Circulation und Ernährung und zur Beseitigung und Secretion seiner schädlichen Producte den mütterlichen Organismus benutzt. Mit dieser parasitären Natur hängt das Fehlen gewisser Organe der Missbildung wahrscheinlich zusammen. Damit der Circulation auch die Ernährung und die Ausscheidung verbrauchter Stoffe durch die Mutter besorgt wird, so hängt damit wohl der stete Mangel gewisser Organe, wie Leber und Niere, zusammen." (!)

Endlich sagt Wilms: „Ausser der Wachsthumsstörung durch Raumbeengung innerhalb des Ovariums und ausser der parasitären Natur des Fötus schien mir im Anfange meiner Untersuchungen noch ein dritter Befund auf die Entwickelung des Embryo von

Einfluss zu sein, nämlich die Halbseitigkeit der Anlage. In dieser Beziehung verweise ich auf die zwölfte Beobachtung, in der das rechte Felsenbein und der rechte Oberkiefer sehr vollkommen ausgebildet waren, während sich keine Andeutung derartiger Knochen von der Linksseite vorfanden. Weiter liess sich in der achtzehnten Beobachtung nur eine gut ausgebildete Gehirnhemisphäre und nur eine Augenanlage erkennen. Solche Befunde, von denen ich noch eine Reihe andere anführen konnte, brachten mich auf den Gedanken, dass die Dermoid-Missbildung nur ein halbseitiger Fötus wäre. Hiergegen sprach aber eine Anzahl von Beobachtungen aus der Literatur, unter denen ich nur die Angabe zweier Augen (?) bei Baumgarten und das häufigere Citat zweier vorderen Extremitätenanlagen erwähne. Es lässt sich daher die Halbseitigkeit von Dermoid-Missbildungen nicht auf alle Fälle ausdehnen, doch springt sie bei manchen Fällen derart in die Augen, dass man versucht ist, in der Anlage selbst den Grund für diese Einseitigkeit zu suchen. Allerdings will ich gerne zugeben, dass diese Erscheinung gleichfalls von einer Wachsthumsstörung durch Raumbeengung abhängig sein kann (!). Es lässt sich dies eben im einzelnen Falle wohl schwerlich entscheiden".

Meiner Kritik, dass die vorgefundenen sogenannten Extremitäten nur vereinzelt vorkamen, und dass die vorgefundenen Zähne nur von einer Seite stammen, wird gar nicht durch die Beobachtung von Baumgarten widersprochen, da im Falle Baumgarten von einer Augenanlage nicht zu sprechen ist, sondern von mehreren Cysten, die mit Pigmentepithel ausgekleidet sind.

Zum Schluss möchte ich meine eigenen Schlussfolgerungen mit denen von Wilms vergleichen:

Schlussfolgerungen von Wilms.	Eigene Schlussfolgerungen.
1. „Die Dermoidcysten des Kopfes der Brusthöhle und ein Theil der Cysten im retroperitonealen und retrorectalen Gewebe sind durch Keimverirrung bei Einstülpungen von Drüsenbildungen oder bei Verwachsung foetaler Spalten entstanden."	Wir haben bewiesen, dass bei der Entstehung der retroperitonealen und Dermoidcysten der Wolff'sche Körper, der Wolff'sche Gang und der Schwanzdarm eine grosse Rolle spielen.
2. „Ein Theil der Teratome an der Schädelbasis und in der Bauchhöhle sind als Doppelbildungen aufzufassen und den Inclusionen foetus in foetu gleichzusetzen."	Die Teratome an der Schädelbasis entstehen durch Keimverschleppungen bei der Bildung der Hypophysenganges. Die Teratome oder Cysten der Bauchhöhle sind nicht als Doppelbildungen, sondern durch verirrte Keime zu erklären.

3. „Mit Ausnahme der in den Ovarien entstehenden sind alle Dermoidcysten entweder reine Hautcysten oder enthalten noch Gewebe, die in der Nachbarschaft vorkommen.“

Diese anderen Dermoidcysten sind nicht reine Hautcysten, sondern zeigen öfters geradeso verschiedene Gewebe und gerade solche complicirten Bildungen wie die Dermoidcysten des Ovariums.

4. „Von diesen Dermoidcysten sind die Dermoide des Ovariums nach Bau und Ursprung scharf zu trennen.“

Nach dem Bau ist der Unterschied kein grosser. Allein das oben gegebene Bild einer Dermoidcyste des Mediastinum genügt, diese Thatsache festzustellen. Was den Ursprung anbetrifft, so ist kein Unterschied vorhanden, da alle aus verirrten Keimen entstehen.

5. „Die Dermoidcysten des Eierstocks entstehen alle aus einer dreiblätterigen Keimanlage, die sich entsprechend der Entwickelung eines menschlichen Fötus auszubilden sucht, und selbst in der Anordnung und Lage der Organe die Aehnlichkeit mit jenem immer erkennen lässt.“

Die Dermoidcysten des Eierstocks enthalten Producte des Ectoderms und Mesoderms. Entodermproducte sind nicht vorhanden. Die Anordnung und Lage hat keine Aehnlichkeit mit derjenigen, die bei der Entwickelung eines menschlichen Fötus vorhanden ist. Dass ein Vorsprung von 1—2 cm Durchmesser der Anlage eines Fötus gleichen soll und dass man dabei Kopfknochen, Gehirn, Mundbucht, Zähne u. s. w. in schönster typischer Ordnung finden soll, würde ein fertiges menschliches Product en miniature darstellen d. h. embryolologische Grösse mit Geweben eines erwachsenen Menschen.

6. „In Folge durch mechanischen Druck hervorgerufenen Wachsthumshemmung kommen die zuerst sich differenzirenden Gewebe und Körpertheile zur volleren Entwickelung und ersticken die anderen. Damit hängt das Prävaliren des Ectoderm und der Kopfregion zusammen.“

Gewebe der Kopfregion als solche sind gar nicht vorhanden. Wenn die zuerst sich differenzirenden Gewebe vorhanden sein sollen, dann müssen wir in jedem Fall parthenogenetisch entstanden Placenta, Chorionzotten, Nabelschnur u. s. w. vorfinden. Das Fehlen dieser Gewebe verneint absolut die parthenogenetische Erklärung.

7. „Bei der Entwickelung einzelner Organe scheint neben dem vorigen Gesetz der frühzeitigen Differenzirung, die verschiedene Wachsthumsenergie der Zellarten von Bedeutung zu sein.“

Es giebt keine frühzeitige Differenzirung. Zähne haben keine specifische Bedeutung, da sie in allen anderen Dermoidcysten auch vorkommen.

8. „Auch im Bau und in der Form der einzelnen Gewebe und Organe

Es giebt in Dermoidcysten des Ovariums überhaupt keine Gewebe die

entwickelt sich die Missbildung so weit nicht mechanische Störungen hemmend eingreifen, ganz entsprechend den normalen Verhältnissen."

als wirkliche menschliche innere Organe anzusehen sind.

9. „Die Circulation des Blutes in den Ovarialparasiten wird von dem mütterlichen Organismus regulirt. Doch liefert die Missbildung selbst zum Theil das Gefässsystem und betheiligt sich unter Umständen an der Blutvertheilung.

Was die Circulation des Blutes anbelangt, so ist der Zusammenhang einer Dermoidcyste als Geschwulst derselbe, wie bei anderen Mischgeschwülsten.

10. „Da mit der Circulation auch die Ernährung und die Ausscheidung verbrauchter Stoffe durch die Mutter besorgt wird, so hängt damit wohl der stete Mangel gewisser Organe wie Leber und Niere zusammen."

Eine Dermoidcyste des Ovariums ist gerade so wenig im Stande, eine Leber und Niere zu bilden, wie Dermoidcysten an anderen Körperstellen und braucht zur Ausscheidung verbrauchter Stoffe eine Leber und Niere gerade so wenig wie Dermoidcysten an anderen Körperstellen oder wie ein Fibrom oder Chondrom u. s. w.

11. „Die Dermoid-Missbildungen des Ovariums sind also parasitäre Föten, die als solche durch den Namen „rudimentäre Ovarial-Parasiten" am einfachsten als eine selbstständige Gruppe charakterisirt werden."

Nur durch ihre complicirte Zusammensetzung und durch den meistens vorhandenen Wulst unterscheiden sich die Dermoidcysten des Ovariums von anderen Dermoidcysten. Dieselben haben mit einem Fötus nicht das Geringste gemein, bilden keine selbstständige Gruppe und sind nur in cystische und solide Dermoide zu theilen.

Die Dermoide des Hodens unterscheiden sich von denen des Ovariums dadurch, dass das Ectoderm bedeutend weniger zum Vorschein kommt, aber ausserdem zeigen sie so deutlich den Charakter der Mischtumoren, dass daran wirklich nicht zu zweifeln ist; weshalb dieser Unterschied besteht, darüber haben wir schon früher eine Vermuthung ausgesprochen, etwas sicheres ist natürlich nicht festzustellen. Dass die Dermoidcysten des Ovariums angeboren vorkommen, wie auch im kindlichen Alter, dass sie öfters doppelseitig, dass sie öfters mit Kystadenomen in demselben oder in dem anderen Ovarium combinirt sind, ferner die Thatsache, dass sie nur Ectoderm und Mesodermproducte enthalten und dass sie im Ligamentum latum ohne Betheiligung des Ovarium vorkommen, all dies lässt sich nur durch eine Keimverschleppung erklären.

Deshalb sind sie nichts anderes als Mischtumoren, welche wegen des Praevalirens von Haut und Haaren Dermoide genannt werden.

Nach meiner Auffassung und nach den von mir untersuchten Präparaten sind die Dermoidcysten und Teratome des Ovarium folgendermaassen zusammengesetzte Tumoren:

In Dermoidcysten des Ovariums haben wir eine mit Brei und Haaren gefüllte Cyste, deren Wand gewöhnlich an einer Stelle einen Vorsprung (Wulst) zeigt. Die Basis dieses Vorsprungs wird von Ovarialgewebe gebildet und diese Stelle ist, wenn die Dicke des Wulstes nicht zugerechnet wird, dicker wie die übrige Cystenwand. Dieser Wulst ist mit Plattenepithel bedeckt, welches öfters Einsenkungen zeigt. Je mehr das Plattenepithel sich der Basis des Vorsprungs nähert, desto mehr hat das Plattenepithel eine Neigung, sich in Cylinderepithel, Flimmerepithel oder Epithel mit Becherzellen umzuwandeln. Auf der Basis geht gewöhnlich das Plattenepithel oder Flimmerepithel in eine Art Granulationsgewebe über. Oefter besteht dieses Granulationsgewebe aus grossen Zellen, mit mehreren Kernen; bei genauer Untersuchung kann man sehen, wie es direkt in Plattenepithel übergeht, oder unter dem Plattenepithel liegt. Das Gewebe zeigt verschiedene Uebergänge, so dass man sicher sagen kann, dass es ein acinöses Drüsengewebe in dem allerfrühesten Stadium darstellt, aus welchem später drüsige Gebilde entstehen. Solche Bilder findet man auch in dem Vorsprung selbst. Direct unter dem Plattenepithel des Vorsprunges liegen gewöhnlich massenhafte Schweissdrüsen, Talgdrüsen u. s. w. In dem Vorsprung selbst finden wir Muskelfasern und Muskelbündel, welche letztere sich öfter um wachsende Cysten herum lagern. Knochenstücke, Knorpelstücke sind reichlich vorhanden. Erstere zeigen mikroskopisch öfter in jeder Beziehung die Structur eines Zahns. Fettgewebe, Bindegewebe, myxomatöses Gewebe stellen die übrigen Gewebe des Vorsprungs her. Unter den drüsigen Gebilden haben wir verschiedene Formen: 1. Drüsen in allen Stadien der Entwickelung, welche zu Speicheldrüsen werden, und gruppenweise zerstreut vorkommen können. Sie können auch eine grosse Masse bilden, deren Ausführungsgang auf der Oberfläche mündet. Andere drüsige Gebilde zeigen ein hohes cylindrisches Epithel mit tiefliegendem Kern, enthalten reichliche Becherzellen und nehmen öfter eine Anordnung an, die eine nicht geringe Aehnlichkeit mit den Darm- resp. Magen- oder Lieberkühn'schen Drüsen zeigt. Dies sind indessen nur complicirtere Formen der zuerst besprochenen.

Andere drüsige Gebilde, hauptsächlich diejenigen, welche Becherzellen enthalten, haben als Inhalt ein reticularähnliches Gewebe, in welches grosse runde oder spindelförmige Zellen mit ganz grossen Kernen liegen, eine Art myxomatösen Gewebes. Andere Gebilde stellen Cysten dar, welche mit einem mehrschichtigen Cylinderepithel ausgekleidet sind, andere haben eine Auskleidung von papillären Sprossen, andere sind mit einem mehrschichtigen Flimmerepithel bedeckt. Dass alle diese besprochenen, drüsigen Gebilde und Cysten einen gemeinsamen Ursprung haben, zeigt sich aus der Thatsache, dass von allen Abschnürungen entstehen, welche ohne Zweifel auf Speicheldrüsen zurückzuführen sind. Die früher beschriebenen Einsenkungen des die Oberfläche bedeckenden Plattenepithels zeigen genau dieselben Gestaltveränderungen, d. h. vom Plattenepithel gehen sie in Cylinderepithel über, dann in die sogenannten Sprossen, dann in Flimmerepithel, weiter in Cylinderepithel mit Becherzellen, dann wieder in Flimmerepithel u. s. w. mit allen möglichen Variationen. In dem Vorsprung finden wir nicht selten grössere Strecken von einer bindegewebsartigen Substanz, welche reichlich kleine runde Kerne enthält. In diesem Gewebe finden sich drüsige Gebilde mit Cylinderepithel ausgekleidet. Dieses Gewebe nennt Wilms Gliagewebe, weil man darin corpora amylacea findet, obwohl es sich nach Weigert nicht färbt. Thatsächlich kann man nur sagen, dass es ein rundzelliges embryonales Gewebe darstellt, welches eine Aehnlichkeit mit Gliagewebe hat. Es liegt gewöhnlich dicht unter dem oberflächlichen Plattenepitel oder dicht unter den Talgdrüsen. In den Vorsprüngen findet sich häufig Pigment. 1) enthalten die Haare reichliche Pigmentkerne, 2) kann Pigment überall als dunkle Flecken zerstreut liegen, 3) finden wir dieses früher besprochene drüsenzellige Gewebe öfters reichlich pigmentirt. Diese Zellen liegen so dicht bei einander, dass sie polyedrisch abgeplattet sind und keine Zwischensubstanz zeigen. Schliesslich finden wir runde pigmentirte Zellen mit deutlichem Kern. Diese Pigmentirung scheint eine Eigenschaft der ectodermalen Produkte zu sein. In Fig. 87 sieht man deutlich, wie das Flimmerepithel auf der Basis des Vorsprungs sich abschnürt und drüsige Gebilde mit hohem Epithel darstellt. Sobald diese Gebilde einen Inhalt absondern, wird das Epithel abgeplattet. Weiter entfernt von der Ursprungsstelle liegen Cysten, welche mit keinem hohen Epithel ausgekleidet sind. Dieselben zeigen öfter epithelial bedeckte Vor-

sprünge oder Sprossen. Die Basis des Vorsprungs ist nur in den Fällen, welche im Ovarium vorkommen, von Ovarialgewebe gebildet. Selten erstreckt sich das Plattenepithel weiter als über eine Strecke von 3 cm von dem Vorsprung entfernt. Die übrige Cystenwand ist von einem mehrschichtigen, Granulationsgewebe ähnlichen Produkt, welches öfters Riesenzellen enthält, ausgekleidet. Der Vorsprung kommt nicht so deutlich zum Vorschein, wenn die Knochenstücke ein starkes Wachsthum annehmen und über die Oberfläche prominiren. Diese Knochenstücke nehmen die verschiedensten, unregelmässigen Formen an, und enthalten öfters Zähne. Das Ganze stellt also ein äusserst complicirtes, histologisches Bild dar, und wir finden die verschiedensten Produkte, welche von Ectoderm und Mesoderm geliefert werden. In diesen Tumoren sind alle drüsigen Gebilde ectodermalen Ursprungs. Die verschiedenen Gewebe haben absolut keine regelmässige Lagerung und stellen nur einfache Gewebe dar. Niemals ist die geringste Spur eines Organs vorhanden. Ist das Gewebe, welches Wilms Gliagewebe nennt, wirklich Gliagewebe, dann ist es gerade wie Plattenepithel, Talgdrüsen u. s. w. nur als ein ectodermales Produkt anzusehen. Genau dieselben Bilder finden sich in Dermoiden anderer Körperstellen. Da aber die Entwicklung der Genitalien einen complicirten Vorgang bildet, und da die Zellen hier in frühester Zeit verlagert werden und im Becken ohne grosse Raumbeengung wuchern können, so haben wir die Dermoidcysten des Ovarium relativ häufig und von complicirterer Struktur. Dass ihre Entstehung auf den Wolff'schen Körper und Wolff'schen Gang zurückzubeziehen ist, unterliegt keinem Zweifel und steht mit der jetzigen Erklärung der so oft vorkommenden Cysten des Ovarium und Ligamentum latum (nämlich der aus dem Wolff'schen Körper) im Einklang. Damit haben wir dann eine einheitliche Erklärung der Dermoide an allen Körperstellen. Dies erscheint auch verständlicher, als für so gleichartig gebildete Tumoren eine verschiedene Entstehung anzunehmen, je nach der Körperstelle, an welcher sie vorkommen. Wir hoffen, dass durch Beibringung weiterer Thatsachen unsere Auffassung über die Entstehung der Dermoide auch von andern Seiten Bestätigung finden wird.

Ich spreche Herrn Prof. v. Spee meinen Dank aus für die Erlaubniss, seine Präparate abbilden zu lassen, sowie auch für seine freundliche Hilfe.

Meinem hochverehrten Freund und Lehrer Dr. Abel spreche ich meinen innigsten Dank aus für seine Hilfe, die er mir zu jeder Zeit hat zu Theil werden lassen, sowie für die Anregung zu dieser Arbeit und die Ueberlassung seines Materials.

Literatur.

Abel, Mikroskopische Technik etc. II. Aufl. Berlin, August Hirschwald, 1900.
Angagneur, Tumeurs du mésentère. These de Paris. 1886.
Ahlfeld, Die Missbildungen des Menschen. Leipzig 1880, 1882.
Baumgarten, Virch. Arch. Bd. 107. S. 515.
Bardenheuer, Der extraperitoneale Explorativschnitt. S. 680.
Beck, Zeitschr. f. Heilkunde. Bd. 4. 1883.
Bonfigli, Ref. Schmidt's Jahrb. CLXX. 1876. S. 180.
Birrnacki, Inaug.-Dissert. Berlin 1887. — Sänger, Dieses Arch. Bd. 37.
Breslau, Virch. Arch. Bd. 30. 1864.
Buchhard, Virch. Arch. Bd. 144. 1896.
Böttlin, Virch. Arch. Bd. 115.
Eberth, Virch. Arch. LV. S. 518. 1872.
Friedreich, Virch. Arch. Bd. 13.
Flaischlen, Zeitschr. f. Geburtsh. VI. S. 126. — s. Wendeler-Martin.
Franz, Monatsschr. f. Gyn. u. Geb. Bd. 8.
v. Franqué-Nagel, Ergebnisse der Anatomie u. d. Entwicklungsgeschichte. VI. Bd. 1896. VIII. Bd. 1898.
Gebhard, Patholog. Anatomie der weiblichen Sexualorgane.
Geyl, Volkmann's klin. Vorträge. No. 190.
Graefe, Augenheilkunde.
Gussenbauer, Medicin. Wandervorträge. H. 35.
Gordon (Wunderlich), Med.-chir. Transactions. XIII. 12.
Hertwig, Entwicklungsgeschichte des Menschen und der Wirbelthiere. Lehrbuch der Entwicklungsgeschichte etc.
Harres, Inaug.-Dissert. Zürich 1892.
Heusen, Ergebnisse der Anatomie und der Entwicklungsgesch. 1896. 1898.
Hofmeier, Handbuch der Krankheiten der weibl. Geschlechtsorgane. 1898.
Kossmann-Martin, Krankheiten der Eierstöcke.
Kobel-v. Recklinghausen, Die Adenomyome und Cystadenomyome der Uterus- und Tubenwandung.
v. Köllicker, Wendeler in Martin, Krankheiten der Eierstöcke.
König, Lehrbuch der speciellen Chirurgie.
Küster, Verhandlungen der Berl. med. Gesellsch. Juni 1897.
Keibel, Archiv f. Anatomie u. Entwicklungsgeschichte. 1896. 1. u. 2. H.
Kollmann, Entwicklungsgeschichte des Menschen.

Kümmel, Virch. Arch. Bd. 118. H. I.
Klaussner, Zeitschr. f. Chirurgie. Bd. 30. S. 177.
Killian-v. Reeklinghausen, Die Adenomyome und Cystadenomyome des Uterus.
Meckel, Deutsches Archiv f. Physiologie. I. 1815.
Marchand, Breslauer ärztl. Zeitschr. No. 21. — Abhandl. d. naturf. Gesellschaft zu Halle. 1879. Bd. 14. — S. Martin, Krankheiten der Eierstöcke.
Mayer, Jos., Wiener klin. Wochenschr.. No. 47.
Mikulicz, Wiener med. Wochenschr. 1876. No. 39—44.
Muns, Virch. Arch. 1899. Bd. 155.
Mallory, Am. Journ. of the Medical Sciences. 1892.
Nagel, Gynäkologie. 1898. — Die weiblichen Geschlechtsorgane, Handbuch der Anatomie des Menschen (v. Bardeleben). — Dieses Archiv. Bd. 31. 1887. — Ergebnisse der Anatomie und der Entwicklungsgeschichte. 1896. 1898. — Veit's Handbuch. Bd. I. Entwickelung u. Entwicklungsfehler der weiblichen Genitalien.
Neumann, Virch. Arch. Bd. 104. S. 492.
Nasse, Langenbeck's Arch. Bd. 45. 1893.
Orth, Lehrbuch d. speciellen pathol. Anatomie. II. Bd. 1893. s. v. Recklinghausen.
Olshausen, Die Krankheiten der Ovarien. 1877. 1886.
Pozzi, Wendeler, Martin, Krankheiten der Eierstöcke.
Pfannenstiel, Verhandl. d. Deutschen Gesellsch. f. Gynäk. 1897. — Veit's Handb. d. Gynäk. Bd. III. 1. Hälfte. — Virch. Arch. Bd. 127. 1892. S. 305.
Petris, Volkmann's klin. Vorträge. No. 195.
Pick, Dieses Archiv. Bd. 46. 1894.
Perls, Archiv f. klin. Med. Bd. 17. S. 443.
Pommer, Patholog. Mittheilungen aus dem pathologisch-anatom. Institut d. k. k. Universität Innsbruck. 1889. — Centralbl. f. allgem. Pathol. u. pathol. Anat. No. X.
v. Recklinghausen, Die Adenomyome und Cystadenomyome des Uterus u. der Tubenwandungen.
Rippman, s. Beck.
Sänger-Martin, Die Krankheiten der Eierstöcke. — Dieses Archiv. Bd. 37. 1895.
Sloman, Ref. Schmidt's Jahrb. CCXX. 1888. S. 114.
Spee, Anatom. Anzeiger. 1888. S. 414—323.
Steffek, Zeitschr. f. Geb. u. Gyn. Bd. 19. 1890. — s. Wendeler-Martin, Krankheiten der Eierstöcke.
Switalski, Monatsschr. f. Geb. u. Gyn. Bd. 9. Mai 1899.
Sobotta, Ergebnisse der Anatomie und der Entwicklungsgeschichte. 1896. 1898.
Tillmans, Lehrb. d. spec. Chirurgie. Lehrb. d. allgem. Chirurgie.
Velits, Virch. Arch. 107. S. 505.
Veit, Handb. d. Gynäk.
Wendeler-Martin, Krankheiten der Eierstöcke.

Weigert, Graefe's Augenheilkunde.
Walzberg, König, Sänger, Dieses Archiv. Bd. 37. 1895.
Wilms-Martin, Krankheiten der Eierstöcke. — Mischgeschwülste d. Niere. Leipzig 1899. — Mischgeschwülste. Bd. II. Leipzig 1900. — Die teratoiden Geschwülste des Hodens. — Ueber die Dermoidcysten und Teratome, mit besonderer Berücksichtigung der Dermoide der Ovarien. — Deutsches Archiv f. klin. Medicin. Bd. 55.
Williams, s. Wendeler, Martin's Krankheiten der Eierstöcke.
Waldeyer, Das Becken. Dieses Archiv. Bd. 1. 1870.
Ziegler, Lehrb. d. allgem. Pathologie u. d. pathol. Anatomie.
Zweifel, Verhandl. d. Gesellsch. f. Geburtsh. zu Leipzig. Centralblatt für Gynäkol. 1888.

Aus der Dührssen'schen Privatklinik für Frauenkrankheiten.

Ein neuer Fall von vaginalem Kaiserschnitt bei Eklampsie, nebst Bemerkungen über die Behandlung der Eklampsie.

Von

Prof. **A. Dührssen.**

Nachdem ich im Jahre 1896[1]) einen Fall von vaginalem Kaiserschnitt beschrieben und im Jahre 1898[2]) denselben zum zweiten Male ausgeführt habe, veröffentliche ich jetzt den dritten von mir operirten Fall. Zwar hat sich die Operation schon das Bürgerrecht in der Geburtshülfe erworben, indessen ist zwecks Gewinnung einer präcisen Statistik und Indicationsstellung, die nach meinen Anschauungen bislang allzusehr eingeschränkt wird, noch die Veröffentlichung jedes einzelnen Falles erforderlich.

25. 5. 1900. Anamnese: Die 31jährige Frau N. stammt aus einer tuberculösen Familie. Ihre Mutter ist mit 50, 3 Geschwister sind mit 20—25 Jahren an Lungentuberculose gestorben. Pat. litt von jeher an Athemnoth, vor 5 Jahren wurde bei ihr ein Lungenkatarrh festgestellt, der sich bis in die letzte Zeit in Husten und Brustschmerzen äusserte. Ihr Vater wollte sie nicht heirathen lassen, weil er infolge der Erfahrungen mit seinen anderen Kindern befürchtete, dass Pat. in der Ehe an Tuberculose zu Grunde ginge.

Pat. heirathete dennoch Mai 1899. Letzte Menstruation November 1899. Seit dem 18. 5. 1900 schwollen Füsse, Hände und Gesicht an. Herr Dr. Herrmann (Rixdorf) constatirte am 24. 5. Nephritis und verordnete Bettruhe und Milchdiät. Am 25., nachmittags 5 Uhr, bekam Pat. einen eklamptischen Anfall, um 6½ Uhr einen

1) Der vaginale Kaiserschnitt. Berlin 1896. Karger.

2) Volkmann's Sammlung klin. Vortr. N. F. No. 232. Berliner klin. Wochenschr. 1899. No. 6.

zweiten, worauf sie bis $8^1/_2$ Uhr abends 3 cg Morphium subcutan erhielt. Trotzdem erfolgte noch ein dritter Anfall während des Transports zur Klinik, wo sie um $9^1/_4$ Uhr anlangte.

Status: Sehr grosse, kräftige, fett- und muskelreiche Blondine, mit stark gedunsenem Gesicht, Oedemen der Beine, der Bauchhaut und der Labien. Der Puls ist beschleunigt, aber kräftig, die Athmung stertorös. Pat. ist völlig bewusstlos, reagirt aber auf leichte Reize durch Abwehrbewegungen und unverständliches Lallen. Urin erstarrt beim Kochen. Fundus uteri steht in Nabelhöhe, Frucht in 1. Querlage, der Cervicalcanal ist völlig erhalten, für 1 Finger durchgängig, seine Wand rigide.

Wehen sind nicht vorhanden.

Therapie: $9^1/_2$ abends Sectio caesarea vaginalis in Chloroformnarkose, welche einen beginnenden Anfall unterdrückt.

Die Portio wird mit einer breiten hinteren Platte eingestellt, seitlich mit 2 Kugelzangen gefasst und bis in den Introitus herabgezogen. Ein mit der Scheere angelegter Querschnitt durchtrennt das vordere Scheidengewölbe und das darüber gelegene derbe Fascienblatt, worauf sich stumpf die vordere Cervixwand in grosser Ausdehnung frei legen lässt und bis zum inneren Muttermund in der Medianlinie gespalten wird. Hier fassen 2 weitere Kugelzangen die Wundränder, die alsbald durch 2 Catgutzügel ersetzt werden. Nunmehr wird die Cervixincision nach oben in das untere Uterinsegment hinein fortgesetzt und die in der entstandenen Oeffnung sichtbar werdende Blase gesprengt. Nach Abnahme der Portiokugelzangen und Entfernung des Spiegels wird durch combinirte Wendung — es konnte nur die halbe Hand in die enge Vagina eingeführt werden — ein Fuss heruntergeholt und die Frucht extrahirt. Nur die Entwicklung des Kopfes machte einige Schwierigkeit, die aber sofort durch eine Verlängerung des Uterusschnitts um ca. $1^1/_2$ cm gehoben wurde.

Nach geschehener Abnabelung wurde sofort die Placenta mit einigen Fingern gelöst und der schlaffe Uterus mit dem Jodoformgazestreifen der Büchse I ausgestopft. Es folgte die Durchlegung von 6 Catgutknopfnähten durch die Uteruswunde, die extraperitoneal lag, wobei der unterste Theil der Portio nicht versorgt wurde, um keinen zu engen Muttermund zu schaffen.

Nunmehr trat eine stärkere Blutung aus dem Uterus auf, die auf beginnende Retraction des Uterus und hierdurch bedingte Auspressung des Bluts aus dem Gazestreifen geschoben wurde — und in der That liess sich jetzt, trotzdem ein breiter, direkt in den Uterus eingeführter vorderer Spiegel das schnelle Einführen grosser Gazemassen gestattete, lange nicht der ganze Streifen der Büchse I einführen, und die Blutung stand definitiv.

Nach Knotung der angelegten Nähte wird der quere Scheidenschnitt durch einige Catgutknopfnähte geschlossen, und durch eine kleine mediane Lücke ein Jodoformgazestreifen zwecks Drainage des antecervicalen Hohlraums eingeführt.

Die Scheide wird noch mit einem Wattetampon ausgefüllt und ein Dammriss 1. Grades durch einen fortlaufenden Catgutfaden geschlossen.

Der Blutverlust aus den angelegten Schnitten war gering, der ganze Blutverlust nicht grösser, als bei einer normalen Geburt.

Das Kind, ein Mädchen, lebte 1½ Stunden. Seine Maasse waren folgende:

Länge	34	cm
Kopfumfang	25	„
Diameter bitemp. . . .	6	„
„ bipariet. . .	7	„
„ fronto-occip. .	8,5	„
„ mento-occip. .	10	„
Das Gewicht betrug . .	800	g.

26. 5. morgens. Pat. hat wegen Unruhe 2mal je 0,02 g Morphium subcutan erhalten, ein Anfall ist nicht mehr dagewesen, ebensowenig irgend eine Blutung. Das Sensorium ist frei, die Wöchnerin klagt nur über Durst. Zunge dick geschwollen, zerbissen. Puls kräftig, Temperatur normal. Uterus ragt als steinharte Kugel nur 4 Finger breit über die Symphyse in die Höhe.

Entfernung sämmtlicher Watte- und Gazestreifen.

28. 5. Gestern und heute erhielt Pat. wegen Unruhe je 0,02 Morphium subcutan.

29. 5. Puls noch andauernd beschleunigt, 100—108. Unter Milchdiät haben die Oedeme und das Albumen bedeutend abgenommen, so dass der Urin nur noch eine leichte Trübung zeigt. Auch die Zunge ist fast ganz abgeschwollen.

Vom 30. an trat Fieber ein, welches durch eine katarrhalische Pneumonie bedingt war.

Am 5. 6. konnte ich, von einer Reise zurückgekehrt, folgenden Befund aufnehmen: Pat. klagt nur über Vollsein auf der Brust und Husten. Temp. 38,5, Puls 115, kräftig, geringe Dyspnoe, geringes, nicht blutig gefärbtes Sputum. Links hinten unten leichte Dämpfung von Handbreite, das Athemgeräusch ist hier durch leicht klingende Rasselgeräusche völlig verdeckt. Sonst hört man über der ganzen linken Lunge und der rechten Lungenspitze mittelblasiges, nicht klingendes Rasseln.

Uterus nur noch wenig vergrössert, anteflektirt, sondert kein Secret mehr ab. Sämmtliche Wunden sind per primam geheilt, auch die nicht vernähte Wunde an der Portio. Die Narben an der Portio und im vorderen Laquear sind kaum mehr fühlbar.

6. 6. Pat. wird auf ihren Wunsch mit Krankenwagen nach Hause geschickt und der weiteren Behandlung des Herrn Dr. Herrmann übergeben.

Wie mir Herr College Herrmann freundlichst mittheilte, bildete sich nach der Entlassung auch rechts eine Pneumonie aus. Nach einer Woche liess das Fieber nach, jedoch wurde die Herzschwäche so bedeutend, dass Pat. derselben am 17. 6. abends erlag, nachdem die Temperatur unter 36 gefallen war, und sich wieder Eiweiss und Oedeme eingestellt hatten.

Schwere Eclampsie in der Schwangerschaft habe ich, als ich mich erst theoretisch mit dem vaginalen Kaiserschnitt beschäftigte, schon als Indication für den vaginalen Kaiserschnitt aufgestellt[1]). Speciell in den ersten 7 Monaten der

1) Allgem. Deutsche Aerztezeitung. 1. April 1895. No. 7 u. 8.

Schwangerschaft stirbt, wie ich statistisch nachgewiesen, das Kind stets in Folge der Eclampsie ab, man darf also ohne Rücksicht auf das Kind die Schwangerschaft in solchen Fällen sofort unterbrechen — und dies ist die zweckmässigste Therapie, da eine rasche operative Entleerung des Uterus in tiefer Narcose nach meiner grossen Statistik[1]) die Eclampsie in 93,75 pCt. beseitigt. Die tiefe Narcose ist wesentlich, um nicht durch die locale Reizung auf reflectorischem Wege neue Anfälle auszulösen.

Da sich bei völlig erhaltener, geschlossener und rigider Cervix die vaginale Entleerung des Uterus mit den bekannten Methoden nicht mit der nöthigen Schnelligkeit ausführen liess, so hat man nach dem Vorgang von Halbertsma[2]) in diesen Fällen vielfach den classischen Kaiserschnitt gemacht. Doch hoffe ich noch die Zeit zu erleben, wo der classische Kaiserschnitt für Fälle von schwerer Eclampsie durch den vaginalen Kaiserschnitt völlig verdrängt sein wird. Denn bei jedem neuen Fall von vaginalem Kaiserschnitt ist man immer wieder freudig von der Leichtigkeit und Eleganz seiner Ausführung überrascht.

So machte in dem berichteten Fall — trotzdem nur ein Assistent und eine ungeübte Wärterin assistirten — die Einstellung der Portio und des vorderen Laquear durch ein kurzes, breites, hinteres Spiegelblatt nicht die geringsten Schwierigkeiten, ebenso wenig nach Spaltung des vorderen Laquear die Freilegung der vorderen Cervixwand, für welche nicht einmal die Einführung eines vorderen Blattes erforderlich war.

Die Blutung aus der Uteruswunde war nur unbedeutend und wurde zunächst durch stärkeren Zug an der Portio, später durch 6 Catgutknopfnähte gestillt. Diese die Wunde vereinigenden Nähte waren nach Entleerung des Uterus — ebenfalls wieder ohne vorderes Spiegelblatt — sehr leicht und schnell anzulegen.

Die Extraction des Kindes war eine ungemein leichte und schnelle. Wenn das Kind auch nicht reif war, so lässt sich nach meinen Erfahrungen auch ein reifes Kind ebenso leicht entwickeln, wenn man in analoger Weise das hintere Scheidengewölbe

---

1) Dieses Archiv. Bd. 43.

2) Centralblatt f. Gynäk. 1890. Beilage S. 84.

und die hintere Uteruswand spaltet, bis die Hand bequem durch die gesetzte Oeffnung in den Uteruskörper eindringen kann.

Der Verlauf war seitens der Beckenorgane ein absolut normaler — wie bei einer spontanen Geburt. Die eingetretene Pneumonie bewies nachträglich, dass der Fall ein schwerer war und rechtfertigte das eingeschlagene rasche Entbindungsverfahren, welches die Eclampsie prompt beseitigte. Der 23 Tage nach der Operation und dem Aufhören der Eclampsie eingetretene Tod war durch die Exacerbation einer chronischen, zweifellos tuberculösen Lungenaffection bedingt. In der Statistik des vaginalen Kaiserschnitts bei Eclampsie ist dieser Fall als geheilt anzusehen.

Der überaus günstige Verlauf des berichteten Falles erregt aufs Neue mein lebhaftes Bedauern darüber, dass ich in einem ganz ähnlichen Fall aus äusseren Gründen den vaginalen Kaiserschnitt nicht ausführen konnte. In diesem Fall von Schwangerschaft im 8. Monate bei wirklicher Nepritis chronica trat schon nach dem zweiten Anfall Lungenödem ein. Die enge, durch eine frühere, von anderer Seite vorgenommene Zangenextraction narbig degenerirte Cervix liess zwar die Perforation, aber nicht die Durchführung des Cranioclasten zu. Ich machte daher die combinirte Wendung mit einem Finger, die ich vor der Perforation auch schon, aber ohne Erfolg, versucht hatte, weil ich den herabgeschlagenen Fuss mit dem einen Finger nicht durch die rigide Cervix herunterziehen konnte. Nach der Wendung war, wieder wegen der narbigen Cervix, eine sofortige Extraction nicht möglich. So erforderten diese mühsamen Eingriffe viel Zeit und eine längere Narcose. Der vaginale Kaiserschnitt hätte ohne Perforation die Entbindung in 5 Minuten ermöglicht und vielleicht die Pat. gerettet. Leider war es Nacht und auch wegen des Lungenödems ein Transport der Pat. in die Klinik nicht mehr möglich. Andererseits war der erste Anfall so leicht und das Sensorium der Pat. so rasch wieder frei, dass irgend ein eingreifendes Entbindungsverfahren, welches hier allein in Frage kommen konnte, nicht indicirt schien, vielmehr die Hoffnung berechtigt war, dass die sofort eingeleitete Morphium- und Bädertherapie einen weiteren Anfall verhindern würde.

So zeigte dieser Fall wieder einmal den tückischen Charakter und die prognostische Unberechenbarkeit der Eclampsie — Momente, die mich schon früher die Forderung aufstellen liessen, den ersten

eclamptischen Anfall als stricte Indication zur Entbindung zu betrachten. —

Seit meiner ersten Publication über den vaginalen Kaiserschnitt sind nun schon 5 Jahre verflossen, und ich habe in dieser Zeit in der Literatur eine ganze Reihe von Fällen gefunden, wo man den classischen Kaiserschnitt gemacht hat und den vaginalen Kaiserschnitt hätte machen sollen und können. Speciell bei Eclampsie ist nach der Zusammenstellung von Hillmann[1]) 40 Mal der classische Kaiserschnitt ausgeführt worden. In dem von ihm aus der Jenenser Klinik mitgetheilten Fall war allerdings der vaginale Kaiserschnitt in Erwägung gezogen, aber verworfen worden wegen der mit ihm verknüpften grossen Läsion der Beckenorgane. Dass diese Läsion sowohl momentan als auch späterhin eine viel geringere ist, als nach dem classischen Kaiserschnitt, lehrt der Verlauf des berichteten als auch meines ersten Falles, in welchem ich später Schwierigkeiten hatte, meinen Zuhörern die zarten Narben an der Portio und im vorderen und hinteren Scheidengewölbe überhaupt zu demonstriren — Narben, die ferner bei Gelegenheit einer späteren Geburt der Erweiterung des unteren Uterinsegments nicht das geringste Hinderniss entgegensetzten.

So möchte ich den classischen Kaiserschnitt nach den bisher mit dem vaginalen Kaiserschnitt gewonnenen, ausserordentlich günstigen Erfahrungen nur für die Fälle von engem Becken mit einer Conjugata vera unter $7^1/_2$—8 reserviren, dagegen bei allen von den Weichtheilen ausgehenden schweren Geburtshindernissen und bei ernster Lebensgefahr für Mutter oder Kind, die bei geschlossener und nicht dilatabler Cervix auftritt, den vaginalen Kaiserschnitt empfehlen. Wer einmal einen classischen und einen vaginalen Kaiserschnitt gesehen hat, wird sicher zugeben, dass die erstere Operation die ungleich einfachere und ungefährlichere ist — letzteres aus dem Grunde, da sie sich ganz extraperitoneal abspielt und da auch die atonische Nachblutung, die bei beiden Methoden auftreten kann, sich bei dem vaginalen Operationsgebiet viel schneller durch Uterustamponade beseitigen lässt. Es erwies sich bei dem hier beschriebenen Fall als sehr zweckmässig, durch die grosse in den Uteruskörper führende Incisionsöffnung einen breiten Spiegel ein-

1) Monatsschr. f. Geb. u. Gyn. Bd. X. H. 2.

zuführen, auf dessen glatter Fläche rasch grosse Massen Jodoformgaze in den Uteruskörper eingebracht werden konnten, die, nachdem der Uterus durch die erste Tamponade zur Contraction gebracht war, eine feste Dauercontraction und Retraction des Uterus in der Weise unterhielten, dass nicht die geringste Blutung mehr auftrat und von jeder Secaledarreichung abgesehen werden konnte.

Der classische Kaiserschnitt bei Eklampsie ist eine Ausnahme, die ultima ratio in verzweifelten Fällen. Im Allgemeinen ist die Therapie der Eklampsie eine allzu exspectative, und es offenbart sich hier noch in der modernen Geburtshülfe der kleinliche, ängstliche Geist einer vergangenen Generation, die nach dem kleinsten Eingriff Kindbettfieber entstehen sah und für die daher ein möglichst exspectatives Verhalten naturgemäss geboten war. Ich bin auch durchaus für die exspectative Behandlung der normalen Geburt, aber für energisches Handeln bei Lebensgefahr für Mutter oder Kind, um beiden das Leben zu erhalten! Dieses energische Handeln vermisse ich vielfach, an seiner Stelle begnügt man sich häufig mit halben Maassnahmen, denen dann gewöhnlich mindestens das Kind zum Opfer fällt. Und doch haben wir in der Antisepsis und Asepsis ein Mittel in die Hände bekommen, welches die blutige Erweiterung der weichen Geburtswege zu einem harmlosen Eingriff umwandelt und welches es gestattet. die Entbindung ohne Gefahr für die Mutter und ohne Schädigung für das Kind in schonender Weise vorzunehmen.

Man wird mir entgegenhalten, dass diese Errungenschaften voll und ganz nur in Kliniken ausgenutzt werden können — dann aber frage ich, warum versucht man in den Kliniken nicht den vaginalen Kaiserschnitt bei schwerer Eklampsie, nachdem gemäss meinen Empfehlungen der vaginale Kaiserschnitt bei Carcinom des schwangeren Uterus so ausgezeichnete Resultate gegeben hat. Warum fällt man, wie das Olshausen-Veit'sche Lehrbuch der Geburtshülfe es thut, ein so abfälliges Urtheil über den vaginalen Kaiserschnitt, trotzdem dem einen Autor, Olshausen, eigene Erfahrungen zu Gebote standen, die dieses Urtheil unbegründet erscheinen lassen? Wenn die Lehrbücher eine gewisse Zurückhaltung gegenüber neuen Methoden bewahren, so ist das ganz richtig, dann muss aber diese Zurückhaltung sich auch auf die Enthaltung von scharfen Kritiken erstrecken, die positiv falsch sind.

Uebrigens ist in Holland, von wo die Empfehlung des classischen Kaiserschnitts bei Eklampsie ausging, auch der vagi-

nale Kaiserschnitt bei Eklampsie bereits ausgeführt worden, wie Kouwer[1]) in der niederländischen gynäkologischen Gesellschaft berichtete.

44jährige XIpara, seit 10 Tagen Kopfschmerzen, nach dem 4. Anfalle mit Cheyne-Stokes in die Klinik gebracht; im 6. Monate der Gravidität neuer Anfall. Keine Herztöne. Or. int. geschlossen. Puls klein und frequent. Pat. moribund.

Als letztes Mittel wurde Hysterotomia vaginalis anterior gemacht, das perforirte[2]) Kind extrahirt, Placenta manuell entfernt. Operation ausserordentlich leicht und mit geringem Blutverlust. 18 Std. später Exitus im Coma.

Section: Herz hypertrophisch, Hämorrhagien in der Leber; Nieren: trübe Schwellung. Lungen ödematös, mit Embolien von Lebersubstanz.

In der Discussion bemerkt Selhorst, er würde das Accouchement forcé mit dem Ballon von Champetier de Ribes vorgezogen haben, was Kouwer mit Recht für einen viel gefährlicheren und zeitraubenderen Eingriff erklärt.

Die Behandlung der Eclampsie ist entschieden noch das Schmerzenskind der modernen Geburtshülfe. Fritsch[3]) erklärt in seinem Ueberblick, dass die Therapie dieser Affection in den letzten 25 Jahren gar keine Fortschritte gemacht und dass die gepriesene Behandlung mit Narcoticis manchen Eclampsietod verschuldet habe, während Olshausen und Veit in dem Schröder'schen Lehrbuch (13. Auflage) gerade die Morphiumbehandlung sehr rühmen und die von mir bei Eclampsie empfohlenen tiefen Cervixincisionen auf Grund unrichtiger, aus meinen Arbeiten gezogenen Schlussfolgerungen verwerfen. Die genannten Autoren sagen diesbezüglich Folgendes: „Wenn Dührssen neuerdings wiederholt eine sehr active Behandlung anräth, so wollen wir nicht das Interessante dieser Versuche leugnen; wenn er aber in seinem Resumé dahin gelangt, dass das gewaltsamere Entbindungsverfahren zwar die Anfälle zum Aufhören bringt, aber doch keine besseren Resultate ergiebt, als das bisherige Abwarten bis zu besonderen Indicationen, und wenn er desshalb trotzdem seine Methode principiell empfiehlt, so können wir darin nur eine dringende Mahnung erblicken, den oben ausgesprochenen (exspectativen) Grundsätzen zu folgen und nicht wegen

1) Centralbl. f. Gyn. 1900, No. 19. S. 505.

2) Anm. Die Perforation verzögert in solchen Fällen unnöthig die Entbindung und ist bei genügender Länge des Uterusschnittes überflüssig (Dührssen).

3) Die Gynäkologie und Geburtshülfe des letzten Vierteljahrhunderts. Deutsche med. Wochenschr. 1900. No. 1.

des einmaligen Auftretens von eclamptischen Convulsionen schwere geburtshülfliche Operationen vorzunehmen."

Zur Berichtigung dieser Auslassungen diene Folgendes: In diesem Archiv Bd. 42 steht der erste Theil meiner Arbeit, betitelt „Ueber die Behandlung der Eclampsie", während Olshausen-Veit nur den 2. Theil meiner Arbeit (Archiv f. Gynäk. Bd. 43), betitelt „Ueber Eclampsie" berücksichtigen. In dem ersten Theil habe ich nun über 6 Fälle schwerer Eclampsie berichtet, in welchen die Entbindung mittelst tiefer Cervixincisionen die Eclampsie beseitigte und alle Kinder lebend zur Welt brachte. Nur 1 Kind, welches in Folge sehr protrahirter Geburt schon vor dem Ausbruch der Eclampsie im Absterben war, starb bald nach der Geburt in Folge massenhafter Aspiration von Meconium. Sämmtliche Mütter genasen. In dem zweiten Theil berichte ich über weitere 194 Fälle, die seit 1880 in der geburtshülflichen Klinik der Charité beobachtet und in der bisher üblichen Weise mit Narcoticis und eventueller späterer Entbindung — also nicht nach meinen Grundsätzen — behandelt worden waren. Diese Fälle konnten natürlich keine besseren Resultate aufweisen, als die ebenso behandelten in anderen Statistiken. Diese Fälle, die garnicht nach meinen Methoden behandelt sind, können daher unmöglich zum Beweis dafür angeführt werden, dass meine Methoden nichts taugen. Dies thun aber Olshausen und Veit. — Immerhin konnte ich aus meiner Statistik den Schluss ziehen, dass die operative Entleerung des Uterus in tiefer Narcose die Eclampsie in 93,75 pCt. der Fälle, die spontane Entleerung die Eclampsie dagegen nur in 78,9 pCt. beseitigte, und dass die Sterblichkeit an Eclampsie trotz der angewendeten unvollkommenen Entbindungsmethoden bei operativer Entleerung des Uterus geringer als nach spontaner Geburt war. Es war daher eine logische Schlussfolgerung, dass eine möglichst gleich nach dem ersten eclamptischen Anfall ausgeführte ungefährliche Entbindungsmethode die Eclampsie mit grosser Sicherheit beseitigen und ausserdem ein lebendes Kind erzielen würde. Als eine solche für Mutter und Kind ungefährliche Methode hatte ich an der Hand eines grösseren Materials die tiefen Cervix- und Scheidendammeinschnitte schätzen gelernt, und ihre Anwendung bei den oben erwähnten 6 Fällen von Eclampsie rechtfertigte durchaus meine Erwartungen.

Sollte nun hingegen der beliebte Einwand der zu geringen Zahl der Fälle erhoben werden, so betone ich, dass ich auch später stets

dieselben günstigen Resultate mit der Methode in Fällen von Eclampsie und anderen Fällen erzielt habe, und berufe mich weiter auf die gewichtigen Erfahrungen Zweifel's, denen der genannte Autor schon in der Vorrede der 4. Auflage seines Lehrbuchs der Geburtshülfe (1895) mit folgenden Worten Ausdruck verleiht:

„Wesentlich sind 3 Abschnitte von hervorragender praktischer Bedeutung, in denen eine grundsätzliche Aenderung der in diesem Buch niedergelegten Lehren zum Ausdruck kommt. Nachdem ich Jahre lang einer exspectativen Behandlung der Eklampsie gefolgt war und seit der versuchsweisen Anwendung der activen Behandlung (seit Januar 1893) weit bessere Erfolge erzielt wurden, als früher, erachte ich es für eine Pflicht, die frühere Lehre aufzugeben und für die neue active Behandlung, wenn auch in gemässigter Form, einzutreten, weil ich mir nicht denken kann, dass bei den Zahlen, über die ich verfüge, der Zufall sein Spiel getrieben habe. Wenn auch die Aufgabe für den Praktiker grösser, verantwortungsvoller wird, kann dies nicht davon abhalten, eine Behandlung zu empfehlen, wenn dieselbe sich als nützlicher erwies."

Im Text (S. 431) werden dann meine Grundsätze mit ausführlicher Begründung vorgetragen und nur die Scheidendammeinschnitte als überflüssig und für später nachtheilig verworfen.

Natürlich geht es auch ohne diese — nur ist die Entbindung schwieriger und führt leicht zu uncontrollirbaren Einrissen der Scheide und des Damms; zudem hat eine gut genähte Scheidenincision thatsächlich nicht die geringsten nachtheiligen Folgen.

Sehr beachtenswerth ist übrigens noch der Rath Zweifel's, die tiefen Cervixincisionen zwischen zwei vorher angelegten Klemmen vorzunehmen. Die kleine Operation selbst wird hierdurch sehr erleichtert und einer Blutung vorgebeugt, zumal, wenn man die Klemmen noch einige Minuten nach der Durchschneidung liegen lässt.

Auch Schauta erklärt in der 2. Auflage seines Lehrbuchs der gesammten Gynäkologie (II. Theil, S. 48): „Ich selbst kann mich (bezüglich der Therapie der Eklampsie) den Ausführungen Dührssen's im Allgemeinen vollkommen anschliessen."

Auch Fritsch hat sich früher ganz ähnlich geäussert, womit ich seinen jetzigen pessimistischen Standpunkt in der Therapie der Eklampsie nicht recht zusammenreimen kann. Er sagt nämlich in der 5. Auflage seiner Klinik der geburtshülflichen Operationen hierüber Folgendes:

„Günstiger (als beim Kaiserschnitt) liegen die Verhältnisse bei

dem Dührssen'schen Vorschlag, der mit allgemeinen Redensarten leider zu sehr angegriffen und verdächtigt ist. Man muss bedenken, dass die Scheide im obersten Theil sehr erweiterungsfähig ist. Ist also der Uterus künstlich erweitert — der obere Theil der Scheide wird das Kind passiren lassen! Und einen grossen Einschnitt in den Damm wird Niemand fürchten."

„Nun ist aber gerade bei den Primiparen, die wesentlich in Frage kommen, das untere Uterinsegment, das den Kopf aufgenommen hat, schon völlig erweitert. Es ist nur der unterste Theil, die Portio, die den Widerstand bildet. Wer fürchtet die Portio völlig zu durchschneiden zu anderen Zwecken? Bekannt ist ausserdem, dass z. B. bei einer Incision auf einer Seite die andere sehr weit aufreisst, wenn der eine Schnitt nicht tief genug angelegt ist. Wird also genau die Dührssen'sche Vorschrift befolgt, d. h. werden 4 grosse Schnitte bis an das Scheidengewölbe gemacht, so ist die Gefahr der Blutung nicht gross. Die Uterina kann nicht verletzt werden, sie liegt viel höher, und selbst die kleinen Rami vaginales bleiben unverletzt, weil die Vagina unverletzt bleibt. Diese Wunden - bei antiseptischem Verlauf sind nicht gefährlich. Noch weniger dürfte man — falls die Vulva zu grossen Widerstand entgegensetzt — die Einschnitte in die äusseren Geschlechtstheile scheuen. Da doch feststeht, dass, wie ich es schon unter anderer, dem damaligen Stande der Wissenschaft entsprechender Begründung auseinandersetzte, jeder fernere Anfall Gefahren bedingt, so wird stets das Verfahren das richtige sein, das den Uterus am schnellsten entleert."

„Man hat Jahre lang für die beste Methode die Behandlung ausschliesslich mit Narkoticis angesehen. Ich will nicht entscheiden, wie viele Fälle von Eklampsie dieser Behandlung zum Opfer gefallen sind! Aber widersinnig ist es doch, einem schon vergifteten Organismus immer neue Gifte massenhaft zuzuführen! Ich bin fest überzeugt, dass manche Eklamptische einem Gemisch von Urämie, Morphium, Chloral, Chloroform-Vergiftung und Anämie zum Opfer fiel! Auch die Therapie mit heissen Bädern ist intra partum nicht sicher. Sie ist die souveräne Behandlung der Urämie in der Schwangerschaft. Sie ist geeignet, Eklampsie zu verhüten, aber nicht zu heilen. Nur die Therapie ist rationell und gut, die den Uterus bald entleert. Und ich bin überzeugt, dass wenn erst Dührssen's Methode viele Anhänger gefunden hat und man principiell nicht zu lange wartet, dass dann auch von allen

Seiten über gute Erfolge berichtet wird! Dem Kaiserschnitt ist diese Methode ganz zweifellos vorzuziehen. Er ist viel gefährlicher. Er ist eine Hospitaloperation, während die Dührssen'schen Einschnitte auch vom praktischen Arzt auszuführen sind."

Nach Beschreibung meiner Methode sagt Fritsch zum Schluss:

„Die Gefahr der Atonie des Uterus bei schneller Entleerung ist eine mehr theoretische Befürchtung. — Tritt eine Nachblutung ein, so wird die dabei nothwendige Therapie eingeleitet."

Als wirksamste Therapie bei atonischen Nachblutungen empfiehlt Fritsch gleichfalls meine Methode der Uterustamponade mit sterilisirter Jodoformgaze, indem er unter Anderem sagt: „Jedenfalls ist die Methode wirksam und hat keine unangenehmen Nebenwirkungen oder schlechte Folgen. Wer diese Methode tadelt oder sie für unwirksam erklärt, verschliesst sich der Wahrheit."

So sieht man, dass auf Grund sorgfältigerer Vertiefung in meine Lehren dieselben vielfach seitens der hervorragendsten Fachgenossen Anerkennung gefunden haben. Diesen Lehren liegt vor Allem auch eine grössere Rücksicht auf die Erhaltung des kindlichen Lebens zu Grunde, als sie in dem Schröder'schen Lehrbuch zu Tage tritt. Hier heisst es: „Wegen des Verhaltens des Kindes soll man sich im Allgemeinen nicht zu Entbindungsversuchen entschliessen, da die Prognose für dasselbe doch nicht günstig ist." Das ist sie doch nur, wenn man sich zu lange exspectativ verhält, weil dann das Kind durch die behinderte Sauerstoffaufnahme während der Anfälle und dem Uebergang der Eklampsietoxine und der narkotischen Mittel in sein Blut asphyctisch wird. Hat man also eine ungefährliche Entbindungsmethode — wie die tiefen Cervixincisionen es thatsächlich sind — so ist es nicht nur der Mutter, sondern auch dem Kinde gegenüber ein Unrecht, sie nicht anzuwenden.

Wenn Olshausen und Veit infolge missverständlicher Auffassung schon gegen die tiefen Cervixincisionen bei Eklampsie sind, die doch erst zur Anwendung kommen können, nachdem schon Wehen dagewesen sind und die supravaginale Partie der Cervix auseinander gezogen haben, so ist es kein Wunder, wenn sie den vaginalen Kaiserschnitt bei Eklampsie ganz verwerfen. Es sei mir gestattet, ihre diesbezüglichen Bemerkungen (S. 317) anzuführen und dann kritisch zu beleuchten:

„Ist die Portio noch ganz erhalten und der Cervicalkanal nicht durchgängig, so giebt es gar keine Indication, welche eine

sofortige Entbindung auf natürlichem Wege rechtfertigte, hier wäre das Verfahren selbst unmittelbar lebensgefährlich. Weder Eklampsie noch Blutungen, noch andere Complicationen können unter solchen Umständen die Operation entschuldigen. Auch beim Tode der Mutter ist ein lebendes Kind hier nur durch den Kaiserschnitt post mortem zu erhalten."

„Vielleicht ist es zweckmässig, es direct auszusprechen, dass unter diese im Allgemeinen nicht indicirten und daher nicht nachahmenswerthen Operationen auch der vaginale Kaiserschnitt Dührssen's fällt; ist hier die Indication in dem ersten von Dührssen publicirten Fall schon zweifelhaft, so ist die Wahl des Zeitpunktes der Operation vor Eintritt jeder Wehenthätigkeit sehr bedenklich, und dass eine Patientin zufällig gesund blieb, beweist nichts weder für Indication noch Wahl der Zeit. Wir sind bereit, in dem vaginalen Kaiserschnitt für ganz ausnahmsweise Verhältnisse, wie sie z. B. bei Carcinom in der Gravidität, aber auch da nur selten vorkommen, ein geeignetes Hülfsmittel zur Operation des Carcinoms zu begrüssen, aber es würde zu Missverständnissen führen, wenn man diese Operation unter die gewöhnlichen geburtshülflichen Operationen aufnehmen wollte oder wenn man nun zugeben wollte, dass ohne jede vorbereitende Wehenthätigkeit, ohne jede Erweiterung des oberen Theils des Cervicalkanals dieser Eingriff berufen wäre, dem Accouchement forcé einen grösseren Wirkungskreis zu geben."

Die Statistik[1]) des vaginalen Kaiserschnitts hat mittler-

---

1) Anm. Mit den in dieser Arbeit erwähnten Fällen habe ich 22 Fälle von vaginalem Kaiserschnitt gesammelt, 16 wegen Carcinom des schwangeren Uterus, 2 wegen Eklampsie, 2 wegen Cervixstenose, 1 wegen unstillbaren Erbrechens bei Hydramnion und narbigem Collum, 1 wegen schweren Herzfehlers bei einer Moribunden. Von den 16 Fällen, die sämmtlich mit der vaginalen Exstirpation des Uterus verbunden wurden, starben 3. Es starb ferner der Kouwer'sche Fall von Eklampsie (s. S. 555) und der Fall von Herzfehler — und zwar beide an der Grundkrankheit, welche die Indication zur Operation abgab. Auch bei den anderen 3 Todesfällen war der kachektische Zustand die Ursache des Todes, nicht die Operation — oder, wenn man durchaus die Operation für den ungünstigen Ausgang verantwortlich machen will, so kann hierfür nur die zweite Operationsphase in Betracht kommen, bei welcher es sich um die Eröffnung der Bauchhöhle und die Exstirpation des carcinomatösen Uterus handelte. Soviel können wir sagen, dass die erste Operationsphase, die für das vorliegende Thema der Eklampsie allein in Betracht kommt, also die einfache Entleerung des Uterus, unter guten klinischen Verhältnissen eine ungefährliche Operation darstellt, welche auch am Ende der Schwangerschaft die Entwicklung eines lebenden Kindes ermöglicht. Denn

weile gezeigt, dass die Combination des vaginalen Kaiserschnittes mit der sofort angeschlossenen vaginalen Uterusexstirpation bei Carcinom des schwangeren Uterus ungefährlich ist, und dass der vaginale Kaiserschnitt allein, wie er für die Eklampsie in Frage kommt, einen harmlosen Eingriff darstellt, da er sich ganz extraperitoneal abspielt. Wenn ich sage „harmlos", so gilt diese Bezeichnung allerdings nur, wenn man die Uterustamponade bei Atonie höher einschätzt, als die genannten Autoren es thun. Ohne dieses sofort nach Entleerung des Uterus angewandte Hülfsmittel wird man allerdings wohl gelegentlich einen Verblutungstod nach vaginalem Kaiserschnitt erleben, den ich dann aber nicht auf das Conto meiner Methode zu schreiben bitte. Bei dieser bilden Entleerung des Uterus durch vaginalen Kaiserschnitt und sofort angeschlossene Placentarlösung nebst Uterustamponade ein organisches Ganze.

Die Prämisse der angeführten Kritik ist also nicht richtig: Das Verfahren des vaginalen Kaiserschnitts ist nicht lebensgefährlich — folglich wäre es ein Unsinn, das Verfahren bei Eklampsie, Blutungen und anderen lebensgefährlichen Complicationen, die bei geschlossener Cervix auftreten, nicht anzuwenden, sondern die Hände in den Schooss zu legen und Mutter und Kind zu Grunde gehen zu lassen. Uebrigens widersprechen die Autoren sich selbst: Denn thatsächlich sind in der Olshausen'schen Klinik 3 vaginale Kaiserschnitte mit nachfolgender vaginaler Uterusexstirpation wegen Carcinoms in der Schwangerschaft mit Erfolg ausgeführt worden. Damit ist also doch eine Indication anerkannt, wegen deren es gerechtfertigt erschien, ohne jede vorbereitende Wehenthätigkeit, ohne jede Erweiterung des Cervicalkanals die Schwangere durch vaginalen Kaiserschnitt zu entbinden. Anstatt der S. 560 mitgetheilten gewundenen Anerkennung desselben in einer Anmerkung,

---

bei 9 zu diesem Termin unternommenen vaginalen Kaiserschnitten kam nur ein Kind, welches von vornherein und meiner Ansicht nach unnöthiger Weise perforirt wurde, todt zur Welt. Die Literatur dieser Fälle habe ich in meinem Artikel: „Vaginaler Kaiserschnitt", in der Encyklopaedie der Geburtshülfe und Gynäkologie von v. Herff und Sänger angeführt. In dieser Zusammenstellung fehlt nur die Quellenangabe eines Falles von Solowij:

Solowij, Einige Bemerkungen über den Gebärmutterkrebs und seine Behandlung während der Schwangerschaft und Geburt. Przeglad lekarski. No. 2. 1900. Ref. in der Lit.-Beilage der Deutschen med. Wochenschr. 1900. No. 11. Ein bezüglicher Fall wurde durch „vaginalen Kaiserschnitt" mit gleichzeitiger Entfernung des Uterus operirt. Genesung.

wäre es logischer und den Thatsachen entsprechender gewesen, den ersten Satz folgendermaassen zu gestalten:

„Ist die Portio noch ganz erhalten und der Cervicalkanal nicht durchgängig, so giebt es nach unseren Erfahrungen nur eine Indication, welche eine sofortige Entbindung auf natürlichem Wege (durch den vaginalen Kaiserschnitt) rechtfertigt, nämlich das Carcinom des schwangeren Uterus. Sollte diese Operation sich weiterhin als ungefährlich erweisen, so wäre ihre Anwendung bei Eklampsie, Blutungen und anderen lebensgefährlichen Complicationen in Erwägung zu ziehen."

Was nun noch die Bemängelung der Indication in meinem ersten Fall (einem Fall von Vaginofixation nach der alten Methode) anlangt, so ist darauf zu erwidern, dass ich unter dem Eindruck eines analogen, kurz vorher beobachteten Falles stand, wo gerade die Wehenthätigkeit zu sehr schlimmen Complicationen geführt hatte. Jenen ersten Fall habe ich übrigens am 27. November 1899 wieder entbunden. Da diesmal wesentlich günstigere Verhältnisse vorlagen, so konnte ich die Dilatation durch einen Ballon von Champetier de Ribes erzielen, um dann die Wendung und Extraction eines lebenden Kindes aus Querlage zu bewerkstelligen.

Uebrigens möchte ich noch auf eine Ausdrucksweise in dem Kapitel über Carcinom des schwangeren Uterus des Schröder'schen Lehrbuchs hinweisen, welche zu Missverständnissen führen muss. Olshausen und Veit sprechen hier von „der Entbindung durch tiefe Cervixincisionen, welche Operation Dührssen als vaginalen Kaiserschnitt bezeichnet."

Unter tiefen Cervixincisionen verstehe ich — und meine Definition derselben ist allgemein angenommen — etwas ganz Anderes — nämlich nur die Durchschneidung des vaginalen Cervixtheils, der Portio vaginalis, nach völliger Erweiterung des supravaginalen Cervixtheils. Bei dem vaginalen Kaiserschnitt wird dagegen nicht nur die Cervix ganz durchtrennt, sondern auch noch das untere Uterinsegment resp. der Uteruskörper eingeschnitten. Hierzu ist zunächst die Durchtrennung des vorderen und hinteren Scheidengewölbes und die Abschiebung der Blase sowie des vorderen und hinteren Douglasperitoneums vom Uterus nöthig: Dies sind lauter Manipulationen, die man unter der Bezeichnung „tiefe Cervixincisionen" nicht vermuthen kann. Der Name „vaginaler Kaiserschnitt" bringt es dagegen prägnant zum Ausdruck, dass es sich um eine Concurrenzoperation des classischen Kaiserschnittes handelt.

Letzterer wird von Olshausen und Veit für gewisse Fälle von Eklampsie concedirt. In dieser Concession äussert sich auch wieder der hyperconservative Zug in der Geburtshilfe, aber nach einer anderen Richtung hin, indem man starr auch an lebensgefährlichen Operationen festhält, obgleich bedeutend ungefährlichere Eingriffe zur Verfügung stehen, deren Ungefährlichkeit, wie beim vaginalen Kaiserschnitt, nicht nur schon durch die bisherige Statistik, sondern auch durch den Vergleich mit ähnlichen gynäkologischen Operationen (Hysterotomia anterior vaginalis bei submucösen Myomen nach Doyen) festgestellt worden ist.

Um falschen Auslegungen vorzubeugen, z. B. der, als ob ich nun in jedem Falle von Eklampsie den vaginalen Kaiserschnitt empfehle, betone ich, dass man bei den meisten Fällen von Eklampsie in der ersten Geburtsperiode mit einfacheren Methoden zum Ziel kommt — bei Erstgebärenden mit verstrichener Portio mit den von mir angegebenen tiefen Cervixincisionen, bei Mehrgebärenden mit dehnbarer Cervix mit der mechanischen Dilatation durch einen Kolpeurynter oder noch besser den Ballon von Champetier de Ribes resp. Müller. Alle diese Methoden dienen dem von mir zuerst aufgestellten Grundsatz, bei mangelhaft erweitertem Muttermund die gefährdete Mutter nicht unter Opferung ihres Kindes (durch Perforation) zu retten oder das gefährdete Kind einfach absterben zu lassen — sondern in schonender und ungefährlicher Weise den Muttermund zu erweitern, um die Entbindung von einem lebenden Kind zu ermöglichen. Dass dieser Grundsatz, der allerdings erst durch die moderne Asepsis in die Praxis eingeführt werden konnte, von manchen Geburtshelfern immer noch nicht gewürdigt wird, lehrt eine Verhandlung in der hiesigen geburtshülflichen Gesellschaft[1]), über die sich sicher der selige Osiander gefreut hat, da ein Redner eine Statistik mit 40,9 pCt. Zangenentbindungen producirte. Bei dieser Gelegenheit erklärte ein anderer Redner es für richtiger, bei mangelhaft erweitertem Muttermund das gefährdete Kind absterben zu lassen, als die Entbindung auf die Gefahr eines Cervixrisses hin zu wagen. Solche Cervixrisse werden aber gerade durch die verschiedenen von mir empfohlenen Dilatationsmethoden vermieden — allerdings, falls Incisionen nöthig sind, nur durch tiefe, d. h. bis zum Scheidenansatz reichende

1) Zeitschr. f. Geb. 42. Bd. 3. H.

Cervixincisionen. Diese Cervixincisionen sind von mir zuerst gemacht und beschrieben worden — oberflächliche Cervixincisionen hat man schon früher gemacht, und zwar, wie ich Bröse gegenüber hervorheben möchte, schon vor Schröder. Sie sind aber absolut zu verwerfen, weil sie den Muttermund nur mangelhaft erweitern und daher bei der Extraction des Kindes sehr leicht weiterreissen. Genau dasselbe gilt auch für die von mir eingeführte tiefe Scheidendammincision[1]), bei welcher der Levator ani durchtrennt wird. Sie ist toto coelo von den früher schon geübten Dammincisionen verschieden und kommt event. auch als Voroperation zum vaginalen Kaiserschnitt in Betracht, um bei enger Vagina und hochstehender Cervix letztere frei zu legen. In meinem zweiten Fall[2]) von vaginalem Kaiserschnitt habe ich sie mit dem besten Erfolg angewandt.

So bin ich allmählich, von dem chirurgischen Princip ausgehend, dass Geburtshindernisse seitens der mütterlichen Weichtheile am rationellsten durch genügend grosse Incisionen beseitigt werden, zu dem vaginalen Kaiserschnitt gekommen, der binnen weniger Minuten zu jeder Zeit der Schwangerschaft und Geburt die Entbindung von einem lebenden Kinde (falls das Kind überhaupt lebensfähig ist) ohne Eröffnung der Bauchhöhle gestattet und es z. B. bei Carcinom des schwangeren Uterus ermöglicht, nach geschehener Entbindung binnen weniger Minuten die vaginale Exstirpation des Uterus zu vollenden.

Ich bin daher überzeugt, dass in einem geburtshülflichen Rückblick auf die ersten 25 Jahre des neuen Jahrhunderts auch der vaginale Kaiserschnitt den ihm gebührenden Platz finden wird.

---

1) Wie auch Zweifel bemerkt, wird diese Incision bei vaginalen Hysterectomien ganz zu unrecht als Schuchardt'sches Verfahren bezeichnet, da ich diese Combination schon mehrere Jahre vor Schuchardt angewandt und empfohlen habe.

2) Samml. klin. Vortr. N. F., N. 232.

Ueber abnormen Geburtsmechanismus bei Placenta praevia.

von

Dr. **Ludwig Blumreich,**
Assistenzarzt der geburtshülflich-gynäkologischen Universitäts-Poliklinik der Königl. Charité.
(Mit 1 Abbildung im Text.)

Am 15. Juni 1900 demonstrirte ich in der Gesellschaft für Geburtshülfe zu Berlin ein Präparat, das ich bei der Behandlung eines Falles von Placenta praevia in der geburtshülflichen Poliklinik meines Chefs, Geheimrath Gusserow, gewann. Da, soweit mir bekannt, in der Literatur ein analoger Fall nicht beschrieben worden ist, und bei den Erklärungsversuchen einige wichtige Fragen aus dem Gebiete der Geburtshülfe gestreift werden müssen, möchte ich mir erlauben, hier mit grösserer Genauigkeit, als es im Rahmen einer Demonstration möglich war, auf diesen Fall, sowie den abnormen Geburtsmechanismus bei vorliegender Nachgeburt überhaupt — im Anschluss an einen weiteren Fall — einzugehen.

Patientin war eine 35jährige Fünftgebährende, bei der alle bisherigen Geburten normal gewesen waren. Sie befand sich am Ende der Schwangerschaft. Während des Pressens bei der Defäcation begann plötzlich eine nicht unerhebliche Blutung, welche bei meiner Ankunft seit etwa 2 Stunden bestand. Die Untersuchung ergab 2. Schädellage. Der Halscanal war noch in einer Länge von etwa 4 cm erhalten und für 2 Finger durchgängig, an seinem oberen Ende sprang eine schärfere Leiste über das Niveau gegen das Lumen zu vor. Ueber dem inneren Muttermunde war nur Placentargewebe zu fühlen. Ich ging den an unserer Klinik herrschenden Grundsätzen entsprechend durch das Gewebe des Mutterkuchens hindurch und holte den linken Fuss vor die Vulva. Der Fuss wurde alsdann dauernd leicht angezogen gehalten. Einige Zeit nach der Wendung begann die sonst keineswegs empfindliche Frau über äusserst heftige Schmerzen im Leib zu klagen, die sich besonders dann steigerten, wenn man den Fuss etwas stärker anzog, und deren Charakter als schneidend bezeichnet wurde. Trotz des

constant ausgeübten leichten Zuges schritt die Geburt während 11 Stunden nicht vor. Der Uterus war in den letzten Stunden eigentlich dauernd leicht tetanisch contrahirt, eine Erschlaffung nicht mehr vorhanden. Ich liess Narkose einleiten. Nach etwa 10 Minuten wurden bei einer Wehe zunächst einige gänseeigrosse Blutgerinnsel ausgestossen, bei der nächsten folgte in einem Zuge das ganze Ei. Darnach ging kein Tropfen Blut mehr ab. Auch das Wochenbett verlief ungestört.

Besser als eine ganz ausführliche Beschreibung des Präparates orientirt ein Blick auf die beigegebene Abbildung. Man sieht, dass, trotzdem die Placenta bei der combinirten Wendung durchbohrt worden ist, also trotzdem das Ei als Ganzes zerstört wurde, doch nicht das Kind zuerst und dann die Nachgeburt, sondern das Ei in toto ausgetrieben wurde. Aus der Durchbohrungsstelle in der vorliegenden Placenta ragt das linke Bein bis zur Mitte des Oberschenkels hervor, der übrige Kindskörper liegt umspült vom Fruchtwasser unter der deckenden Hülle der unverletzten Eihäute. Die Placenta sass zum grössten Theil im unteren Uterinsegment, wie sich aus den Maassverhältnissen des Präparats ergiebt. Während die Entfernung der Rissstelle von der oberen Eispitze, der Convexität der Eiwand entlang gemessen, 40 cm beträgt, ist der Placentarrand dort, wo er am höchsten heraufreicht, nämlich rechts seitlich, noch immer 26 cm vom oberen Eipol entfernt. An dem linken Abschnitt der Placenta beträgt die grösste Entfernung des Placentarrandes von der Rissstelle 7 cm. Die geringste Entfernung des Ansatzes der Eihäute an der Placenta vom Orte der Durchbohrung misst $3^1/_2$ cm; diese Stelle liegt an der hinteren Wand nach links, hier hätte man verhältnissmässig leicht zu den Eihäuten gelangen können. Die Form der Placenta ist sanduhrförmig, einzelne Abschnitte sind stark verdünnt.

Das Präparat wurde mit Kaiserling'scher Flüssigkeit behandelt. Um Fäulniss des Fötus zu verhüten, wurden ausserdem Tiefeninjectionen von concentrirter Formalinlösung vorgenommen. Die Farben blieben im Allgemeinen ganz gut erhalten, wenngleich natürlich die Deutlichkeit des frischen Präparates die des conservirten wesentlich übertraf. Doch lässt sich auch nach der conservirenden Behandlung noch erkennen, dass die die Rissstelle umgebende Placentarpartie stark blutig imbibirt ist. Diese Imbition erstreckt sich weiterhin auch grossentheils auf den linken viel kleineren Abschnitt der Nachgeburt, während die rechterseits befindlichen, grösseren, höher hinauf reichenden Partien der Placenta vollkommen frei von Blut sind und frisch roth aussehen. Die

Lage der Frucht in der Eiblase entspricht etwa der Lage, die der Fötus nach der Wendung einnimmt.

Es fragt sich nun, wie man sich das Zustandekommen dieser Ausstossung des — zerstörten — Eies als Ganzes hier zu erklären hat!

Dass bei ausgetragenem Kinde die Geburt des ganzen Eies auf einmal erfolgt, ist äusserst selten. Als Ursache dieser Geburt in der „Glückshaube" bezeichnet man gemeinhin besonders derbe Resistenz der Eihäute. Während sonst das Eihautsegment in der Gegend des inneren Muttermunds allmälig gedehnt, dabei entsprechend der Ausdehnung verdünnt wird und schliesslich zerspringt, halten hier die fester gebauten Eihäute der Dehnung stand, und die austreibenden Kräfte müssen nun, da es ihnen nicht gelingt, die Blase zum Springen zu bringen und dann das Kind aus dem zerplatzten Ei zu treiben, das ganze unverletzte Ei aus dem Fruchthalter ausstossen.

Anders liegen die Verhältnisse naturgemäss bei der Placenta praevia. Ist einmal durch äussere Zufälligkeiten kein Arzt zugegen, so dass die Geburt nicht durch Kunsthülfe beendigt werden kann, sondern spontan verlaufen muss, so ist der typische Verlauf der Folgende: Die Blase springt am Rande der im unteren Eihautsegment gelegenen Nachgeburt und dem Kind ist so die Möglichkeit des Austritts gegeben. Die Placenta folgt alsdann nach. Aber es giebt auch Ausnahmen von diesem Mechanismus, und zwar kann der Ausgang auf folgende Weise atypisch sein:

I. Nachdem die Placenta sich von ihrer Haftfläche an der Uteruswand gelöst hat, löst sie sich auch in ihrer Peripherie ganz oder grossentheils von den Eihäuten. Eingeleitet wird diese Ablösung von Chorion und Amnion wohl durch das Springen der Blase, weitergeführt oder vollendet durch den tiefertretenden Kindstheil. Es wird dann die Placenta vor dem Kind oder auch zugleich mit ihm geboren: Prolapsus placentae.

Von Herrn Collegen Wolff ist vor Kurzem in unserer geburtshülflichen Poliklinik ein Fall von Vorfall der Nachgeburt beobachtet und behandelt worden, den ich als Illustration zu dem Gesagten hier anführen möchte.

---

1) Cf. Osiander, Gemeinsame Deutsche Zeitschr. f. Geb. 1832. Bd. 7. Weitere Literatur in Ludwig Müller, Placenta praevia. Stuttgart 1877. Olshausen-Veit, Lehrbuch d. Geb. 1900.

Auszug aus Journ.-No. 710. Jahrgang 1899—1900.

32 jährige Achtgebährende. 3 Entbindungen durch Wendung, eine durch Zange beendet. Ende der Schwangerschaft. Seit 4 Wochen leidet Patientin an Blutungen. Wehenbeginn 18. 2. 1900 6 Uhr Morgens. Darnach stärkere Blutung und mehrere Ohnmachtanfälle. Blasensprung 18. 2. 5 Uhr Nachmittags. Auch darnach hörten die Blutungen nicht auf, weshalb die Hebamme Meldung machte. Befund $^1/_2$7 Uhr Abends: Frau recht anämisch, Puls 120, ziemlich klein. Aeussere Untersuchung ergiebt zweite Schädellage, Herztöne in normaler Frequenz unter dem Nabel rechts. Innerlich: Muttermund gut handtellergross, Blase gesprungen. Der Muttermund ist etwa zu zwei Drittel durch Placentargewebe ausgefüllt. Daneben lag beweglich über dem Becken der Kopf, kleine Fontanelle war nach rechts hin fühlbar.

Therapie: Innere Wendung in linker Seitenlage mit der rechten Hand auf den linken Fuss. Als die Mitte des Unterschenkels in der Vulva erschien, trat plötzlich die Placenta tiefer und wurde, nur noch an einem kleinen Abschnitt der Peripherie mit den Eihäuten zusammenhängend, vor dem Kinde geboren. Die Frucht wurde nunmehr, da der Muttermund fast vollkommen erweitert war, sofort extrahirt und es wurde so ein stark entwickeltes Kind von 54 cm Länge, kaum asphyctisch geboren. Darnach bestand nur noch eine geringe Blutung, die durch Reiben des Uterus vollkommen zum Stillstand gebracht wurde. Im Wochenbett eine leichte Venenthrombose im Verlauf der Vena saphena. Heilung.

Auch hier wurde offenbar die schon in grossem Umfange von der Haftfläche und den Eihäuten abgetrennte Placenta durch den in Folge des Zuges am Fuss tiefer tretenden Steiss fast völlig losgelöst. Möglich, dass auch die Manipulationen bei der Umdrehung des Kindes mitgewirkt haben. Ein Unterschied gegen die Fälle von spontanem Prolaps der Placenta liegt darin, dass es zum Vorfall erst nach Eintreten der Kunsthülfe gekommen ist. Interessant ist in diesem Falle, dass trotz des Prolapses das Kind „kaum asphyctisch“ geboren wurde.

II. Der Zusammenhang zwischen der Placenta praevia und Eihäuten bleibt bestehen und der Fruchtkuchen reisst unter dem andrängenden Fruchtkörper in der Mitte durch. Durch die so entstandene Oeffnung tritt dann das Kind hindurch: eine Zerreissung der vorliegenden Nachgeburt ohne Kunsthülfe.

Solche Fälle citirt L. Müller (Placenta praevia, Stuttgart 1877). „In der 29. Observ. von Portal und in einem Fall von W. White durchbrach auf diese Weise der Kopf die Placenta und wurde dann durch kräftige Wehen ausgetrieben. Aehnliche Fälle sind angeführt von Betschler und Ingleby. Letzterer fand bei der Autopsie einer an Placenta praevia-Hämorrhagie verstorbenen Frau, die in dem Augenblick verschied, wo das Kind ausgestossen

werden sollte, den Kopf durch eine Zerreissung im Centrum der Placenta herabgetreten bis in die Scheide."

Von den angeführten Fällen war mir im Original nur der Fall von Betschler zugänglich (Neue Zeitschrift für Geburtskunde, S. 294), der aber der dort gegebenen sehr kurzen Beschreibung nach gar nicht hierher gehört.

III. Beim Tiefertreten des Eies wird die Placenta von der Wand des Uterus vollkommen losgelöst. Ohne dass dabei eine Zerreissung des Eisacks stattfindet, lösen sich auch die Eihäute von ihrer Haftfläche ab. So kommt es zur Ausstossung des ganzen Eies bei vorliegender Placenta. Auch davon existiren Beschreibungen in der Literatur.

Die Ursache des häufigsten, des typischen Verlaufs sind ganz klare. Bei der fortschreitenden Eröffnung des Muttermunds wird. wenn die Frau inzwischen nicht ihren Geist aufgegeben hat, doch schliesslich Eihaut auch über dem Muttermunde zu liegen kommen und das wenig widerstandsfähige, gedehnte Gewebe hier dem Wehendruck nachgeben. Je kleiner die Partie des unteren Eihautsegmentes ist, welche von der vorliegenden Placenta bedeckt ist, je mehr also der Eihautrand dem normalen Orte des Blasensprunges genähert ist, desto leichter wird dieser typische Verlauf eintreten können.

Die Erklärung der selteneren spontanen Geburtsmechanismen wird man, mangels besserer Erklärung, in mehr oder minder grosser Festigkeit des Placentargewebes, in mehr oder weniger lockerem Zusammenhange zwischen Placenta und Eihäuten einerseits und zwischen Eisack nnd Uteruswand andererseits zu suchen haben. Je lockerer die Verbindung zwischen Placenta und Eihäuten, desto leichter und in desto grösserem Umfange wird die Ablösung der Placenta in ihrer Peripherie statthaben, desto eher der tiefer tretende Kopf die Placenta in dem Umkreis der Ansatzstelle der Eihäute lossprengen, und ein Prolaps eintreten können. Ist eine Placenta abnorm dünn, ihr Gewebe besonders zerreisslich, dabei die Verbindung der Eihäute mit dem Mutterkuchen relativ fest, so wird dies den Durchtritt des Kindes durch die Nachgeburt hindurch begünstigen. Hängen Placenta und Eihäute untereinander besonders fest, aber mit der Uteruswand lockerer zusammen, sind sie auch an sich derb gebaut, so wird es eher zur Ausstossung der Frucht in toto kommen können.

Der Geburtsmechanismus im vorliegenden Fall nun weicht von den eben beschriebenen auch wieder ganz erheblich ab. Das ge-

wöhnliche Verhalten bei der Placenta praevia nach erfolgter Wendung ist ja das folgende: Nach längerer oder kürzerer Pause setzen Wehen ein, die das Kind allmälig durch die künstlich geschaffene Rissstelle hindurch tiefer treiben und den Muttermund theils durch Zug vom Corpus her, theils durch den keilförmig tiefer getriebenen Fruchtkörper dehnen. Muss man, wie in vielen Fällen nöthig, gleichzeitig einen gelinden Zug am Kind ausüben, so beschleunigt das bekanntlich die Erweiterung des unteren Uterusabschnittes und das Herabtreten des Kindes in hohem Maasse. Hier nun fehlte der erste Factor, es bestanden zwar Krampfwehen (worauf alsbald ausführlich eingegangen wird), aber keine reguläre wirksame Wehenthätigkeit. Nur das zweite Moment wirkte ein, ein viele Stunden dauernder Zug am Kindskörper. Wie ein Kolpeurynter, an dem man einen Zug ausübt, von oben her Cervix und Muttermund allmälig dehnt und gleichzeitig selbst tiefer tritt, so hätte durch die zwar mässige, aber doch stetige Gewalt des Zuges das Kind aus dem Ei — ganz allmälig im Laufe vieler Stunden — heraus, tiefer gezogen und gleichzeitig damit die unteren Partien der Gebärmutter entfaltet werden müssen. Von entscheidender Bedeutung ist hier natürlich die angewandte Kraft des Zuges. Diese entsprach dem bei Placenta praevia üblichen Verfahren, d. h. sie war nur eine sehr gelinde. Zweifellos aber hätte sie, zumal bei vielstündiger Dauer, ausreichen müssen, um — bei nachgiebiger Placenta, bei nachgiebigen Uteruswandungen — die Frucht allmälig tiefer zu ziehen.

Warum ist nun diese erwartete Wirkung des Zuges hier ausgeblieben, warum konnte der Fruchtkörper während 11 Stunden auch nicht 1 cm dadurch tiefer gezogen werden, um schliesslich in einer einzigen Wehe mitsammt der Eiblase in der Narcose ausgestossen zu werden?

Verschiedene Momente scheinen mir hier in einander zu greifen.

Das Wichtigste und Eindeutigste ist wohl Folgendes:

So lange die Blase steht und das Kind im Fruchtwasser schwimmt, richten sich bekanntlich die Druckverhältnisse nach den Gesetzen der Hydrodynamik. Der von der Uterusmusculatur und der Bauchpresse ausgeübte Druck, von Lahs[1] bezeichnet als „allgemeiner Inhaltsdruck“, vertheilt sich im Fruchtwasser gleich-

1) Lahs, Theorie der Geburt. Bonn 1877. Werth in P. Müller's Handbuch d. Gebh., Physiologie der Geburt.

mässig nach allen Richtungen und auch in der Frucht selbst, weil dieselbe in mechanischer Hinsicht sich dem Fruchtwasser gleichsetzen lässt; der Wehendruck wirkt zunächst auf das Ei als solches. Ist die Blase gesprungen und das Wasser abgeflossen, so können die austreibenden Kräfte an dem collabirten Ei nun nicht mehr angreifen, der Geburtsdruck wirkt von jetzt ab voll auf die Frucht[1]).

Auch bei Placenta praevia fliesst bei der Durchbohrung der Eiwand meist genügend Fruchtwasser ab, ferner liegt gewöhnlich die Rissstelle dem Kindskörper nicht so innig an, dass sich nicht im weiteren Verlauf der Geburt Fruchtwasser unter dem Wehendruck hindurchdrängen könnte, ganz wie oft bei vorliegendem Kopfe Fruchtwasser neben demselben durch die Wehen vorbeigetrieben wird. Dadurch kommt es dann, wenn nicht sofort, so doch allmälig zu einer Verarmung der Eihöhle an Fruchtwasser und dadurch wiederum zur Aenderung der Wirkung des Geburtsdruckes in dem Sinne, dass jetzt der Fötus davon betroffen wird.

Hier ist nun bei der Wendung sehr viel Fruchtwasser zurückgeblieben; da das Loch in der Placenta praevia durch den heruntergezogenen Schenkel dauernd fest tamponirt werden musste, so floss auch nachträglich nichts mehr ab und so war das Ei also gleich nach der Wendung hier gewissermaassen als Ganzes wieder hergestellt worden: es herrschten dieselben physikalischen Verhältnisse wie vor dem Blasensprung, vor der Wendung.

Das wäre also, glaube ich, das eine Moment, der mangelnde Fruchtwasserabfluss bei und nach der Durchbohrung der Eiwand.

Wird nun hierdurch der Geburtsverlauf schon vollkommen erklärt? Offenbar nicht. Wäre das Ei nicht quasi erhalten geblieben, so hätte es allerdings aus den oben besprochenen Gründen nicht zu einer Ausstossung in toto kommen können; das ist ein nothwendiges Postulat. Aber wieso der stundenlange Zug hier nicht ausgereicht hat, das Kind aus dem doch immerhin einmal verletzten und daher an dieser Stelle weniger widerstandsfähigem Ei und damit aus dem Uterus allmälig herabzuziehen, bedarf noch anderer Erklärung.

Gehen wir die einzelnen Factoren, die hier in Betracht kommen können, durch.

Zunächst war die Wehenthätigkeit hier nicht normal. Es bestanden, wie schon erwähnt, Krampfwehen, d. h. der Uterus wechselte nicht in gehörigem Maasse zwischen Contraction und Er-

---

1) Olshausen u. Veit, Geburtshülfe. 13. Aufl. 1899.

schlaffung ab, sondern auch in der Wehenpause war das Nachlassen der Zusammenziehung nur ein sehr geringes; dabei bestanden andauernd die heftigsten Wehenschmerzen (cf. Geburtsgeschichte). Hätte man die Geburt in diesem Falle sich selbst überlassen, so wäre diese Erklärung ausreichend. Bei Krampfwehen macht die Geburt keine Fortschritte, das Kind wird nicht vorwärts bewegt. Hier aber wurde ja ein Zug am Kind ausgeübt.

Brünings (Centralblatt für Gynäkologie 1898, S. 371) berichtet allerdings von einem Fall, wo bei grossem Kinde und allgemein verengtem Becken die Entwickelung des perforirten Kindes nicht gelang, nicht wegen des eben erwähnten Missverhältnisses zwischen Frucht und Beckencanal, sondern wegen „Tetanus uteri".

Steht man auf dem Boden der Schröder'schen Lehre von der Zweitheilung des Uterus in Hohlmuskel und Durchtrittsschlauch, so ist diese Erklärung kaum acceptabel. Bei Tetanus uteri und drohender Ruptur, wie in dem angezogenen Fall, sitzt ja die das Kind fest umschliessende Partie des Uterus ziemlich hoch oben am Kindskörper und kann nach meiner Meinung der instrumentellen Extraction mit dem Cranioclasten wenig Widerstand leisten.

A. Müller bemerkt ganz zutreffend in der Discussion zu Brüning's Vortrag (Referirt in der Monatsschrift für Geburtshülfe Bd. 8, S. 703), es ist schwer denkbar, dass u. s. w. „allein die seitliche Umklammerung des kindlichen Rumpfes durch den Uterus, der ja ebenso wie das ausserdem noch mit Vernix bedeckte Kind schlüpfrig ist, der Extraction mittels an die Basis angelegten Cranioclasten widerstehen kann."

Ich glaube, dass in jenem Fall eher die fehlerhafte Einstellung der Basis cranii zum Becken schuld an der missglückten Extraction gewesen ist.

Die Krampfwehen können also auch in unserem Falle nicht das Beharren des Kindskörper in seiner Stellung und die fehlende Erweiterung des Muttermundes erklären, da ja nach Schröder das untere Uterussegment und der Cervix nicht contractionsfähig, sondern dehnbar sind, also der dehnenden Kraft des von unten her gezogenen, von oben her wirkenden Kindskörpers nicht hätten dauernden absoluten Widerstand leisten können.

Damit erledigt sich auch zugleich die Vermuthung, dass es sich hier einfach um einen solchen Fall handeln könnte, wie sie jedem, der eine gewisse geburtshülfliche Erfahrung besitzt, wohl bekannt sind; ich meine Fälle, bei denen stundenlang bei sehr

schlechter Wehenthätigkeit oder Wehenanomalien bei einer Mehrgebärenden der Cervix relativ eng und der vorliegende Theil hoch über dem Becken stehen bleibt, bis dann plötzlich unter einigen wenigen kräftig wirkenden Wehen der Muttermund sich ganz rapide erweitert und der Kopf schnell in und durch das Becken tritt. Denn was den wenigen Wehen spielend gelang — die fast momentane Erweiterung des Muttermunds —, hätte einem langdauernden Zuge, wenn auch sicherlich in viel langsamerem Tempo auch gelingen müssen. Das Kind wäre, wenn es sich hier um solche Verhältnisse gehandelt hätte, zum mindesten allmälig etwas tiefer getreten.

Weiterhin käme in Frage, ob eine etwaige Rigidität des Muttermundes im Verein mit den Krampfwehen vielleicht dem Zuge am Kindskörper hätte erfolgreichen Wiederstand leisten können. Zunächst war eine solche hier wenig wahrscheinlich, es handelte sich ja um eine Mehrgebärende, die vier früheren Geburten waren sehr schnell und glatt verlaufen, die letzte lag nur $1^1/_2$ Jahre zurück. Eine gynäkologische Erkrankung war nicht vorausgegangen. Für den untersuchenden Finger war eine besondere Starre des Muttermunds auch nicht nachweisbar, er fühlte sich succulent und nachgiebig an. Und selbst wenn man eine solche Rigidität hypothetisch annehmen wollte, so ist es doch unerklärlich, dass der starre Muttermund viele Stunden hindurch dem Keildruck des Kindskörpers so garnicht nachgegeben hat, während er in der Narkose und in den zwei Wehen sich soweit dehnte, um dem ganzen Ei den Durchtritt zu gestatten.

Schliesslich wäre noch zu discutiren, ob vielleicht Veränderungen am Geburtsobject, dem Ei selber, uns den abnormen Mechanismus erklären könnten. Dann müsste man eine besondere Festigkeit des Placentargewebes voraussetzen. Nimmt man an, dass der Mutterkuchen hier besonders fest gefügt, d. h., dass die Bindegewebspartien besonders zahlreich, derb und schwer zerreisslich waren, so kann man dann allerdings weiter folgern: es setzte dieser Bau der Placenta dem Zuge den nöthigen Widerstand entgegen, dadurch gelang es nicht das Kind durch die Nachgeburt hindurch tiefer zu ziehen, so dass — bei fehlender Erweiterung durch die Wehen — auch kein tiefertretender Kindstheil auf den Muttermund einwirken konnte, der sich daher auch erst unter dem Einfluss der Narkose bei guten Wehen öffnete. Andererseits konnte man auch nicht erwarten, dass man etwa das ganze Ei allmälig

aus dem Uterus ziehen konnte, so dass etwa der Oberschenkel mit sammt dem untersten Eisegment den Muttermund hätte erweitern werden können; denn die Placenta sass fest im unteren Uterinsegment und wurde erst durch die in der Narkose wirksam eintretenden Wehen gelöst, das ganze Ei also hätte erst dann dem Zuge folgen können. Dass in der That ein sehr grosser Theil der Placenta erst unmittelbar vor der Ausstossung gelöst wurde, beweist die Betrachtung der grossen rechtsbefindlichen Partien des Mutterkuchens, die frisch roth sind und keine Spur älterer Blutung zeigen.

Wieweit man berechtigt ist, hier eine solche Derbheit der Placenta als wesentlichen Factor anzuschuldigen, ist eine Frage, die schwer zu entscheiden ist. Bei der Wendung war es nicht schwieriger als sonst, das Placentargewebe zu durchbohren, irgend welche Veränderungen der Placenta sind makroskopisch nicht nachweisbar, auch sind in der Schwangerschaft frühere Blutungen, aus denen etwaige spätere Gewebsverhärtungen sich ergeben hätten, nicht aufgetreten.

Also es bleibt dieser Punkt hypothetisch. Nimmt man zu ihm seine Zuflucht, was man ja vorläufig auch thun muss, um die weiter oben besprochenen Fälle von abnormem Geburtsmechanismus bei Placenta praevia vor der Wendung zu erklären, so würde sich der Geburtsverlauf hier folgendermaassen darstellen lassen:

In Folge der Wehenanomalie kam es nicht zur spontanen Erweiterung des Muttermundes und zum spontanen Tiefertreten des Eies, resp. des Kindes. Da das Placentargewebe besonders fest war, und der Mutterkuchen, solange wirksame Wehen fehlten, der Uteruswand adhärent blieb, war der Zug am Kindskörper erfolglos, sowohl was das Folgen des Fötus selbst, als auch was das Folgen des ganzen Eies anbelangt. Als aber in der Narkose kräftige Wehen auftraten, wurde schnell, wie bei Mehrgebärenden, der Muttermund erweitert, die Placenta gelöst und das nach der Wendung als solches wieder hergestellte Ei ausgestossen.

Durch die beiden besprochenen Abnormitäten, mangelnder Wasserabfluss nach der Wendung und Krampfwehen, können wir also unter Zuhülfenahme einer Hypothese, nämlich der besonderen Festigkeit des Placentargewebes den stattgehabten Geburtsverlauf erklären.

Es ist aber nöthig, hier noch auf eine ganz andere Art der

Erklärung einzugehen, ich meine auf die Bayer'sche Theorie[1]) der Entfaltung und Nichtentfaltung der Cervix bei Placenta praevia. Denn die klinischen Erscheinungen, die jener Autor als characteristisch für die Nichtentfaltung des Halscanals bei vorliegender Nachgeburt angiebt und denen er eine so grosse praktische Bedeutung beilegt, finden sich in dem vorliegenden Falle, wie dem, der die Arbeiten Bayer's kennt, vielleicht aufgefallen ist, gut ausgeprägt. Bayer unterscheidet bekanntlich zwischen normalen und pathologischen Fällen. Als erstere sieht er jene Fälle an, in denen während der Schwangerschaft aus dem obersten Abschnitt der Cervix ein unteres Segment gebildet wird. Dieses untere Segment ist, da es aus dem Gewebe des Mutterhalses stammt, contractionsunfähig. Es stellt dann nach Bayer die untere Grenze der Contraction die wirkliche Corpuscervixgrenze dar. Den anatomischen Beweis für die Entfaltung findet er in einer allseitigen Hypertrophie der Cervixmuskelfasern, welche er durch sehr umfangreiche Messungen festzustellen gesucht hat.

Die pathologischen Fälle sind nach ihm solche, in denen aus der Cervix in der Schwangerschaft kein typisches unteres Segment gebildet wird. Es reicht dann die contractionsfähige Corpuswand bis unter die Eispitze herab, so dass man in der Wehe eine Verengerung oder Erhärtung am oberen Ende des Cervicalcanales fühlt. Diese Erscheinung bezeichnet Bayer als physiologische Strictur, weil sie der physiologische Effect der Contraction bei abnormer anatomischer Grundlage ist. Bei Krampfwehen oder Tetanus uteri entsteht indessen aus ihr nach Bayer eine andauernde Verengerung, eine spastische Strictur. Anatomisch ist in solchem Fall keine oder eine nur abnorm geringe Hypertrophie der Cervix vorhanden.

Als eine der Ursachen für die mangelhafte Entfaltung der Cervix spricht Bayer eben die Placenta praevia an. Hier macht er folgende Eintheilung:

1. Fälle mit Schwangerschaftsblutungen; letztere entstehen durch Erweiterung des inneren Muttermundes; dadurch kommt es zu Einrissen der Placenta oder Ablösung des kleineren Lappens und Umwandlung der ursprünglichen Centralis in eine Lateralis.

---

1) Uterus und unteres Uterinsegment. Dieses Arch. Bd. 54. — Weitere Beiträge zur Lehre vom unteren Uterinsegment. Beiträge zur Geb. u. Gyn. Bd. I. — Centralbl. f. Gyn. 1899. H. 3.

Indem der Blutabgang als Wehenreiz wirken kann, kommt es hierbei event. zur vorzeitigen Unterbrechung der Schwangerschaft. Dauert aber nach Eintritt der ersten Blutung die Schwangerschaft noch länger an, dann entwickeln sich in Folge der Blutungen, der Einrisse, oder Ablösung der Nachgeburt Veränderungen an ihr, Atrophie des abgelösten Lappens, Bildung eines Margo u. s. w. Unter der Geburt fehlt dann die Strictur und ihre Gefahr.

2. Fälle ohne Schwangerschaftsblutungen. Hier bleibt der innere Muttermund bis zum Eintritt der Geburt geschlossen. Es handelt sich also dann um mangelhafte Cervixentfaltung, die Formation des unteren Segmentes fehlt. Dann bleibt die Placenta mindestens bis zum Geburtsbeginn eine Centralis, denn mit dem Fehlen der Blutung fehlt auch der vorzeitige Wehenreiz. Daher kann unter solchen Umständen — Erhaltung der centralen Insertion — die Schwangerschaft eher ihr normales Ende erreichen. An der Placenta bilden sich keine chronischen Veränderungen aus. Unter der Geburt aber constatirt man eine Strictur, die für Mutter und Kind sehr gefahrvoll werden kann.

Bayer weist besonders hin auf das praktische Interesse, welches dieser Unterscheidung zukommt, indem die Weichtheilverhältnisse die Fälle ohne Schwangerschaftsblutungen prognostisch ungünstiger machen, und führt zur Unterstützung eine Statistik von eigenen und der Doranth'schen Beobachtungen aus der Klinik Chroback an.

Die klinischen, zum Theil auch anatomischen Erscheinungen in unserem Fall entsprechen den Bayer'schen Kriterien der zweiten Gruppe mit mangelhafter Cervixentfaltung: Blutung tritt erst am Ende der Schwangerschaft auf, die Placenta praevia ist eine centralis, alte chronische Veränderungen an der Nachgeburt sind nicht nachzuweisen. Beim Eingehen mit dem Finger wurde am oberen Cervixende in der That ein ringförmiger Vorsprung geführt. Der anatomische Beweis für die fehlende Cervixhypertrophie war natürlich hier nicht zu stellen.

Acceptirt man Bayer's Lehre, so ist der ganze Geburtsvorgang hier folgendermaassen zu erklären: dass der Zug am Kindskörper die Geburt nicht weiter gefördert hat, wird dann ohne Weiteres verständlich durch die Krampfwehen, welche zur Folge haben, dass aus der physiologischen Strictur am inneren Muttermund eine „spastische Strictur" wird. Die contractionsfähigen Muskelmassen des Corpus reichen dann von der Seite her bis

dicht an den Oberschenkel, und so ist bei dem Tiefertreten des Kindes sowohl wie des ganzen Eies beim Zug von unten her ein energischer Widerstand durch ihre Contraction gesetzt. Als aber die krampfartige Contraction beim Einleiten der Narkose nachliess, und reguläre Wehen einsetzten, kam es schnell zur Erweiterung des krampfhaft zusammengeschnürten Muttermundes, zur Lösung der Eiblase von der Wand und, da das Ei den Wehen gegenüber als Ganzes sich verhielt, zur Ausstossung desselben in einem Zuge.

Es knüpfen sich hieran nun zwei Fragen. Einmal, ist der Geburtsmechanismus dieses Falles einwandsfrei zu erklären ohne Zuhülfenahme jener Lehre, und zweitens, ob und in wie weit durch unseren Fall etwas für die Bayer'schen Anschauungen bewiesen wird. Die erste Frage hat ihre detaillirte Erledigung in den obigen Ausführungen schon gefunden; eine Erklärung ist auch ohne Bayer's Theorie möglich auf Grund der von den meisten Autoren anerkannten Lehre Schröder's und seiner Schule unter Zurückgreifen auf die Hypothese abnormer Dichtigkeit des Mutterkuchens.

Was den zweiten Punkt anbelangt, so wird man bezüglich der viel umstrittenen Ausführungen Bayer's sagen können: ein einziger klinischer Fall beweist nichts für eine anatomische Lehre. Ehe die Cervixfrage in dem einen oder anderen Sinn entschieden ist, werden erst noch weitere anatomische Forschungen zur Aufklärung angestellt werden müssen. Aber man ist es der Arbeitsleistung Bayer's schuldig, im jedem Falle, in dem seine Anschauungen praktische Anwendung finden können und die Erklärungsmöglichkeit irgend einer Erscheinung, wie hier, gewähren, seine Theorie heranzuziehen und ausführlich zu berücksichtigen.

Aus der Königl. Frauenklinik in Dresden.

Zur Diagnose der frühzeitigen Extrauteringravidität, mit Hülfe der Menstruationscurven.

Von

Dr. med. **Fritz Weindler,**
zweitem Assistenzarzte.

(Mit 17 Curven im Text.)

Der Tastbefund im Verein mit einer ausführlichen, klaren Anamnese wird für die Diagnose „Extrauteringravidität" wohl stets die unerlässliche Voraussetzung bleiben. In erster Linie wird die Anamnese — und darauf soll im Folgenden besonders hingewiesen werden — die jeweiligen Menstruationsverhältnisse auf das Eingehendste zu berücksichtigen haben. Zweifelsohne dürfte der Arzt in der genauen Aufzeichnung der menstrualen Blutungen ein nicht unterschätzbares diagnostisches Hilfsmittel an der Hand haben, das ihm gerade für die Frühstadien des Abortivverlaufes von Extrauteringraviditäten bestimmte Anhaltspunkte giebt. Es ist auffallend, dass auf die Kenntniss und Würdigung dieser atypischen Menstruationsverhältnisse, vor Allem aber auf ihre graphische Aufzeichnung in Curven in der Literatur kein grösseres Gewicht gelegt wird. Von Veit, Martin, Olshausen, v. Ott, Brettauer, Hirst, Bouilly wird zwar auf die dem tubaren Abort charakteristischen Schwankungen des Menstruationsverhaltens hingewiesen. Kaltenbach allein bleibt das Verdienst, als Erster die Anregung gegeben zu haben, diese Blutungsanomalien bei Extrauteringravidität graphisch in einer Curve darzustellen und diese dann als diagnostisches Hilfsmittel zu verwerthen. Er giebt selbst als Ausdruck der

Wichtigkeit dieses Hilfsmittels (in seinem Lehrbuch der Geburtshilfe 1893, p. 222) die Abbildung einer Blutungscurve von drei Monaten, die mit den genauen Einzelerscheinungen des betreffenden Falles versehen ist. Seit dieser Veröffentlichung ist es an hiesiger Klinik nicht anders gehalten worden, selbst bei den geringsten Abweichungen der Menstruationsverhältnisse (also bei Verdacht auf Extrauteringravidität, gewöhnlichem intrauterinen Abort, Myomblutungen, bei ovariellen Tumoren, acuter Oophoritis, Salpingitis) solche Blutungscurven anzulegen — zum Nutzen der Kranken und der Lernenden.

Ausgehend von diesen Erwägungen wurden die Blutungscurven und Krankenberichte der letzten 50 wegen Extrauteringravidität von Herrn Geh. Rath Leopold operirten Frauen durchgesehen; dabei wurde gefunden, dass in der überwiegenden Mehrzahl der Fälle (39 mal) an der Hand dieser Blutungscurven der Nachweis der extrauterinen Insertion des Eies erbracht worden war. Es erschien der Mühe werth, von dem Gesichtspunkte des abnormen Menstruationsverhaltens diese 50 Curven den einzelnen Schwangerschaftsmonaten nach genau zu gruppiren. Es kamen so auf den ersten Monat 18 Aborte und eine Ruptur, auf den zweiten 15 Aborte und 2 Rupturen, auf den dritten 7 Aborte und 3 Rupturen, auf den vierten Monat 2 Aborte. Die beiden übrig bleibenden Fälle waren Graviditäten im rudimentären Nebenhorn des Uterus. Diese Befunde beweisen einerseits, dass die frühzeitige Unterbrechung der ektopischen Schwangerschaft am häufigsten als tubarer Abort erfolgt, dass andererseits die Aborte über die Rupturen überwiegen, dass endlich in den beiden ersten Monaten der Schwangerschaft der Abort am häufigsten eintritt. Eine Erklärung hierfür giebt zweifelsohne die Thatsache, dass wir, abgesehen von den abnormen räumlichen Verhältnissen des Eibettes, die jedesmalige pathologische Veränderung desselben in Betracht ziehen müssen. Wenn unter den 50 Fällen 11 mal trotz genügender Würdigung der Anamnese und des objectiven Befundes, trotz eingehendster Berücksichtigung der Blutungsverhältnisse, andere Erkrankungen zunächst ins Auge gefasst worden waren (z. B. Bluterguss ins Lig. latum, Pyosalpinx, Pyovarium, Ovarialtumor, Exsudat, Adnex-Erkrankung), so musste dies dem Umstande zugeschrieben werden, dass in diesen Fällen alte, chronische Krankheitsprocesse den Symptomcomplex bezüglich des inneren Befundes und der Menstru-

ation vollständig verwischt hatten. Darin dürfte wohl eine nie zu überwindende Schwierigkeit in der Diagnosenstellung liegen.

Die Gruppirung der Fälle nach den einzelnen Schwangerschaftsmonaten hatte den Vortheil, einerseits die specifischen Eigenthümkeiten besser würdigen, andererseits gleiche, event. auch verschiedenartige Punkte unter den einzelnen Gruppen leichter herausfinden zu können. Es ist verständlich, dass die Blutungscurven der frühesten Monate im Vordergrund des Interesses standen. Zu einer Zeit, wo man höchstens unsichere, sehr selten wahrscheinliche Schwangerschaftszeichen nachzuweisen im Stande ist, wo der Tastbefund oft ein unzureichendes Resultat ergiebt, da ist es von grossem Werth, Blutungscurven zu kennen, die dem Arzt die Diagnose der Extrauteringravidität nahe legen oder richtiger gesagt, angesichts derer der Untersucher an eine ektopische Schwangerschaft denken soll. Der Satz wäre vielleicht so zu formuliren, dass mit der Möglichkeit einer bestehenden ektopischen Schwangerschaft zu rechnen ist, sobald bei begründetem Verdacht auf Gravidität und atypischer Blutungscurve neben dem vergrösserten, aufgelockerten und dislocirten Uterus ein weicher, nicht scharf abgrenzbarer Tumor mit unebener Oberfläche nachzuweisen ist.

Blutungscurve I (Frau Schub., 5. 3. 1895).
1. Monat.



Letzte Regel.
Menstruation bisher regelmässig. 1 para.
Gonorrhoe (?).

Plötzlicher Eintritt mittelstarker Blutungen unter heftigen Schmerzen. Decidua nicht abgegangen. Uterus nach links verdrängt, elevirt, vergrössert; neben ihm eine undeutliche Resistenz.

Laparotomie. Gravidit. tub. extern. mens. prim. Hämatosalpinx. Chorionzotten.

Ueberblickt man die 18 Blutungscurven von erstmonatlichen Extrauteringraviditäten, so lassen dieselben, trotz der Mannigfaltigkeit ihrer äusseren Formen, bestimmte allgemeine Anhaltspunkte deutlich erkennen. Zunächst sind zwei Categorien von

Blutungscurve Ia (Frau Miess., 9. 10. 1899).
1. Monat.



Letzte Regel. Menstruation früher unregelmässig. V para. Gonorrhoe (?).

Plötzlicher Eintritt mittelstarker Blutungen. Am 27. IX. Deciduaabgang. Rechts vom Uterus eine gut faustgrosse, prall elastische Geschwulst. Seit Juli Schmerzen im Kreuz.

Laparotomie. Gravidit. tub. med. dextr. Hämatosalpinx.

Blutungscurve II (Frau Fiss., 4. 2. 1896).
1. Monat.



Letzte Regel. Menstruation normal. III para. Endometritis post partum.

Plötzlicher Eintritt mittelstarker Blutungen. Schmerzen in der Kreuzbeingegend. Keine Decidua. Uterus retrovertirt; neben ihm ein ca. hühnereigrosser Tumor.

Laparatomie. Gravidit. tub. med. dextr. Chorionzotten.

Blutungscurven hier gut von einander zu unterscheiden. Bei der ersten beobachten wir (Curve I und Ia), dass genau zu der Zeit,

Blutungscurve IIa (Frau Schö., 17. 5. 1897).
1. Monat.

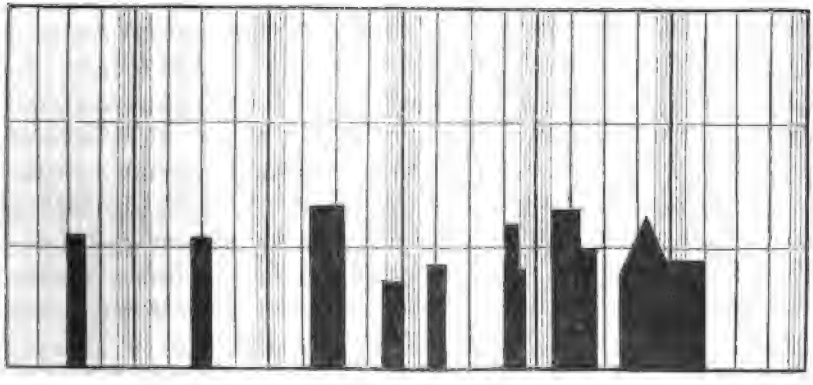

Letzte Regel. Menstruation meistens unregelmässig. VIII para. Uterus myomatös. Parametritis sinistr.

Andauernde Blutung von geringer Stärke. Heftige Schmerzen, besonders bei Defäcation. In der linken Beckenhälfte eine knollige, unebene, ziemlich derbe Geschwulst. Kein Deciduaabgang.

Laparotomie. Gravidit. tub. med. sinistr. Chorionzotten.

Blutungscurve IIb (Frau Polst., 5. 8. 1897).
1. Monat.

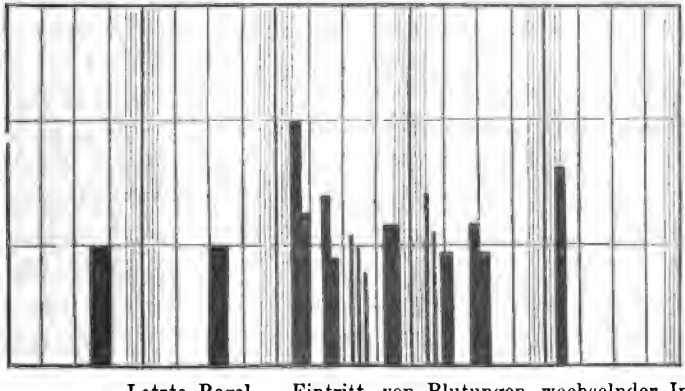

Letzte Regel. Menstruation normal. VIp. Endometrit. catar.

Eintritt von Blutungen wechselnder Intensität und in unregelmässigen Zwischenräumen. Ziehende Schmerzen im Unterleib. Kein Deciduaabgang. Der Douglas ausgefüllt von einer weichen Masse.

Laparatomie. Gravidit. tub. med. sinistr. Hämatocele. Chorionzotten.

wo die Periode normaler Weise wieder eintreten soll, dieselbe auch eintritt, aber doch durchgängig in wechselnder Stärke längere Zeit fortbesteht. Die andere Categorie zeigt (Curve II, IIa IIb), dass noch vor Ablauf des gewöhnlichen Zeitraumes die angeblich menstruale Blutung sich wieder einstellt, die sich dann in unregelmässigen Intervallen auf Wochen hinaus ausdehnt. Bei allen diesen Fällen dürfte diese länger andauernde atypische Menstrualblutung als eine Abortblutung aufzufassen sein, d. h. als Anzeige der unterbrochenen Weiterentwickelung des Eies. Ein charakteristisches Moment kommt beiden Categorien insofern zu, als bei keiner eine Cessatio mensium vorliegt. Bekanntlich wird auf dieses Symptom bei Erörterung der Symptomatologie der Extrauteringravidität in den Lehrbüchern viel Gewicht gelegt. Die Curven zeigen insgesammt, dass die Menses überhaupt noch nicht ausbleiben konnten, da die Gravidität in diesen Fällen kaum erst einen Monat besteht. Gerade dieser Umstand macht das Verständniss und die Deutung dieser Classe von Blutungscurven bisweilen recht schwierig. Um so mehr muss diese Gruppe hervorgehoben werden und darf als gut verwerthbares diagnostisches Hilfsmittel nicht unberücksichtigt bleiben. Wie oft wird der Arzt besonders in den Fällen von Extrauteringravidität vor die Nothwendigkeit gestellt, eine möglichst frühzeitige Diagnose zu stellen, um rechtzeitig Abhilfe zu schaffen, bevor die verhängnissvolle Katastrophe der Ruptur eintritt! Die graphische Aufzeichnung der Blutungsverhältnisse in zweifelhaften Fällen und das volle Verständniss für solche Curven werden ihm stets den richtigen Weg der Untersuchung, der weiteren Beobachtung und der Behandlung deutlich vorschreiben. Eine weitere charakteristische Eigenart der Curven, die unwillkürlich den Verdacht auf tubaren Abort lenken muss, liegt in dem atypischen Wiedereinsetzen und dem daran sich anschliessenden länger andauernden Verlauf von Blutungen geringer Intensität. Und um dies gleich vorauszuschicken, nehmen die Blutungen mit fortschreitender Gravidität an Stärke immer mehr ab. Im Gegensatz zu den gewöhnlichen uterinen Abortblutungen verleihen die Tubenabortblutungen den Curven im Allgemeinen einen gleichmässigeren, ruhigeren Charakter, eine Beobachtung, die aus einer Zusammenstellung dieser Curven leicht gemacht werden kann. Nur ein Fall (unter 50) wäre hier als Ausnahme anzuführen (cf. Curve III), wo in der That eine auffallend schwere äussere Blutung sich geltend machte, ein Ereigniss, welches auch von Herrn Geh. Rath Leopold

im Arch. f. Gyn. Bd. XIII ausführlich beschrieben worden ist und wie Herr Geh. Rath Leopold seiner Zeit besonders hervorhob, die Diagnose hauptsächlich irreleitete.

Blutungscurve III (Frau Schönh., 14. 5. 1897).
1. Monat.

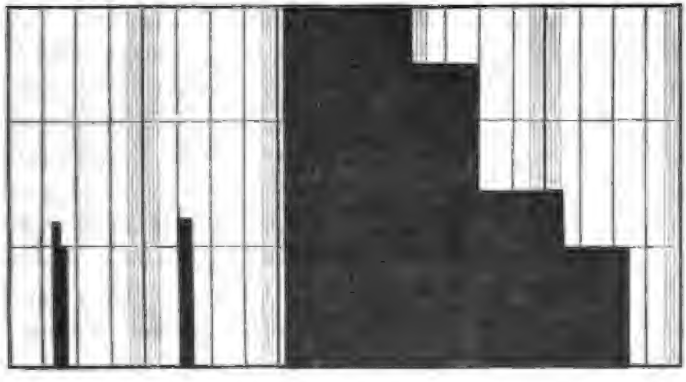

Letzte Regel. Menstruation regelmässig. Ip. Gonorrhoe. Endometritis. Typhus.

Auffallend schwere äussere Blutung. Tamponade. Uterus retroponirt, elevirt; rechts neben ihm eine teigige, apfelsinengrosse Geschwulst. Secretion der Brüste. Keine Decidua.

Laparatomie. Gravidit. tub. med. dextr. Chorionzotten.

Blutungscurve IVa (Frau Seid., 25. 6. 1895).
1. Monat.

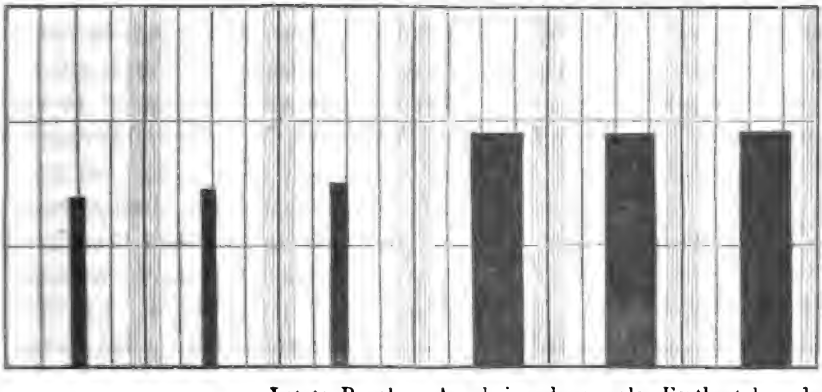

Letzte Regel. Oefters Menstruationsbeschwerden. Ip.

Anscheinend normales Fortbestehen der Menstruation. Seit April starke Schmerzen in der rechten Seite. Uterus retrovertirt, elevirt. Im Douglas ein circa hühnereigrosser Tumor. Kein Deciduaabgang.

Laparotomie. Gravidit. tub. med. dextr. Hämatosalpinx. Chorionzotten.

Ferner dürfte auch die Besprechung von drei anderen hierhergehörigen Fällen ein besonderes Interesse beanspruchen, da es ebenfalls Ausnahmefälle sind, bei denen die Menses in nahezu typischer Weise verliefen. Es würde diese Thatsache für die Bemerkung Olshausen's sprechen, dass bei Extrauteringraviditäten die Menstruation nicht mit der gleichen Regelmässigkeit ausbleibt, wie bei der intrauterinen. Betrachtet man sich aber eine solche Curve genauer (z. B. Curve IVa), so darf man, wie der erste Blick zeigt, von einem normalen Fortbestehen des Menses nicht sprechen. Während in den ersten drei Monaten die menstruale Blutung selten über drei Tage andauerte und ohne irgendwelche Schmerzen verlief, machten sich in den letzten drei Monaten vor der Operation derartig schmerzhafte Exacerbationen geltend, dass die betreffende Kranke während der jedesmal acht Tage andauernden Blutungen zu Bett liegen musste. Höchstwahrscheinlich trat schon vor dem erstmaligen Einsetzen der stärkeren, schmerzhaften Blutung die Conception ein, worauf jedoch bald das Ei abgestorben ist. Vor Allem diese anhaltenden Schmerzen und die dadurch bedingte Arbeitsunfähigkeit führten die Kranke in die Anstalt, wo zuerst an eine Adnex-Erkrankung gedacht wurde, da keine Symptome für Extrauteringravidität ausfindig zu machen waren und zunächst die Blutungscurve nicht dafür sprach. Auch der zweite hierher gehörige Ausnahmefall bedarf einiger erläuternder Worte. In dem betreffenden Krankenjournal steht der Schlusssatz: „Die Diagnose muss hier offen gelassen werden zwischen einem Kystom rechterseits und zwischen Extrauteringravidität. Für letztere spricht die Secretion der Brüste, für ersteres das Nichtausbleiben der Regel.“ Die nochmals genau aufgezeichnete Blutungscurve (Curve IVb) bietet aber höchst auffallende Symptome dar, die nicht unberücksichtigt bleiben dürfen. Aus ihr ist ersichtlich, dass in der zweiten Woche des März die letzte regelmässige menstruale Blutung von 3 Tagen in Erscheinung getreten war. In auffallendem Contrast bezüglich der Stärke und der Dauer stehen die Blutungen in den Monaten Mai und Juni zu denjenigen des Monates April. Da die Kranke den muthmaasslichen Conceptionstermin auf Mitte bis Ende März verlegt, so wäre wohl mit grösster Wahrscheinlichkeit anzunehmen, dass die stärkeren und mit „kolikartigen“ Schmerzen verbundenen Blutungen im Mai und Juni schon Abortblutungen waren. Wie auch aus mehreren anderen Fällen deutlich hervorgeht, muss auf die mit dem Einsetzen atypischer uteriner Blutungen

Blutungscurve IVb (Frau Scho., 10. 6. 1895).
2. Monat.



Letzte Regel. Menstruation stets normal. VIII para.

Anscheinend normales Fortbestehen der Regel. Uterus elevirt, in Symphysenhöhe stehend. Im Douglas ein kugliger Tumor von elastischer Consistenz. Zur Zeit der Menses starke Schmerzen.

Laparotomie. Gravidit. tub. med. sinistr. Hämatocele. Chorionzotten.

auftretenden Schmerzen im Unterleib Gewicht gelegt werden. Wie häufig werden diese ziehenden, kolikartigen oder wehenartigen Schmerzen selbst mit genauer Localisation einer betreffenden Seite angegeben! Martin meint sogar, dass die atypischen Blutungen bei Nachweis einer Sactosalpinx nur dann ein Symptom der beginnenden Ausstossung des Eies bei tubarer Gravidität ist, wenn dieselben von jenen Schmerzanfällen begleitet sind. Gerade diese Curve zeigt recht deutlich, wie sehr es darauf ankommt, in unklaren Fällen die Menstruationsverhältnisse mit peinlichster Genauigkeit graphisch darzustellen. Die anscheinend zusammenhanglose Zeichnung erklärt oft mit einem Schlage vieles vorher Unverständliche und Uncombinirbare. Es möge damit nicht gesagt sein, dass die Curve allein die Diagnose „Extrauteringravidität" sichern soll; sie giebt dem Kundigen im Hinblick auf ihr atypisches Verhalten ein Hilfsmittel an die Hand, den richtigen Weg der Untersuchung weiter zu gehen. Es wird ihm dann auch in den meisten Fällen gelingen, die anatomischen und physiologischen Veränderungen in den Sexualorganen nachzuweisen.

Auch die dritte Kranke, von der bei ihrer Aufnahme sofort eine Blutungscurve (cf. Curve IV c) angelegt wurde, giebt an, dass die Menses nie ausgeblieben, sondern, wie immer, zur richtigen Zeit eingesetzt

Blutungscurve IVc (Frau Buchm., 12. 12. 1898).
2. Monat.

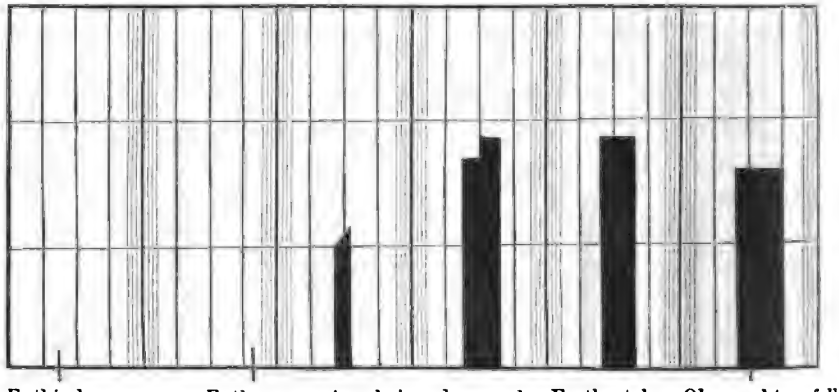

hätten. Seit ihrer Entbindung im Januar hielten die Blutungen jedoch länger als früher an, und im Juni sei ein Ohnmachtsfall, verbunden mit einem Schüttelfrost (?), aufgetreten. Die Curve ähnelt in vielen Stücken der vorigen. Man übersieht mit dem ersten Blick, dass es sich um keine normale Menstruationscurve handelt, dass irgend etwas Besonderes vorliegen muss. Die betreffende Frau ist zweifelsohne sofort nach ihrer Entlassung aus der Anstalt wieder gravid geworden; die geringe Blutung im März ist schon nicht mehr als normale Menstrualblutung anzusehen; die atypischen Blutungen der folgenden 3 Monate künden das frische Absterben des Eies an. Der bei der Kranken gefühlte rechtsseitige Tumor wurde als starre abgekapselte Exsudatmasse aufgefasst, eine Annahme, die durch das fast sechs Wochen andauernde, fieberhafte Wochenbett volle Berechtigung hatte. Bei der Laparatomie fand sich eine Graviditas tubaria med. dextra jüngsten Datums mit Hämatocelenbildung.

Um die letzten Gruppen — die Extrauteringraviditäten des zweiten, dritten und vierten Monates — gleich zusammenfassend zu erörtern, so ist natürlich, je weiter die Gravidität vorgeschritten

ist, der Nachweis derselben, aber auch die Deutung der verschiedenen Blutungscurven eine einfachere und leichtere. Schon

Blutungscurve Va (Frau Brau., 22. 7. 1899).
2. Monat.

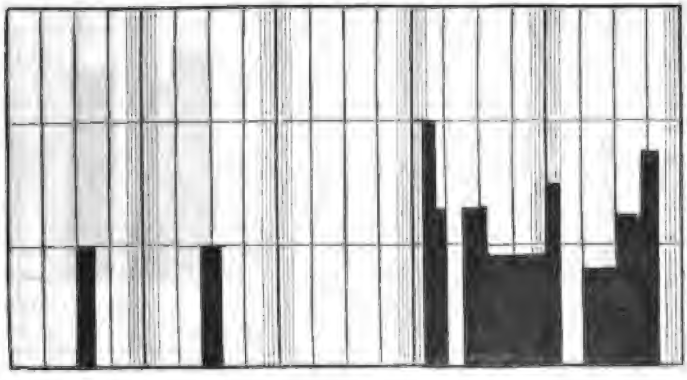

Letzte Regel. Menstruation stets regelm. VIIp. Fieber im Wochenbett.

Plötzlicher Eintritt mittelstarker Blutungen. Collapsartige Zustände. Uterus vergrössert, elevirt. An Stelle der rechten Adnexe eine teigige, ca. gänseeigrosse Geschwulst. Kein Deciduaabgang.

Laparotomie. Gravidit. tub. med. dextr. Chorionzotten.

Blutungscurve Vb (Frau Böh.).
2. Monat.



Letzte Regel. Menstruation immer normal. IIpara. Lues.

Plötzlicher Eintritt mittelstarker Blutungen. Abgang von Fetzen. Uterus retroflectirt; rechts neben ihm eine ca. apfelgrosse Geschwulst von höckeriger Oberfläche.

Laparotomie. Gravidit. tub. med. dextr. Hämatosalpinx. Chorionzotten.

Blutungscurve Vc (Frau Richt., 26. 4. 1896).
3. Monat.

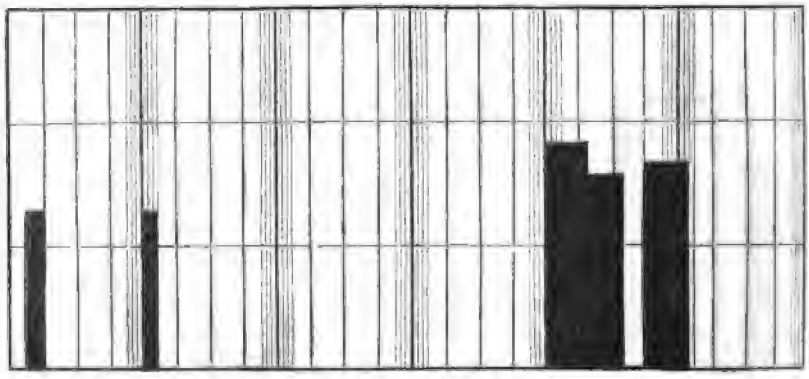

Letzte Regel. Menstruation immer regelmässig. VI para. Endometritis. Manuelle Placentarlösung.

Uterus vergrössert, elevirt: neben ihm linkerseits ein teigiger Tumor. Plötzlicher Eintritt schwächerer Blutungen, dabei heftige Schmerzen im Unterleib. Schwindelanfälle. Abgang deciduaähnlicher Massen.

Laparotomie. Gravidit. tub. med. sinistr. Hämatosalpinx. Chorionzotten.

die Angabe, dass die Menses, wenn auch nur einmal, weggeblieben sind, muss dem Untersucher den Verdacht auf Gravidität höchst wahrscheinlich machen. Fast bei jedem der hierher gehörigen Fälle sind unsichere und vor Allem wahrscheinliche Schwangerschaftszeichen nachgewiesen worden. Allen Curven (cf. Curve Va, b, c) ist der Befund gemeinsam, dass nach einer einmonatlichen, bezw. zwei- und mehrmonatlichen Amenorrhoe, ungefähr zum normalen Termin eine menstruationsähnliche Blutung sich wieder einstellt, im Anschluss daran aber eine atypische, stärkere Blutung fortbesteht und zwar durchschnittlich 3—4 Wochen lang. Es wurde schon bei den Blutungscurven der ersten Gruppe bemerkt, dass diese letzte vermeintliche Menstruation als Abortblutung aufzufassen sei, um so mehr, als derartig lang andauernde, stärkere Metrorrhagien andere Erkrankungen der inneren Sexualorgane unwahrscheinlich machen. Nimmt man z. B. die acuten und subacuten Zustände einer Eierstocks- oder Eileiter-Entzündung an, so sind bekanntlich, ebenso wie bei den meisten ovariellen Tumoren, die dabei auftretenden Blutungen meistentheils von viel geringerer Stärke und kürzerer Dauer. Schon dadurch legt die Curve an sich es uns nahe, an einen Abort zu denken und drängt unwillkürlich dazu, bei der inneren Untersuchung unser Augenmerk auf

etwaige anatomische und physiologische Veränderungen der Sexualorgane zu richten. Es möchte bei den Fällen dieser Gruppe be-

Blutungscurve VIa (Frau Hes., 3. 11. 1897).
2. Monat.

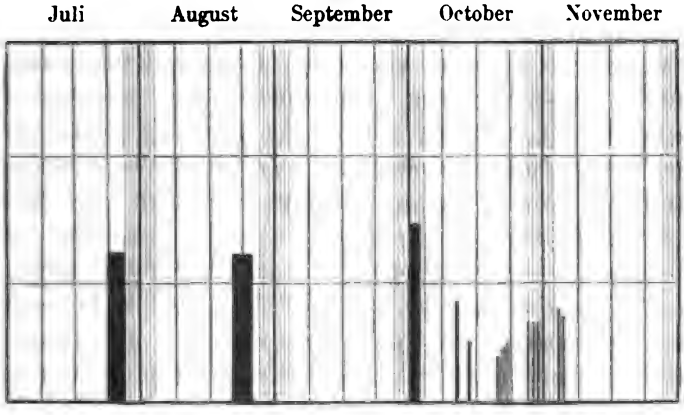

Letzte Regel. Bis zum 16. Jahr Menstruation unregelmässig. V para. Endometritis. Excochleation.

Auffallend geringe Blutung. Starke Schmerzen beim Stuhlgang. Hinter dem anteflectirten Uterus eine teigige Geschwulst, die fast die ganze linke Beckenhälfte ausfüllt.

Laparotomie. Gravidit. tub. ext. sinistr. Fötus.

Blutungscurve VIb (Frau Mül., 16. 1. 1896).
2. Monat.



Letzte Regel. Menstruationsblutg. immer stark. IV para.

Auffallend geringe Blutung. Links neben dem vergrösserten Uterus ein prall-elastischer Tumor, der bis an die linke Beckenwand reicht. Kein Deciduaabgang!

Laparotomie. Gravidit. tub. sinistr. Hämatocele. Chorionzotten.

sonders hervorgehoben werden, dass die Curven mit ihren abwechselungsreichen äusseren Formen in den objectiven Befunden nach zweifelhaften Fällen jedesmal den Ausschlag gegeben haben. Fehldiagnosen sind in dieser Gruppe niemals gestellt worden; in zwei Fällen (cf. Curve VIa und VIb) wurde nur, da die Blutungscurve nicht den Charakter der intensiveren Blutung darbot, als in zweiter Linie in Betracht kommend ein Ovarialtumor oder eine subacute Adnex-Erkrankung angenommen. Die pathologisch-anatomischen Befunde ergaben, dass es sich in beiden Fällen um ganz frische Tubar-Aborte gehandelt hat. Zufälliger Weise ist auch in beiden Fällen der Fötus noch erhalten gewesen, der eine von $1^1/_2$ cm Länge und ca. $^1/_2$ cm Breite, der andere von $2^1/_2$ cm Länge und ca. $^1/_2$ cm Breite. In nur wenig Fällen stimmt die Grösse des Eies völlig überein mit der durch die Blutungscurve vorher gewonnenen Dauer der Schwangerschaft. Der Grund hierfür liegt einerseits in der pathologischen Veränderung des Fruchtbehälters, andererseits in den abnormen räumlichen Verhältnissen desselben, sodass das Ei in seiner Entwickelung und dementsprechend in seiner Grösse zurückbleiben muss. Als maassgebend für die Beurtheilung der jeweiligen Grössenverhältnisse des Eies sind die darüber niedergelegten Angaben und Befunde in dem geburtshilflich-anatomischen Atlas: „Uterus und Kind von der ersten Woche

Blutungscurve VIIa (Frau Sfie., 19. 9. 1886).

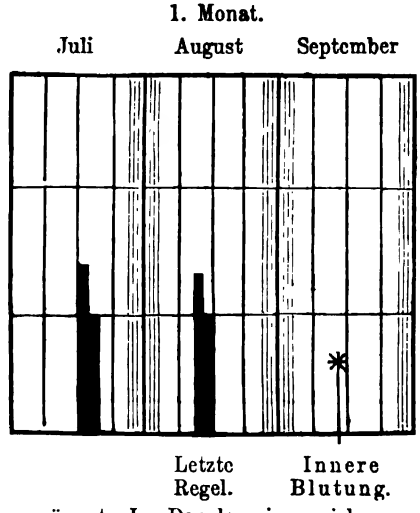

IIpara. — Uterus vergrössert. Im Douglas eine weiche wurstförmige Resistenz. Laparotomie. Gravidit. tub. med. sinistr. Ruptur. Chorionzotten.

der Schwangerschaft bis zum Beginn der Geburt" von Herrn Geheimrath Leopold zu erachten.

Wesentlich einfacher gestaltet sich das Bild der Blutungscurve,

Blutungscurve VIIb (Frau Schlei., 21. 3. 1896).
3. Monat.

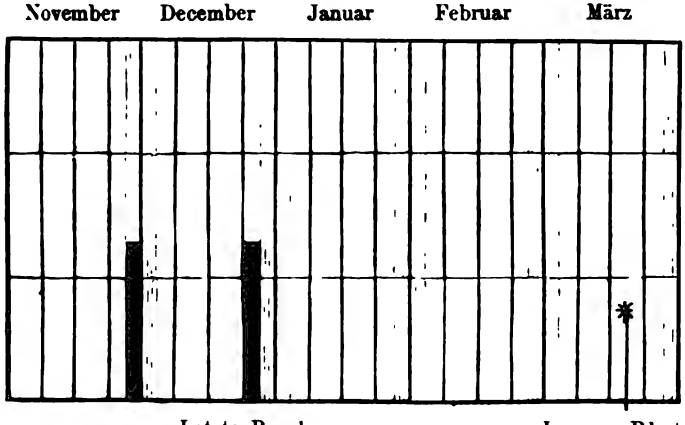

Xpara. — Wegen grosser Schmerzhaftigkeit Uterus und Adnexe nicht durchzufühlen.

Laparotomie. Gravidit. tub. med. sinistr. Ruptur. Chorionzotten.

Blutungscurve VIIc (Frau Schl., 21. 4. 1898).
2. Monat.

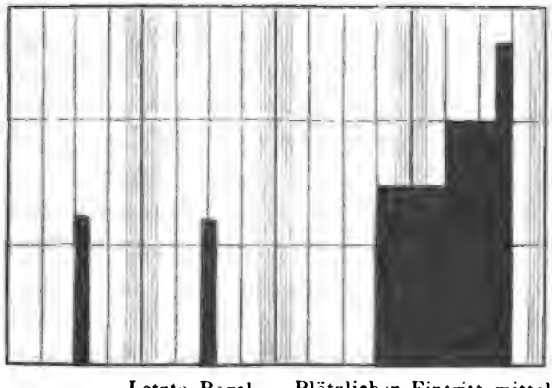

Letzte Regel. Menstruation immer regelmässig. Xpara.

Plötzlicher Eintritt mittelstarker Blutungen. Am 8. April Abgang eines taubeneigrossen (?) Fetzen. Im März plötzliche schneidende Schmerzen im Leib.

Laparotomie. Gravidit. tub. med. dextr. im Zustand des Abortus und frisch rupturirt. Chorionzotten.

sobald das wachsende Ei die Wand der Tube zur Ruptur bringt. In 6 (unter 50 Fällen) Beispielen deutet die Curve den Eintritt dieser plötzlichen, verhängnissvollen Katastrophe an, bei welcher die gewöhnlichen Erscheinungen der inneren Blutung (schwerer Collaps, Ohnmachten, kleiner, flatternder Puls, peritonitische Reizungen) im Vordergrund des Symptomcomplexes stehen. Dieses Ereigniss tritt so plötzlich auf, dass es zu uterinen Blutungen gar nicht kommt (cf. Curve VIIa, VIIb). Es ist auffallend, dass der Zeitpunkt der Ruptur, wie aus den Curven zu ersehen ist, fast immer zusammenfällt mit demjenigen der für gewöhnlich einsetzenden Menstruationblutung.

Schliesslich sei noch Fall VIIc hinzugefügt, bei dem neben einer frischen Ruptur bereits längere Zeit ein Abort bestanden hat. Die Blutungscurve ist gar nicht anders zu deuten, als dass eine Loslösung des Eies seit Wochen schon im Gange ist. Die atypischen Blutungen und der Abgang von blutigen Stücken wiesen mit Bestimmtheit darauf hin. Bei der Laparatomie zeigte sich ausserdem die hintere Wand des rechten tubaren Fruchtsackes ganz frisch rupturirt. Die allerdings kurze Zeit vor der Operation angegebenen stärkeren Schmerzen rechterseits und die leichten peritonitischen Reizungen waren nicht auffallend genug, um uns von einer Ruptur des Fruchtsackes zu überzeugen. Dieselbe Kranke hatte bereits 2 Jahre vorher eine Ruptur der graviden linken Tube gut überstanden.

Wie Eingangs erwähnt, muss den Blutungscurven der ersten Monate der grösste Werth beigemessen werden. Der Arzt hat in der That an diesen eine wesentliche Unterstützung in der Diagnosenstellung.

Vielleicht gelingt es mit der Zeit, feinere und charakteristischere Merkmale an den Curven ausfindig zu machen. Vorläufig dürften diese an sich schon als diagnostisches Hilfsmittel bei frühzeitiger Extrauteringravidität volle Beachtung beanspruchen. Es ist sicherlich nicht zu weit gegangen, wenn man bekennt, dass es ebenso fehlerhaft gehandelt wäre, bei den oben genannten Erkrankungen der inneren Sexualorgane eine derartige Curve nicht anzulegen, wie bei einer Wöchnerin es zu unterlassen — abgesehen von der Temperatur —, den Puls in einer Curve auf das Genaueste aufzuzeichnen. So war es denn auch der Hauptzweck der Arbeit, auf diese Blutungsanomalien abermals aufmerksam zu machen und vor Allem dem Arzt die graphische Aufzeichnung der Menstruationsverhältnisse anzuempfehlen.

Aus Prof. L. Landau's Frauenklinik zu Berlin.

Ueber intraovarielle Bildung mesonephrischer Adenomyome und Cystadenomyome.

Von

Dr. med. **Agnes von Babo.**

(Mit 3 Abbildungen im Text.)

Dass die Schläuche der Urniere im Ovarialhilus nicht immer blind endigen, sondern über den Bereich desselben weit in die Eierstockssubstanz vordringen können, ist in den letzten Jahren in überraschender Weise bekannt geworden. Bühler[1]) zuerst hat dies beim Fuchs und bei einem 9monatlichen menschlichen Embryo nachgewiesen. Er fand, dass die Zellstränge (Markstränge) der Urniere, eingebettet in einen Mantel derben Bindegewebes — untereinander als „Grundstrang" zusammenhängend — in ihrer Hauptverlaufsrichtung von der Hilusmitte nach der Ovarialperipherie hin ausstrahlen, dass sie in die inneren Partien der Rindenschicht und daselbst in das Innere der dort gelegenen Eiballen vordringen. Einige Jahre später beschrieb v. Franqué[2]) einen interessanten Fall von Urnierenresten im Ovarium, der den Bühler'schen Befund beim erwachsenen Weibe bestätigte. Es handelt sich hier um das Ovarium einer 24jährigen Frau (Opara), das durch Laparotomie entfernt worden war. v. Franqué gelangt bei seinen Unter-

1) Bühler, Beiträge zur Kenntniss der Eibildung beim Kaninchen und der Markstränge des Eierstocks beim Fuchs und Menschen. Zeitschrift für wissenschaftliche Zoologie. 1894. Bd. 58. H. 2.

2) v. Franqué, Ueber Urnierenreste im Ovarium, zugleich ein Beitrag zur Genese der cystoiden Gebilde in der Umgebung der Tube. Zeitschrift für Geburtshülfe u. Gynäkologie. Bd. 39. Heft 3. 1898.

suchungen zu dem Ergebniss, dass innerhalb des Eierstockes bis dicht unter die Oberfläche des Organs hin cystisch erweiterte, Urnierencanälchen entstammende Hohlräume entstehen können, die schon dem unbewaffneten Auge sichtbar sind. Er fasst diese Erweiterungeu als Retentionscysten auf. v. Franqué hat sich, wie er jüngst berichtet, überzeugt[1]), dass ein „Grundstrang" bei geeigneter Untersuchung im Hilus „fast jeden Ovariums" nachweisbar ist.

Weiter liegt eine hierhergehörige Beobachtung von S. Neumann[2]) vor. Er traf bei einem Fall von Adenomyom des Uterus und der Tuben gleichzeitig Urnierenkeime im Eierstock an, die sich bis in die Parenchymschicht hinein erstreckten, die aber nicht adenomatös gewuchert waren, und kommt zu dem Resultat, dass die im Ovarium nachgewiesenen pathologischen Drüsen- und Cystenformationen vom epoophoralen Theil der Urniere abstammen und den schon längst gekannten Marksträngen entsprechen.

In allen 3 Fällen (Bühler, v. Franqué, S. Neumann) handelt es sich lediglich um embryonale Durchwachsungsprocesse der Keimdrüse (Ovarium) und der Urniere (Mesonephros); in keinem liegt eine eigentliche Geschwulstbildung von letzterem Organ aus vor, auch in den Fällen von v. Franqué und S. Neumann nicht, wo nur die embryonalen Formationen durch Retentionscystenbildung deutlicher in Erscheinung treten.

Ein vierter von mir selbst beobachteter Fall zeigt nun ein ganzes System von Drüsenschläuchen und Cystenbildungen, die vom Hilus in die Ovarialsubstanz bis zur Peripherie eindringen. Hier befindet sich das Epithel des Mesonephros im Gegensatz zu den erstgenannten Fällen im Wucherungszustand (Mitosen!), so dass wir hier eine echte adenokystomatöse Geschwulstbildung von seiten intraovarieller Theile des Mesonephros vor uns haben.

Makroskopisch präsentirten sich die betreffenden Ovarien, die von einer 64jährigen Frau bei der Section im pathologisch-anatomischen Institut der Universität Zürich (Professor Ribbert) gewonnen wurden, unter dem Bilde der kleincystischen Degeneration, und ich habe auf Veranlassung meines verehrten Lehrers, Professor Ribbert, diesen Befund, der die Genese gewisser Fälle klein-

1) v. Franqué, Salpingitis nodosa isthmica und Adenomyoma tubae. Zeitschrift für Geburtshülfe u. Gynäkologie. Bd. 42. Heft 1. 1900.

2) S. Neumann, Ueber einen neuen Fall von Adenomyom des Uterus und der Tuben mit gleichzeitiger Anwesenheit von Urnierenkeimen im Eierstock. Archiv für Gynäkologie. Bd. 58. Heft 3. 1899.

cystischer Entartung des Eierstocks („Hydrops folliculorum") aus intraovariellen Resten der Urniere bewies, in einem in Virchow's Archiv (Bd. 161, H. 1, 1900) erschienenen Aufsatz („Ein Fall von kleincystischer Entartung beider Ovarien") behandelt.

Da meine Befunde im Gegensatz zu den Fällen v. Franqué's und S. Neumann's besonderer Art erschienen, so habe ich Veranlassung genommen, sie mit dankenswerther Genehmigung von Herrn Professor Ribbert und freundlicher Anleitung des Herrn Privatdocenten L. Pick im Laboratorium der Professor Landau'schen Frauenklinik (Berlin) auch in Beziehung zu der in Discussion befindlichen Frage von den mesonephrischen Adenomyomen zu bringen.

Bekanntlich hat v. Recklinghausen[1]) vor einigen Jahren den Nachweis erbracht, dass die Epithelien eines grossen Theiles tubarer und uteriner Adenomyome vom Mesonephros, und zwar von dem distalen Abschnitt des Wolff'schen Körpers stammen. Seine Hauptgründe für diesen Ursprung liegen in der Morphologie und in der Localisation dieser Geschwülste. Für einen anderen Theil von Adenomyomen des Uterus hat er als Matrix der Geschwulstepithelien die Gebärmutterschleimhaut, somit also das Epithel der Müller'schen Gänge nachgewiesen.

Diese Anschauung v. Recklinghausen's hat neben anderen Autoren (L. Aschoff, Rob. Meyer) besonders L. Pick auf Grund eingehender Untersuchungen[2]) befestigt und weiter ausgebildet, indem er die Adenomyome mesonephrischen Ursprungs in der Leistengegend und im hinteren Scheidengewölbe als wohlcharakterisirte

1) Fr. v. Recklinghausen, Die Adenomyome und Cystadenome der Uterus- und Tubenwandung etc. Berlin. Hirschwald. 1896.

2) L. Pick: a) Ein neuer Typus des voluminösen paroophoralen Adenomyoms; zugleich über eine bisher nicht bekannte Geschwulstform der Gebärmutter (Adenomyoma psammopapillare) und über totale Verdoppelung des Eileiters. Dieses Archiv. Bd. 54. H. 1. 1897; b) Die Adenomyome der Leistengegend und des hinteren Scheidengewölbes, ihre Stellung zu den paroophoralen Adenomyomen der Uterus- und Tubenwandung v. Recklinghausen's. Dieses Archiv. Bd. 57. H. 2. 1898; c) Ueber Adenomyome des Epoophoron und Paroophoron (mesonephrische Adenomyome). Virchow's Archiv. Bd. CLVI. S. 507. 1899; d) Ueber die epithelialen Keime der Adenomyome des Uterus und ihre histologische Differentialdiagnose. Dieses Archiv. Bd. 60. H. 1. 1899.

Vergl. auch die Darstellung der Adenomyomlehre bei L. Landau, Anatomische und klinische Beiträge zur Lehre von den Myomen. Urban und Schwarzenberg. Berlin u. Wien. 1899.

Geschwulstgruppen beschrieb und vor Allem dadurch, dass er an zweifellosen im menschlichen Organismus erhaltenen Urnierencanälchen — am Epoophoron — die Fähigkeit zur Bildung charakteristischer Adenomyome vom typischen makro- und mikroskopischen Verhalten der v. Recklinghausen'schen Tumoren nachwies.

Die „Urnierentheorie" v. Recklinghausen's hat nun freilich nicht allgemeine Zustimmung gefunden, insbesondere wollen Kossmann[1]) und v. Lockstädt[2]) die Epithelelemente aller Geschwülste dieser Kategorie auf das Epithel der Müller'schen Gänge zurückführen. Die epithelialen Grundlagen der Adenomyome am Uterus und an der Tube sollen nach diesen Autoren nicht in embryonal transponirten Bruchstücken des Wolff'schen Körpers, sondern in embryonalen Versprengungen vom Epithel des Müller'schen Ganges, bez. in der embryonalen Bildung accessorischer Müller'scher Gänge zu suchen sein („Schleimhauttheorie" der Adenomyome). Dieser principielle Widerspruch gegen die Lehre v. Recklinghausen's ist meines Erachtens nach dem Nachweis der epoophoralen Adenomyome nicht mehr aufrecht zu erhalten, zumal L. Pick die von v. Franqué versuchte Umdeutung seines Falles von „epoophoralen Adenomyomen" durch seine neuerlichen Ausführungen[3]) endgültig widerlegt hat.

Immerhin schien weitere Untersuchung der L. Pick'schen Anschauung, dass die im Organismus der Erwachsenen restirenden sicheren Abkömmlinge des Mesonephros (Epoophoronschläuche) zur Erzeugung der v. Recklinghausen'schen Adenomyome befähigt seien, wünschenswerth, und darum prüfte ich, wieweit an den intraovariellen Urnierenproducten unseres Falles eine solche Fähigkeit etwa zum Ausdruck käme. Ich ging dabei von der Voraussetzung aus, dass die Gebilde in Bühler's, v. Franqué's, S. Neumann's und meinem Falle, welche vom Eierstockhilus in die Ovarialsubstanz ausstrahlen, genetisch als Urnieren-Derivate absolut eindeutig seien, und dass ein Ursprung vom Epithel des

---

1) R. Kossmann, Die Abstammung der Drüsenschläuche in den Adenomyomen des Uterus und der Tuben. Eine kritische Studie. Dieses Archiv. Bd. 54. H. 2. S. 359ff. 1897.

2) v. Lockstädt, Ueber Vorkommen und Bedeutung von Drüsenschläuchen in den Myomen des Uterus. Inaug.-Diss. Königsberg i. Pr. 1898. Zugleich Monatsschr. für Geburtsh. u. Gynäkol. Bd. 7. H. 2. S. 188ff. 1898.

3) L. Pick, Ist das Vorhandensein der Adenomyome des Epoophoron erwiesen? Centralblatt für Gynäkol. 1900. No. 15.

Müller'schen Ganges für diese überhaupt nicht in Erwägung gezogen werden könne.

Zu meiner Ueberraschung ist das nun neuerdings doch in einem Aufsatze des Amerikaners Russell[1]), betitelt: „Versprengte Keime des Müller'schen Ganges in einem Eierstock", geschehen und ich möchte daher hier zunächst auf diese Publication eingehen:

„Der fragliche rechte Eierstock wurde bei Gelegenheit einer Operation wegen cystischen Adenocarcinoms des linken Eierstocks mit entfernt, da er in Adhäsionen eingebettet war, die Frau aber bereits über die Menopause hinaus war. Derselbe wurde in Müller'scher Flüssigkeit gehärtet und mit Hämatoxylin und Eosin gefärbt. Bei der mikroskopischen Untersuchung war R. erstaunt, Bezirke zu finden, welche völlig mit Uterindrüsengewebe und Zwischendrüsenzellgewebe übereinstimmten. Es wurden nun Serienschnitte durch den Ueberrest gemacht, und es fand sich, dass ähnliche Herde überall darin zerstreut waren, und dass dieselben an einzelnen Stellen von Bündeln ungestreifter Muskelzellen umgeben waren. An der Hinterfläche in beträchtlicher Entfernung vom Hilus war eine seichte Grube, die sich nach der Bauchhöhle hin öffnete, theilweise mit diesem Gewebe von uterinem Typus ausgefüllt. Das diese Grube bedeckende Epithelium verlor sich allmälig in einer einfachen Lage niedriger Cylinderzellen und breitete sich an den Rändern der Grube als Keimepithel über die Oberfläche auf eine kurze Strecke hin aus. Ein grosses Corpus luteum, das den äusseren Pol einnahm, war zu zwei Dritttheilen von einem schmalen Saum Cylinderzellen umgeben, welcher sich stellenweise in die Tiefe des unterliegenden Gewebes hinab erstreckte und drüsenähnliche Structur zeigte. In dem Eierstocksgewebe selbst fanden sich mit Cylinderepithel ausgekleidete Räume, theilweise sogar ausgesprochene Cilien daran. Darunter lag ein Streifen von Drüsen eingebettet in Bindegewebe. Die Drüsen waren gerade so angeordnet wie in normaler Uterusschleimhaut, öffneten sich in jene Räume, deren Epithel in Zusammenhang mit dem übrigen continuirlich überging. Das Zwischenbindegewebe war aus kleinen Zellen zusammengesetzt, deren runde oder ovale Kerne sich dunkel färbten und den Zellleib völlig ausfüllten, ganz übereinstimmend mit den Zellen des Uterusschleimhautstromas. Unterhalb der Räume waren Muskelbündel mehr oder weniger concentrisch angeordnet, von denen Streifen in das Eierstocksgewebe hineingingen.

Leukocyten und rothe Blutkörperchen mit unbestimmten Umrissen füllten zum Theil die Räume. Das Ganze bildete eine genaue Wiedergabe eines Abschnittes von uteriner Schleimhaut und Musculatur: die Anordnung dieser Gewebe machte den Eindruck, dass sie ein zusammenhängendes System von der Grube an der Hinterfläche zu einem Cystenraume an der Vorderfläche bildeten."

---

1) Russell, Aberrant portions of the Müllerian Duct found in an ovary. Bulletin of the Johns Hopkins Hospital. Vol. X. Jan.—März 1899. — Referirt im Centralblatt für Gynäkologie, 1900. — Das Original wurde mir vom Referenten, Herrn Generalarzt Dr. Luehe in Königsberg i. Pr., freundlichst zur Einsicht überlassen.

Ueberblickt man die einzelnen Daten des Falles, so scheint es mir durchaus unverständlich, warum Russell auf eine embryonale Verlagerung gerade des Müller'schen Ganges in das Ovarium als Matrix für die intraovariellen Neubildungen in seinem Fall zurückgreift. Eine solche ist entwicklungsgeschichtlich ein absolutes Paradoxon. Denn Keimdrüse und Müller'scher Gang liegen auf der ganz entgegengesetzten Seite der Urnierenfalte, das Ovarium auf der medialen und der Müller'sche Gang auf der lateralen Seite und sind durch die ganze Masse des Wolff'schen Körpers von einander getrennt. Russell scheint allein durch die Aehnlichkeit gewisser Formationen der Drüsenanordnungen im Ovarium seines Falles mit der Mucosa corporis uteri zu der Annahme einer genetischen Verbindung der ersteren mit dieser gelangt zu sein. Und doch wissen wir, dass es es eine ganz generelle Eigenschaft der mesonephrischen Adenomyome ist, dass sie unbeschadet ihrer Localisation — ob an der hinteren Bauchwand, am runden Mutterbande, am Epoophoron, am Scheidendorsum oder Corpus uteri — bei lebhafterer adenomatöser Proliferation cytogenes Stroma erzeugen, so dass eventuell eine grosse structurelle Uebereinstimmung mit der Corpusschleimhaut sich ausbildet[1]). Bedenkt man ausserdem, dass v. Franqué im Hilus fast jeden Ovariums den „Grundstrang" fand. dass ferner bei Neugeborenen und Erwachsenen eine continuirliche Fortsetzung von diesem in das Ovarium hinein gesehen worden ist (Bühler, v. Franqué), dass ferner adenocystöse Bildungen auf dieser Grundlage im Eierstock sicher vorkommen (unser Fall in Virchow's Archiv, l. c.), so kann man, glaube ich, nicht zweifelhaft sein, wohin Russell's Fall gehört: es handelt sich um eine intraovarielle mesonephrische Adenombildung, die zu reichlicher Drüsenwucherung, zu „geschlossenen Ordnungen" und dementsprechend zur Production cytogenen Stromas führt und sich stellenweise sogar mit myomatöser Neubildung combinirt, d. h. sich in Form echter kleiner Adenomyome darstellt.

Die angeführte „seichte Grube" an der Hinterfläche des Eierstocks, die gefüllt war mit Gewebe von uterinem Typus und frei nach der Bauchhöhle hin sich öffnete, kann entweder ihren Ursprung haben von einem hier embryonal eingeschlossenen Urnieren-

---

1) Vgl. bei L. Landau, Anatomische und klinische Beiträge zur Lehre von den Myomen. Urban u. Schwarzenbach. Berlin u. Wien. 1899. S. 22 u. 23.

schlauch oder sie ist entstanden durch Platzen eines cystischen Raumes des Adenoms, so dass dessen Innenfläche frei an die Oberfläche zu liegen kam. Ein Unterschied zwischen der histologischen Vertheilung der adenomatösen Formen im Mark und in der Rinde ist bei Russell in der Beschreibung nicht gemacht. Nach den ausgezeichneten Illustrationen (s. insbesondere Tafel I, Fig. 2 und 3) betrifft die Geschwulstbildung jedoch sowohl Mark als Rinde, wie es bei der diffusen Ausbreitung von Urnierenbestandtheilen im Ovarium wohl überhaupt die Regel ist.

Stellenweise könnte der Fall Russell's auf meinen eigenen alsbald zu schildernden Fall projicirt werden. Es hätte auch gar nichts Wunderbares, wenn, wie Russell behauptet, es sich bei der vorliegenden Neubildung um ein „zusammenhängendes, sich im Ovarium ausbreitendes System" handelte. Denn es kann sich bei der embryonalen Aufnahme von Urniere in den Eierstock nicht bloss um Absprengungsvorgänge, sondern auch um continuirliche gegenseitige Durchwachsung der Substanz der Keimdrüse und des Wolff'schen Körpers handeln. Was nun in dem Russell'schen Fall an den mesonephrischen Adenomen trotz reichlicher adenomatöser Wucherung fehlt, das sind die specifischen Urnierenformen, die in der Beweisführung v. Recklinghausen's mit die führende Rolle spielen.

v. Recklinghausen beschreibt an den Drüsen seiner Adenomyome und ihren Verbindungen entsprechend den Bestandtheilen der Urniere (Janosik, Sirena, Waldeyer, v. Mihalkovics) Sammel- und Secretionsröhrchen, Endkolben mit Pseudoglomeruli, verschiedene Arten der Ampullen, parallelen Verlauf in bogigen Adern und Schenkeln, kammförmige, parallele Einmündungen von Sammelröhrchen in einer Ebene in Hauptampullen. Als Ergebniss seiner Befunde stellt v. Recklinghausen den Satz auf: „Die Anordnung und die Structur der Drüsenschläuche, mögen sie im Ganzen genommen oder in ihren einzelnen Abtheilungen betrachtet werden, stimmen mit dem Bauverhältniss der drüsigen Gestalten des Wolff'schen Organs Punkt für Punkt überein. Andere drüsige Apparate, vor allem auch diejenigen der Uterusschleimhaut, halten den Vergleich nicht in gleichem Maasse aus."

Als eine weitere Reproduction von Urnierenformen in den Adenomyomen hat L. Pick fortgesetzte dichotomische Theilungen der Tubuli in einem fornicalen mesonephrischen Adenomyom beschrieben und abgebildet (Taf. XXII, Fig. 1 in: „Die Adenomyome der Leistengegend und des hinteren Scheidengewölbes etc.", l. c.).

In sicheren schleimhäutigen Adenomyomen sind derartige Formationen, wenn man sich nur an die von v. Recklinghausen und L. Pick als wirklich typisch bezeichneten hält, nicht bekannt. oder wenigstens bei keinem Autor durch eindeutige Abbildungen gesichert. Freilich sind, wie P. wiederholt hervorhebt, wirklich specifische Urnierenformen auch in den mesonephrischen Adenomyomen selten. Sie sind nur in den geschlossenen Ordnungen ausgebildet und in relativ sehr wenigen der vorliegenden Fälle in ausgedehnterem Maasse vorhanden[1]) (vergl. Fall I v. Recklinghausen's und P.'s Fälle von voluminösem psammopapillären Corpusadenomyom, fornicalen und epoophoralen Adenomyomen).

Die besondere Bedeutung meines Falles liegt nun darin, dass hier aus den intraovariellen Urniereneinschlüssen nicht blos kleincystische Höhlchen, sondern stellenweise adenomatöse Wucherungsproducte hervorgehen und dass diese Bildungen sicherer mesonephrischer Herkunft völlig den geschlossenen Ordnungen der v. Recklinghausen'schen Adenomyome entsprechen, sowohl bezüglich des feinen histologischen Aufbaues (Production cytogenen Bindegewebes, Epithelzellformen) wie der Erzeugung specifischer, äusserst charakteristischer Urnierenformationen.

Die beiden Ovarien sind um das 3fache vergrössert. Die Oberflächen zeigen traubenartige, cystöse Hervorragungen von verschiedenster Grösse, bis Kirschgrösse. Auf dem Längsschnitt sind beide Organe ganz und gar durchsetzt von einer grossen Anzahl kleiner und grösserer Hohlräume. Das Stroma ist sehr reducirt und zeigt nur stellenweise mehr nach dem Centrum hin, vom Hilus ausgehend, schmälere Züge. Bei der mikroskopischen Untersuchung findet man zunächst schlauchartige Formen der von Bühler, v. Franqué, Neumann beschriebenen Art (Urnierentubuli) nebst allen möglichen Aufweitungen und Cystenbildungen.

Soweit habe ich diese Verhältnisse an anderer Stelle[2]) gewürdigt.

In anderen Bezirken aber ergeben sich nun differente, sehr eigenartige Bilder. Man trifft cylindrische Drüsenschläuche in gestrecktem oder gewundenem Verlaufe mit und ohne kolbige Endauftreibungen

---

1) Vergl. L. Pick, Ist das Vorhandensein der Adenomyome des Epoophoron erwiesen? l. c.

2) Betreffs der genaueren makro- und mikroskopischen Beschreibung verweise ich auf meine oben citirte Arbeit in Virchow's Archiv.

(Endkolben) an. Ferner Schläuche, die sich ampullenartig in ihrem Verlaufe erweitern. Viele münden in Cysten von verschiedenster Grösse und Form ein; auch stehen mehrfach Cysten durch Canälchen untereinander in Verbindung. Diese Epithelschläuche mit cystischen Erweiterungen finden sich sowohl in der Mark- wie in der Rindenschicht; sie durchsetzen das ganze Organ.

Ein besonderes Bild liefert z. B. ein Drüsenschlauch aus dem inneren Rindenbezirk des Ovariums, der sich an der Stelle einer Umbiegung zu einer ziemlich grossen, gestreckten, leicht gekrümmten Röhre erweitert (Fig. 1, ha). An der concaven Seite dieser Röhre

Figur 1.

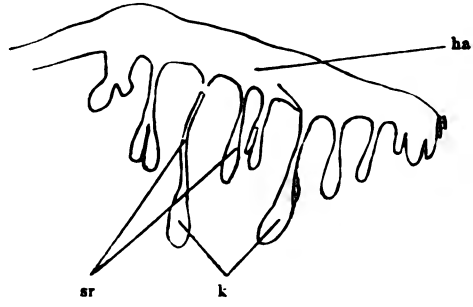

Figur 2.

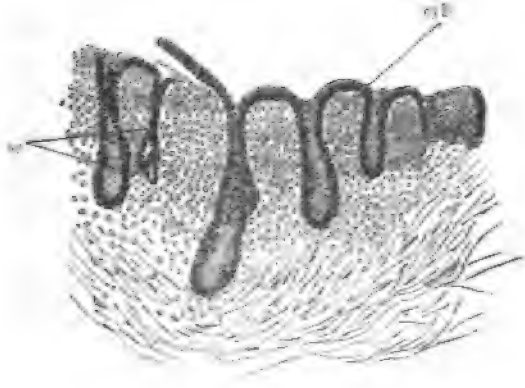

mündet eine Reihe, in gleicher Ebene liegender, parallel verlaufender Epithelschläuche (sr) ein. An ihren freien Enden besitzen sie grossentheils kolbige Auftreibungen (Endkolben k). Einzelne der kleinen Schläuche sind zweitheilig. Das ganze System dieser Röhrchen gehört ganz ausgesprochen zu denen, wie sie v. Reckling-

Figur 3.

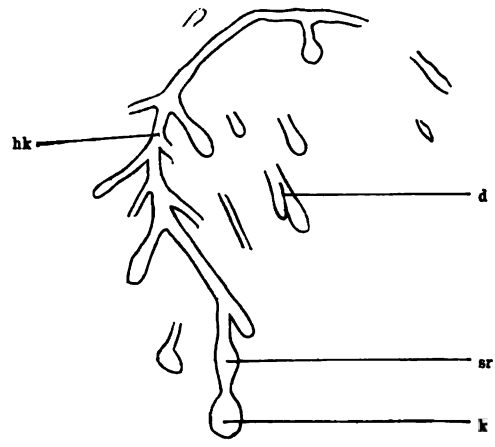

hausen als kammförmig bezeichnet, und wie diese stellt es ein Diminutivepoophoron (ein „Parovarium in verjüngtem Maassstab“) dar. In die Hauptampulle (ha) münden die parallel und in einer Ebene flach ausgebreiteten Sammelröhrchen (sr), wie sich „die Zinken eines Kammes in die breite Rückenleiste einsenken“ (l. c. S. 116).

Figur 1 giebt ganz getreu das mikroskopische Bild in seinen Umrissen wieder. Es ist geradezu frappirend, wie sehr dieses der Figur 1 auf Taf. VII bei v. Recklinghausen gleicht.

Genau dieser entsprechend wird auch hier die zwischen den Röhrchen (Fig. 2, sr) liegende Grundsubstanz an der concaven Seite der Hauptampulle von cytogenem Bindegewebe (cyB) gebildet, während auf der anderen (convexen oder Dach-) Seite eine distincte bindegewebige Abgrenzung fehlt; hier grenzt der Canal direct an das Ovarialstroma.

Unterhalb dieses Systems zieht sich, einem gebogenen Zweige vergleichbar (Fig. 3) und ebenfalls in cytogenes Gewebe eingebettet, ein zweites, sehr ausgebreitetes System von Drüsenschläuchen hin, das in ausgezeichneter Weise die von L. Pick als charakteristisch für mesonephrische Gebilde beschriebene, fortgesetzte dichotomische Verzweigung wiedergiebt. Auch hier überrascht die ausserordentliche Aehnlichkeit mit den Abbildungen P.'s auf Taf. XXII, Fig. 1, dieses Archiv, Bd. 57, H. 2, 1898 [1]).

1) Wenn Kossmann neuerdings (Martin: Die Krankheiten der Eier-

In den langgestreckten bogigen Hauptcanal (hk) münden von allen Seiten her gestreckte Sammelröhrchen (sr) ein. Vielfach begegnet man, zumal wenn man auf weiteren Schnitten das System verfolgt, dichotomischen Theilungen derselben (d), nicht selten auch kleinen kolbigen Endauftreibungen (k).

Was die Art des Epithels betrifft, so habe ich im Ganzen die Beobachtung gemacht, dass je enger die Canälchen sind, sie desto höheres Cylinderepithel tragen; werden sie weiter und gar zu Ampullen und Cysten, so wird mehr und mehr aus dem hohen ein niedriges Cylinderepithel, das sich schliesslich bei den grösseren Cystenwandungen geradezu zu einem Plattenepithel umändern kann. Das Epithel bei der oben beschriebenen gestreckten Ampulle verhält sich derart, dass das hohe Cylinderepithel der in den concaven Boden einmündenden Canälchen sich auf den Boden der Cyste weiter erstreckt, während es nach dem Dache hin immer niedriger wird, bis es dort schliesslich den Charakter eines einschichtigen Plattenepithels annimmt. Stellenweise tragen die höheren cylindrischen Elemente wohlerhaltene Flimmern.

Andere sehr mannigfaltige Formen entsprechen schon eher den Gliedern der „zerstreuten" Ordnung. Hierher gehören z. B. kleinere Gruppen von Canälchen, die ebenfalls gelegentlich in cytogenem Gewebe liegen. Den Befund von Cysten und kurzen Tubulis von verschiedener Grösse und Gestalt, wie sie den indifferenten Formen bei v. Franqué, Bühler, Neumann entsprechen, habe ich bereits oben erwähnt. Letztere Formen liegen ausnahmslos in einfachem fibrösen Stroma.

Nach alledem kommen wir, um es kurz zusammenzufassen, zu dem Ergebniss, dass embryonal in den Eierstock verlagerte Epithelien, deren entwickelungsgeschichtliche Zugehörigkeit zum Mesonephros über allem Zweifel erhaben ist, bei adenomatöser

---

stöcke, Leipzig, 1899, S. 948) die Abbildung L. Pick's l. c. Taf. 22, Fig. 2 wiedergiebt, um durch Vergleich mit einem Querschnitt durch eine Nebentube und durch ein fötales Uteruslumen die weitgehende Aehnlichkeit in Anordnung und Form der Epithelbildung zwischen den letzteren sicheren Producten des Müller'schen Ganges und dem nach P. vom Mesonephros stammenden und Mesonephrosformen reproducirenden Adenom zu zeigen, so bemerke ich, dass P. diese Abbildung (Taf. 22, Fig. 2) durchaus nicht zu dem letztgenannten Zwecke liefert. Specifische Urnierenformen sieht P. z. B. in Taf. 22, Fig. 1 und Taf. 23, Fig. 3 (l. c. S. 496). Taf. 22, Fig. 2 soll lediglich den astförmigen Zusammentritt langgezogener Adenomadern, die nur unbedeutende „Inseln" bilden, verdeutlichen (l. c. S. 482).

Wucherung unter Bildung cytogenen Bindegewebes genau dieselben auffallenden Drüsenformen erzeugen, wie sie v. Recklinghausen und L. Pick als specische Urnierenformen betrachten und als morphologische Beweismittel für den mesonephrischen Ursprung solcher Tumoren ansehen.

Und weiter: Berücksicksichtigt man, dass 1. auch in den isolirten Epithelröhren und Cysten wie in den gegenseitigen Verbindungen derselben in unserem Falle zum Theil Analogien der Secretions- und Sammelröhren, wie der Ampullenformen v. Recklinghausen's gegeben sind, dass 2. das cytogene Bindegewebe sich nur an den ausgebildeten drüsigen Systemen vorfindet, indem es parallel der Ausbildung derselben an Quantität offensichtlich zunimmt, dass endlich 3. die Schläuche und Cysten von indifferenten Formen, die in einfach fibrösem Stroma lagern, eine an sich ganz typische „zerstreute Ordnung" darstellen, so muss man sagen, dass die intraovarielle adenokystomatöse Neubildung in unserem Falle in all' und jedem Punkte ein getreues Spiegelbild des adenokystomatösen Antheils der v. Recklinghausen'schen Adenomyome der Uterus- und Tubenwandung abgiebt[1]), für die dieser Autor die Herkunft vom Mesonephros behauptet.

Die durch L. Pick erwiesene Eigenschaft der physiologischen Urnierenreste, charakteristische Adenomyome vom v. Recklinghausen'schen Typus zu erzeugen, wird durch meinen Fall an „verlagerten", also pathologischen, aber zweifellosen Urnierenresten wiederum demonstrirt.

Die Russell'sche Beobachtung ist, wie ich schon oben andeutete, der meinigen zur Seite zu stellen; auch dort besteht intraovarielle mesonephrische Adenombildung. Specifische Urnierenformen fehlen bei Russell freilich, aber das ist eben bei diesen Tumoren nichts besonders Auffälliges. Die Betheiligung musculärer Elemente im Falle Russell's (Entstehung kleiner Adenomyome) dürfte auf

---

1) Es ist principiell belanglos, dass in unserem Falle eine blosse adenokystomatöse Geschwulstbildung und keine adenomyomatöse vorliegt. Denn wie L. Pick neuerdings gezeigt hat (l. c. d), ist die Muskelmasse der Adenomyome kein integrirender Bestandtheil der Geschwulstanlage und -ausbildung, sondern autochthonen Ursprungs, d. h. aus der vorhandenen Musculatur an der Stelle des Adenokystoms gebildet. Es können auch im Uterus gelegentlich mesonephrische Adenome ohne gleichzeitiges Myom vorkommen: vergl. z. B. R. Meyer, Zeitschr. f. Geburtshülfe u. Gynäkol. Bd. 57. S. 333.

die glatten Muskelzellen zurückzuführen sein, die, wie Aeby, His u. A. nachgewiesen haben, in der Markschicht des Eierstocks vorkommen.

Jedenfalls sind diese mesonephrischen intraovariellen Adenokystome und Adenomyome, die in jedem Punkte die charakteristischen Eigenschaften der v. Recklinghausen'schen Urnierenadenomyome zeigen, den intraligamentären, epoophoralen Adenomyomen L. Pick's principiell genau gleichwerthig. Ebenso wie diese zeigen sie die Entstehung von Urnierenadenomen auf einer nicht hypothetischen, sondern reellen mesonephrischen Basis. Zweifellos ist daher, wie P. sagt, „unter diesen Umständen das Fundament der v. Recklinghausen'schen Lehre nicht mehr zu erschüttern".

Es ist wiederholt in den Discussionen über den Ursprung des Epithels der Adenomyome am weiblichen Genitalapparat von den Vertretern der „Schleimhauttheorie" hervorgehoben worden, dass ein grosser Vorzug dieser Anschauung gegen die Herleitung vom Mesonephros darin liege, dass ein sicherer Ursprung von Adenomyomen von der Schleimhaut für einzelne Fälle bereits thatsächlich erwiesen sei (Kossmann und v. Lockstädt). Das ist gewiss richtig. Aber diesen Verzug hat die Urnierentheorie durch L. Picks', Russell's und meine Befunde nunmehr nachgeholt.

Da die Fähigkeit, Adenome von wohlcharakterisirtem Typus zu erzeugen, für die physiologischen Urnierenreste, das Epoophoron, sowie für pathologisch in die Eierstöcke verlagerten Urnierentheile nunmehr gezeigt ist, so kann es gegen die durch Morphologie und Localisation als mesonephrisch gekennzeichneten, in ihrer besonderen Qualität mit den intraovariellen vollkommen übereinstimmenden Adenomyome des Uterus und der Tubenwand, des Fornix vaginae, der Leistenbeuge und der hinteren Bauchwand keinen principiellen Einwand mehr geben." —

Herrn Professor L. Landau spreche ich für sein lebhaftes Interesse an meinen Untersuchungen und die liebenswürdige Ueberlassung eines Arbeitsplatzes im Laboratorium seiner Klinik, Herrn Privatdocenten Dr. Ludwig Pick für die Anregung zum vorstehenden Aufsatze und die bereitwillige Unterstützung bei der Anfertigung desselben meinen wärmsten Dank aus.

Ueber Embryoma ovarii[1]).

Von

Privatdocent Dr. **P. Strassmann** (Berlin).

(Mit 1 Abbildung im Text.)

Unter „Embryoma ovarii" hat Wilms[2]) (Leipzig) die bisher unter dem Namen Dermoide und Teratome bekannten Geschwülste des Eierstockes zusammengefasst. Der neue Name bedeutet, dass sich ein Tumor entwickelt, der als ein rudimentärer oder pathologischer Embryo aufzufassen ist, ein Gebilde, das aus allen drei Keimblättern sich aufbaut. Wilms nennt dies die höchst entwickelte Geschwulstform des Menschen. Der charakteristische Theil der Geschwulst besteht aus allen drei Keimblättern und ähnelt geradezu der Kopfanlage. Der histologische Unterschied des Embryoma ovarii von den Dermoiden anderer Körperstellen ist der, dass das wahre Dermoid eine gleichmässige Auskleidung mit Haut besitzt, aber keine complicirten Gewebe, wie Speicheldrüsen, Nerven etc. zeigt. Bei dem Embryoma ist ein kleiner Theil der Wand zapfenartig angelegt, hier nur findet sich Haut, an die bei irgendwie grösserer Ausdehnung Cylinderepithel angrenzt —, das Embryom kommt nur an beschränkten Stellen der Bauchhöhle und Umgebung vor und unterscheidet sich auch von den sogenannten fötalen Inclusionen, besonders der Steissbeingegend. Diese sind Doppelbildungen, gewissermaassen Fötus in fötu. Die eigentlichen Embryome finden sich ausser im Ovarium noch im Hoden. Man kann also der Theorie, dass es sich um „partheno-genetische

---

1) Vorgetragen in der Gesellschaft der Charité-Aerzte zu Berlin am 10. Mai 1900.

2) Wilms, Ovarial-Embryome in Martin's Handbuch der Krankheiten d. weibl. Adnexorgane. Bd. II. S. 576. Leipzig. 1899.

Bildungen" handelt, nicht beistimmen. Nach Wilms ist nur eine Geschlechtszelle fähig, ein Embryom zu bilden.

Die Teratome gehören nach Wilms höchstwahrscheinlich auch hierher. Pfannenstiel[1]) dagegen stellt die Beziehungen zwischen Embryom und Teratom so dar, wie zwischen Adenom und Carcinom.

Der Ursprung des Embryoma ovarii würde also in einem Urei oder in einem Abkömmling desselben und zwar dem im Follikel befindlichen menschlichen Ei zu suchen sein.

Die Ableitung vom Ovarialepithel ist früher bereits von Waldeyer ausgesprochen worden (Dieses Arch., Bd. I, 1870).

Nur Eizellen kommt die Fähigkeit zu, drei Keimblätter zu formen. Einen weiteren Beweis für diese Anschauung hat in jüngster Zeit Emanuel[2]) geliefert, welcher in der Gesellschaft für Geburtshilfe und Gynäkologie zu Berlin ein erbsengrosses Dermoid skioptisch demonstrirte. Die Theca folliculi und ältere Luteinpapillenschichten mit Luteinzellen konnten nachgewiesen werden, so dass also aus einem Graaf'schen Follikel sich die Geschwulst entwickelt haben musste. Nach Pfannenstiel wird das Epithel des Follikels gleichzeitig Ursache zu der neben dem Dermoidzapfen bestehenden Kystombildung, nach Wilms betheiligt es sich erst später am Aufbau der Geschwulst. Neuerdings ist eine andere Theorie von Bandler[3]) aufgestellt. Durch Mitschleppen embryonaler Zellen, die anderen Organen angehören, entstünden diese complicirten Geschwülste. Die ausführliche Veröffentlichung mit dem Beweise hierfür steht noch aus. Doch würde so das Auftreten der Geschwülste nur im Ovarium bezw. der Keimdrüse und dessen Umgebung kaum erklärt sein.

Als specifische anatomische Eigenschaft muss die Verbindung grösserer Embryomata mit einfachem Kystom angesehen werden. Fast nie ist es mit Flimmerepithel- oder papillären Kystomen verbunden.

Bekannt ist ja der makroskopische Bau des Embryoms. Es finden sich in dem mit Epidermisschmiere gefüllten Raum

---

1) Pfannenstiel, Die Erkrankungen der Ovarien in Veit's Handbuch der Gynäkologie. Bd. III. 1. Wiesbaden. 1898.

2) Emanuel, Zur Aetiologie der Ovarialdermoide. Zeischr. f. Geburtsh. u. Gynäkol. Bd. XLII. Heft 2.

3) Bandler, Zur Entstehung der Dermoidcysten. Dieses Archiv. Bd. LX. Heft 2.

Haare, die aus einem Stück, „dem Zapfen", herausspriessen und zu einem Haarschopf verfilzt sind. Dann lässt sich auch oft leicht eine Knochenleiste mit Höckern erkennen, die Zahnanlagen sind. Für Zähne und Knochen würde sich keine rechte Erklärung heute mehr geben lassen, nähmen wir nicht an, dass diese rudimentären Knochen Kiefer sind und die Zähne sich an ihm ausgebildet haben. Auch Zahnschichtungen sind an grösseren Embryomen beobachtet worden. Es finden sich ferner, von der einen selben Stelle ausgehend, rudimentäre Brustdrüsen, Finger und complicirtere Gebilde von Kopfbestandtheilen, wie Augenanlagen, Rückenmark etc., endlich Darmkanal ähnliche Stellen. In einem Falle (Repin)[1]) liess sich auf der Wand ein Fötus erkennen, hier hat es sich wohl um den Rest einer extrauterinen Schwangerschaft neben einem Dermoid gehandelt. Die Wandungen der von uns beobachteten Embryome waren gewöhnlich dünn, so dass eins täuschend einer geblähten Darmschlinge ähnelte, aber auch Schichten bis zu zwei Fingerdicke kamen vor. Die Farbe der Tumoren wird in den Krankengeschichten als gelblich, röthlich, bläulich etc. geschildert. Die Consistenz des exstirpirten Tumors nimmt mit der Abkühlung zu und wird durch die Fettgerinnung schmalzähnlich. In der Haut des Embryom fehlt das Stratum granulosum, die Cylinderzellenschicht ist undeutlich ausgeprägt. Dann sieht man grosse Talgdrüsen mit atheromähnlicher Erweiterung und Haare, die sehr lang werden und an die gegenüberliegenden Wände sich anlegen. Wahrscheinlich sind die Schmerzen der Patientinnen theilweise auf das Andrängen und Einspiessen der Haare zurückzuführen. Weniger treten die Schweissdrüsen hervor, die von hypertrophischen Muskelfasern umgeben sind, möglicherweise weil die Entleerung der zugehörigen Drüsen erschwert ist (eine Theorie, die gleichfalls von dem um die Kenntniss dieser Geschwülste sehr verdienten Wilms aufgestellt ist). Die Form der Embryome, ebenso die Verfilzung der Haare mögen darauf beruhen, dass der Raum, in dem sie sich entwickeln (Eierstock, Hoden), sehr beschränkt ist.

Das klinische Material zu dieser Arbeit verdanke ich fast ausschliesslich der Güte meines hochverehrten früheren Chefs, Herrn Geh. Med.-Rath Prof. Dr. Gusserow. Es entstammt der gynäk. Klinik der Kgl. Charité. Zusammengefasst sind alle vom 1. Januar 1889 bis zum 1. Januar 1898 beobachteten Embryome, im

1) Repin, Thèse de Paris. G. Steinheil. 1892. Centralbl. f. Gyn. 1892.

Ganzen 36, die sich unter 303 Ovarial- bezw. Parovarialtumoren fanden. Sie bilden also 11,6 pCt. Aeltere Statistiken[1]) geben häufig ein geringeres Procent-Verhältnis an, man operirte eben früher nur die grösseren Geschwülste. Dermoide aber bleiben lange im Becken, wachsen langsam und werden fast nie zum sogenannten Colossal-Tumor wie einfache Cystome. — Von unseren 36 Geschwülsten waren 33 einkammerige, 3 mehrkammerige Embryome, die Grösse schwankte von der eines Apfels (12) bis zu der des Mannskopfes (2), die meisten waren Mannsfaust- oder Kinderkopfgross (22). — In der Wand eines mannsfaustgrossen Embryoms waren einmal noch mehrere kleinere bis zu Taubeneigrösse vorhanden. Der Befund multipler Embryome in einem Ovarium ist im Uebrigen kein allzu seltener.

Wir haben 8mal Zähne, 5mal grosse und 2mal kleine Knochenstücke gefunden, doch sind kleinere Knochenanlagen möglicherweise der Untersuchung entgangen.

Der Fettschmeer des Embryoms bildet meist einen zusammenhängenden Klumpen, oft mit schönen Cholestearinkrystallisationen. Doch kommt auch eine merkwürdige Veränderung vor. In einem unserer Fälle fanden wir das Fett in hühnereigrossen Kugeln angeordnet. Der Tumor war torquirt, von massenhaften Adhäsionen bedeckt. Wahrscheinlich findet eine Fettemulsion statt, wenn irgend ein fremdartiger Erguss in das Embryomsekret hinein erfolgt. Aehnliche Beobachtungen sind schon mehrfach veröffentlicht. Es könnte aber auch sein, dass das Fett gebuttert ist, indem die langgestielte Geschwulst hin- und hergerollt wird [Olshausen[2])]. Solche Kugeln gehen, wenn die Geschwulst in den Darm perforirt, manchmal durch den Mastdarm ab[3]) und bilden ein sicheres Erkennungszeichen.

Zur Erkennung der Knochen und Zähne hat man in neuerer Zeit sich auch der Röntgenstrahlen bedient (Wilms l. c.). Anbei

---

1) Vergl. Saenger, Die klinischen Verhältnisse der Ovarial-Embryome in Martin's Handbuch der Krankheiten der Adnexorgane. — Spencer Wells 2,2 pCt. Durchschnitt von 7 Autoren: 7,8 pCt. Bei jüngeren Operateuren dagegen Kelly: 17,7 pCt., Saenger selbst: 18,7 pCt. Diese Zunahme der Embryome dürfte keine absolute sein, sondern nur eine Folge besserer Diagnostik und zeitiger Operation.

2) Olshausen, Sitzung der Gesellsch. f. Geb. u. Gynäkol. zu Berlin, 27. October 1899.

3) Opitz, Sitzung d. Gesellsch. f. Geb. u. Gyn. zu Berlin, 27. Oct. 1899.

ist die Aufnahme eines kürzlich von mir exstirpirten Embryomes wiedergegeben. In der Mitte des Zapfens ruht die tiefschwarz-photographirte Knochenleiste, von der sich 3 Zahnhöckerchen erheben. Wahrscheinlich dürften sich häufiger bei der Untersuchung von Embryomen mit Röntgenstrahlen derartige Knochen nachweisen lassen. Vielleicht gelingt es gelegentlich auch ante operationem die Art eines Ovarialtumors mit Knochen und vielen Zähnen als Embryoma photographisch zu erkennen.

Roentgen-Aufnahme eines exstirpirten Embryoms. Natürl. Grösse.

Wohl zum ersten Mal haben wir eine grössere Serie Operirter nachuntersucht (s. u.). Derartige Nachuntersuchungen vervollständigen erst das Bild der an Embryomen Leidenden. Die Nachuntersuchungen fanden in der gynäkologischen Universitäts-Poliklinik (Kgl. Charité) statt. Die von mir aufgenommenen genaueren Befunde sowie eine grössere Zahl von Krankengeschichten und Litteraturangaben sind in der Dissertation meines früheren Famulus Dr. Hoffmann, die auf meine Anregung hin entstanden ist, wiedergegeben.[1]) Ich verweise an dieser Stelle ausdrücklich auf diese Arbeit, da sie in den neueren Werken von Wilms (l. c.), Sänger (l. c.), Pfannenstiel (l. c.) und Krömer[2]) noch nicht berücksichtigt ist.

1) Johannes Hoffmann, Ueber Dermoide des Eierstockes. Berlin. 1898. Diss. inaug.

2) Cand. Krömer, Anatomie und Histologie der Dermoidkystome. Veit's Handbuch der Gynäkol. III. Bd. 1. Hälfte.

Was die Häufigkeit des Embryoms betrifft, so ist es bei anderen Rassen häufiger als bei der weissen. Es fanden sich bei Japanerinnen auf 150 Ovariotomirte 36 Embryome[1]), also ungefähr doppelt so viel als bei uns, und aus dem John Hopkins-Hospital[2]) wird berichtet, dass bei den Negerinnen sehr viel häufiger Embryome als bei der weissen Rasse vorkommen, während uni- und multiloculäre Kystome relativ seltener bei ihnen gefunden werden.

Die meisten Patientinnen sind zwischen 21 und 39 Jahren alt, sie stehen in den „Jahren der Fortpflanzung". 1 war 18 Jahre alt, 15 waren 21—29, 14 waren 30—39, 4 waren 42—48, je eine war 58 bezw. 63 Jahre alt. Ganz anders verhalten sich Myomenkranke; diese stehen vorwiegend in höherem Alter, 30—50. Embryome bei Kindern sahen wir nicht. Sie kommen zwar vor, sind aber seltener als die malignen, meist sarcomatösen Geschwülste.

Der Ausgangspunkt war 15 mal rechts, 18 mal links, 1 mal doppelseitig, 2 mal fanden wir die Dermoide frei in der Bauchhöhle liegen, ohne Zusammenhang mit dem Genitalapparat. Dies Verhalten kommt dadurch zu Stande, dass die vorher torquirten Stiele sich gänzlich abdrehen und der Tumor abgeschnürt wird (s. u.). 1 Tumor war interligamentär entwickelt, 1 mal lag die Cyste in der Radix des Mesenterium, also retroperitoneal. Dies könnte dagegen sprechen, dass der Ausgangspunkt im Ovarium zu finden ist, aber wir wissen, dass Parenchym des Eierstocks — auch in Form eines dritten Eierstockes — manchmal an ganz entfernten Stellen im Peritoneum und im Ligament auftaucht. So entstehen Embryome und Teratome an entfernten Stellen, z. B. an den Müller'schen Gängen, im Ligamentum rotundum, im Leistencanal etc.[3]) Die andere Seite ist bei einseitigem Embryom vielfach verändert; wir sahen bis wallnussgrosse Cysten und fibröse bezw. cystische Entartungszustände verschiedener Art; 1 mal eine Parovarialcyste. — Der

1) Omori und Ikeda, Zweiter Bericht über 100 Ovariotomien. Centralblatt f. Gynäkol. 1892. No. 52.

2) Thomas R. Brown, Ovarian cysts in the negress. Bull. of Johns Hopkins Hospital. Jan.-März. 1899.

3) Diese liegen nach Funke's Untersuchungen: Die Dermoide der Bauch- und Beckenhöhle. Beitr. z. Geburtsh. u. Gyn. Bd. III. 1., immer in der Bahn des sog. Descensus ovarii. Wir können uns ihre Entstehung so vorstellen, dass bei den sich verändernden topographischen Verhältnissen, die das Keimepithel bezw. der Eierstock in den verschiedenen Stadien der Entwickelung durchmacht, einzelne Partien als „Reste" abgetrennt oder abgedrängt werden, liegen bleiben und den Ausgang einer Geschwulstentwickelung bilden.

den Tumor tragende Eierstock selbst aber war fast regelmässig cystisch. Combinationskystome sind überhaupt beim Embryom sehr häufig, bei solchen von Faustgrösse an stets vorhanden. Man hat neben Dermoiden oder Teratomen pseudomyxomatöse Cysten, selten solche mit Flimmerepithel, auch Endotheliome und Sarcome gefunden u. s. w. Bezüglich der Litteratur sei auf die Werke von Wilms, Sänger, Pfannenstiel und Krömer, sowie auf die Dissertation von J. Hoffmann hingewiesen.

An und für sich ist das Embryom gutartig, es kann aber bösartig werden und bildet dann Plattenepithelcarcinome (3 mal waren nach den Veröffentlichungen Hornperlen vorhanden). Adenocarcinome kommen nicht vor. Ein Cylinderepithelcarcinom, hervorgegangen aus einer rudimentären Mamma eines Embryomes, ist von Yamagiwa[1]) beschrieben.

Das Wachsthum der Embryome geht sehr langsam vor sich. Bei schnellem Wachsthum denke man an Kystom oder Combinationstumor. Das Embryom findet sich meist neben wohlgebildeten Genitalien. Nur eine Patientin mit Infantilismus und Amenorrhoe wurde von uns beobachtet.

27 jährige Arbeiterfrau, im 18. Jahre 4 mal Menses, dann nicht wieder. Einseitiges Dermoid. 1 Jahr p. op. 1 malige Menstruation, dann nicht wieder.

2 Patientinnen standen im Beginne der Pubertät. Die meisten Trägerinnen hatten geboren (s. u.), also ein Beweis, dass sie vollkommen functionsfähige Genitalien besassen. 2 Patientinnen hatten Myome des Uterus (die 1. ein interstitielles, theilweise interligamentäres, die 2. multiple interstitielle und subseröse Knollen).

Unter den Symptomen stehen an erster Stelle Menstruationsstörungen (24 unter 36): 17 hatten Menorrhagien, 7 Metrorrhagien, die bei einer 18 jährigen zu beträchtlicher Anämie geführt hatten (bei der Untersuchung, 4 Jahre nach der Operation, hatte sich beides gebessert). Nur bei 3 sind vorher spärliche Menses bemerkt. Die Blutungen erklären sich folgendermaassen: Einmal sinkt die Geschwulst oft vor oder hinter den Uterus und dreht das Ligamentum latum in nicht unbeträchtlichem Grade, bisweilen sogar den Uterus (bei einem vor dem Uterus liegenden kindskopfgrossen Tumor um einen rechten Winkel in der Längsachse). Dadurch wird der venöse Abfluss aus dem Ligament ge-

1) Yamagiwa, Virchow's Archiv. Bd. 147. Heft 1.

hemmt. Es kommt zur Stauung im Uterus, die auch katarrhalische Secretion (9 mal) hervorruft. Auch wird der monatliche Blutzufluss nach dem Uterus länger erhalten, wenn in Folge der durch den Tumor gesteigerten Spannung im Eierstock die Menstruation früher angeregt und länger erhalten wird.

Ein constantes Symptom ist die Schmerzhaftigkeit des Tumors. Wallnussgrosse Tumoren quälen schon die Pat. oftmals ausserordentlich, und die ersten Geschwulstanfänge — die kleinsten Embryome — mögen manchmal dazu dienen, die Patientin als Hysterica zu verurtheilen Der oben in der Abbildung wiedergegebene kaum apfelgrosse Tumor war von bewährter Seite als Parametritis posterior mit Hydrotherapie lange vergeblich behandelt worden. Ich konnte ihn leicht durch Kolpotomia posterior entfernen.

Die Schmerzen sind nicht nur Druck- oder Adhäsionsbeschwerden, sondern sind intraovariell, vielleicht durch das Andrängen und Einspiessen der Haare mitbedingt, die sich oft lockenähnlich aufwickeln müssen. Dann machen sich Kreuzschmerzen durch Verdrängung des Uterus geltend, auch bei anteuterinen Tumoren. 8 hatten Schmerzen nur bei Bewegungen, dann aber schon beim Aufsitzen oder einfachen Gehen. Häufig sind Urinbeschwerden (8 mal), Schmerzen, Tenesmus, Incontinenz (1 mal), Ischurie (1 mal) und Stuhlbeschwerden (17 mal). Diese sind Folge directen Druckes von Seiten des Tumors oder des verdrängten Uterus.

Beschwerdefrei war eine 30jähr. Op. bei einem kindskopfgrossen Tumor, sie hatte nur die Anschwellung des Leibes bemerkt.

Was die Complicationen anbetrifft, so sind Entzündungen in Form peritonitischer Anfälle charakteristisch. Durch Reiben des Tumors an der Peritonealwand entstehen aseptische Verwachsungen (11 : 36); häufig aber vereitern und verjauchen die Geschwülste (4 : 36). Bei 1 war die Ursache zur Vereiterung nicht klar, bei der 2. war das Embryom intra partum reponirt worden und vereiterte im Puerperium, die 3. erkrankte in der Schwangerschaft mit Fieber, Frost und Schmerzen, 12 Tage später trat Abort ein. Bei der letzten war wegen Abortus ausgeschabt worden. Bei 3 von diesen floss bei der Operation der eitrige Inhalt in die Bauchhöhle, ohne die Heilung zu stören. — Man ist keineswegs berechtigt, hier etwa den voraufgehenden ärztlichen Eingriff (Reposition, Ausschabung) als Ursache der Vereiterung zu beschuldigen, denn das Embryom bietet einen Locus minoris resistentiae, der auch ohne Eingriff vereitern kann. Wenn

die Tumoren vereitert sind, drohen schwere Gefahren und Complicationen, besonders leicht Perforationen nach der Blase, dem Mastdarm und durch die vordere Bauchwand.

Wir beobachteten eine drohende Perforation durch die vordere Bauchwand bei gleichzeitiger Darmperforation, eine ziemlich seltene Complication. Diese Pat. bot bemerkenswerthe diagnostische Aufgaben.

Die 26jährige Frau hatte 4 mal geboren, zuletzt vor 14 Monaten, dann zweimal abortirt und zwar zuletzt angeblich vor 2 Tagen. Sie ist seit der letzten Geburt schon unterleibskrank. Die Krankheit galt als Eierstocksentzündung. Ich fand die Frau hochfiebernd, mit geringer Blutung. Der Uterus war anteflectirt, wenig vergrössert. Der rechte Eierstock bildete einen schmerzhaften, beweglichen, hühnereigrossen Tumor. Anfallsweise Schmerzen bestehen seit 6 Wochen, Fieber seit 14 Tagen. Das angeblich 4 Monate alte Abortei war nicht mehr vorhanden. Ich schaffte Pat. in die Klinik. Hier wurde zunächst angenommen, dass Fieber und Adnextumor mit dem Aborte in Zusammenhang stände, und die Pat., die noch eine Pneumonie durchmachte, 3 Wochen diätetisch und medicamentös behandelt und gebessert entlassen. Zu Hause war Pat. nie schmerzfrei und dauernd bettlägerig. — Bald kam Pat. wieder in die Klinik. Sie ist äusserst elend. Der Bauch ist aufgetrieben, Aufstossen, Erbrechen. Links und hinter dem Uterus bildet sich eine weiche, druckempfindliche Masse, die rasch zunimmt. 4 Wochen nach der Aufnahme Abgang von Eiter und Haaren per rectum. Die Scheidenpunction ergiebt reichlichen, die verschiedensten Bacterien enthaltenden Eiter. Mit Incision von dieser Stelle aus erscheint es unmöglich bis zu dem Tumor vorzudringen. Die Laparotomie wird wegen der profusen Eiterung verschoben. Nach mehreren Wochen besteht eine links bis an den Nabel reichende Resistenz, über der gedämpft tympanitischer Schall vorhanden ist. Danach stellte ich die Diagnose nicht auf Darmverwachsungen, sondern auf Kothabscess. Die nun von Herrn Stabsarzt Dr. Müller auf Grund vitaler Indication vorgenommene Incision unmittelbar quer über der Symphyse eröffnet das Peritoneum nicht, sondern stösst nach der Fascie auf ein zweifaustgrosse Höhle. Aus dieser entleert sich fauliger Dermoidbrei mit Gasen. Drainage, Kothfistel, aus der sich Haare entleeren. Einmal wird durch die Oeffnung ein Zahn extrahirt. Die Pat. erholt sich langsam. Sie wird 3 Monate nach der Incision auf Wunsch mit einem an der Fistel adhärenten, kleinen kugeligen Tumor entlassen. 4 Wochen später wurde dieser Rest von anderer Seite durch Laparotomie entfernt. Die definitive Genesung nahm noch 7 Wochen in Anspruch. Das Gewicht bei der Operation betrug nur noch 34 kg. Bei der Nachuntersuchung nach 4 Jahren wog sie 74 kg, war als Frau und Wäscherin gut leistungsfähig. Der Uterus war beweglich und in seiner Umgebung nichts Auffallendes zu fühlen.

Die Adhäsionen (11 Fälle unter 36) machen manchmal die Operation unmöglich und es dürfte dem geschicktesten Operateur nicht immer gelingen, die Tumoren voll herauszubekommen (Sänger).

Auch in dem oben citirten Olshausen-Opitz'schen Falle wurde von der Entfernung des in das Rectum durchgebrochenen verjauchten Embryomes bei der Puerpera Abstand genommen.

Unter unseren Pat. befanden sich 2, deren Tumoren eine völlige Exstirpation unmöglich machten. Eine retroperitoneale Geschwulst wurde demgemäss eingenäht und mit Jodoformgaze tamponirt. Die 58 jähr. Pat. ging nach 13 Tagen an Hypostase zu Grunde. Hier fanden sich bei der Section sehr auffallende vascularisirte zottige Verdickungen im Leber-, Milz-, Darmüberzug, in denen hirsekorn- bis kirschgrosse Fettkörper lagen, die augenscheinlich bei einer früheren Ruptur des Tumors ausgestreut und durch Fremdkörperperitonitis implantirt waren. Analog dem Pseudomyxoma peritonei (Werth[1]), bez. der Peritonitis pseudomyxomatosa (Strassmann[2])) könnte man dieser Complication den Namen Peritonitis pseudodermoides geben. Bei der 2. Pat. war ein faustgrosses linkss. Embryom entfernt worden, ein rechtsseitiger derb adhärenter Tumor zurückgeblieben, der in dem Journal auch als Dermoid bezeichnet ist. Hier haben wir nach 5 Jahren eine Nachuntersuchung anstellen können; es war noch ein Tumorrest vorhanden, der — möglicherweise kein Embryom (?) — jedenfalls verödet sein musste und keine maligne Degeneration erlitten hatte. Sehr häufig sind die Stieltorsionen gerade kleiner Dermoide; diese und die schon genannten Complicationen machen die Embryome zu einem viel gefährlicheren Tumor als die Kystome. Wir hatten 3 Stieltorsionen, d. i. 8,3 pCt., also ein hoher Procentsatz. 2 genasen (1 Stieltorsion nach der Entbindung, bei der 2. (27 j. II gravida) musste im 4. Monate der Gravidität deswegen operirt werden, sie kam $2\frac{1}{2}$ Mon. später spontan nieder. Ihren Tumor kannte sie schon von einer Fehlgeburt her. Nach der Exstirpation des Tumors trat keine Conception mehr ein. Bei der dritten (34 j. IV partus, 1 Abortus, zuletzt vor $2\frac{1}{2}$ Jahren) war der Tumor bereits gangränös und die Pat. konnte, trotzdem am 4. Tage nach der Operation noch Drainage durch das hintere Scheidegewölbe eingeleitet wurde, nicht mehr gerettet werden.

Hierher gehören auch die freien Dermoide. Sie sind bei einer früheren Schwangerschaft hochgetragen, oben in der Bauch-

1) Werth, Pseudomyxoma peritonei. Dieses Arch. Bd. 24. S. 100.

2) P. Strassmann, Zur Kenntniss der Ovarialtumoren mit gallertigem Inhalt nebst Untersuchungen über Peritonitis pseudomyxomatosa. Zeitschr. f. Geb. u. Gyn. Bd. XXII. 2.

höhle adhärent geworden und trennten sich vom Stiel. In der Anamnese dieser Frauen erfährt man von Wochenbetterkrankungen, die als Sepsis, Peritonitis etc. gedeutet und wie in dem obigen Fall nur Stieltorsionen und Verjauchungen eines Embryoms waren.

De Quervain[1]) hat 28 solcher freien Embryome zusammengestellt. Sänger (l. c.) fügt diesen 6 weitere aus der Litteratur und seiner eigenen Thätigkeit hinzu. Mit unseren 2 Fällen stiege die Zahl der veröffentlichten auf 36.

1. Eine Frau, die 3 mal geboren hatte. Im ersten Wochenbette vor 5 Jahren Fieber und Schmerzen. Nach 7 Wochen gesund. (Wahrscheinlich schon damals Stieltorsion.) Dann 2 normale Entbindungen. Seit der letzten vor $1^3/_4$ Jahren Schmerzen im Kreuz und Unterleib rechts, die sich steigerten. Menses stärker und unregelmässiger. Operation ergiebt apfelgrosses Embryom, das vom rechten Eierstock ausgegangen, jetzt an einer Stelle des Mesenteriums eingebettet ist, dort wo Ileum in Coecum übergeht. Bei der Auslösung wird ein Stück der Cystenwand an der Darmserosa belassen und in sich vernäht. Am 16. Tage post operationem Abort im ersten Monate. Ausschabung. Heilung.

2. 37 jährige Pat., hat 4 Wochen vor der Aufnahme abortirt. Nach 5 Tagen Schmerzen rechts. Fieber. Schon seit 2 Jahren Schwellung rechts, Schmerzen und zunehmende Erschwerung des Urinlassens. Vier Geburten, zuletzt vor $1^1/_2$ Jahren, 2 Aborte, zuletzt vor 4 Wochen. Bei der Operation findet man rechts vom Uterus einen über faustgrossen Tumor, der bei der Auslösung aus Verwachsungen fettigen Eiter mit Haaren etc. entleert. Er besitzt keine Verbindung mit dem Uterus oder den Adnexen mehr. Exstirpation. Jodoformgaze-Drainage. Heilung. Nachuntersuchung nach 2 Jahren: Uterus anteflectirt. Umgebung frei. Gute Narbe. — 1 Jahr nach der Operation Abort im 2. Monat. Regelmässige Menses. 3—4 Tage. Arbeitsfähig. Wohlbefinden.

Die specielle Diagnose auf Embryom liegt zum Theil in den Symptomen: Jugend der Patientin, Blutungen, Consistenz des Tumors, Durchfühlen knochenharter Stellen (Knochen und Zähne), Schmerzen im Tumor, langsames Wachsen, Adhäsionen, Torsion. Man hat ein Zeichen als charakteristisch für Embryome gegenüber anderen Ovarialtumoren hinstellen wollen; wenn ein Ovarialtumor nämlich vor dem Uterus liegt und hochgedrängt in diese Lage zurückkehrt, so soll es sich um Embryom handeln (Küstner'sches Zeichen). Das stimmt aber nicht, denn auch andere Tumoren können vor dem Uterus liegen und kehren in diese Lage zurück, nachdem sie hochgedrängt

1) de Quervain, Ueber die Dermoide des Beckenbindegewebes. Arch. f. klin. Chir. Bd. 57. Heft 1.

werden. Richtig ist, dass die Lage vor dem Uterus die häufigste ist. Von den 36 Geschwülsten befanden sich 12 vor dem Uterus, 9 rechts, 6 links, 8 hinter und 1 beiderseitig vom Uterus. Die Anteuterintumoren waren 2 mal mannskopf-, 7 mal kindskopf- (1 mal mit Torsion des Uterus), 2 mal orange- und 1 mal gänseeigross: Es lagen also alle grösseren freien Tumoren vor dem Uterus. Die retrouterinen waren 2 mal fixirt kindskopfgross, 2 mal fixirt faustgross, 2 mal frei faustgross beweglich und 2 mal frei apfelgross. Die seitlichen waren 3 mal kindskopf-, 6 mal faust-, 6 mal apfelgross. Die 3 kindskopfgrossen waren 2 mal fixirt und 1 mal interligamentär (neben multiplen Myomen). Besondere Aufmerksamkeit habe ich den Beziehungen der Embryome zu Schwangerschaft, Geburt und Wochenbett gewidmet. Von den die Schwangerschaften complicirenden Ovarialtumoren sind nach Mangin[1]) über ein Drittel (36 pCt.) Embryome. Es ist ganz auffallend, wie häufig nach den Journalen zu urtheilen durch Schwangerschaft erst das Embryom in Erscheinung tritt. Es werden auch Verlagerungen des Uterus und dadurch Aborte hervorgerufen, besonders wenn Stieltorsionen, Rupturen etc. zu Stande kommen. Ich bin überzeugt, dass ein gut Theil der unaufgeklärten Aborte auf dem Vorhandensein kleiner Embryome beruht und jede Frau, welche abortirt, ohne dass die Ursache dafür bekannt ist, sollte genau daraufhin untersucht werden.

Was die Conceptionsfähigkeit betrifft, so hatten wir 6, die nicht verheiratet waren, davon hatte eine concipirt. Von den 30 Verheirateten war nur eine steril, die infantile Genitalien besass (s. o.). Das ist auffallend wenig, wenn man bedenkt, dass es sich 7 mal um Frauen handelte, deren beide Eierstöcke Veränderungen zeigten (1 mit doppelseitigem Embryome). Es liegt dies daran, dass nicht der ganze Eierstock zum Embryom degenerirt, sondern dass gewöhnlich ein bedeutendes Stück ganz gesund bleibt. Neigung zum Abort ist häufig.

Von den 30 Pat., die verheiratet waren, hatten 9 abortirt, nachdem vorher 7 mal normale Geburten voraufgegangen waren, 1 mal folgten. Der grössere Theil hatte augenscheinlich im Anschluss an ovariale Erkrankung abortirt. 4 mal waren die Tumoren

---

1) Mangin, Kyste dermoide et grossesse. La Gynécologie. 15. April 1896. Arch. de Gyn. et Tok. 1896.

adhärent und zeigten Veränderungen, die durch die Schwangerschaft gebildet waren.

No.	? partus	Die Geburten standen in welchem Verhältniss zum Abortus?	? Abortus	Zeitl. Verhältniss der Aborte zur Operation	Grösse des Tumors und Nebenerkrankungen	Lage des Embryomes zum Uterus
1.	0	—	1	$2^1/_2$ Mon. zuvor	apfel	seitlich
2.	IV	vor den Aborten	2	beide im letzten Jahre, der 2. vor 4 Monaten	kindskopf	vorn
3.	IV	$1^1/_2$ Jahre vorher	2	in den letzten $1^1/_2$ Jahren, der 2. 4 Wochen zuvor	faust	seitlich
4.	IX	2 Jahre vorher	2	vor 2 Jahren	apfel	vorn
5.	I	5 Jahre vorher	1	do.	apfel (der andere Eierstock fibromatös)	vorn und seitlich
6.	IV	1 Jahr vorher	1	do.	faust	seitlich
7.	II	13 Jahre vorher	1	vor 6 Jahren	apfel (2. Eierstock wallnussgross, Uterus myomatosus	vorn
8.	III	?	3	der letzte 6 Jahre vorher	faust und 1 kleinerer	doppelseitig
9.	I	1 Jahr nachher	1	vor vielen Jahren	kindskopf	seitlich

Mit Ausnahme des Falles 9, den man wohl nicht zum Tumor in Beziehung bringen kann, fanden alle Aborte nach normalen Entbindungen statt: 3 mal im 1. Jahre vor der Operation, 3 in einem Zeitraume von 2 Jahren und 2 mal 6 Jahre vor der Operation. Mancher in seiner Ursache unaufgeklärte Abort mag auf kleinem Embryom beruhen. Man achte daher bei der Untersuchung solcher Formen auf Eierstocksvergrösserung.

Die übrigen 20 Frauen vertheilten sich derartig, dass 8 einmal geboren hatten, 2 2 mal, 2 3 mal, 5 4 mal, 2 5 mal und eine 8 mal. Oft lag die letzte Geburt erst kurze Zeit zurück oder die ersten Symptome und das Bemerken des Tumors knüpften geradezu an die letzte Geburt an.

3mal wurde die Ovariotomie in der Schwangerschaft gemacht:

1. 27jährige Frau, vor 16 Monaten Frühgeburt von 5 Monaten; weiss seitdem, dass sie eine Geschwulst im Leibe trägt, die ohne Beschwerden wächst. Gravida im 4. Monate. Am Tage zuvor Stieltorsion. Mannskopfgrosses linksseitiges Embryom an zweimal gedrehtem Stiel, durch Laparotomie bei schon bestehendem peritonealen Ergusse entfernt. Heilung. Frühgeburt nach 2 Monaten.

2. 32jährige Frau, II gravida, vor 1 Jahre Frühgeburt im 8. Monate. Todtes Kind. Danach schmerzhafte Menses, Kreuzschmerzen, Drängen nach unten. Kindskopfgrosse Dermoidcyste links hinter dem 2 Monate graviden Uterus adhärent. Im rechten Eierstock einige kleine Cysten. Operation. Heilung. — Nach 5 Monaten Geburt einer todten Frucht in Steisslage (Lues). — Nachuntersuchung nach 2 Jahren: Gute Narbe, Uterus anteflectirt, beweglich. Rechtes Ovarium wallnussgross, links hinter dem Uterus ein haselnussgrosser Körper. — Wohlbefinden bis auf zeitweise Kopfschmerzen, Arbeitsfähig.

3. vergl. Fall 2 von abgedrehtem Tumor.

2 mal hatte das Embryom Schwierigkeiten bei der Entbindung gemacht, war aber gleich reponirt worden und die Geburten gingen glatt, 1 mal bei 23 j. IV para bei drohender Uterusruptur, 1 mal bei 36 j. 1 para). Die Puerperien verliefen normal, ebenso die späteren Ovariotomien.

Kann man die Repositio intra partum nicht durchführen, so soll man das Embryom entfernen: die vaginale Punction ist zu verwerfen, da die Geschwulst leicht verjaucht. Auch die Incision und Einnähung des Balges in die Scheide ist nur ein Nothbehelf.

Interessant ist es, dass die Natur selbst manchmal helfend eintritt, sodass man von einer „Natural-Ovariotomy" sprechen könnte (Playfair). Der Tumor reisst vom Stiel ab und wird durch die geplatzte Scheide[1]) oder den Mastdarm geboren, aber auf diese Glücksfälle darf man nicht rechnen. Auch per anum sind Ovarialtumoren bei gleichzeitigem Mastdarmvorfall schon operirt worden[2]).

Platzt der Tumor intra partum, so ist die Kreissende voraussichtlich verloren. Nach Mac Kerron[3]) gingen von 49 Kreissenden mit Kystomen 10, von 46 mit Embryomen dagegen 18 zu Grunde.

Vereiterung des Embryoms bei Schwangeren bezw. Wöchnerinnen zählten wir in drei Fällen, je einmal nach Reposition während der Geburt, ferner vor bezw. nach Abort. Niemals war punctirt worden. Unter 19 vereiterten Ovarialtumoren bei Wöch-

---

1) Treub, Pariser geburtsh.-gynäkol. Gesellsch. April 1898. Centralbl. f. Gyn. 1898. No. 39. Bei einer Zangengeburt (!) riss der Stiel der Geschwulst ab und der Tumor trat durch einen Riss des hinteren Scheidengewölbes aus. Geburt. Genesung. — Diese Therapie ist nicht nachahmenswerth.

2) H. Peters, Ovariotomie per anum. Wiener klin. Wochenschrift. 1. Febr. 1900.

3) Mc Kerron, The obstruction of labor by ovarian tumours in the pelvis. Transact. of the London Obstetr. Soc. 1887. Vol. XXXIX.

nerinnen (Mangold)[1]) waren 5 Dermoide. Die Dermoide nehmen also einen ganz bedeutenden Procentsatz ein, der fettige Dermoidbrei disponirt als Nährboden.

Der nicht vereiterte Brei, der sich in den Tumoren befindet und sich in den Bauch ergiesst, wird freilich verschieden beurtheilt, man glaubt, dass er an sich schon geeignet sei, eine Peritonitis hervorzurufen. Wir hatten 15 solcher Fälle, wo das Embryom seinen Inhalt in den Bauch ergoss: 8mal platzte das Embryom spontan, 3mal trat der Inhalt aus der Punctionsöffnung und 4mal aus der Incision heraus. Nur 1 Pat. ist gestorben, sonst trat in diesen Fällen niemals eine Störung des Wundverlaufs ein. Der ausgeflossene Inhalt wurde aufgetupft und das Operationsfeld mit steriler Kochsalzlösung übergespült. Bei den 2 nicht völlig entfernten Tumoren wurde mit Jodoformgaze tamponirt und nach aussen drainirt. Freilich gleichgiltig dürfte das Eindringen von Fett und Haaren in das Peritoneum nicht sein. Denn diese können nicht wie klare Cystenflüssigkeit resorbirt werden, und die Function des serösen Ueberzugs wird geschädigt. Eine specifische eitererregende Wirkung dürfte dem Embryom nicht zukommen.

Die Beziehungen der Embryome zu Schwangerschaft, Geburt und Wochenbett lassen sich nach den Erfahrungen unserer Krankengeschichten in folgende Sätze kleiden:

1. Embryome finden sich auch bei Nulliparen.

2. Frauen mit Embryomen concipiren häufig, selbst bei doppelseitiger Eierstockserkrankung.

3. Das Wachsthum der Embryome wird durch die Schwangerschaft gesteigert.

4. Embryome stehen häufig in Beziehung zu Aborten.

5. Das Embryom neigt ganz besonders zu Stieltorsionen in der Schwangerschaft.

6. Im Wochenbette bestehen ausser der Stieltorsion die Gefahren der puerperalen Vereiterung und Verjauchung. Verwechselungen mit dem einfachen Puerperalfieber sind nicht selten. Man verabsäume daher bei keiner nur einige Tage aus unbekannten Gründen fiebernden Wöchnerin auf das Vorhandensein von Tumoren zu untersuchen.

---

1) Mangold, Ueber Infection der Ovarialkystome. Basel. Inaugural-Dissertation. 1895.

7. Das Embryom kann wie jeder Ovarialtumor zum Geburtshinderniss werden.

8. Embryome machen sich auffallend häufig nach Entleerung des Uterus (Aborte oder Entbindungen) bemerkbar. Man operirt daher oft bei Frauen, deren letzte Gravidität nur kurze Zeit zurückliegt.

Die operativen Maassnahmen, die bei den Patientinnen angewendet wurden, bestanden in der Gusserow'schen Klinik in der Laparotomie. Diese war in einem Falle, wo eine Perforation durch die vordere Bauchwand drohte, extraperitoneal. Auch hier musste später noch der Tumor entfernt werden. Es hat sich noch 3mal an die Ovariotomie die Ventrofixation angeschlossen. Der Uterus ist beim Embryom oft nach hinten gedrängt und die Annähung empfiehlt sich schon deswegen, um nachher eine Pessarbehandlung zu sparen. Von den 36 Patientinnen wurden 31 geheilt, 5 starben; davon sind 3 in extremis operirt (1. bei Ileus, das in der Radix mesent. sitzende Embryom hatte das Jejunum abgeschnürt und eine allgemeine chronische Peritonitis hervorgerufen. Tod bald nach der Operation. 2. 58jährige, die einer Hypostase erlag). Die 3. starb an gangränösem Embryom infolge Peritonitis. Die 4. ging an Peritonitis zu Grunde. Der punktirte Dermoidbrei war in die Bauchhöhle gedrungen. Es mögen Polysarcie und Myocarditis eine Rolle dabei gespielt haben, vielleicht auch parenchymatöse Nephritis den tötlichen Ausgang beschleunigt haben. Die 5. starb in der 5. Woche post operationem an Ileus. Eine Darmschlinge war abgeknickt, und eine zweite Laparotomie am 32. Tage konnte bei vorgeschrittener Peritonitis die Pat. nicht retten.

23 von den 30 einseitig Operirten (78 pCt.) haben sich zur Nachuntersuchung vorgestellt. Bei keiner war der zurückgelassene Eierstock erkrankt. 18 waren gänzlich frei von Beschwerden. Seit der Operation waren bei diesen 18 vergangen:

1 Jahr	2 mal	6 Jahre	4 mal
2 „	3 „	7 „	1 „
3 „	3 „	8 „	1 „
4 „	3 „	9 „	1 „

Die Pat., bei der eine Darmperforation stattgefunden hatte, war thatsächlich nicht zum Wiedererkennen. Das Gewicht war von 34 auf 74 kg gestiegen. 5 klagten noch über Unterleibs-

beschwerden, auch wohl über Kreuzschmerzen und Menstruationsbeschwerden. 1 hatte eine Bauchhernie, 1 hatte bei 67 Jahren einen Prolaps, 1 hatte schwielige Verwachsungen im Becken behalten, konnte aber arbeiten. Bei der vierten war 1893, vor 5 Jahren, wegen doppelseitigen Tumors operirt worden. Der linksseitige war mit Mühe entfernt worden, rechts konnte die Exstirpation des in zahlreiche Verwachsungen eingebetteten Tumors nicht vollendet werden. Ventrofixation des Uterus. Genesung. Nachuntersuchung 1898. Pat. hat keine Binde getragen und eine faustgrosse Hernie, Uterus anteflectirt, links nur Stränge fühlbar, rechts hinten eine wallnussgrosse fixirte Masse (verödeter Tumorrest). Keine maligne Degeneration. Schmerzhafte 8tägige Menstruation. Sexueller Verkehr ohne Gravidität. Befinden bis auf Kreuzschmerzen befriedigend. Arbeitsfähig.

Eine 5., mit infantilen Genitalien, hatte einmal menstruirt, dann nicht wieder, 2 andere Patientinnen hatten Kopfschmerzen und nervöse Beschwerden.

Die Menstruation wurde 4mal auffallend schwach, 4mal stärker als normal angegeben; sie war bei den anderen normal. 4 Frauen wurden wieder gravid, 2 — 38 bezw. 40 Jahre — abortirten im ersten Jahr nach der Operation, die 3. gebar eine luetische Frucht, die 4. ein lebendes Kind. Bei dieser letzten gerade war die Resectio ovarii vorgenommen. Das Verfahren war richtig, wie der Erfolg beweist. 10 Pat. wurden bei sexuellem Verkehr nicht schwanger, 3 hatten Schmerzen beim Coitus. Der Stuhl war 8mal träge, 3 hatten Urinbeschwerden. Die Erwerbsfähigkeit, die für die Pat. und zur Beurtheilung der Therapie mindestens so wichtig ist wie der objective Befund, war bei 21 von 23 gewachsen. 2 gaben an, jetzt ohne grosse Beschwerden weit schwerere Arbeit verrichten zu können als zuvor. Arbeitsunfähig war die 67jährige mit Prolaps und die 1. Patientin mit der Hernie.

Zum Schluss noch Einiges über die Therapie! Ihre Aussichten liegen in frühzeitiger Diagnose und Operation! Dann kann man Complicationen zuvorkommen. Für die Diagnose ist wichtig, bei allen Kranken mit Menorrhagien und Metrorrhagien, Schmerzen und vergrösserten Ovarien daran zu denken, ob sich vielleicht Embryome entwickeln. Nächstdem soll sich das Augenmerk auf die Untersuchung solcher, die abortirt haben und solcher, die im Wochenbett fiebern, richten. Es ist zwar bei geringer Vergrösse-

rung des Eierstocks noch nicht angezeigt, gleich zur Operation zu schreiten, aber ein apfelgrosser Eierstock, der die genannten Beschwerden macht, muss als Indication zur Ovariotomie gelten. Carcinomatöse Degeneration findet sich nur bei verschleppten Fällen (2 unter 30, Sänger l. c.). Auch Perforation, Vereiterungen, mehrfache Stieltorsionen kommen nur bei verkannten, nicht behandelten Embryomen vor.

Bei der Operation sollte man vermeiden, zu punktiren oder die Geschwülste anzuhaken! Wenn irgend möglich, wird man vaginal zu operiren suchen! Denn dieser Eingriff ist geringer als der abdominale und man darf auch hier eher von der Verkleinerung des Tumors Gebrauch machen. Wenn die vaginale Operation bei unseren Kranken aus den Jahren 1889—1898 nicht stattgefunden hat, so liegt das daran, dass erst in den letzten Jahren die vaginale Ovariotomie weiter ausgebildet worden ist. Die Geschwülste sollen auch, wo sie in der Schwangerschaft entdeckt werden, unter allen Umständen entfernt werden! Wir müssen uns hier auf einen weitsichtigen Standpunkt stellen, damit wir keine Complicationen erleben. Es ist durchaus nicht wahrscheinlich, dass die Schwangerschaft durch die vaginale Ovariotomie unterbrochen wird. Geeigneten Falles kann man auch bei Schwangerschaft die vaginale Ovariotomie von der hinteren Scheide[1]) aus vornehmen. Ich habe in der geburtshülfl. Poliklinik eine 26jähr. I para leicht von einem kräftigen Kinde entbunden, der im 5. Monate der Gravidität beide Eierstöcke wegen Embryomen herausgenommen waren. Ohne Eierstöcke nährten erst der Uterus und dann die Mammae die Frucht. Die Bauchnarbe hatte gut gehalten. — Stets wird man auch bei der Operation die andere Seite besichtigen. Wenn wir finden, dass nur eine beschränkte Erkrankung coexistirt, werden wir nicht immer den ganzen Eierstock entfernen. Eine solche Pat. befindet sich auch in unseren Listen. Ein cystischer Eierstock wurde herausgenommen, und ein Embryom aus dem anderen entfernt. Der Rest brachte noch befruchtungsfähige Eier hervor. Conception trat ein, und eine lebende Frucht wurde ausgetragen. — Man wird zur Resection des Eierstocks natürlich nur dort schreiten, wo die Möglichkeit einer Conception vorliegt und auch ärztlich wünschenswerth ist.

---

1) Löhlein (Gynäkol. Tagesfragen. 1895. Heft 5) hat z. B. 2mal. ohne dass die Schwangerschaft unterbrochen wurde, mittelst des hinteren Scheidenschnittes operirt.

Mit Sicherheit geht aus diesen Nachuntersuchungen hervor, dass das uncomplicirte Embryom eine gutartige Geschwulst ist. Sie bildet keine Metastasen. Ebensowenig besteht eine besondere Neigung zu späterer Erkrankung der anderen Seite, wie dies z. B. bei den malignen Ovarialtumoren regelmässig der Fall ist. Auch bei doppelseitigem Embryom kann Frauen, bei denen noch Schwangerschaft erwünscht und möglich ist, ein Stück Ovarium erhalten werden, ohne dass Befürchtung bestünde, dass später der Rest an einer Geschwulst erkranke.

Aus der Bettina-Stiftung (gynäkologische Abtheilung des k. k. Kaiserin Elisabeth-Spitals).

Zur Frage der Radicaloperation beim Uteruskrebs.

Von

E. Wertheim.

(Mit Tafel X—XIX.)

Indem ich mich vor nunmehr 2 Jahren entschlossen habe, in allen Fällen von Uteruscarcinom, in welchen operative Heilung noch möglich erschien, mit dem Uterus die Parametrien und regionären Lymphdrüsen zu entfernen, habe ich mich der Reihe jener Operateure angeschlossen, welche, unbefriedigt von den bisher erzielten Dauererfolgen, durch ein derartig radicales Vorgehen eine Verbesserung derselben anstreben.

Die Zahl der so operirten Fälle beträgt bis jetzt 29.

Wenn auch die Zeit noch viel zu kurz ist, um erkennen zu lassen, ob der angestrebte Zweck erreicht worden ist, so ist doch das Material genügend gross, um durch Verwerthung sowohl in Richtung der in mancher Beziehung noch strittigen Frage der Ausbreitung des Uteruskrebses auf die Umgebung, als auch in Bezug auf Operationstechnik und Indicationsstellung schon jetzt ein Urtheil über die Berechtigung eines Eingriffes zu ermöglichen, der so viel schwerer ist als die bisher üblichen; ein Urtheil, welches freilich der Bestätigung durch die Dauererfolge bedarf, denen naturgemäss die Entscheidung vorbehalten bleibt.

Von diesem Gesichtspunkte aus seien die erwähnten 29 Fälle der Publication übergeben. Um einen möglichst klaren Einblick in die Beschaffenheit derselben zu eröffnen und so eine Nachprüfung in jeder Richtung zu ermöglichen, ist jeder Kranken-

geschichte eine Skizze des zugehörigen Präparates[1]) beigegeben. Ausserdem liegt der grossen Mehrzahl der Fälle ein Schema bei, in welches der Drüsenbefund[2]) eingezeichnet ist. Da in diesen schematischen Bildern auch die Grösse des primären Herdes und die Beschaffenheit der Parametrien angedeutet ist, so genügt ein Blick auf dieselben, um — im Zusammenhalt mit der Abbildung des Präparates — eine Uebersicht von jedem Falle zu verschaffen.

I. Prot.-No. 856. Rud. A. 39 Jahre, V para. Seit fünf Wochen unregelmässige Blutungen, Schmerzen im Kreuz. Abmagerung.

Befund am 16. 11. 1898: Mittelkräftige Patientin von blassem, kränklichen Aussehen mit dürftigem Panniculus adiposus. Innere Organe normal. Harn klar, frei von Eiweiss und Zucker.

Die Portio bildet einen apfelgrossen exulcerirten Tumor, der sich in das linke Parametrium hinein als harte, bis an die Beckenwand reichende Infiltration fortsetzt.

Operation (Wertheim): Auslöffelung des Uterus, wobei eine tiefe Höhle entsteht, die weit in das linke Parametrium hineinreicht. Sodann Laparotomie in Beckenhochlagerung.

Auslösung der Drüsen zunächst auf der rechten Seite. Zu diesem Zwecke wird das Peritoneum über den grossen Gefässen gespalten und diese letzteren sowie der Ureter theils mit anatomischen Pincetten, theils mit der Scheere, theils auch mit dem Finger freipräparirt. Sämmtliche Drüsen, sowohl die im Theilungswinkel zwischen Iliaca externa und Hypogastrica, als auch die zu beiden Seiten der Iliaca communis, als auch die sacralen, sind mehr minder intumescirt (bis haselnussgross). Sämmtliche Drüsen bis zum Theilungswinkel der Aorta wurden exstirpirt.

Links wird ebenso vorgegangen. Nach Freilegung des Ureters bis zu seiner Einmündung in die Blase und der Gefässe werden die Drüsen sammt umfassendem Zellgewebe ausgelöst. Doch besteht Drüsenschwellung auf dieser Seite nicht.

Die Art. uterina wird beiderseits isolirt unterbunden. Nach Ligatur und Durchtrennung der Lig. infundibulo-pelvica und rotunda erfolgt die Eröffnung der Scheide an der vorderen Wand gut fingerbreit unterhalb des Carcinoms und circuläre Absetzung derselben.

Nach sorgfältiger Blutstillung wird ein Jodoformgazestreifen von oben her in die Scheide eingeführt und darüber das Peritoneum durch Knopfnähte exact vereinigt: Drainage des subperitonealen Raumes. Schluss der Bauchdecken in drei Etagen.

Dauer der Operation drei Stunden, wobei namentlich die Auslösung der rechtsseitigen Drüsen lange Zeit in Anspruch genommen hat.

Die langdauernde Narkose, die hochgradige Auskühlung, der immerhin nicht unbeträchtliche Blutverlust bedingen, dass schon während der Operation der ohnehin frequente und kleine Puls ausserordentlich schlecht

---

1) Fast sämmtliche Skizzen sind vom Assistent Dr. Micholitsch angefertigt.

2) Die einfache Schraffirung bedeutet Hyperplasie, die gekreuzte krebsige Erkrankung.

wird und zum Schlusse gerade noch fühlbar ist. Einhüllung in warme Tücher, subcutane Infusion von 500 g physiologischer Kochsalzlösung, Excitantien (Aetherinjection, Cognacklysma etc.) vermögen nicht, eine dauernde Besserung der Herzthätigkeit herbeizuführen: Um 7 h Abends Exitus. — Die Figur 1 auf Tafel XV veranschaulicht das durch die Operation gewonnene Präparat. Das Collum erscheint mächtig aufgetrieben und enthält eine ausgedehnte Ca-Höhle.

Die rechtsseitigen Drüsen werden in Serienschnitte (Anzahl: 390) zerlegt, nirgends Carcinom zu finden, nur Hyperplasie.

II. Prot.-No. 841. Anna Dittenb. 46 Jahre, Opara. Seit einem Jahre unregelmässige Blutungen. Seit einem Monate heftige Schmerzen im Unterleibe beiderseits. Starker Ausfluss.

Befund am 19. 11. 1898. Gracil gebaute, stark abgemagerte, hochgradig blasse Patientin. An den inneren Organen nichts Abnormes zu constatiren. Urin klar, enthält weder Eiweiss noch Zucker.

Die Leistendrüsen beiderseits bis haselnussgross, ziemlich derb. Missfarbiger, blutiger Ausfluss. Portio ziemlich plump, weich, mit normaler Schleimhaut; Orificium externum ein Grübchen. Das Corpus stark vergrössert, gleichsam gebläht, frei beweglich. Die Sonde tastet Rauhigkeiten. Links vorn an der Beckenwand eine gut wallnussgrosse, sehr derbe Prominenz (eine Drüse).

Die Probeausschabung fördert Gewebsbröckel zu Tage, deren histologische Untersuchung Drüsencarcinom ergiebt.

Operation (Wertheim): Beckenhochlagerung, Laparotomie.

Von der vollständigen Ausräumung sämmtlicher Drüsen und des Zellgewebes wird abgesehen, erstens weil die Patientin infolge ihres schlechten Kräftezustandes einen so lange dauernden Eingriff nicht aushalten würde, zweitens weil sich herausstellt, dass die Drüseninfiltration eine sehr ausgebreitete ist und zu beiden Seiten der Wirbelsäule aufwärts verfolgt werden kann. Auch erweist sich die im Befunde erwähnte grosse Drüse an der linken vorderen Beckenwand mit der Vena iliaca externa zu innig verwachsen. Man beschränkt sich darauf, zwei bohnengrosse Drüsen, die an der Iliaca communis sitzen, und eine Drüse im Theilungswinkel zwischen Iliaca und Hypogastrica zu entfernen.

Nachdem die Ligamente unterbunden und durchtrennt sind und die Art. uterina beiderseits ligirt ist, wird die Scheide eröffnet; unmittelbar vorher wird sie von den während der Operation aus dem Uteruskörper hineingepressten Carcinommassen gereinigt.

Dann exacte Blutstillung und Drainage mit Jodoformgaze zur Vagina hinaus, darüber peritonealer Abschluss und Vernähung der behufs Drüsenexstirpation angelegten Peritonealschlitze.

Dauer der Operation $1^1/_4$ Stunde.

Da der Puls nach der Operation ausserordentlich schwach ist, wird unter die Brust eine Infusion von 300 g physiologischer Kochsalzlösung gemacht, worauf sich Patientin rasch erholt. Afebriler Verlauf.

Im Laufe der nächsten Monate vergrösserten sich die zurückgelassenen Drüsen sehr rasch, so dass am 1. 5. 1899 linkerseits ein kleinfaustgrosser Tumor (die erwähnte, an der linken vorderen Beckenwand sitzende Drüse) constatirt wird. Späterhin erscheint die ganze linke Beckenhälfte bis zur Crista ossis ilei mit sehr harten Massen diffus ausgefüllt. Am 4. 7. 1899 erfolgte der Exitus.

Der exstirpirte Uterus (siehe Taf. XV, Fig. 2) erweist sich in seiner Höhle erfüllt von einer nach Art eines submucösen Myoms vorspringenden

Neubildung, welche von der hinteren Uteruswand ausgeht und dieselbe bis 1 cm vom Serosa-Ueberzug substituirt. Die Geschwulst ist zerfallen, missfarbig und äussert übelriechend. Die Schleimhaut der vorderen Uteruswand etwas hypertrophisch, die der Cervix und der Portio vaginalis vollkommen normal. An den Adnexen nichts Abnormes. Die mikroskopische Untersuchung ergiebt, dass es sich um einen typischen Drüsenkrebs handelt.

Bei der mikroskopischen Untersuchung der Drüsen finden sich in einigen derselben kleine Einschlüsse von Adenocarcinom, hohes, einschichtiges Cylinderepithel in lebhafter Proliferation (zahlreiche Mitosen), welches reich verzweigte Drüsenschläuche bildet, die unter zunehmender Vergrösserung die benachbarten Lymphfollikel verdrängen und von einer schmalen Zone kleinzelliger Infiltration umgeben sind (s. Fig. 2a, Taf. XV).

III. Prot.-No. 9. Katharina Lad. 29 Jahre, I para. Bemerkt seit einem Jahre gelblichen, übelriechenden Ausfluss und atypische Genitalblutungen. Seit vier Wochen heftige Schmerzen im Unterleibe.

Befund am 13. 12. 1898: Kräftig gebaute, gut genährte Person mit normalen inneren Organen. Im Harn kein Eiweiss, kein Zucker.

Das Orificium externum uteri wie angenagt. Der Finger dringt durch dasselbe in den einer zerklüfteten Höhle entsprechenden Cervixcanal ein, aus welchem der scharfe Löffel compacte Gewebsbröckel zu Tage fördert, deren histologische Untersuchung Alveolarcarcinom ergiebt. Das rechte Parametrium kürzer und resistenter, so dass das Collum nach rechts fixirt erscheint.

Operation (Wertheim): Vorherige präparatorische Auslöffelung und Verschorfung wird unterlassen. In Beckenhochlagerung Laparotomie. Schnitt von der Symphyse bis zwei Finger breit oberhalb des Nabels. Einzelne Verwachsungen, welche das Netz in der Excavatio vesicouterina und an der vorderen Bauchwand fixiren, werden zunächst getrennt, ebenso Verwachsungen am Uterus und an den Adnexen. Sodann Unterbindung und Durchtrennung der Lig. rotunda und infundibulo-pelvica. Ablösung der Blase und Freilegung der Ureteren in ihrem ganzen Verlaufe durch das kleine Becken. Die Art. uterina wird beiderseits isolirt unterbunden.

Im Zusammenhange mit den rechtsseitigen Adnexen wird sodann das parametrane Zellgewebe theils stumpf, theils mit der Scheere ausgelöst und hierbei eine dattelgrosse, im Parametrium eingebettete weiche Drüse mit entfernt, ausserdem von der Innenseite der Art. iliaca communis eine circa hellergrosse Drüse. Die anderen Drüsen (die im Theilungswinkel zwischen Iliaca und Hypogastrica und die sacralen) erweisen sich bei der Präparation als nicht vergrössert.

Links wird einerseits mit Rücksicht auf den guten Zustand des Parametriums, andererseits, um die Operation nicht zu lange auszudehnen, auf die Auslösung der Drüsen und des Zellgewebes verzichtet.

Unmittelbar vor Eröffnung der Scheide wird dieselbe mit sterilen Tupfern nochmals gereinigt und sodann circulär abgesetzt, so dass ein fingerbreites Stück der Scheide mit entfernt wird.

Die Wundversorgung erfolgt in der Weise, dass ein Jodoformgazestreifen zur Scheide hinabgeleitet und darüber das Peritoneum exact vernäht wird. Ausserdem wird die paravaginale Höhle, die durch Auslösung des rechten Parametriums entstanden ist, durch eine in entsprechender Höhe angelegte Oeffnung noch speciell zur Scheide drainirt. Schluss der Bauchdecken in drei Etagen.

Gesammtdauer der Operation $2^1/_2$ Stunden.

Verlauf fieberfrei. Heilung der Bauchwunde per primam. In der Höhle neben der Scheide macht sich nach 14 Tagen Eiterretention bemerkbar, welche durch stumpfe Erweiterung der sub operatione angelegten Oeffnung behoben wird.

Patientin hat sich seither jeden dritten Monat in der Anstalt vorgestellt, zum letzten Male am 1. 5. 1900. Sie sieht blühend aus und ist recidivfrei. Die Scheidennarbe ist weich, nirgends tastet man eine abnorme Resistenz. In der Mitte der Bauchschnittnarbe eine für einen Finger durchgängige Bruchpforte.

An dem in seiner vorderen Wand eröffneten Uterus (siehe Fig. 3) zeigt sich, dass das Carcinom den inneren Muttermund weit überschritten hat und dass die Schleimhaut der Cervix wie zernagt und unterminirt ist, so dass namentlich an der hinteren Wand nur brückenartige Schleimhautreste vorhanden sind. Die Muskelwand der Cervix ist durch die Neubildung fast völlig substituirt.

Der Uteruskörper hypertrophisch, die Schleimhaut glatt, beträchtlich verdickt. Die Adnexe chronisch entzündlich verändert und durch alte Verwachsungen zu knäuelartigen Tumoren umgewandelt, an deren Oberfläche Netzpartikel und flächenhafte Adhäsionen haften.

Die mit dem rechten Parametrium entfernte circa dattelgrosse Drüse wird in Serienschnitte zerlegt (Anzahl: 875) und weist spärliche, aber typische Einschlüsse von Adenocarcinom auf (wie im Falle II); nur ist in einzelnen Drüsenräumen das Epithel durch cystische Erweiterung derart plattgedrückt, dass erst durch Feststellung der Uebergänge deren Natur klar wird (Fig. 3a). Die von der Iliaca communis entfernte Drüse (246 Schnitte) lässt nirgends Carcinom erkennen.

Das rechte Parametrium, das sich bei der klinischen Untersuchung und bei der Operation als infiltrirt erwies und im Zusammenhange mit dem Uterus exstirpirt wurde, wird sammt dem angrenzenden Stücke des Uterus in 267 Serienschnitte zerlegt und genauestens durchmustert: nirgends Carcinom, stellenweise etwas kleinzellige Infiltration.

Der Cervixkrebs imponirte bei der histologischen Untersuchung zunächst als Plattenepithelcarcinom. Mit Rücksicht auf die Adenocarcinom-Einschlüsse in der rechtsseitigen Drüse wurde nochmals nachgesehen und thatsächlich Stellen gefunden, die die Entstehung aus Drüsenepithel wahrscheinlich machten. In dieser Beziehung erinnert der Fall an den von Ries publicirten (Ztschr. f. Geb. u. Gyn. 37, Fall 1), in welchem derselbe angesichts der scheinbaren Incongruenz zwischen der histologischen Beschaffenheit der Drüsenmetastasen und des primären Tumors sich verleiten liess, die ersteren für Reste des Wolff'schen Körpers anzusprechen.

IV. Prot.-No. 939. Josefa Tho. 39 Jahre, II para, leidet seit einem Jahre an unregelmässigen Genitalblutungen.

Befund am 3. 1. 1899: Mittelgrosse, mässig kräftig gebaute Person mit schlaffer Musculatur, fahler Gesichtsfarbe, sehr blassen Schleimhäuten. Vitium cordis (Mitralinsufficienz). Harn frei von abnormen Bestandtheilen.

Der derbe, ungemein voluminöse Cervix ist durch das infiltrirte Lig. sacrouterinum dextrum fixirt. Der Portioüberzug glatt. Das linke Parametrium scheint frei. Durch den etwas geöffneten Mutttermund gelangt der Finger in die carcinomatöse Cervixhöhle. Schmierig-blutiger Fluor.

Operation (Wertheim): Keine präparatorische Excochleation oder Verschorfung. Beckenhochlagerung, Laparotomie.

Zuerst wird die rechte Seite in Angriff genommen, die Gefässe und der Ureter freigelegt und fünf stark vergrösserte Lymphdrüsen an der Aussenseite der Art. iliaca communis und Iliaca externa, deren grösste krachmandelgross ist, im Zusammenhang ausgelöst. Im Theilungswinkel zwischen Arteria hypogastrica und Iliaca externa sind Drüsen nicht vorhanden. Rechts vom Rectum an der vorderen Kreuzbeinwand einzelne ganz kleine Drüschen, die ebenfalls exstirpirt werden.

Nachdem der Ureter zur Seite gelegt worden ist, wird das Parametrium unter specieller Rücksichtnahme auf die Mitentfernung des infiltrirten Lig. sacrouterinum herauspräparirt, so dass es schliesslich im Zusammenhange mit dem Uterus zur Entfernung kommt.

Links sind Drüsen nicht zu tasten, und da der Puls bei der ohnehin sehr anämischen, mit einem Vitium cordis behafteten Patientin ein recht elender (120) geworden ist, wird hier von der Spaltung des Peritoneums und Drüsenexstirpation vollständig abgesehen.

Vor Eröffnung der Vagina wird dieselbe nochmals gründlich ausgewischt und hierauf derartig abgesetzt, dass am Uterus eine gut fingerbreite Vaginalmanchette hängen bleibt.

Drainage zur Vagina hinab, darüber peritonealer Abschluss, indem das Blasenperitoneum mit dem Peritoneum der hinteren Beckenwand vereinigt wird. Die durch Exstirpation des rechten Parametriums entstandene tiefreichende paravaginale Höhle wird durch eine eigens angelegte Oeffnung gesondert drainirt. Schluss der Bauchdecken in drei Etagen.

Operationsdauer 2 Stunden.

4 Stunden später Exitus letalis trotz Einhüllung in warme Tücher, Kampher- und Aetherinjectionen, Cognacklystieren etc.

Wie aus der Figur 4, Tafel XV, hervorgeht, ist die ganze Substanz des Collums bis über den inneren Muttermund hinauf in Carcinommasse umgewandelt. Ein Zerfall ist nirgends vorhanden; die Portiooberfläche erosionsartig, die Cervixmucosa erhalten, mit normaler Faltenbildung.

Das Corpus relativ klein, seine Schleimhaut normal. An den Adnexen beiderseits ziemlich feste perimetrische Verwachsungen und anhaftende Netzpartikel.

Die bei der Operation entfernten Drüsen der rechten Seite werden in Serienschnitten (430) untersucht: kein Carcinom, nur Hyperplasie.

Bei der Autopsie (Prosector Schlagenhaufer) werden die bei der Operation belassenen linksseitigen Drüsen nachträglich entfernt: Eine bohnengrosse aussen von der Iliaca communis lässt Carcinom nicht erkennen, ebensowenig eine haselnussgrosse aussen von der Iliaca externa: dagegen wird in einer circa dattelkerngrossen Drüse aus dem Theilungswinkel zwischen Iliaca externa und Hypogastrica, deren Durchschnitt schon makroskopisch sehr suspect aussieht, durch die mikroskopische Untersuchung typischer Alveolarkrebs constatirt.

Das rechte Parametrium (inclusive Lig. sacrouterinum), das bei der Palpation als infiltrirt und resistent sich darstellte, wird in Serienschnitte zerlegt: Nichts von Carcinom zu finden.

V. Prot. No. 137. Marie Schwa. 40 Jahre; V para. Wird wegen verdächtiger Erosion von ihrem Hausarzte an die Anstalt gewiesen.

Befund vom 10. 3. 1899: Mittelgrosse Patientin von starkem Knochenbau, guter Musculatur und mässigem Panniculus. Innere Organe normal; Harn enthält weder Eiweiss noch Zucker.

Die vordere Lippe trägt eine flache, kreuzergrosse Wucherung, welche bei Berührung leicht blutet und derart morsch ist, dass man mit dem scharfen Löffel leicht Stücke herausheben kann.

Operation (Wertheim). Keine vorhergehende Excochleation oder Verschorfung. In Beckenhochlagerung Laparotomie und Exstirpation des Uterus sammt den beiderseitigen normalen Anhängen, Parametrien und einer fingerbreiten Scheidenmanchette.

Rechts werden die Drüsen mitgenommen: einzelne davon bis bohnengross und zwar speciell an der Aussenseite der Iliaca externa.

Links wird die Drüsenxstirpation, um die Operation nicht zu verlängern, unterlassen.

Drainage zur Vagina hinunter; darüber peritonealer Abschluss, Naht der Bauchdecken in 3 Etagen.

Operationsdauer $1^1/_4$ Stunden.

Der weitere Verlauf vollständig glatt. Bauchwunde per primam geheilt.

Der letzte Befund datirt vom 10. 10. 1900 und lautet: Vollkommen recidivfrei, subjectives Wohlbefinden, vorzügliches Aussehen.

Am exstirpirten Uterus erkennt man, dass die vordere Lippe von einem ungefähr wallnussgrossen Carcinomknoten durchsetzt ist, dessen Oberfläche papilläre Beschaffenheit aufweist. Er substituirt fast die ganze Dicke der vorderen Lippe, so dass nur eine 3—4 mm dicke Schicht scheinbar normalen Gewebes ihn von der Blase trennt (siehe Fig. 5). Die von der rechten Seite ausgelösten Drüsen ergeben (360 Serienschnitte) nirgends Carcinom.

VI. Prot.-No. 163. Clementine Wim. 36 Jahre; I para. Seit August 1898 bestehen unregelmässige Genitalblutungen; schon damals wurde auf der Klinik Professor Schauta's ein Gebärmutterkrebs constatirt und die Operation empfohlen.

Befund vom 22. 3. 1899: Mittelgrosse, kräftig gebaute Person mit reichlichem Panniculus adiposus. Der zweite Aortenton accentuirt, sonst normale Verhältnisse. Urin enthält weder Eiweiss noch Zucker.

Ausgebreitetes, zerfallenes Carcinom, einen apfelgrossen, wenig beweglichen Tumor bildend, dem der Uteruskörper wie eine kleine Kappe aufsitzt. Das Scheidengewölbe ringsum vom Carcinom ergriffen, das linke Parametrium infiltrirt.

Operation (Wertheim). Keine Präparation des Carcinoms. In Beckenhochlagerung Laparotomie, die sich ausserordentlich schwierig anlässt. Zahlreiche Verwachsungen von Netz und Darm am Uterus und dessen Adnexen, das Vorhandensein eines hühnereigrossen Myoms im linken Parametrium, durch welches der Ureter stark verlagert ist, die Fixirung der Blase an der vorderen Wand des Collums, woselbst das Carcinom auf die erstere bereits übergreift, so dass die Ablösung nicht gelingt, vielmehr ein Loch in der Blasenwand entsteht, dessen Naht beträchtliche Schwierigkeiten verursacht, endlich die Starrheit beider Parametrien, wodurch ein Hochziehen des Uterus unmöglich wird, so dass die ganze Arbeit in der Tiefe des Beckens vor sich geht: das alles sind Momente, welche die Exstirpation des Uterus ausserordentlich schwierig gestalten.

Rechterseits wird aussen von der Iliaca ext. und. comm. eine

Reihe von haselnussgrossen Drüsen sammt dem umgebenden Fettzellgewebe entfernt. Im Theilungswinkel zwischen Iliaca und Hypogastrica sind keine Drüsen vorhanden, ebensowenig nach innen von der Hypogastrica.

Linkerseits wird eine doppelhaselnussgrosse Drüse aus dem Theilungswinkel zwischen Iliaca ext. und Hypogastrica exstirpirt, einige kleine nach oben und aussen von der Iliaca communis.

Jodoformgazedrainage zur Vagina hinab, darüber peritonealer Abschluss.

Drainage zur Vagina hinaus, darüber peritonealer Abschluss.

Naht der Bauchdecken in 3 Etagen.

Dauer der Operation $2^3/_4$ Stunden.

8 Tage post operationem erfolgt der Exitus bei normaler Temperatur, nicht aufgetriebenem Leibe in einer Art von Coma, nachdem der Verlauf in den ersten Tagen ein vollkommen befriedigender gewesen war (Bauchwunde per primam geheilt, wiederholte Stuhlgänge, häufige Flatus, Urinmenge von 200 ccm am ersten Tage post op. gestiegen bis auf 1100 ccm).

Am Präparate (s. Fig. 6, Taf. XVI) sieht man ausser dem linksseitigen, intraligamentären Myomknoten in der vorderen Wand des Fundus ein wallnussgrosses Myom Der Cervix zeigt eine höckerige, knollige Beschaffenheit und ist stellenweise oberflächlich zerfallen. Einer der Höcker erstreckt sich bis zum inneren Muttermund. In Verbindung mit dem Uterus eine fingerbreite Manchette von gesunder Vaginalwand. Die histologische Untersuchung ergiebt ein Plattenepithelcarcinom.

Die mikroskopische Untersuchung der Drüsen ergiebt rechts trotz Untersuchung in Serien kein Carcinom, links dagegen wird in der aus dem Theilungswinkel zwischen Iliaca und Hypogastrica entfernten, doppelhaselnussgrossen Drüse das Gewebe zum Theil durch Carcinom substituirt gefunden.

VII. Prot.-No. 447. Antonie Stroh. 38 Jahre; 1 para. Seit einigen Monaten unregelmässige Blutungen und blutigtingirter Ausfluss. Auch nach dem Coitus Abgang von Blut.

Befund vom 16. 8. 1899: Mittelgrosse, kräftig gebaute, gut genährte Person mit normalen inneren Organen. Urin stark getrübt, im Sediment zahlreiche Eiterkörperchen; entsprechende Menge von Eiweiss, kein Zucker.

Die Portio vaginalis umgewandelt in ein kleinapfelgrosses Blumenkohlgewächs, sehr leicht zerfallend, den oberen Antheil der Scheide ausfüllend. Der Uterus in toto recht gut beweglich, beide Parametrien scheinen frei zu sein. Die Adnexe beträchtlich verdickt, linkerseits einen pflaumengrossen Tumor darstellend.

Durch die Auslöffelung entsteht ein flacher Krater. Es erscheint hauptsächlich die hintere Lippe und zum Theile das hintere Scheidengewölbe ergriffen, während die vordere Lippe erst secundär einbezogen ist.

Nach erfolgter Verschorfung mit dem Paquelin wird in Beckenhochlagerung die Radicaloperation vorgenommen (Wertheim). Zunächst müssen die zahlreichen Verwachsungen, welche alles mit einander verbacken, gelöst werden. Linkerseits besteht ein apfelgrosser Hydrosalpinx, rechts weist die Tube ein offenes Fimbrienende auf.

Nach Freimachung der Adnexa werden die Ureteren beiderseits

bis zu ihrem Eintritte in die Blase freipräparirt. Die Blase wird bis auf die Scheide herunter vom Uterus getrennt, der Zeigefinger längs des Ureters durch das Parametrium durchgeschoben und der so auf den Finger aufgelagerte Antheil des Parametriums nach isolirter Ligatur der Art. uterin. durchtrennt. Die so aus dem Parametrium befreiten Ureteren werden zur Seite geschlagen, worauf der Uterus sammt den beiden Parametrien mit der Scheere herausgeschnitten wird. Einzelne blutende Gefässe (Vaginaläste der Uterina) werden ligirt.

Sodann Präparation der regionären Lymphdrüsen. Dieselben erweisen sich beiderseits als nur wenig vergrössert. Die Drüsen nach aussen von der Iliaca communis und externa und die aus dem Theilungswinkel zwischen Iliaca ext. und Hypogastrica werden beiderseits exstirpirt. Sie sind ungefähr bohnengross, ihr Gewebe ist sehr weich und von grau-röthlicher Farbe. Sie sind makroskopisch vollständig unverdächtig.

Nachdem die Ureteren wieder mit Peritoneum übernäht sind, wird ein Jodoformgazestreifen zur Scheide hinabgeleitet und darüber das Blasenperitoneum mit dem Peritoneum der hinteren Beckenwand vereinigt: peritonealer Abschluss. Naht der Bauchdecken in 3 Etagen.

Gesammtdauer der Operation $2^1/_4$ Stunden.

Puls während der ganzen Zeit gut. Blutverlust sehr mässig. Der weitere Verlauf ein vollständig afebriler. Heilung der Bauchwunde per primam. Patientin wird nach einiger Zeit geheilt entlassen.

Ueber ihr seitheriges Befinden liegen keine Befunde vor, doch wurde festgestellt, dass es ihr bis in die allerjüngste Zeit (Ende Juli 1900) sehr gut gegangen ist und dass sie am 1. August d. J. nach Deutschland reiste, um dort eine Stellung anzutreten.

Der exstirpirte Uterus (Fig. 7), dem beiderseits viel parametranes Gewebe anhängt, wird in seiner hinteren Wand eröffnet: Es handelt sich um ein von der Portiooberfläche ausgegangenes Carcinom, welches zu einer weitgehenden Zerstörung des Gewebes, speciell auf der linken Seite geführt hat, woselbst es bis auf das Scheidengewölbe übergegangen ist. Der Cervixcanal in seiner oberen Hälfte intact.

In den Drüsen kann trotz Serienzerlegung nirgends Carcinom gefunden werden.

VIII. Prot.-No. 452. Josefa Seid. 44 Jahre, V para. Periode seit einem Jahre unregelmässig. Derzeit besteht seit 5 Wochen Blutung. In der letzten Zeit starke Abmagerung. Vom Hausarzte hergewiesen.

Befund vom 18. 8. 1899: Mittelgrosse, kräftig gebaute, ziemlich schlecht genährte, sehr blasse Person. Ueber den Lungen vereinzelte trockene Rasselgeräusche. Sonst an den inneren Organen nichts Abnormes. Urin klar, enthält weder Eiweiss noch Zucker.

Die hintere Scheidenwand etwas prolabirt, die Portio tiefstehend, plump und derb, von glatter Oberfläche. Das vergrösserte Corpus liegt rechts im Douglas, lässt sich aber antevertiren. Die Adnexe sind nicht verdickt. Die Inspection ergiebt eine thalergrosse, dunkelrothe, stark blutende Erosion, in deren brüchiges Gewebe die Sonde 2—3 cm tief einbricht. Mit dem scharfen Löffel gelingt es ohne Kraftanstrengung, aus der Portio Gewebsbröckel auszustechen. Die beiden Parametrien werden als normal weich und dehnbar befunden.

Operation (Wertheim), Laparotomie:

1. Der Uterus wird mit einer Kugelzange erfasst und stark angezogen.

2. Blosslegung der Ureteren von der Linea innominata bis zum Eintritte in die Parametrien.

3. Ablösung der Blase bis unter das Scheidengewölbe herunter, Lig. und Durchtrennung der lig. rot. und infundibulo-pelvica.

4. Indem nun der Zeigefinger längs des Ureters durch das Parametrium durchgeschoben wird, kommt dasselbe sammt Art. uterina auf den Finger zu liegen; nach isolirter Ligatur derselben wird es, während es auf dem Finger liegt, durchtrennt, worauf die Ureteren zur Seite gelegt werden können.

5. Folgt die Ausschneidung der Parametrien, Eröffnung der Vagina und circuläre Absetzung derselben circa fingerbreit unterhalb des Scheidenansatzes, so dass der Uterus sammt den Adnexen, Ligamenten, Parametrien und einer Scheidenmanchette zur Entfernung gelangt.

6. Drüsenauslösung: Rechterseits erweisen sich die Drüsen ausserordentlich stark vergrössert. Zunächst werden einzelne bis haselnussgrosse Drüsen nach aussen von der Iliaca comm. entfernt, sodann zwei dattelkerngrosse aus dem Theilungswinkel zwischen Hypogastrica und Iliaca ext., worauf eine ungefähr dattelgrosse, tief im Zellgewebe direct an der Beckenfascie aufliegende und vom Nervus obturatorius überlagerte Drüse zum Vorschein kommt und ausgelöst wird.

Linkerseits sind die Verhältnisse derart, dass nur aus dem Theilungswinkel der Gefässe eine ungefähr dattelkerngrosse Drüse zu gewinnen ist. Die anderen Drüsen sind nicht im geringsten geschwellt.

Nach vollendeter Drüsenauslösung und sorgfältiger Blutstillung werden die Ureteren wieder in den natürlichen Situs gebracht und mit Peritoneum übernäht. Drainage mit Jodoformgaze zur Scheide hinaus, darüber peritonealer Abschluss. Bauchdeckennaht in 3 Etagen.

Dauer der Operation $2^1/_2$ Stunden.

3 Tage post operationem tritt der Exitus ein. Sectionsdiagnose: Peritonitis incipiens, Anaemia.

Bezüglich des Präparates siehe Figur 8, Tafel XVI. Ebenso wie im vorigen Falle haftet am Uterus links und rechts ein grosser Theil des Parametriums. Die carcinomatöse Infiltration reicht im Cervixgewebe noch nicht allzuweit nach oben.

Auf dem Durchschnitte durch die erwähnte ganz grosse Drüse erkennt man zwei käsige, ungefähr erbsengrosse, im Centrum gelegene Herde, die in der Mitte eitrig zerfallen sind. Im Uebrigen ist das Aussehen des Drüsengewebes ein normales.

Alle exstirpirten Drüsen werden in Serien (circa 1000 Schnitte) genauestens untersucht, dock kann nirgends Carcinom constatirt werden, weder rechts noch links. Auch die oben erwähnte, im Centrum verkäste Drüse lässt Carcinom nicht erkennen (die Natur der Verkäsung bleibt unklar, tuberculöser Art ist dieselbe nicht).

IX. Prot.-No. 454. Aloisia Laut. 38 Jahre, V para. Seit 14 Tagen blutig tingirter Ausfluss. Keine Schmerzen. Vom Hausarzte an die Anstalt gewiesen.

Befund vom 22. 8. 1899: Mittelgrosse, kräftig gebaute, schlecht genährte Person. Innere Organe normal. Im Urin kein Eiweiss, kein Zucker.

Es besteht ein umfangreiches Cancroid der Portio mit scharf aufgeworfenen Rändern, das nach links bis auf das Scheidengewölbe vorgeschritten ist, die Parametrien aber noch vollständig freigelassen hat. Bei der Inspection präsentirt sich dasselbe als ein flaches, scharfrandiges Geschwür, welches bei leichter Berührung blutet.

Operation, Beckenhochlagerung, Laparotomie (Wertheim), verläuft genau so wie im Falle VIII.

Bei der Suche nach den Drüsen sind links weder im Theilungswinkel der Gefässe, noch aussen von der Iliaca ext. solche zu finden. Erst 2 cm nach oben vom Theilungswinkel findet sich aussen von der Iliaca comm. eine circa rosinengrosse Drüse.

Rechts ist die Suche etwas ergiebiger. Zwar ist auch hier im Theilungswinkel der Gefässe nichts zu finden, ebenso nichts nach aussen von der Iliaca ext., dagegen finden sich eine grössere, langgestreckte Drüse nach aussen von der Iliaca comm. und zwei ungefähr erbsengrosse nach innen von der Hypogastrica (sacrale Drüsen).

Gesammtdauer der Operation $1^3/_4$ Stunden.

Verlauf ungestört, Heilung der Bauchwunde per primam.

Der letzte Befund datirt vom 30. 7. 1900 und lautet: „Vollkommen recidivfrei, gutes Aussehen, subjectives Wohlbefinden."

Wie sich aus der genaueren Besichtigung des Präparates (s. Fig. 9, Taf. XI) ergiebt, ist die Portio eingenommen von einem thalergrossen, derb infiltrirten, nur wenig vertieften Geschwür mit serpiginösen, wulstig beschaffenen Rändern, dessen Boden, wie sich an verschiedenen Durchschnitten ergiebt, durch eine gelblich verfärbte, derbe Gewebsmasse gebildet wird, welche sich scharf vom Uterusgewebe absetzt und nirgends mehr als 8—9 mm in die Tiefe reicht. Rechts und links am Uterus massiges parametranes Gewebe inclusive einem 3—4 cm langen Stücke der Lig. sacrouterina, ferner das gesammte Lig. latum und die chronisch entzündlich veränderten Adnexe.

Die mikroskopische Untersuchung der Drüsen in Serien lässt nirgends Carcinom erkennen.

X. Prot.-No. 622. Karoline Gant. 53 Jahre, II para. Seit 6 Jahren Menopause; seit Mai d. J. Abgänge von wässerigem Blut und starker Ausfluss. Vom Hausarzte an die Anstalt überwiesen.

Befund vom 14. 9. 1899: Kräftig gebaute, ausserordentlich fette Person, sehr blass; innere Organe normal; im Urin kein Eiweiss, kein Zucker.

Portio zerklüftet, das rechte Parametrium infiltrirt und verkürzt, so dass das Collum an die rechte Beckenwand herangezogen und fixirt erscheint. Das linke Parametrium weich und dehnbar. Mit dem Finger dringt man weit in den Uterus ein und constatirt, dass seine Höhle hoch hinauf zerfallen ist.

Trotz des Vorgeschrittenseins des Carcinoms wird der Versuch einer radicalen Operation unternommen. In Beckenhochlagerung Laparotomie (Wertheim).

Dieselbe gestaltet sich ausserordentlich schwierig. Der Uterus lässt sich nicht hochziehen wegen der Fixation an der rechten Beckenwand. Beim Herauspräpariren des rechten Ureters stösst man gerade dort, wo er sich mit der Art. uterina kreuzt, auf eine circa haselnussgrosse, derbe Drüse. Bei der Excision des Uterus wird darauf geachtet, möglichst viel vom infiltrirten rechten Parametrium mitzunehmen. Dabei entsteht in der Tiefe eine starke venöse Blutung, die durch Umstechung beherrscht wird. Bis auf die erwähnte Drüse ist die Ausbeute rechts eine ziemlich geringe; die Drüsen sind alle sehr klein und von diffus infiltrirtem Zellgewebe eingeschlossen. Linkerseits wird auf die Präparation des Ureters und Exstirpation der Drüsen verzichtet.

Nach exacter Blutstillung Drainage mit Jodoformgaze zur Scheide,

darüber peritonealer Abschluss in der üblichen Weise. Der rechte Ureter wurde selbstverständlich vorher mit Peritoneum vollkommen gedeckt. Naht der Bauchdecken in 3 Etagen.

Dauer der Operation $1^1/_4$ Stunden.

Verlauf günstig, Wundheilung per primam.

Am 22. 2. 1900 wird folgender Befund erhoben: Keine Spur von Recidiv; Patientin sieht blühend aus und hat an Gewicht bedeutend zugenommen.

Am 30. 7. 1900 wird beginnendes Recidiv festgestellt: Am oberen Ende der Scheide ein kirschengrosses derbes Knötchen, rechts ein ebensolches, etwas kleineres. Bei der Untersuchung in Narcose zeigt sich, dass letzeres zur Beckenwand in Form einer diffusen, starren Infiltration sich fortsetzt, die in der Gegend der grossen Gefässe breit aufsitzt. Mit Rücksicht darauf wird von einer neuerlichen Operation abgesehen.

An dem in der hinteren Wand eröffneten Uterus wird festgestellt, dass die carcinomatöse Zerstörung fast die ganze Uterushöhle ergriffen und nur den obersten Theil des Fundus, woselbst ein kleines submucöses Myom sich befindet, freigelassen hat (siehe Fig. 10, Taf. XI).

Die mikroskopische Untersuchung der von der Kreuzungsstelle der Art. uterina und des Ureters entfernten derben Drüse ergiebt, dass dieselbe ganz von Alveolarcarcinom substituirt ist, und die weitere Durchforschung des in Serien zerlegten Lig. sacrouterinum dext. lässt darin mehrfache Carcinomzüge feststellen, von denen einer bis an die Exstirpationsgrenze reicht.

XI. Prot.-No. 514. Ludmilla Pink., 42 Jahre, Vpara. Seit 4 Monaten bestehen fast continuirliche Blutungen. Starke Abmagerung.

Befund vom 7. 10. 1899: Hochgradig abgemagerte, kachektisch aussehende Person. Innere Organe normal. Im Harn etwas Eiweiss, kein Zucker.

Der Uteruskörper liegt im Douglas. Die Portio ist in eine starre, knollige Masse umgewandelt, welche vorne und rechts auf die Scheide und ins Parametrium übergeht.

Zunächst wird der Fall mit Rücksicht auf das Allgemeinbefinden und den localen Zustand als inoperabel angesehen. Die einige Tage später vorgenommene Untersuchung in der Narcose lässt das linke Parametrium frei und dehnbar erkennen, während das rechte verkürzt und infiltrirt erscheint, so dass das Collum an der rechten Beckenwand festhängt. Es wird nun doch noch die radicale Operation vorgenommen.

Beckenhochlagerung, Laparotomie (Wertheim).

Der Uterus wird mit Zangen erfasst und hochgezogen. Die Freipräparirung der Ureteren und die Ablösung der Blase gelingt relativ leicht. Einzelne perimetritische Schwielen über dem linken Ureter machen allerdings Schwierigkeiten, und ebenso erheischt das innige Herantreten des Carcinoms an die Blasenwand grosse Vorsicht. Nachdem die Lig. rotunda und infundibulo-pelvica unterbunden und durchtrennt sind, dringt der Zeigefinger längs der Ureteren durch das Parametrium hindurch und lagert dasselbe sammt der Art. uterina auf sich, worauf es nach Ligatur der letzteren durchtrennt wird. Die Ureteren werden nun zur Seite geschlagen, und es erfolgt die Excision des Uterus sammt umgebendem Zellgewebe und Absetzen der Scheide ungefähr an der Grenze des mittleren und oberen Drittels. Aus dem paravaginalen Zellgewebe beträchtliche Blutung; zahlreiche Ligaturen und Nähte nöthig.

Rechterseits erweisen sich die Gefässe von haselnuss- bis kirschgrossen, derben, stellenweise mit einander verschmolzenen Drüsen flankirt; die Auslösung derselben erfordert grosse Sorgfalt wegen der Gefässe. Trotzdem ereignet sich eine Verletzung der Art. iliaca ext. ungefähr 3 cm nach Abzweigung der Hypogastrica, wodurch doppelte Unterbindung derselben nothwendig wird.

Links ist die Ausbeute an Drüsen eine spärliche. Sie erscheinen hier kaum geschwellt, von normaler Consistenz. Behufs mikroskopischer Untersuchung werden sie exstirpirt.

Die Ureteren werden in ihren natürlichen Situs gebracht und mit Peritoneum übernäht. Jodoformgazedrainage zur Scheide, darüber peritonealer Abschluss.

Dauer der Operation $2^1/_4$ Stunden.

Puls während der Operation wiederholt sehr elend, der Blutverlust mässig. Die Operation sehr erleichtert durch die Fettarmut des Gewebes.

5 Tage post operationem Exitus letalis. Marasmus et anaemia. Keine Peritonitis.

Die Figur 11, Tafel XI, zeigt das exstirpirte Präparat. Der Uterus ist in seiner hinteren Wand eröffnet. Ein Zerfall des Carcinoms hat nicht stattgefunden, doch ist das Collumgewebe in seiner ganzen Dicke von Carcinom ersetzt.

Die Drüsen der rechten Seite erscheinen am Durchschnitte derb, von weisslicher Farbe und markiger Consistenz. Mikroskopisch erweist sich das Drüsengewebe als vollständig ersetzt durch Carcinom.

Die Drüsen der linken Seite schauen zwar makroskopisch nicht carcinomatös aus, erweisen sich aber durch die mikroskopische Untersuchung zum Theil ebenfalls bereits von Carcinom ergriffen; in der Peripherie der befallenen Drüsen sieht man nebeinander angeordnete, scharf umschriebene, in den Lymphspalten gelegene Carcinomnester, die sich hie und da gegen die Lymphfollikel vorzuschieben beginnen.

XII. Prot.-No. 545. Marie Kol., 29 Jahre, IIIpara. Ist in der jüngsten Zeit stark abgemagert und leidet seit einigen Wochen an fleischwasserartigem Ausfluss. Vom Hausarzte an die Anstalt gewiesen.

Befund vom 23. 10. 1899: Mässig kräftig gebaute, sehr blasse, schlecht genährte Person. Innere Organe normal. Harn enthält weder Eiweiss noch Zucker.

Es besteht ein sehr grosser, derber, knolliger Tumor der Portio vaginalis mit mächtiger Infiltration des linken Parametriums. Das rechte erweist sich als frei.

Mit Rücksicht auf das jugendliche Alter der Patientin und ihr kräftiges Herz wird der Versuch der radicalen Operation vorgenommen, obwohl der Fall so weit vorgeschritten ist.

Beckenhochlagerung, Laparotomie (Wertheim): Auslösung der Ureteren, Ablösung der Blase, Unterbindung und Durchtrennung der Lig. infundibulo-pelvica und rotunda. Längs der Ureteren dringt der Finger durch das Parametrium, worauf der auf den Finger aufgelagerte Antheil desselben nach Ligatur der Art. uterina durchtrennt wird. Nachdem die Ureteren zur Seite geschlagen sind, folgt die Exstirpation des Uterus sammt den beiden Parametrien. Schwierige Blutstillung, welche zahlreiche Ligaturen und Umstechungen erfordert.

Bei der Suche nach den Drüsen fällt auf, dass auf der linken

Seite trotz des Zustandes des Parametriums sich gar keine geschwellten Drüsen vorfinden; dieselben erweisen sich als normal und nicht infiltrirt.

Auch rechts werden zunächst grössere Drüsen nicht gefunden. Das die grossen Gefässe umgebende Zellgewebe ist weniger locker und lässt sich nur schwer mit stumpfen Instrumenten auseinanderziehen; es bedarf, um die Gefässe freizulegen, der Präparation mit der Scheere. Nachdem bereits sämmtliche Gefässe freipräparirt sind, ohne dass vergrösserte Drüsen gefunden worden sind, gelangt man unversehens dort, wo die Uterina von der Hypogastrica abzweigt, auf eine dattelkerngrosse Drüse, die am Durchschnitte einen kleinen centralen Propf erkennen lässt.

Wundversorgung in der üblichen Weise. Naht der Bauchdecken in 3 Etagen.

Dauer der Operation $2^1/_2$ Stunden.

3 Tage nach der Operation Exitus: Septische Peritonitis.

Die Untersuchung des Präparats ergiebt, dass die hintere Lippe der portio vag. uteri (s. Fig. 12, Taf. XII) in einen hühnereigrossen Tumor umgewandelt ist, der an der Oberfläche sammtartig rauh, nirgends zerfallen ist. Rings um den Tumor ein ungefähr 1 cm breiter Streifen normaler Vaginalwand, der sich kragenartig um den Tumor herumlegt. Die vordere Cervixwand normal.

Die Untersuchung der erwähnten grossen Drüse von der rechten Seite ergiebt kein Carcinom, sondern Tuberculose.

XIII. Prot.-No. 706. Juliana Loh., 48 Jahre, V para. Seit 3 Wochen fleischwasserähnlicher Ausfluss.

Befund vom 9. 12. 1899: Kleine, gracil gebaute, ziemlich magere Person mit normalen inneren Organen. Urin enthält weder Eiweiss noch Zucker.

Portio blumenkohlartig, zerfallen. Das linke Lig. sacrouterinum etwas verkürzt, ohne dass eine wirkliche Infiltration besteht.

Nach vollzogener Ausschabung zeigt sich, dass die hintere Lippe intact ist.

Operation. Beckenhochlagerung, Laparotomie (Wertheim).

Einzelne Verwachsungen an den Adnexen werden gelöst. Freilegung der Ureteren, Ablösung der Blase. Sodann Präparirung der Art. hypogastricae und Unterbindung derselben unmittelbar nach Abgang der Glutealäste. Nach Ligatur und Unterbindung der Lig. infundibulopelvica und rotunda werden die Ureteren zur Seite gelegt, und wird die Excision der Parametrien und des obersten Scheidenantheiles vorgenommen. Geringe, venöse Blutung, die nur wenige Umstechungen erfordert.

Die Suche nach Drüsen beiderseits negativ; behufs mikroskopischer Untersuchung werden links und rechts einzelne Drüschen exstirpirt. Wundversorgung in üblicher Weise.

Dauer der Operation $1^1/_4$ Stunden.

Verlauf glatt, Heilung per primam.

Letzter Befund vom 1. 8. 1900: Scheidennarbe weich, nirgends eine abnorme Resistenz. Aussehen vorzüglich. Gesunde Gesichtsfarbe. Zunahme des Körpergewichtes 14 kg. Bezüglich des Präparates siehe Figur 13, Taf. XII.

Die histologische Untersuchung der exstirpirten Drüsen ergiebt durchaus normales Drüsengewebe.

XIV. Prot. No. 716. Marie Hrub. 56 Jahre; VI para. Seit sechs Jahren Menopause. Seit 2 Jahren hie und da Blutabgänge. In der ·tzten Zeit auch Schmerzen im Unterleibe.

Befund vom 14. 12. 1899: Sehr blasse, abgemagerte, zart gebaute Person. Ueber beiden Lungen, besonders links hinten Giemen und Rasseln. Im Harn kein Eiweiss, kein Zucker.

Die Cervix erscheint sehr voluminös, so dass das Corpus ihm wie eine kleine Kappe aufsitzt. Die Parametrien scheinen frei zu sein. Die Portiooberfläche ist vollständig glatt. Ein kleiner scharfer Löffel fördert aus der Cervix Carcinomgewebe zu Tage.

Die Operation [Beckenhochlagerung, Laparotomie (Wertheim)] gestaltet sich bei der Fettarmuth der Patientin leicht.

Rechterseits werden nur normal aussehende Drüsen gefunden. Dieselben werden behufs mikroskopischer Untersuchung excidirt.

Linkerseits liegt der Art. iliaca comm. eine ungefähr kirschengrosse derbe Drüse innig an, so dass bei ihrer Exstirpation grosse Achtung auf das Gefäss nöthig ist. Die anderen Drüsen sehen insgesammt vollständig normal aus.

Wundversorgung in üblicher Weise.

Dauer der Operation $1^1/_4$ Stunden.

Verlauf günstig, obwohl die Heilung der Bauchwunde nicht per primam vor sich ging. Es scheint, dass infolge des ununterbrochenen heftigen Hustens die tiefen Schichten auseinanderweichen. In der That platzt 8 Tage post oper. die Bauchwunde. Sofortige Reposition der prolabirten Därme, und neuerliche Naht in 2 Schichten.

Aus dem Präparate (siehe Fig. 14. Taf. XII) ergiebt sich, dass das Collumgewebe vollständig durch Carcinom ersetzt ist.

Die erwähnte kirschengrosse Drüse an der Iliaca communis sin. zeigt sich am Durchschnitt erweicht und bis auf einen dünnen Mantel breiig zerfallen. Die mikroskopische Untersuchung des letzteren ergiebt allenthalben Carcinom. Die anderen Drüsen sind carcinomfrei.

Die Patientin, welche vom Juni 1900 an auf einer internen Abtheilung des Kais. Elisabethspitales mit Appetitlosigkeit und Bronchitis darniederlag, stirbt am 20. Augut. Die Section ergiebt eitrige Peritonitis und eine exulcerirte vereiterte Drüse an der Art. iliaca externa dextra. Die Untersuchung derselben auf Carcinom fällt negativ aus. Auch sonst wird nirgends im Körper Carcinom gefunden, weder local noch entfernt.

XV. Prot.-No. 10. Hawl, Marie. 50 Jahre: XI para. Seit $1^1/_2$ J. röthlicher Ausfluss, hie und da etwas Blutabgang. Seit 2 Monaten continuirliche Blutung. In den letzten Monaten starke Abmagerung. Vom Hausarzte an die Anstalt gewiesen.

Befund vom 9. 1. 1900: Kleine, gracil gebaute, schlecht genährte, sehr blasse Person mit normalen inneren Organen. Im Urin weder Eiweiss noch Zucker.

Die Portio vollständig zerfallen. Der Zerfall erstreckt sich auf das rechte Scheidengewölbe. Das rechte Parametrium derb und verkürzt, so dass das Collum nach rechts fixirt erscheint. Linkes Parametrium scheint frei zu sein.

Operation in Beckenhochlagerung (Wertheim). Da Patientin stark presst, werden die Därme eventrirt.

1. Freilegung der Ureteren und Lospräparirung der Blase.
2. Unterbindung der Uterinae unmittelbar nach Abgang der Glutealäste.
3. Abbindung und Durchtrennung der Lig. rotunda und infundibulopelvica.

4. Befreiung der Ureteren, die sodann zur Seite gelegt werden. Hierbei ist es nöthig, rechterseits ausserordentlich vorsichtig zu präpariren, weil der rechte Ureter am Carcinom festhängt, so dass es fast den Anschein hat, als ob die Resection nothwendig wäre.

5. Nachdem die Scheide weit hinab freigemacht worden, wird sie an der vorderen Wand eröffnet und circulär abgesetzt. Einzelne blutende Gefässe werden ligirt, im übrigen erfordert die Blutstillung wenig Mühe.

6. Die Drüsensuche: Links wird eine dattelkerngrosse Drüse aus dem Winkel zwischen Iliaca ext. und Hypogastrica exstirpirt, rechts, wo das Parametrium bei der Untersuchung sich als als infiltrirt erwies, sind die Drüsen an der Iliaca comm. und ext. kaum vergrössert; in der Tiefe dort, wo die Uterina von der Hypogastrica abzweigt, wird eine ungefähr haselnussgrosse, etwas derbere Drüse gefunden und exstirpirt.

Wundversorgung wie üblich. Peritonealer Abschluss. Bauchdeckennaht in 3 Etagen.

Dauer der Operation 1 Stunde 20 Minuten.

Verlauf günstig. Heilung des Bauchschnittes per primam.

Letzter Befund vom 24. 7. 1900: Gutes Aussehen, subjectives Wohlbefinden. Local alles in Ordnung.

Der sammt den Adnexen, Ligamenten, Parametrien und einer breiten Scheidenmanchette exstirpirte Uterus wird durch die Figur 15, Tafel XII veranschaulicht. Es handelt sich um ein weit vorgeschrittenes, auf die rechte Scheidenwand übergreifendes, vollständig zerfallenes Portiocarcinom. Deutlich ist am Präparate die Furche zu sehen, aus welcher der an das Carcinom herangezogene rechte Ureter herauspräparirt werden musste.

In den Drüsen wird trotz Zerlegung in Serien nirgends Carcinom gefunden.

XVI.. Prot.-No. 20. He. Barbara. 37 Jahre; 0 para. Seit Juli 1899 Blutabgang aus der Vagina und übelriechender Ausfluss. Starke Abmagerung. Häufiger Harndrang.

Befund vom 9. 1. 1900: Kleine, schwächliche Person von gracilem Knochenbau. Innere Organe normal. Im Harn kein Eiweiss, kein Zucker.

Die Portio in einen knollighöckerigen, oberflächlich zerfallenen, leicht blutenden Tumor umgewandelt. Das linke Parametrium infiltrirt, so dass das Collum durch dasselbe fixirt erscheint.

Der Operation wird die Auslöffelung vorausgeschickt. Dieselbe ergiebt bei der Grösse des Tumors enorme Ausbeute von Carcinombröckeln, ohne dass dabei eine grössere Höhle entstünde.

In Beckenhochlagerung Laparotomie (Wertheim):

Der zweihörnige Uterus wird mit Kugelzangen erfasst und vorgezogen. Die sich immer wieder vordrängenden Darmschlingen werden eventrirt. Auslösung der Ureteren, wobei jederseits zwei solche constatirt werden, welche knapp vor dem Eintritte in die Blase sich vereinigen. Die Abpräparirung der Blase vom Collum gelingt in der Medianebene leicht; ausserordentlich schwer dagegen an der Stelle der Ureterenmündungen. Daselbst hängt — und das ist besonders links der Fall, wo das Carcinom sehr weit ins Parametrium hineinreicht — der Ureter innig am Collum, und es hat den Anschein, als ob die Ureterresection unumgänglich wäre, doch gelingt schliesslich die Ab-

lösung. Hierauf Präparation der Gefässe und isolirte Ligatur der Hypogastricae unmittelbar nach Abgang der Glutealäste. Abbindung und Durchtrennung der Lig. rot. und infundibulopelvica. Nachdem die Ureteren zur Seite gelegt, folgt die Exscision des Uterus und der Parametrien. Die Absetzung der Scheide wird sehr tief, weit entfernt vom Carcinom, vorgenommen.

Bei der Suche nach den Drüsen wirkt erschwerend, dass das Zellgewebe wie infiltrirt ist, was auch schon bei der Präparation der Ureteren und der Gefässe sich störend geltend machte, indem die einzelnen Gebilde sich nicht so leicht isoliren liessen, wie es sonst der Fall ist.

Rechterseits keine nennenswerth vergrösserten Drüsen. Behufs mikroskopischer Untersuchung werden die Drüsen sammt dem Fettzellgewebe exstirpirt.

Linkerseits ist die Ausbeute zumeist ebenso spärlich. Weder an der Iliaca comm. noch im Winkel zwischen Iliaca ext. und Hypogastrica vergrösserte Drüsen. Erst ganz unten dort, wo der Ureter ins Parametrium eindringt, nach aussen von ihm eine kirschengrosse, am Durchschnitte weisslich verfärbte, markige, schon makroskopisch als carcinomatös zu erkennende Drüse. Sonst nichts mehr auffindbar.

Drainage zur Scheide, darüber peritonealer Abschluss, Bauchdeckennaht in 3 Etagen.

Dauer der Operation 1 Stunde 50 Minuten.

Verlauf zunächst günstig, Heilung des Bauchschnittes per primam mit Ausnahme einer kleinen Partie am oberen Ende, woselbst durch eine Hautlücke etwas seröse Flüssigkeit austritt. Am 14. Tage steht Patientin auf, am 15. Tage beginnender Ileus; fäculentes Erbrechen, Stuhl nicht zu erzielen.

26. 1. 1900: Nochmalige Laparotomie: Nach Eventration der ziemlich stark geblähten, dünnen Därme gelangt man alsbald zur Stelle des Hindernisses, das am untersten Ende des Ileums gelegen ist. Es handelt sich um eine doppelte, id est auf- und absteigende Invagination eines 50 cm langen Darmstückes mit absoluter Stenosirung des Lumens. Desinvagination: Dieselbe gelingt vollständig ohne Verletzung.

Um einer eventuellen Wiederholung der Invagination vorzubeugen, wird das weitere Darmstück durch Faltung seiner Wand mittelst einiger Lembert-Nähte an der Uebergangsstelle verengt.

Patientin erholt sich nicht mehr. 10 Stunden später Exitus.

Auch aus der Besichtigung des Präparates geht hervor, dass es sich um ein enorm weit vorgeschrittenes Carcinom handelt. Der Uterus ist, wie sich aus den Bildern (Fig. 16 und 16a, Taf. XVII) ergiebt, bis hoch hinauf carcinomatös entartet, so dass nur ein ganz kleiner Theil der beiden Hörner carcinomfrei geblieben ist. Der untere Antheil des Uterus ist durch das Carcinom mächtig verdickt, die Portio derartig zerfallen, dass sie eine ca. apfelgrosse Höhle darstellt. Ausserordentlich deutlich ist an dem Präparate die linksseitige Ureterenfurche (siehe auch vorigen Fall) kenntlich.

Die mikroskopische Untersuchung der rechtsseitigen Drüsen lässt trotz Untersuchung in Serien (125 Schnitte) nirgends Carcinom erkennen. Die von der linken Seite stammende, schon makroskopisch als carcinomatös erkannte Drüse ist durch Carcinom vollständig ersetzt. Die von der Iliaca comm. und ext. stammenden kleineren Drüschen enthalten kein Carcinom.

XVII.. Prot.-No. 35. Er. Bertha, 52 Jahre, VIII para. Seit 2 Jahren unregelmässige Blutungen. Ein vor wenigen Tagen consultirter hervorragender Gynäkologe soll den Fall für inoperabel erklärt haben.

Befund vom 15. 1. 1900: Kleine, blasse, hochgradig abgemagerte Person von schwächlichem Körperbau. An den inneren Organen nichts Abnormes. Urin trüb, enthält Spuren von Eiweiss, keinen Zucker.

Die Portio umgewandelt in eine breite zerklüftete Fläche, aus der es bei Berührung heftig blutet. Das Collum sehr voluminös; das Corpus sitzt ihm wie ein Knopf auf. Ringsum, namentlich vorne und rechts, hat das Carcinom auf das Scheidengewölbe übergegriffen. Das rechte Parametrium erscheint infiltrirt.

Vorherige Auslöffelung wird unterlassen und zur Operation geschritten: Laparotomie (Wertheim):

Dieselbe geht typisch vor sich. Auch in diesem Falle ist der rechte Ureter am Collum fixirt und lässt sich nur mit grosser Vorsicht ohne Verletzung auslösen. Mit dem Uterus, seinen Anhängen und Parametrien wird das obere Dritttheil des Scheiderohres entfernt. Mehrere grosse spritzende Arterien müssen ligirt, zahlreiche blutende Venen umstochen werden.

Die Suche nach Drüsen ergiebt rechts nur dort, wo die Art. uterina ins Parametrium eintritt, eine ca. haselnussgrosse Drüse, linkerseits eine ca. dattelkerngrosse im Theilungswinkel der Iliaca und Hypogastrica. Diese beiden Drüsen bilden die ganze Ausbeute.

Drainage zur Vagina, darüber peritonealer Abschluss: Bauchdeckennaht in 3 Etagen.

Dauer der Operation $1^3/_4$ Stunden.

Der schon vor der Operation schlechte Puls ist nach derselben sehr klein, so dass die sofortige Verabreichung von Excitantien nöthig wird. Einige Tage hindurch ist die Prognose eine äusserst unsichere, schliesslich aber erholt sich Patientin. Heilung der Bauchwunde per primam. Auftreten von Eiter im Urin. Vom 14. Tage an Temperatursteigerung. Die vaginale Untersuchung ergiebt einen in die Scheide sich vorwölbenden, fluctuirenden Tumor. Es gelang leicht, mit dem Finger stumpf die Scheidennarbe zu passiren, worauf sich eine grosse Menge stinkenden Eiters aus einer subperitonealen Höhle entleert, die sich nach rechts hin erstreckt. Im Laufe der nächsten Tage wird constatirt, dass Urin aus der Scheide abgeht: es wird eine rechtsseitige Ureterenfistel vermuthet. Hohe Fiebertemperaturen anhaltend, fortwährende Schüttelfröste, dumpfes Schmerzgefühl in der rechten Lumbalgegend, Erbrechen. Patientin kommt von Tag zu Tag mehr herunter. Diagnose: Rechtsseitige Ureterenfistel, aufsteigende Eiterung, Pyelonephritis. Es erscheint dringend nöthig, zuf Rettung der Patientin etwas zu unternehmen, und es wird aus indicatio vitalis die rechtsseitige Nephrektomie ausgeführt.

Lumbalschnitt (nach Simon). Die auf das Doppelte vergrösserte Niere weist zahlreiche Eiterherde auf, das Nierenbecken, etwas erweitert, enthält ebenfalls Eiter.

Darnach normale Temperatur. Sistiren der Schüttelfröste. Der zunächst noch schwache Puls wird kräftiger, und Patientin wird einige Wochen später aus der Anstalt entlassen. Im Mai d. J., also 4 Monate nach der Laparatomie, wird abermals Harnträufeln aus der Scheide beobachtet.

Befund vom 1. 7. 1900: Scheidennarbe weich. Kein Recidiv. Im

linken Scheidenwundwinkel eine trichterförmige Einziehung, aus welcher sich in Intervallen Urin ergiesst. Eine dünne Sonde kann etwa 2½ cm weit vorgeschoben werden. In der Blase finden sich etwa 30 ccm trüben, eitrigen Urins. Die Einführung des Cystokops ist wegen Enge der Urethra derzeit unmöglich.

Patientin hat sich gekräftigt, ihre Klagen beziehen sich auf das fortwährende Urintröpfeln. Sie erhält den Rath, zunächst eine weitere Kräftigung und Zunahme des Körpergewichtes anzustreben. Sollte bis dahin das Harntröpfeln noch immer andauern (wahrscheinlich handelt es sich um eine seitliche Verletzung des linksseitigen Ureters), so müsste ein operativer Eingriff vorgenommen werden (abdominale Implantantion?).

Am Präparat (s. Fig. 17, Taf. XVIII) erweist sich das Carcinom bis zum inneren Muttermund reichend und die Substanz der Cervix zum grössten Theile substituirend bis auf 2—4 mm von der äusseren Fläche. Scheidengewölbe ringsum von Carcinom ergriffen; feine, papilläre Wucherungen an einzelnen Stellen weit nach abwärts vorgeschoben. Die Absetzung der Scheide geht mitten durch eine solche verdächtige Partie hindurch (obwohl ein breiter Antheil der Scheide mit exstirpirt wurde). Corpus uteri stark vergrössert, Schleimhaut verdickt. Adnexe beiderseits ohne Verwachsungen, links eine kirschengrosse Hydatidencyste. In den Drüsen lässt sich bei genauester mikroskopischer Untersuchung nirgends Carcinom erkennen.

XVIII. Prot.-No. 42. Ber. Clara, 42 Jahre, Opara. Seit 2 Monaten besteht fleischwasserähnlicher Ausfluss.

Befund vom 24. 1. 1900. Starke, gut genährte Person mit normalen inneren Organen; im Harn kein Eiweiss, kein Zucker.

Blumenkohlgewächs der Portio, ausgehend von der vorderen Lippe, circa wallnussgross, bei Berührung und auch spontan leicht blutend. Scheidengewölbe ringsum frei, die Parametrien von normaler Dehnbarkeit.

In Beckenhochlagerung Laparotomie (Wertheim) ohne vorausgegangene Vorbereitung des Carcinoms:

Die Operation, bedeutend erschwert durch den Fettreichthum, verläuft typisch. Die Uterinae spritzen bei der Durchschneidung, obwohl die Hypogastricae (unmittelbar nach Abgang der Glutealäste) präventiv unterbunden wurden.

Die Ausbeute an Drüsen sehr spärlich. Linkerseits zwei erbsengrosse, auf der Iliaca externa liegend; allerdings hat der palpirende Finger hie und da den Eindruck, als ob grössere Drüsen vorhanden wären. Bei der Präparation zeigt sich jedoch, dass es sich um etwas derberes Fettzellgewebe handelt, welches in seinem Inneren kleinste Drüschen eingeschlossen enthält. Einige Proben für die histologische Untersuchung werden exstirpirt. Rechts dasselbe Verhalten der Drüsen.

Drainage nach der Vagina, darüber peritonealer Abschluss, Bauchdeckennaht in 3 Etagen.

Dauer der Operation 1¾ Stunden.

4 Tage nach der Operation Exitus. Die Section ergiebt Peritonitis suppurativa.

Die Untersuchung des Präparates (siehe Fig. 18, Tafel XVIII) lässt erkennen, dass die vordere Lippe in ein kirschengrosses Blumenkohlgewächs umgewandelt ist. Die hintere Lippe ist frei. Die Geschwulst setzt sich scharf gegen die angrenzende Cervixschleimhaut und gegen das Muskelgewebe ab.

In den Drüsen findet sich nirgends Carcinom.

XIX. Prot.-No. 63. Ernestine Web., 39 Jahre, V para. Seit 3 Monaten Ausfluss, anfangs weiss, später röthlich tingirt. Etwas Abmagerung.

Befund vom 26. 1. 1900: Mittelkräftige, zart gebaute, mässig genährte Person mit normalen inneren Organen. Im Harn weder Eiweiss, noch Zucker.

Die hintere Lippe weist eine knollige, derbe Erhabenheit von erosionsartiger Beschaffenheit auf, die auch das hintere Scheidengewölbe einnimmt. Das Orificium ext. deutlich erkennbar, die vordere Lippe normal. Der Uteruskörper von entsprechender Grösse, vollkommen frei beweglich, ebenso die Adnexe. Linkerseits an der Beckenwand nach vorne gegen das Foramen obturat. ein unverschieblicher, nahezu hühnereigrosser, derber Körper, hinter denselben die normalen Adnexe.

In Beckenhochlagerung Laparotomie (Wertheim):

Der Uterus wird vorgezogen, Ureteren und Blase freigelegt, ebenso die Gefässe, und die Uterinae beiderseits unmittelbar nach Abgang der Glutealäste doppelt ligirt (die doppelte Ligatur wurde deshalb angewendet, weil sich in den vorhergehenden Fällen gezeigt hatte, dass bei einfacher Ligatur die Uterinae respective deren Aeste beim Durchschneiden noch immer spritzten). Abbindung und Durchtrennung der Ligamente, zur Seitelegung der Ureteren und Excision des Uterus sammt parametranen Zellgewebe und oberstem Vierttheil der Scheide. Trotz der doppelten präventiven Ligatur spritzen die Uterinae und deren Aeste beim Durchschneiden und müssen nochmals gefasst und unterbunden werden!

Hierauf Suche nach den Drüsen. Beiderseits verhalten sich dieselben normal, sind nicht vergrössert und nicht härter. Der oben erwähnte hühnereigrosse Körper links vorne an der Beckenwand scheint in der That, wie dies schon vermuthet wurde, eine Drüse zu sein. Dieselbe ist knapp an der Innenseite der Vena iliaca ext. gelegen unmittelbar am Foramen obt. und ist mit dem Nervus obturatorius untrennbar fest verwachsen, so dass der Nerv behufs Auslösung der Drüse geopfert werden muss. Die Vene gelingt es durch sorgfältige Präparation zu isoliren.

Drainage zur Vagina, darüber peritonealer Abschluss. Bauchdeckennaht in 3 Etagen.

Gesammtdauer der Operation $1^1/_2$ Stunden.

Verlauf glatt, Bauchschnitt per primam geheilt.

Letzter Befund vom 20. 8. 1900: Bauchnarbe linear. Die vaginale Exploration lässt nirgends eine abnorme Resistenz oder eine Härte der Narbe erkennen.

Bezüglich der Beschaffenheit des Carcinoms siehe die Fig. 19, Taf. XVIII. Aus derselben ergiebt sich, dass hier ein streng umschriebener Carcinomknoten der hinteren Muttermundslippe vorliegt, der sich eben erst auf das hintere Scheidengewölbe und retrocervicale Bindegewebe auszubreiten beginnt. Die vordere Lippe ist vom Carcinom absolut unberührt.

Der vom linken Foramen obt. entfernte, mit dem Nervus obt. innig verwachsene Körper stellt eine fast hühnereigrosse, fluctuirende Geschwulst dar, die mit einer gelblichen, eiterartigen, mit käsigen Bröckeln untermengten Flüssigkeit gefüllt ist. Einzelne spangen- und leistenartige Vorsprünge an der Innenwand rufen den Eindruck hervor, als ob die Höhle durch Confluenz mehrerer Räume entstanden wäre (siehe Fig. 19a, Taf. XVIII).

Die mikroskopische Untersuchung der Wand dieses Körpers ergiebt, dass es sich factisch um eine carcinomatöse, im Centrum hochgradig erweichte Drüse handelt. Nur wenige Lymphfollikel sind noch erhalten, fast das ganze Drüsengewebe, soweit es nicht nekrotisch geworden, ist durch alveoläre Carcinommassen ersetzt.

Beide Parametrien sammt den angrenzenden Theilen des Uterus werden in Serienschnitte zerlegt, das linke in 131, das rechte in 144. Die Durchmusterung des linken Parametriums lässt ganz nach aussen eine bohnengrosse, fast ganz nekrotisirte Lymphdrüse erkennen, in deren Spalten sich einzelne, wohl umschriebene Carcinomstränge und -Nester vorfinden. Diese Drüse war ein wenig nach innen von der erwähnten grossen Drüse gelegen. Im Uebrigen erweist sich das Parametrium seiner ganzen Länge nach von Carcinomzügen und -Nestern durchsetzt, ohne dass dieselben bis an die äusserste Grenze heranreichen. Das rechte Parametrium lässt auch bei genauester Durchmusterung nirgends Carcinom erkennen.

Auch die rechterseits exstirpirten Drüsen erweisen sich bei der mikroskopischen Untersuchung vollständig carcinomfrei.

XX. Prot.-No. 71. Sophie Fisch. 52 Jahre, Vpara. Seit einem halben Jahre fleischwasserähnliche Absonderung.

Befund vom 31. 1. 1900: Mittelgrosse, zart gebaute, mässig gut genährte Patientin mit reichlichem Panniculus, normalen inneren Organen und normalem Harn.

Aus dem Uterus entleert sich fortwährend braunrothes, schmieriges Blut. Sein Körper ist nach rechts hinten fixirt. Die Adnexe sind nicht sicherzustellen. Nach längeren Bemühungen gelingt es, den Uterus zu lösen und aufzurichten. Der Muttermund klafft, der Cervixcanal ist stark zerklüftet. Eine Probeauskratzung aus der Cervix ergiebt typisches Carcinomgewebe.

Radicaloperation. In Beckenhochlagerung Laparotomie (Wertheim): Der Eingriff sehr erschwert durch den Fettreichthum der Bauchdecken und des subperitonealen Gewebes, ausserdem complicirt durch eine profuse Blutung aus der bei der Präparation angerissenen Vena hypogastrica sinistra.

Der Verlauf der Operation gestaltet sich wie folgt: Ablösung der Blase und Freilegung der Ureteren, Durchtrennung der Ligamente und Befreiung der Ureteren aus den Parametrien, hierauf nach Unterbindung der Uterinae Excision des Uterus sammt Parametrien und oberstem Antheile der Scheide. Dies Alles geht in normaler Weise von statten und und ist die Blutung eine leicht zu beherrschende.

Bezüglich der Drüsen ergiebt die Palpation durch das Peritoneum hindurch gar nichts und auch die Präparation längs der Gefässe hat ein völlig negatives Resultat, sowohl rechts als links. Die im Fettzellgewebe eingeschlossenen und mit demselben exstirpirten Drüschen scheinen vollständig normal zu sein. Gelegentlich dieser Suche nach den Drüsen ereignet sich die schon erwähnte Anreissung der Vena hypogastrica sin. Allerdings gelingt es, mittelst langer Klemmen den verletzten Antheil der Vena zu erfassen. Der Ersatz dieser Klemmen aber durch Ligaturen führt trotz fortgesetzter Bemühungen nicht zu vollständiger Blutstillung, und so wird zur Tamponade mit Jodoformgaze Zuflucht genommen. Dieselbe wird zur Scheide hinausgeleitet und darüber der übliche peritoneale Abschluss hergestellt. Schluss der Bauchdecken in 3 Etagen.

Dauer der Operation 2 Stunden.

Unmittelbar nach Operation hochgradiger Collaps, doch erholt sich Patientin bald und ist der Verlauf zunächst ein durchaus günstiger. Heilung der Bauchwunde der primam, ausgenommen den obersten Stichcanal, aus dem etwas Eiterung vorhanden ist. Die Tamponade wird successive per vaginam durch Herausziehen des Jodoformgazestreifens gelockert und am 5. Tage post op. vollständig entfernt. Am 14. Tage post op. steht Patientin auf. Einige Stunden später tritt plötzlich — beim Stuhlgang — eine bedeutende Blutung aus der Scheide ein, welche durch Tamponade gestillt werden muss. 2 Tage später abermalige, noch profusere Blutung aus der Vagina. Dieselbe steht abermals nach fester Tamponade. Patientin hochgradig anämisch. Einige Stunden später neuerliche Blutung: die mehr und mehr durchblutete Tamponade wird entfernt und durch in Ferrum sesquichl. getränkte Wattetampons ersetzt. Subcutane Infusion von 500 ccm physiologischer Kochsalzlösung. Puls 160. Analeptica, Einwickelung der unteren Extremitäten und Suspension; nochmalige Infusion von 500 ccm physiol. Kochsalzlösung. Am nächsten Tage bei höchstgradiger Anämie Exitus letalis. Die Section bestätigte, dass die Blutung aus der linken Vena hypogastrica erfolgt war.

Am Präparat erweist sich die Cervix bis zum inneren Muttermund hinauf hochgradig zerklüftet und in der Wand durch Carcinom vollständig ersetzt (siehe Fig. 20).

In den exstirpirten Drüsen weder links noch rechts Carcinom auffindbar.

XXI. Prot.-No. 144. Emilie Oppelm. 37 Jahre, IIIpara. Seit einigen Wochen besteht rölhlich tingirter Fluor.

Befund vom 10. 3. 1900: Mittelgrosse, kräftig gebaute Person mit gut entwickeltem Panniculus. Die inneren Organe normal, Urin enthält weder Eiweiss noch Zucker.

Die Portio trägt eine pilzförmige, derbe und rauhe Erhabenheit, die bei Berührung blutet. Dieselbe gehört der hinteren Lippe an, doch fühlt sich auch die vordere Lippe etwas rauher an. Uterus normal gross, frei beweglich; die Parametrien weich, dehnbar, nirgends eine abnorme Resistenz.

Operation. Beckenhochlagerung, Laparotomie (Wertheim), erschwert durch den Fettreichthum. Von Präventivligatur der Hypogastricae wird diesmal abgesehen, da sich dieselbe (siehe die vorigen Krankengeschichten) als wenig werthvoll erwiesen hat. Vielmehr wird wieder nach dem früheren Schema vorgegangen, d. h. es wird nach Freilegung der Ureteren, Abpräparirung der Blase und Durchtrennung der Lig. infundibulo pelvica und rotunda der Finger längs des Ureters durch das Parametrium durchgeschoben und so die Uterina auf den Finger aufgelagert, worauf die Ligatur und Durchtrennung derselben erfolgt; der befreite Ureter wird zur Seite gelegt und nun der Uterus sammt den anhängenden Parametrien und Ligamenten aus dem Becken ausgeschnitten.

Die Suche nach Drüsen zunächst ganz unergiebig: Links ein erbsengrosses Drüschen im Theilungswinkel, sonst nichts.

Rechts längs der Iliaca comm. ein langgestrecktes, etwas angeschwollenes Drüschen. Erst zum Schlusse wird auf der rechten Seite unmittelbar an der Vena iliaca ext. nach innen von ihr und mit ihr innig zusammenhängend eine circa kirschengrosse, schon durch ihre Härte als carcinomatös charakterisirte Drüse angetroffen.

Drainage zur Vagina hinab, darüber peritonealer Abschluss, Bauchdeckennaht in 3 Etagen.

Dauer der Operation 1 Stunde 50 Minuten.

Am selben Nachmittage ein ziemlich schwerer Narkosecollaps. Der weitere Verlauf gestört durch mangelhafte Heilung des Bauchdeckenschnittes: 10 Tage post op. wird constatirt, dass unter der locker verklebten Haut sich Netz befindet, welches sich durch eine etwa kleinfingergrosse Lücke zwischen den Rändern der Fascie vorgedrängt hat. Das vorgefallene Netz wird abgetragen, die Bruchpforte mit 4 Nähten geschlossen. Neuerlicher Verband.

Letzter Befund vom 30. August 1900: Recidivfrei, grosse Gewichtszunahme.

Am Präparate (Fig. 21 u. 21 a, Taf. XVIII) präsentirt sich das Carcinom als eine silberguldengrosse, hochrothe, stark prominente, erosionsartige Erhabenheit, die sich scharf von der Umgebung abgrenzt. Am Durchschnitte zeigt sich, dass die Neubildung nur circa 5—6 mm in die Tiefe dringt. Die Schleimhaut des Cervix erweist sich als völlig normal. In der Höhe des inneren Muttermundes in der rechten Wand des Collums eine durch eine mit glasigem Secrete gefüllte Retentionscyste bedingte buckelartige Prominenz.

In der schon makroskopisch als carcinomatös erkannten Drüse findet sich bei der mikroskopischen Untersuchung das Drüsengewebe zum grossen Theile durch alveoläre Krebsmassen ersetzt.

XXII. Prot.-No. 168. Aloisia Vog. 47 Jahre, Ipara. In der letzten Zeit stark abgemagert. Seit 6 Wochen fast continuirliche Blutabgänge und übelriechender Ausfluss.

Befund vom 10. 4. 1900: Stark abgemagerte, schwächlich gebaute, blasse Person mit normalen inneren Organen. Im Urin weder Eiweiss noch Zucker.

An der Portio nichts Abnormes. Uterus etwas grösser, sein Collum gebläht. Die Sondirung ergiebt, dass die Cervixhöhle rauh und uneben ist, und der scharfe Löffel fördert auch sofort Carcinommassen zu Tage. Rechts neben dem Collum ein wallnussgrosser, derber Knoten, der jedoch nicht dem Ovarium angehört, welches sich deutlich palpiren lässt. Der Uterus ist nach der rechten Seite hin fixirt, das rechtsseitige Ligam. sacrouterinum derb infiltrirt.

Radicaloperation. Beckenhochlagerung, Laparotomie (Wertheim): Mit der Lösung zahlreicher perimetritischer Verwachsungen geht viel Zeit verloren. Erschwert ist die Operation auch noch dadurch, dass der rechte Ureter eng an das Carcinom herangezogen ist, so dass die Ablösung sehr schwierig ist und zu einer argen Entblössung des Ureters führt.

Der im Befunde erwähnte rechtsseitige Knoten erweist sich als ein intraligamentär entwickelter Myomknollen. Auch die Ablösung von der Blase und vom Darm ist nicht leicht, denn sowohl vorne wie hinten ist das Peritoneum an das Carcinom herangezogen, was sich durch eine tiefe, circuläre Einschnürung kundgiebt, welche den voluminösen, von Carcinom erfüllten Abschnitt des Uterus von dem oberen, carcinomfreien trennt.

Was die Drüsen selbst betrifft, so werden rechts sowohl nach aussen von der Iliaca ext. als aus dem Theilungswinkel 4—5 bis dattelkerngrosse Drüsen entfernt. Links, wo das Carcinom weniger entwickelt ist, wird eine weiche, dattelkerngrosse Drüse aus dem Theilungswinkel entfernt.

Drainage zur Vagina hinab, darüber peritonealer Abschluss, Bauchdeckennaht in 3 Etagen.

Dauer der Operation 2 Stunden.

Weiterer Verlauf günstig, Heilung per primam. 7 Tage post op. wird festgestellt, dass Urin durch die Scheide abgeht: Es besteht eine Vesicovaginalfistel, deren operative Heilung einige Wochen später anstandslos gelingt.

Das Präparat (siehe Fig. 22, Tafel XVIII) stellt den etwas vergrösserten Uterus sammt Adnexen, Lig. latis, den Parametrien und dem obersten Viertheil der Vagina dar.

An den Adnexen zahlreiche Adhäsionsreste, die Tuben leicht verdickt, die Ovarien mit der hinteren Platte der Lig. lata verwachsen. Im rechten Ligament ein wallnussgrosser, intraligamentärer Myomknoten. Das Carcinom hat, wie sich am Durchschnitte ergiebt, den ganzen Cervixcanal zerstört und den inneren Muttermund bis 2 cm vom Fundus überschritten. Es hat in der Höhe des inneren Muttermundes die Dicke der Wandung so vollständig substituirt, dass es zur Fixation und Einziehung des Peritoneums der vorderen und hinteren Wand gekommen ist.

Die Portio vaginalis trägt normale Schleimhaut, ebenso die Scheide.

Die von der rechten Seite entfernten, bis dattelkerngrossen Drüsen sind von weicher Consistenz, grauröthlicher Farbe. Die mikroskopische Durchmusterung (130 Schnitte) lässt Carcinom nirgends erkennen.

Die von der linken Seite stammende, aus dem Gefässtheilungswinkel entfernte, dattelkerngrosse Drüse lässt auf dem Durchschnitte eine etwas prominente, härtere, weissliche Stelle erkennen. Doch fällt auch hier die mikroskopische Untersuchung auf Carcinom (100 Schnitte) vollständig negativ aus.

XXIII. Prot.-No. 220. Charlotte Schu. 62 Jahre; XI para. Seit 16 Jahren Menopause; seit 6 Monaten continuirlicher Blutabgang und stinkender Ausfluss. Schon vor 3 Monaten wurde die Diagnose „Carcinom" gestellt und von einem hervorragenden Chirurgen Siebenbürgens die Inoperabilität ausgesprochen. In der letzten Zeit besteht auch Schmerz im Mastdarm und in den beiden Seiten des Unterleibes.

Befund vom 12. 4. 1900: Gracil gebaute Patientin mit stark geschwundenem Panniculus. Die inneren Organe normal. Im Harn weder Eiweiss noch Zucker.

Es besteht eine ausgedehnte, tief exulcerirte, jauchende Carcinomhöhle, die besonders weit nach rechts reicht. Die Wand dieser Höhle sitzt breit und unbeweglich an der rechten Beckenwand.

Auf speciellen Wunsch der Angehörigen und nach Aufklärung derselben, dass der rechte Harnleiter wahrscheinlich geopfert werden müsse, wird ein Versuch der Radicaloperation vorgenommen.

In Beckenhochlagerung Laparotomie (Wertheim):

In der That erweist sich der rechte Ureter vom Carcinom fixirt, und zwar derart, dass eine Auslösung unthunlich erscheint; er wird daher knapp vor seinem Eintritte in das carcinomatöse Parametrium durchschnitten und höher oben in die Blase implantirt. Linkerseits gestaltet sich die Operation relativ leicht. Der Ureter ist hier frei, und die Blase lässt sich leicht vom Collum und Parametrium ablösen. Rechts ist dies nicht der Fall. Hier entsteht vielmehr in der Blase ein guldenstückgrosses Loch, ohne dass irgendwelche Gewalt angewendet worden wäre. Dasselbe wird durch eine Reihe von Seidenknopfnähten geschlossen.

Die Implantation des Ureters wird in der Weise ausgeführt, dass die Blase nach dem Vorschlage Witzel's auf den Darmbeinteller hinaufgenäht wird, wodurch eine derartige Annäherung zu Stande kommt, dass der Ureter ohne Spannung herangebracht werden kann. Einige Fixationsnähte schützen vor einem Zurückgleiten des Ureters.

Auf der rechten Seite, wo bei der Excision des Parametriums ganz an die Beckenwand herausgegangen werden muss, schwere Blutung aus der Vena hypogastrica, die durch tiefe Umstechungen beherrscht wird.

Vergrösserte Drüsen werden weder rechts noch links gefunden.

Zum Schlusse wird ein Jodoformgazestreifen zur Scheide hinabgeleitet und darüber alles mit Peritoneum bedeckt. Naht der Bauchdecken in 3 Etagen.

Dauer der Operation $1^1/_2$ Stunden. Blutverlust ziemlich reichlich.

Bemerkt werden muss noch, dass infolge des kräftigen Hochziehens des Uterus gleich im Beginne der Operation die Carcinomhöhle an der hinteren Wand aufbrach, so dass der zerfallene Inhalt derselben in die Peritonealhöhle gelangen konnte.

Der Verlauf war zunächst nicht ungünstig. Es erfolgten ausgiebige Stuhlentleerungen, das Abdomen war weich, nicht aufgetrieben. Der Urin wurde spontan in genügender Menge entleert. Nur der Puls blieb andauernd schwach, und am 7. Tage post. op., nachdem der Bauchschnitt per primam geheilt war, ging die Patientin an Herzschwäche zu Grunde.

Die Section ergab die Ureterenimplantation vollständig gelungen: der Ureter war ringsum mit der Blasenwand verwachsen.

Am Präparat (s. Fig. 23, Taf. XIX) erkennt man einen ziemlich kleinen Uteruskörper, der dem zu einer Carcinomhöhle umgewandelten Collum aufsitzt. Die Carcinomhöhle erstreckt sich tief in das rechte Parametrium und hat dasselbe nach hinten in das Cavum peritoneale durchbrochen. Auch das Scheidengewölbe ist zum Theile exulcerirt. Durch das rechte Parametrium, wie es scheint, mitten durch das Carcinom hindurch, zieht das $4^1/_2$ cm lange resecirte Stück des Ureters. Nach aufwärts überschreitet das Carcinom den inneren Muttermund nicht. Die Adnexe atrophisch.

Das rechte Parametrium wird in Serienschnitte (98 Schnitte) zerlegt, und zwar senkrecht auf das resecirte Ureterstück. Die mikroskopische Durchforschung dieser Schnitte ergiebt nun, dass das Carcinom nirgends die Ureterenwand selbst ergriffen hat, vielmehr geht zur Evidenz hervor, dass die Auslösung des Ureters ganz wohl möglich gewesen wäre (Fig. 23a).

XXIV. Prot.-No. 286. Marie Pla. 56 Jahre. XVII para. Seit fünf Wochen Blutung. Abmagerung.

Befund vom 19. 4. 1900: Kräftig gebaute, ziemlich fette Person, stark anämisch. Innere Organe normal. Im Harn weder Eiweiss noch Zucker.

An der vorderen Vaginalwand sitzt ein wallnussgrosser, circumscripter, exulcerirter, leicht blutender, Knoten. Portio vaginalis derber. Uteruskörper entsprechend gross, Cervix etwas derber anzufühlen, Adnexe normal.

In Beckenkochlagerung Laparotomie (Micholitsch):

Präparation beider Ureteren bis zum Eintritt ins Parametrium.

Abbindung und Durchtrennung beider Lig. infundibulopelvica und rotunda. Ablösung der Blase bis zur Einmündung der Ureteren, dann Vorschieben des Zeigefingers durch das Parametrium längs des Ureters, Unterbindung der Uterinae und Befreiung und zur Seite-Legung der Ureteren. Ligatur und Durchtrennung beider Lig. sacrouterina. Hierauf Freilegung der Scheide bis hinunter zur Vulva. Die Venenblutung aus dem zurückgeschobenen paravaginalen Zellgewebe lässt sich ziemlich leicht beherrschen.

Die Drüsen erweisen sich bei der Präparation nicht vergrössert und nicht infiltrirt. Exstirpation derselben.

Der Uterus wird in den hinter der Vagina zwischen dieser und dem Rectum gelegenen Raum gleich einem Tampon hineingesteckt und über ihm der peritoneale Abschluss in üblicher Weise ausgeführt. Hierauf Bauchdeckennaht in 3 Etagen. (Während derselben schwere Asphyxie: künstliche Athmung, Kampher.)

Behufs Entfernung der ausgelösten Organe wird die Patientin in Steissrückenlage gebracht. Der Introitus vaginae wird circulär umschnitten und die ganze Scheide sammt Uterus und seinen Anhängen und Parametrien extrahirt.

Der subperitoneale Raum wird mit Jodoformgaze drainirt, und die Vulva bis auf eine kleine Drainlücke mit queren Nähten geschlossen.

Dauer der Operation $1^1/_2$ Stunden. Puls unmittelbar darnach etwas arhythmisch, jedoch langsam und ziemlich kräftig.

Der Verlauf war ein absolut günstiger. Die Bauchwunde heilte per primam. Der subperitoneale Raum schloss sich per granulationem und war am 12. Tage schon sehr enge.

Die Figur 24, Tafel XIX, stellt einen medianen Sagittalschnitt durch das exstirpirte Präparat vor. Im unteren Antheile der vorderen Scheidenwand sitzt der beschriebene wallnussgrosse Carcinomknoten; in der Umgebung desselben nach oben zu mehrere kleine Krebsknötchen. Der Cervix substituirt durch eine im Centrum zerfallene, derbe, weisse Aftermasse. Sonst am Uterus und an den Adnexen nichts Abnormes. Ein Uebergreifen auf das anhaftende paravaginale und parametrane Zellgewebe ist nirgends nachweisbar. Sowohl die Cervixkrebsmasse als der vaginale Krebsknoten sind typisches Plattenepithelcarcinom. Es ist wohl unmöglich, mit Sicherheit zu entscheiden, welches dieser Carcinome das primäre war. Die Wahrscheinlichkeit spricht natürlich dafür, dass der Cervixkrebs zuerst vorhanden war, und dass von ihm aus die Infection der Scheide erfolgte. Die mikroskopische Untersuchung des zwischen dem Scheidencarcinom und Cervixcarcinom gelegenen Antheiles der Vaginalwand ergiebt, dass derselbe von normalem Plattenepithel überkleidet ist.

Es erscheint dieser Fall besonders bemerkenswerth, weil hier behufs Totalexstirpation der Vagina der abdominale Weg zum ersten Male angewendet wurde. Die Idee hierzu war gegeben durch die Erfahrungen bei den voranstehend beschriebenen Carcinomoperationen, bei denen regelmässig mehr minder grosse Antheile der Scheide mit exstirpirt worden waren. Dabei hatte sich herausgestellt, dass die Isolirung des Scheidenrohres relativ leicht und übersichtlich gelingt. An anderer Stelle soll ausführlich auf die Technik des Verfahrens und auf die Vorzüge desselben vor den anderen für die Totalexstirpation der Vagina üblichen Methoden eingegangen werden.

XXV. Prot.-No. 345. Anna Pet. 54 Jahre; I para. Seit einem Jahre starke Blutabgänge.

Befund vom 7. 6. 1900: Blasse, ziemlich gut genährte und kräftig gebaute Person. Innere Organe normal. Im Harn kein Eiweiss, kein Zucker.

Der Uteruskörper über faustgross, im Douglas liegend, daselbst vielleicht fixirt. Die Portio steht vorne hoch hinter der Symphyse; der Finger dringt durch den geöffneten Muttermund ein und stösst in der Höhe des Orif. int. auf weiche, polypöse Massen. Von denselben wird ein Stückchen herausgeholt: typisches Adenocarcinom.

In Beckenhochlagerung Laparotomie (Wertheim):

Nach Lösung einzelner Verwachsungen von Netz und Darm wird die Einsicht in das kleine Becken frei: Ueber dem in Retroflexion verwachsenen und tief im Becken steckenden Uteruskörper erblickt man die daumendicken, stark geschlängelten, mit blutig-seröser Flüssigkeit gefüllten Tubensäcke. Die Lösung der Verwachsungen ziemlich leicht, theils stumpf, theils mit der Scheere. Nachdem der Uterus aus dem Douglas herausgehoben ist, constatirt man allenthalben am Peritoneum des Douglasraumes und der Lig. lata kleinste, bis erbsengrosse, derbe Knötchen, die stellenweise zu harten, massigen Plaques confluiren.

Obwohl nach diesem Befunde eine Radicaloperation ausgeschlossen ist, wird doch, und zwar im Sinne eines palliativen Eingriffes die Exstirpatio uteri vorgenommen.

Dementsprechend wird auf die Drüsen nicht weiter Rücksicht genommen und auch auf die präventive Präparation der Ureteren verzichtet. Das rächt sich aber, indem es sich ereignet, dass bei der Ligatur der rechten Art. uterina der Ureter mitgefasst und angeschnitten wird. Da das vesicale Stück höchstens $3^1/_2$ cm lang ist, wird bei der Wiederherstellung der Continuität der Harnwege auf dasselbe verzichtet, und das obere Ende des Ureters in die Blase implantirt, nachdem dieselbe nach dem Vorschlage Witzel's entgegengenäht worden war. Der Ureter lässt sich leicht und ohne Spannung in die Blase einbringen und wird mit zwei Nähten fixirt.

Drainage zur Vagina, darüber peritonealer Abschluss, Bauchdeckennaht in 3 Etagen.

Dauer der Operation $1^1/_4$ Stunden.

Der weitere Verlauf vollkommen glatt. Die Bauchschnittwunde heilt per primam. Harnabsonderung vollkommen entsprechend. Der 4 Wochen post. op. aufgenommene cystoskopische Befund lautet: Die Mündung des implantirten Ureters liegt auf der Höhe eines in die Blase vorragenden Knopfes, circa 3 cm oberhalb von der normalen Ureterenmündungsstelle. Die Sondirung gelingt nicht, es scheint der Knopf an der Basis abgeknickt zu sein. Wohl aber constatirt man an dem Knopfe Peristaltik und einen wenn auch im Verhältnisse zur anderen Seite schwachen Urinwirbel (siehe Wertheim: Beiträge zur Ureterenchirurgie. Monatsschr. f. Geb. u. Gyn. 1900. Festschr. f. Schauta). Patientin wird am 10. 6. entlassen.

Präparat: Die Schleimhaut der Cervix ist glatt und ganz frei von Carcinom. Die Wandung des Uteruskörpers mächtig verdickt in Folge Hypertrophie der Musculatur. Die gesammte Innenfläche des Cavum uteri von einem Carcinom eingenommen, welches ca. 1 cm weit in die Muscularis vordringt und dieselbe ersetzt und an der Oberfläche eine zottige, papilläre Beschaffenheit aufweist. Die histologische

Untersuchung ergiebt Drüsencarcinom, ebenso die Untersuchung der in der Operationsgeschichte erwähnten peritonealen Knötchen.

XXVI. Prot.-No. 417. Erbl. Marie. 58 Jahre; XVI para. Seit 5 Jahren Menopause. Seit 1 Jahr gelblicher Ausfluss. Abmagerung.

Befund vom 2. 7. 1900: Mässig gut genährte, ziemlich kräftig gebaute Person mit normalen inneren Organen. Im Urin weder Eiweiss noch Zucker.

Das Orif. ext. uteri fühlt sich auffallend hart an. Der scharfe Löffel fördert aus der Cervix Carcinombröckel zu Tage. Die Parametrien erscheinen weich und dehnbar. Der Uterus frei beweglich, von normaler Grösse.

In Beckenhochlagerung Laparotomie (Wertheim).

Freilegung der Ureteren, Ablösung der Blase, Unterbindung und Durchtrennung der Lig. rotunda, infundibulopelvica und sacrouterina. Ligatur der Art. uterinae. Die Ureteren werden zur Seite gelegt und der Uterus sammt Adnexen, Ligamenten, Parametrien und oberem Drittheil der Scheide exstirpirt. Die hierbei zur Eröffnung kommenden zahlreichen Venen werden mit Klemmen gefasst und ligirt.

Hierauf Suche nach Drüsen, die trotz grosser Sorgfalt negativ ausfällt. Einzelne kleinste Drüschen werden behufs mikroskopischer Untersuchung exstirpirt.

Drainage zur Vagina hinab, darüber peritonealer Abschluss, Naht der Bauchdecken in 3 Etagen.

Dauer der Operation (inclusive Operation einer wallnussgrossen Nabelhernie) $1^1/_2$ Stunden.

Patientin benimmt sich ausserordentlich unruhig und kann nur mit Mühe im Bette zurückgehalten werden. Andauernde Temperatursteigerung in den ersten Tagen. Die Controle der Bauchwunde ergiebt, dass die Fascie in der Nabelgegend auseinandergewichen ist, so dass sich daselbst wieder eine Hernie entwickelt. Späterhin Bronchitis mit eitrigem Sputum. Urin trüb, flockig, mit eitrigem Sediment. Blasenspülungen mit 1 prom. Arg. nitr. Am 14. Tage steht Patientin zum ersten Male auf. Bauchwunde noch klaffend, eitrig belegt. Das unruhige und unvernünftige Gebahren der Patienten erschwert die Wundheilung ungemein. Es besteht eine Art von Demenz, ein Zustand, der sich nach und nach wieder bessert. Bei sorgfältiger Behandlung erfolgt schliesslich die Heilung der Bauchwunde.

Figur 26, Tafel XIX, stellt den in seiner vorderen Wand eröffneten Uterus sammt Adnexen, Parametrien und oberem Scheidenstücke dar. Die Schleimhaut der Cervix stark gewulstet, höckerig uneben, am Durchschnitte ohne scharfe Grenze gegen die Musculatur. Die mikroskopische Untersuchung ergiebt von den Drüsen ausgehendes, nur wenig in die Musculatur vorgeschrittenes Adenocarcinom. Linkerseits eine apfelgrosse Parovarialcyste. Die exstirpirten Drüsen lassen auch mikroskopisch kein Carcinom erkennen.

XXVII. Prot.-No. 436. Henriette Drb. 51 Jahre, VII para. Seit 2 Jahren klimakterische Menopause. Seit 1 Jahre wässeriger, hie und da mit Blut untermengter Fluor. Auffällige Abmagerung, Schwächegefühl.

Befund vom 13. 7. 1900: Mittelgrosse, kräftig gebaute, leidend aussehende Frau mit normalen inneren Organen; im Urin kein Eiweiss, kein Zucker.

Die Portio bildet einen apfelgrossen, sehr weichen, leicht zerbröckelnden Blumenkohltumor, der auch auf die Scheidengewölbe ringsum

übergreift. Die Scheide, namentlich an der hinteren Wand, mit flachen, pilzartigen, papillär aussehenden Wucherungen besetzt. Das linke Parametrium suspect.

In Beckenhochlagerung Laparotomie (Wertheim) ohne jede Präparation des Carcinoms:

Freilegung der Ureteren und Ablösung der Blase, wobei in dieser ein Loch entsteht, und zwar so knapp an der Einmündung des linken Ureters, dass bei der sofort angelegten Knopfnaht der Ureter sorgfältig davor bewahrt werden muss, dass er in die Naht komme. Unterbindung und Durchtrennung der Lig. rotunda und infundibulopelvica und Ligatur der Art. uterinae dort, wo sie den Ureter kreuzen. Dann Ligatur und Durchtrennung der Lig. sacrouterina. Nun werden die Ureteren zur Seite gelegt und die Parametrien excidirt, das Vaginalrohr ringsum bis hinunter zum Scheideneingang freigemacht. Nicht unbeträchtliche venöse Blutung, die eine grössere Zahl von Ligaturen erfordert.

Nachdem das Scheidenrohr allseits isolirt worden ist, die Klemmen durch Ligaturen ersetzt sind und sorgfältig nach Drüsen gesucht worden ist, welche linkerseits ganz mässig (bis erbsengross) angeschwollen sind, während sie rechterseits sich ganz normal verhalten, wird, wie im Falle XXIV, der Uterus sammt den Adnexen gleichsam als Tampom versenkt und darüber der peritoneale Abschluss hergestellt. Naht der Bauchdecken in 3 Etagen.

Die Operation wird nun in der Weise vollendet, dass von unten her der Scheideneingang umschnitten und das ganze Scheidenrohr sammt Uterus, Ligamenten und Adnexen durch die Vulva extrahirt wird. Es ist selbstverständlich, dass unmittelbar vorher die Vagina nochmals gereinigt wurde, was um so nothwendiger war, als durch die vorausgegangenen Manipulationen der weiche Blumenkohl ganz zerbröckelte und die zerfallenen Massen die Scheide erfüllten. Drainage des subperitonealen Raumes.

Dauer der Operation 2 Stunden.

Die Prognose ist in den ersten Tagen etwas zweifelhaft (Puls 110 bis 120), im weiteren Verlaufe aber erholt sich die Patientin rasch, die Bauchwunde heilt per priman. Vom 8. Tage an macht sich Abgang von Harn durch die Scheide bemerkbar, und die cystoskopische Untersuchung (mit Ureterensondirung) ergiebt, dass eine linksseitige Ureterenscheidenfistel entstanden ist.

Im Uebrigen befindet sich Patientin sehr wohl und erholt sich zusehends von Tag zu Tag. Es bleibt der nächsten Zukuft vorbehalten, zu entscheiden, in welcher Weise die Beseitigung der Ureterenfistel am besten zu erreichen sein wird.

Die Figur 27, Tafel XIV, stellt das durch die Operation gewonnene Präparat dar. Uterus und Vagina sind in der vorderen Wand eröffnet. Man erkennt die Blumenkohlwucherung der Portio vaginalis, deren lockerer Hauptantheil während der Operation abbröckelte, und welche sich ziemlich weit in den Cervixcanal — bis 1 cm vom inneren Muttermund — hinein fortsetzt. Deutlich zu sehen sind auch die zerstreut in der Scheidenwand sitzenden Carcinomplaques. Das rechte Ovarium zu einer hühnereigrossen Cyste umgewandelt.

Sowohl von der rechten wie von der linken Seite wurden behufs mikroskopischer Untersuchung einzelne Drüsen exstirpirt. Nirgends war in denselben trotz Untersuchung in Serien (rechts 80, links 60 Schnitte) Carcinom aufzufinden.

Wie in dem Falle XXIV handelte es sich auch hier um ein Uteruscarcinom, welches die Scheide in grösserer Ausdehnung ergriffen hatte. Es wurde demnach auch hier die Totalexstirpation des Uterus und der Scheide beschlossen und genau in derselben Weise durchgeführt wie im Falle XXIV. Auch hier bewährte sich der abdominale Weg.

XXVIII. Prot.-No. 460. Latt. Marie, 46 Jahre, VIII para. Seit 2 Monaten blutiger Ausfluss, seit 3 Wochen Schmerzen im Unterleibe.

Befund vom 25. 7. 1900: Mittelgrosse, gracil gebaute, blasse Patientin mit normalen inneren Organen. Im Harn kein Eiweiss, kein Zucker.

Uterus ziemlich gross, die Portio vaginalis wie angenagt, die Cervixhöhle rauh und zerklüftet. Der scharfe Löffel bricht sofort ins Gewebe ein. Das rechte Parametrium frei, das linke kürzer und infiltrirt.

Laparotomie in Beckenhochlagerung (Micholitsch):

Freilegung der Ureteren bis zum Eintritte in das Parametrium (was wegen zäher Beschaffenheit des Zellgewebes auf der linken Seite ziemlich schwierig ist). Abbinden und Durchtrennen der Lig. rotunda und infundibulo-pelvica. Ablösung der Blase, wobei sich wieder auf der linken Seite, speciell an der Einmündungsstelle des Ureters Schwierigkeiten ergeben. Ligatur der Arteriae uterinae. Sodann Abbindung und Durchtrennung beider Lig. sacrouterina und Spaltung des hinteren peritonealen Ueberzuges. Nachdem die Ureteren zur Seite gelegt, folgt die Excision, wobei speciell Rücksicht darauf genommen wird, möglichst das ganze linke Parametrium mitzubekommen. Das Scheidenrohr wird im oberen Dritttheil ringsum freigelegt, aber nicht eröffnet.

Die Drüsensuche ergiebt rechts: Aussen von der Iliaca comm. ein bohnengrosses Drüschen, ein erbsengrosses im Gefässtheilungswinkel, eine fast dattelgrosse Drüse über der Iliaca ext., die bis zum Schenkelring hin sich erstreckt.

Links: Im Gefässtheilungswinkel eine fast dattelgrosse Drüse, daran anschliessend gegen das Foramen obturatorium eine bohnengrosse Drüse.

Nun wird der Uterus mit seinen Adnexen nach hinten umgeschlagen und darüber das peritoneale Dach gebildet. Der peritoneale Spalt über den Ureteren und Gefässen wird beiderseits mit Seidenknopfnähten vereinigt. Dreischichtige Bauchnaht.

Sodann wird die Patientin in Steissrückenlage gebracht, die Portio mit Kugelzangen erfasst und kräftig herabgezogen, was wegen der Befreiung des Uterus und der Scheide aus ihren Verbindungen in weitgehendem Maasse gelingt. An der so entstehenden Umschlagstelle wird die Scheide eingeschnitten und so der Uterus sammt oberem Scheidendrittel, Parametrien und Adnexen durch die Vulva extrahirt.

Dauer der Operation $1^1/_2$ Stunden.

Der Verlauf ein günstiger. Heilung der Bauchdeckenwunde per primam. Patientin verlässt bald die Anstalt.

Aus der Figur 28, Tafel XIX, ist ersichtlich, dass das Portio- und Cervixgewebe hochgradig zerstört ist, bis über den inneren Muttermund hinauf. Auch auf die Scheidenwand ist fast ringsum, speciell auf der rechten Seite, das Carcinom weit vorgeschritten. Wie die histologische Untersuchung ergiebt, handelt es sich um einen von den Cervixdrüsen ausgegangenen Krebs.

Die exstirpirten Drüsen, sowohl die der rechten als die der linken Seite, fühlen sich weich an; makroskopisch ist Carcinom nicht erkennbar. Die mikroskopische Untersuchung lässt ebenfalls trotz Durchmusterung von 170 Schnitten nirgends Carcinom constatiren.

XXIX. Prot.-No. 464. Marie Dehl. 49 Jahre, VIpara. Seit 4 Monaten unregelmässige Blutungen, seit 2 Wochen Schmerzen in der rechten Unterbauchgegend. Patientin wird behufs Radicaloperation an die Anstalt gewiesen.

Befund vom 26. 7. 1899: Mittelgrosse, mittelkräftige Person mit normalen inneren Organen. Im Urin kein Eiweiss, kein Zucker.

Die Portio umgewandelt in einen voluminösen, höckerigen Tumor. Der Uteruskörper liegt nach hinten, lässt sich aber aufrichten und erscheint beweglich. Das linke Parametrium weich, das rechte etwas kürzer und infiltrirt. Rechts vorne gegen das Foramen obtur. tastet man am Beckenringe aufsitzend eine mässig derbe Prominenz (vielleicht eine carcinomatöse Drüse).

In Beckenhochlagerung Laparotomie (Micholitsch).

Präparation der Ureteren beiderseits leicht. Die Ablösung der Blase rechterseits etwas schwieriger, da sie in der Ureterengegend mit der Umgebung fest verwachsen ist. Unterbindung und Durchtrennung der Ligamente..

Die im Befunde erwähnte, an der Beckenwand in der Gegend des des Foramen obtur. dextr. gelegene Prominenz erweist sich thatsächlich als krebsige Drüse. Dieselbe ist dattelgross, liegt unmittelbar unter dem Lig. rot., ist mit der Art. und Vena iliaca ext. innig verwachsen und reicht mit ihrem unteren Pole bereits bis zum Poupart'schen Bande. Die Auslösung dieser Drüse gestaltet sich wegen ihrer innigen Verwachsung mit der Vene ausserordentlich schwierig. Die Venenwand ist, wie sich bei der Präparation ergiebt, bereits vom Carcinom ergriffen, und so erweist es sich als nöthig, das betroffene Stück derselben zu reseciren. Dabei tritt aus dem peripheren Ende der Vene in Folge Abgleitens der Ligatur eine schwere Blutung ein, die sich zwar durch Klemmen beherrschen lässt; jedoch erweist sich der Ersatz der Klemmen durch Ligatur so schwierig, dass es vorgezogen wird, die Vena femoralis im Schenkeldreieck freizulegen und zu unterbinden. Nun wird unter fortwährender Berücksichtigung des Ureters die im Centrum bereits zerfallene Drüse im Zusammenhange mit dem resecirten Venenstücke und dem ganzen parametranen Zellgewebe (alles zusammen orangegross) ringsum freigelegt, und nachdem sämmtliche Verbindungen gelöst sind, wird der Uterus wie im vorhergehenden Falle versenkt und über ihn ein Jodoformtampon gelegt. Hierauf Bildung des peritonealen Abschlusses.

Andere carcinomatöse Drüsen finden sich nicht. Nur rechts aussen von der Iliaca communis finden sich einige bis erbsengrosse Drüschen.

Nach Schluss der Bauchdecken in 3 Etagen wird die Patientin in Steissrückenlage gebracht und nach nochmaliger Reinigung der Vagina wird dieselbe wie im vorhergehenden Falle durchschnitten, worauf der Uterus sammt Anhängen unten extrahirt wird. Der über ihm befindliche Jodoformgazestreifen wird etwas angezogen.

Hochgradiger Collaps, obwohl während der ganzen Dauer der Operation (3 Stunden) der Puls von guter Qualität war. Trotz Stimulantien erholt sich Patientin nicht und 2 Stunden post op. setzt die Herzaction ganz aus: Exitus letalis. Durch die Section wurde Nachblutung ausgeschlossen. Das Herz war ausserordentlich schlaff und verfettet.

Die Untersuchung des Präparates (siehe Fig. 29) ergiebt, dass es sich hier um einen über wallnussgrossen Carcinomknoten der hinteren Collumwand handelt. Die Oberfläche desselben zerfallen. Das Carcinom

übergreifend auf die rechte Scheidenwand. Die vordere Lippe ganz intact. Rechterseits hängt am Uterus eine ungefähr orangegrosse, derbe Gewebsmasse, zusammengesetzt aus dem Parametrium, der oben erwähnten grossen Drüse und dem resecirten Antheile der Vena iliaca externa. Die Adnexe sind beiderseits normal.

Betrachten wir nun die mitgetheilten Fälle zunächst in Bezug auf das Verhalten der regionären Lymphdrüsen, so ergeben sich höchst bemerkenswerthe Resultate.

Durch die Sectionsbefunde von unoperirt Gestorbenen wissen wir (siehe Peiser, Zeitschr. f. G. u. G. 39), dass die regionären Drüsen in ca. 50 pCt. der Fälle ergriffen werden. Bezüglich des Zeitpunktes aber, in welchem sich dies zu vollziehen pflegt — und das ist vom operativen Standpunkte aus das Wichtigste —, entbehren wir einwandsfreier Untersuchungen. Die Behauptung Winter's, dass Drüsenerkrankungen zu den grössten Ausnahmen gehören, so lange der Krebs noch auf den Uterus beschränkt sei und dass der Krebs die Drüsen erst dann zu inficiren pflege, wenn er in das Parametrium eingebrochen sei, ist vorwiegend auf klinische Untersuchungen gegründet und daher, wie es in der Natur der Sache liegt, nicht völlig einwandsfrei. Denn, wie schon Funke hervorgehoben hat und wie dies auch aus unseren Erfahrungen (siehe weiter unten) hervorgeht, krebsige Drüsen durch die Palpation zu erkennen, gelingt nur dann, wenn sie entweder günstig gelegen sind oder grössere Tumoren bilden. Und die Deutung von Recidiven, hinsichtlich ihrer Entstehung, ist keineswegs immer mit Sicherheit möglich. — Allerdings berichtet Winter auch über anatomische Untersuchungen, nämlich, dass er 44 Frauen, welche nach der Totalexstirpation, d. h. zu einer Zeit, wo der Krebs noch auf den Uterus beschränkt war, obducirt wurden, genau auf Drüsenerkrankungen untersucht und solche nur 2 mal gefunden habe. Mit Recht betont aber Peiser (l. c.), dass hiebei von einer methodischen Ausschälung und histologischen Untersuchung nichts erwähnt sei und dass vielleicht schon Krebskeime in den Drüsen vorhanden waren, ohne dass letztere vergrössert oder verhärtet waren. Auch Ries behauptet, dass nicht palpabel veränderte Drüsen bereits carcinomatös sein können.

Peiser kommt im Gegensatze zu Winter zum Schlusse, dass die regionären Drüsen in einem nicht kleinen Theile der Fälle von Carcinoma uteri frühe, d. h. zu einer Zeit inficirt werden, wo der Krebs noch für operabel gelte, d. h. die Ligamenta lata „frei" seien; zahlenmässig könne er freilich die frühe Betheili-

gung der Beckendrüsen nicht angeben, da bisher noch keine methodische Ausräumung derselben und nachfolgende mikroskopische Untersuchung in grösserem Umfange vorgenommen worden sei.

Eine seither erschienene Publication König's aus der Berner Klinik (Hegar's Beitr. Bd. II.) berichtet über 7 Fälle von abdominaler Beckenausräumung, in deren 5 die Drüsenuntersuchung mit negativem Erfolge vorgenommen wurde, allerdings nicht in Serienschnitten, wie König selbst hervorhebt.

Unsere Untersuchungen erscheinen nun geeignet, diese Lücke zum Theile auszufüllen: handelt es sich doch um methodisch vorgenommene Drüsenexstirpationen und um einwandsfreie, in Serienschnitten ausgeführte histologische Untersuchungen der exstirpirten Drüsen.

In 11 der mitgetheilten 29 Fälle fanden sich carcinomatöse Drüsen (2, 3, 4, 6, 10, 11, 14, 16, 19, 21, 29). Lassen wir die beiden Fälle von Corpuscarcinom (2, 25) ausser Betracht, so ergiebt sich in 27 Fällen von Collumcarcinom 10 mal Drüsenbetheiligung. Von diesen 10 Fällen waren 5 (4, 6, 10, 11, 16) allerdings recht weit vorgeschritten; von den anderen 5 aber sind 2 (19 und 21) ganz beginnende, während die anderen 3 (3, 14, 29) in Bezug auf Grösse des primären Herdes als mittelweit vorgeschrittene zu betrachten sind. Somit waren, wenn wir die 5 weit vor geschrittenen Fälle zur Seite stellen, in 22 Fällen von Collumkrebs 5 mal d. i. in mehr als 22 pCt. die Drüsen erkrankt.

In dieser auffallend starken Betheiligung der Lymphdrüsen liegt eine Bestätigung der von Peiser auf indirectem Wege erschlossenen oben citirten Behauptung.

Andererseits fanden sich in hochgradig vorgeschrittenen Fällen (z. B. 1, 17, 23, 27, 28) die Drüsen häufig carcinomfrei. Es besteht eben, wie schon von anderer Seite (Clark, Funke) betont worden ist, eine grosse Inconstanz im Drüsenbefunde.

In einer nicht unbeträchtlichen Anzahl von Fällen (1, 8, 22, 28) fanden sich die Drüsen stark vergrössert, ohne dass Carcinom gefunden werden konnte; es bestand einfache Hyperphasie. Bekanntlich will man dieselbe auf Exulceration des primären Herdes zurückführen. Ohne die Richtigkeit dieser Ansicht in Abrede stellen zu wollen, soll doch constatirt werden, dass in einzelnen unserer Fälle trotz hochgradigen Zerfalles und starker Jauchung (9, 17, 23 etc.) jede Drüsenhyperplasie vermisst wurde.

Darüber, ob bestimmte Drüsen bevorzugt werden, gestattet

das vorliegende Material kein Urtheil. Auch ist ja, wie aus den Untersuchungen Peiser's neuerlich hervorgeht, eine nicht unbeträchtliche Inconstanz in der Zahl und topographischen Anordnung der Beckenlymphdrüsen vorhanden. Immerhin erscheint bemerkenswerth, dass relativ oft (2, 19, 21, 29) eine ganz peripher an der Art. und Vena iliaca ext., nahe dem Schenkelring gelegene Drüse befallen war.

Gewöhnlich gab sich die krebsige Erkrankung der Drüsen schon ohne mikroskopische Untersuchung kund: die befallenen Drüsen erschienen mehr minder stark vergrössert, verhärtet, von weissgrauem Durchschnitte. Immerhin konnten einzelne Drüsen erst durch das Mikroskop als carcinomatös diagnosticirt werden (Fall 6 linke Seite, Fall 10). Besonders aber spricht für die namentlich von Ries betonte Nothwendigkeit der mikroskopischen Untersuchung (event. in Serien) der Fall 3, in welchem durch sorgfältige Serienschnittuntersuchung in der aus dem rechten Parametrium stammenden stark vergrösserten Drüse Einschlüsse von Adenocarcinom festgestellt wurden, obwohl Farbe und Consistenz derselben nicht im Geringsten verändert waren. Andererseits aber müssen wir auf Grund unseres Materiales entgegen Ries betonen, dass wir in makroskopisch ganz normal erscheinenden also weder vergrösserten noch erhärteten Drüsen bisher niemals trotz genauester Durchforschung Carcinom constatiren konnten.

In den 11 Fällen, in denen Drüsenbetheiligung vorhanden war, konnte dieselbe nur 3 mal (2, 19, 29) durch die klinische Untersuchung im Vorhinein festgestellt werden. Es handelte sich da jedesmal um sehr stark vergrösserte Drüsen, die nahe der vorderen Beckenwand gelegen waren. In allen anderen Fällen wurde die Lymphdrüsenerkrankung erst während respective nach der Operation constatirt. Funke hat vollständig Recht, wenn er sagt, dass es sehr zweifelhaft sei, ob man auch bei sehr grosser Uebung im Touchiren per rectum (denn dieses allein komme in Betracht) soweit werde kommen können, Iliacaldrüsen von Bohnengrösse mit Sicherheit zu fühlen. Es ist dies vollständig begreiflich, wenn man bedenkt, dass noch viel grössere Drüsen zwischen den grossen Gefässen derart versteckt und eingebettet liegen können, dass sogar das Abtasten während der Operation bei bereits offener Bauchhöhle resultatlos bleibt. Manchmal haben wir sie ganz unvermuthet erst dann gefunden, nachdem das Peritoneum gespalten und die grossen Gefässe von einander und von der Umgebung isolirt worden waren.

Zwischen dem klinischen Befund der Parametrien und dem Verhalten der Drüsen war in unseren Fällen kein Verhältniss vorhanden. Bei vollkommen weichem und dehnbarem Parametrium haben wir carcinomatöse Drüsen gefunden (19, 21 etc.), und andererseits können bei hochgradiger Verdickung und Starrheit des Parametriums die zugehörigen Drüsen frei von Carcinom sein (15, 17, 23 etc.). Besonders instructiv erscheint Fall 4, in welchem rechterseits das Parametrium verdickt und die Drüsen frei, links das Parametrium weich und normal dehnbar und die Drüsen carcinomatös waren. Nicht einmal Hyperplasie der Drüsen geht nothwendiger Weise mit Verdickung und Verhärtung des zugehörigen Parametriums Hand in Hand.

Um Aufschluss zu erhalten, worin eigentlich die Verdickung der Parametrien bestehe, wurden dieselben in einzelnen Fällen einer genauen mikroskopischen Untersuchung unterzogen. Durchschnittlich wurde jedes der hierzu verwendeten Parametrien in 100—150 Serienschnitte (Sagittalschnitte) zerlegt[1]). Das Ergebniss war, dass manche Parametrien, die sich bei der klinischen Untersuchung (selbstverständlich auch vom Rectum her) als verdickt und starr erwiesen (3, 4), ganz frei von Carcinom befunden wurden, und umgekehrt konnte in Parametrien von scheinbar normaler Beschaffenheit (19, 21) Carcinom nachgewiesen werden. Die Verdickung und Starrheit der Parametrien scheint in einzelnen Fällen nichts Anderes zu sein als der Ausdruck einer vielleicht nur vorübergehenden Circulationsstörung, einer Art Oedem. Manchmal fehlt sogar jede Spur einer zelligen Infiltration. Dies bedeutet eine Bestätigung der auch schon von anderer Seite (Seelig, Mackenrodt, Wisselinck) ausgesprochenen Lehre, dass einerseits der Charakter von durch die Tastung feststellbaren parametranen Infiltrationen nicht bestimmt werden und andererseits auch ganz normal erscheinende Parametrien nicht carcinomfrei erklärt werden können. Funke erwähnt einen Fall (Ztschr. f. Geb. u. Gyn. 36, p. 144), in welchem wegen Carcinomverdacht das ganze linke Parametrium exstirpirt wurde. Die mikroskopische Untersuchung ergab nichts Malignes. Wenn es zweifelhaft sei, ob man es mit

1) Anmerkung: Meine Laboratoriums-Assistenten Dr. Kundrat und Dr. Rapaport haben die ungemein mühsamen und zeitraubenden histologischen Arbeiten in exacter Weise ausgeführt, wofür ich denselben auch an dieser Stelle bestens danke. Die Durchmusterung der Schnitte habe ich selbstverständlich selbst vorgenommen resp. controlirt.

entzündlicher oder carcinomatöser Infiltration zu thun habe, sei es angezeigt, die Cervix gründlich auszulöffeln; im ersteren Falle gehe mit der Zusammenziehung des Uterus die Schwellung und Resistenz im Parametrium zurück. Das Infiltrirtsein der Parametrien ist eben durchaus nicht gleichbedeutend mit Carcinomatössein, und das Sichweichanfühlen derselben schliesst Krebsigsein nicht aus.

Die Ergebnisse unserer Untersuchungen lassen sich nun dahin zusammenfassen:

1. In einer nicht unbeträchtlichen Anzahl von Fällen von Uteruskrebs werden die regionären Lymphdrüsen relativ frühzeitig ergriffen.

2. Sogar bei noch ganz im Beginn stehendem Uteruskrebs können die Drüsen bereits erkrankt sein.

3. Das Ergriffensein der regionären Drüsen ist sehr häufig im Vorhinein nicht festzustellen; manchmal bringt sogar erst die mikroskopische Untersuchung der exstirpirten Drüsen volle Gewissheit.

4. Der Zustand der Parametrien, wie er sich bei der Palpation kundgiebt, gestattet weder einen Schluss auf den Zustand der Drüsen noch darauf, ob die Parametrien selbst krebsig sind oder nicht. Verdickte Parametrien können carcinomfrei und normal sich anfühlende Parametrien von Carcinom ergriffen sein.

Mit Rücksicht auf diese Sätze muss vom theoretischen Standpunkte aus die Forderung, in jedem Falle von Uteruskrebs, ob es ein beginnender oder ein vorgeschrittener sei, die regionären Lymphdrüsen und die Parametrien mit zu exstirpiren, als vollständig berechtigt und rationell bezeichnet werden. Und es ist zu hoffen, dass durch ein derart erweitertes Verfahren der Uteruskrebsoperation eine gewisse Anzahl von Recidiven zu vermeiden sein und die Dauer-Erfolge nicht unbeträchtlich werden verbessert werden. Wie aber sieht die Sache vom praktischen Standpunkte aus?

Es liegt auf der Hand, dass für dieses erweiterte Operations-Verfahren nur die Laparatomie in Frage kommt. Gewiss kann man bei vollendeter Technik auch per vaginam ziemlich viel parametranes Zellgewebe entfernen, namentlich wenn man sich an die von Kelly (Bull. of the John Hopkins Hosp. 1900, März, refer. Ctrlbl. f. Gyn. 1900, No. 32) gegebene Vorschrift hält und zur Sicherung der Ureteren vorher Sonden in dieselben einführt oder nach dem Vorschlage Olshausens zuerst die bessere Seite vor-

nimmt. Auch nahe dem Uterus gelegene Drüsen sind per vaginam zugänglich. Aber es ist a priori klar, dass dies Alles nur mühsam dem engen Zugange abgerungen wird und dass selbst unbedeutende Blutungen jeden Moment hindernd in den Weg treten können. So hervorragend die vaginale Operationstechnik sich entwickelt hat, und so Ausgezeichnetes sie leistet, mit der Zugänglichkeit und Uebersichtlichkeit des Operationsfeldes kann sie mit dem abdominalen Verfahren nicht concurriren. Immer bleibt die Exstirpation der Parametrien eine nur stückweise, von den Drüsen gar nicht zu reden, die ja schon dann von der Scheide her nicht mehr zu erreichen sind, wenn sie im Gefässwinkel, geschweige wenn sie an der Art. u. Ven. iliaca com. sitzen. Durch die Laparotomie dagegen wird die ganze Gegend ausgiebig zugänglich, und feinste Präparation kann stattfinden. Drüsenauslösung, Ureterenpräparation, Gefässunterbindung, Alles vollzieht sich in stets controlirbarer Weise. Auch das leistet sie in vorzüglicher Weise, dass beliebig viel Scheide mitentfernt werden kann, worauf wir mit Clark grossen Werth legen. Das ist freilich auch per vaginam möglich, aber von unten nach oben geht die Trennung der Scheide von Blase und Mastdarm schwerer vor sich als umgekehrt.

Die Operationstechnik, wie sie sich uns mit zunehmender Uebung und Erfahrung herausgebildet hat, ist folgende:

1. Erfassen des Uterusfundus mittelst Kugelzange und Hochziehen des Uterus.

2. Freilegung der Ureteren und Ablösung der Blase bis zu entsprechender Höhe des Scheidenrohres.

3. Unterbindung und Durchtrennung der lig. rot., infundibulo pelv. und sacrouterina.

4. Isolirte Ligatur der Arteriae uterinae und Befreiung der Ureteren aus den Parametrien, worauf sie zur Seite gelegt werden.

5. Excision des Uterus sammt Adnexen, Ligamenten und Parametrien und Freilegung des Scheidenrohres, ohne dass dasselbe eröffnet wird.

6. Drüsensuche, wobei die Beckengefässe präparirt werden müssen, soweit sie es nicht schon sind.

7. Versenkung des Uterus sammt Anhang in den Beckengrund, worauf das Peritoneum über den Gefässen, den Ureteren und dem Uterus exact vereinigt wird.

8. Bauchdecken-Naht.

9. Absetzung der Scheide und Extraction der ausgelösten Organe von unten her.

Die von uns erzielten Augenblickserfolge sind vorläufig allerdings recht ungünstige: unter 29 Operationen 11 Todesfälle (1, 4, 6, 8, 9, 12, 15, 16, 20, 23, 29). Einer derselben (16) kam zu Stande infolge Invagination des Darmes 17 Tage post operationem, steht also mit der Operationsmethode wohl kaum im Zusammenhang. Ein anderer Todesfall (18) ereignete sich am 3. Tage post operationem durch eiterige Peritonitis. Die ursächliche Infection hätte wohl wahrscheinlich vermieden werden können. Von den verbleibenden 9 Todesfällen betreffen alle mit Ausnahme von Fall 8 die weit vorgeschrittenen Fälle; der Tod erfolgte in denselben vornehmlich an Herzschwäche infolge der langdauernden Narkose, der Auskühlung und des Shoks, manchmal schon nach Stunden, manchmal erst nach mehreren Tagen.

Durch Vervollkommnung der Operationstechnik werden sich die Augenblickserfolge bedeutend verbessern lassen. Es handelt sich da vor Allem um die Abkürzung der Operationsdauer. In dieser Beziehung geht aus der Lektüre der Operationsgeschichten hervor, ein wie bedeutender Fortschritt bereits erzielt worden ist. Während die ersten Operationen 2—$2^1/_2$, ja bis 3 Stunden zu dauern pflegten, konnten wir späterhin Operationen in $^5/_4$—$1^1/_2$ Stunden vollenden. Die fortschreitende Uebung wird vielleicht noch einen weiteren Gewinn an Zeit ergeben, da es sich ja um einen vollkommen typischen Eingriff handelt.

Fernerhin erscheint es nicht nöthig, in jedem Falle die Exstirpation der Drüsen thatsächlich durchzuführen. Zeigen sich dieselben nach Spaltung des Peritoneums und Isolirung des Ureters und der Gefässe als unvergrössert, dann können sie wohl ruhig belassen werden, woraus selbstverständlich eine nicht unbedeutende Zeitersparniss resultirt. Jedenfalls aber muss das Peritoneum gespalten und die grossen Gefässe freipräparirt werden. Das Palpiren durch das Peritoneum hindurch genügt nicht, um über die Drüsen ins Klare zu kommen. Erweisen sich dieselben als vergrössert, dann sind sie sorgfältig und möglichst im Zusammenhange zu exstirpiren.

Das ist ja nun allerdings eine recht mühsame Arbeit, und insbesondere macht die Blutstillung, welche möglichst genau vorgenommen werden muss und sich auf die kleinsten Venenästchen zu erstrecken hat, nicht unbeträchtliche Schwierigkeiten. Aber mit Hülfe starker Beckenhochlagerung ist die Uebersicht und Zugäng-

lichkeit vollständig ausreichend. Geschulte und verständnissvolle Assistenz ermöglicht das Anlegen von Ligaturen ganz in der Tiefe.

Besondere Schwierigkeiten erwachsen bei der Exstirpation der Drüsen nur dann, wenn sie die grossen Gefässe, spec. die Venen, sehr innig umlagern, eventuell mit denselben verwachsen sind. Da kann unter Umständen nur die grösste Sorgfalt in der Präparation vor einem Anreissen oder Anschneiden derselben bewahren (Fall 11). Die Ablösung gelingt manchmal noch wider Erwarten. Ist aber die Gefässwand selbst bereits ergriffen, dann bleibt nichts anderes übrig, als entweder die Drüse ganz oder theilweise zu belassen (Fall 2) oder das betroffene Stück des Gefässes zu reseciren (Fall 29).

Wie schwer sich die Anreissung einer grossen Vene rächen kann, geht aus Fall 20 hervor. Es erfolgte 32 Tage post operationem der Exitus letalis an einer Nachblutung aus der bei der Operation zur Verletzung gekommenen Vena hypogastrica. Es kann angenommen werden, dass sich dieser Todesfall nicht ereignet hätte, wenn die Gefässverletzung vermieden worden wäre. Sorgfältige Präparation der Gefässe hätte um so leichter davor bewahren können, als hier keine krebsigen Drüsen vorhanden waren.

Während wir zuerst in Analogie zum Vorgehen beim Carcinom anderer Organe und in Uebereinstimmung mit dem Vorschlage Peiser's mit der Auslösung der Drüsen begannen, um dieselben in continuo und im Zusammenhange mit den parametranen Gewebsmassen zu exstirpiren, gingen wir dann später in der Weise vor, dass die Drüsenauslösung der Exstirpation des Uterus sammt Anhang folgte. Die Auslösung in continuo erwies sich nämlich nur schwer durchführbar, weil gewöhnlich die verbindenden Lymphstränge zerrissen. Immerhin ist die Berechtigung der Forderung Peiser's zuzugeben, und es ist nicht ausgeschlossen, dass wir späterhin derselben wieder Rechnung tragen werden.

Zur Erleichterung der Operation wird von einigen Operateuren die präventive Ligatur der Art. hypogastrica empfohlen. Wir haben damit dieselbe Erfahrung gemacht wie König (Hegar's Beitr. II.): Trotz Ligatur derselben (sogar doppelter) spritzte die Art. uterina beim Durchschneiden fast so stark als ob gar keine Ligatur angelegt worden wäre.

Die Präparation der Ureteren verursacht gewöhnlich keine Schwierigkeiten. Das vorherige Einlegen von Bougies zur Markirung derselben, wie es von einigen Seiten geübt wird, ist über-

flüssig. Wenn der Fettreichthum kein allzugrosser ist, schimmern sie ohnehin durch das Peritoneum durch, und auch wenn dies nicht der Fall ist, gelingt es leicht sie aufzufinden, da ihr Verlauf ein absolut typischer ist. Jedenfalls verlängert die Ureterensondirung, die doch gewöhnlich erst in der behufs Operation eingeleiteteten Narkose vorgenommen wird, die Dauer der letzteren.

Schwierigkeiten ergaben sich bei der Auslösung der Ureteren nur bei Anwesenheit entzündlicher Veränderungen in der Umgebung (entzündliche Adnexenprocesse mit Pelveoperitonitis) oder dann, wenn das Carcinom zur Fixation der Ureteren geführt hatte.

Während im Allgemeinen der Ureter die Auslösung ohne bleibenden Schaden verträgt, können sich unter solchen Verhältnissen Ernährungsstörungen mit consecutiver Nekrose und Fistelbildung einstellen. So kam es im Falle 17 zuerst rechts und später auf der linken Seite zur Bildung einer Ureterenscheidenfistel. Aufsteigende Ureteritis und Pyelitis können die Folge der Fistelbildung sein. Es ist deshalb zu überlegen, ob in solchen Fällen nicht besser die Resection vorzunehmen wäre, wie wir dies im Falle 23 gethan haben. Allerdings hat die histologische Untersuchung in diesem Falle (siehe Fig. 23 a) ergeben, dass, obgleich man bei der Operation den Eindruck hatte, als ob die Wand des Ureters vom Carcinom ergriffen sein müsse, dieselbe frei war (histologische Untersuchung in Serienschnitten). Ganz denselben Befund konnten wir in einem nicht hierhergehörigen Falle von Uteruskrebs erheben, in welchem gelegentlich der Operation ebenfalls ein Stück Ureter resecirt worden war: obwohl derselbe mitten durch das Carcinom zog, war seine Wandung vollkommen intact. Es scheint, dass die Ureterenwand der Invasion des Krebses besonders hartnäckigen Widerstand entgegenzusetzen geeignet ist. — Dass der Ureter in solchen Fällen die Auslösung mitunter nicht verträgt, während er so widerstandsfähig ist, dürfte wohl darauf zu beziehen sein, dass seine Entblössung nicht zu arg sein darf. In den gewöhnlichen Fällen bleibt er ja doch immer von etwas Bindegewebe umgeben.

Berücksichtigt man, dass die vesicale Implantation des resecirten Ureters in wenigen Minuten durchführbar ist und in solchen Fällen, da die Gewebe weich und dehnbar sind und jegliche Narbenbildung fehlt, nach den bisherigen Erfahrungen ein bezüglich des Erfolges fast sicherer Eingriff ist, so erscheint es diskutabel, ob in solchen zweifelhaften Fällen nicht die Resection der Auslösung vorzuziehen ist. Keineswegs aber soll damit der

principiellen Ureterenresection Chalot's das Wort gesprochen werden.

Vom Standpunkte, die Narkose und die Operationsdauer möglichst abzukürzen, haben wir häufig jede Vorbereitung des Carcinoms unterlassen und uns darauf beschränkt, die Scheide nach Thunlichkeit zu desinficiren und unmittelbar vor ihrer Eröffnung nochmals mit Sublimattupfern ausreiben. Doch ist nicht zu leugnen, dass bei solchem Vorgehen eine Infection vom Carcinom her möglich ist, und es erscheint nicht ausgeschlossen, dass der letale Ausgang des Falles 18 auf die unterbliebene Vorbereitung zu beziehen ist.

Wenn man nun in der Weise vorgeht, wie dies im Falle 24 zum ersten Male geschah, dann erscheint jede Möglichkeit der Infection vom Carcinom her ausgeschlossen: Die Operation wird soweit vollendet, dass Uterus, Ligamente, Parametrien und Scheidenrohr aus ihren Verbindungen gelöst sind, die Scheide aber nicht von der Bauchhöhle aus eröffnet, vielmehr die so gut wie exstirpirten Organe in die Tiefe des Beckens versenkt und darüber ein exacter peritonealer Abschluss hergestellt. Nach vollendeter Bauchdeckennaht wird die Patientin in Steissrückenlage gebracht, die Scheide umschnitten und die Extraction der Genitalorgane durch die Vulva vorgenommen.

Ausserordentlich leicht vollzieht sich die Freilegung des Scheidenrohres. Sowohl Blase als Mastdarm lassen sich beliebig weit stumpf abschieben; ja man kann das Scheidenrohr bis zum Introitus isoliren und so die ganze Scheide in relativ bequemer Weise exstirpiren, ein Verfahren, das in den Fällen 24 und 27 mit Erfolg angewendet wurde und welches sich vielleicht besser bewähren wird als die perineale und sacrale Methode der Scheidenexstirpation.

Wenn nun auch zu hoffen ist, dass bei Berücksichtigung aller technischen Momente und fortschreitender Uebung bessere Augenblickserfolge zu erreichen sein werden, so gut wie die auf vaginalem Wege erzielten werden sie kaum je sein. Denn abgesehen davon, dass der Eingriff an sich ein viel grösserer und schwierigerer ist, werden wahrscheinlich auch die Fälle, die demselben unterworfen werden, ungünstigere sein. Es ist allerdings schon von verschiedenen Seiten (Ries, König etc.) verlangt worden, man solle die Indicationsgrenze für das abdominale Verfahren nicht weiter stecken als für das vaginale. Das ist aber leichter gesagt als gethan.

Die grössere Leistungsfähigkeit des abdominalen Verfahrens bringt eben naturgemäss mit sich, dass demselben mehr zugemuthet wird.

Genaue Indicationsgrenzen aber lassen sich nach den Ergebnissen unserer Untersuchungen über die Ausbreitung des Uteruskrebses auf seine Umgebung überhaupt nicht angeben. Bei Vorhandensein grösserer Drüsentumoren, welche mit den Iliakalgefässen innig verwachsen sind, bei im Vorhinein siehergestelltem Ergriffensein der Blase und der Ureteren ist allerdings der Eingriff besser zu unterlassen. Doch muss hier erwähnt werden, dass Martin (Chicago) in der Geburtshilfl. Gesellsch. zu Philadelphia (Sitzung am 5. April 1900, refer. Mon. f. Geb. u. Gyn.) behufs weiterer Ausdehnung der operativen Therapie beim Uteruscarcinom den Vorschlag gemacht hat, ein entsprechendes Stück dor Blasenwand mitzuentfernen. Sonst aber ist es, da im speciellen Falle die Beurtheilung, ob und wie weit der Krebs auf die Umgebung sich ausgebreitet hat, so schwierig bez. unmöglich ist, jedenfalls richtiger, dem localen Befuude keine so ausschlaggebende Bedeutung für die Indicationsstellung beizumessen wie bisher und unter Aufgeben des modern gewordenen Begriffes der „unreinen Fälle“ mehr den allgemeinen Kräftezustand und die Qualität der Herzaction in Rechnung zu ziehen. Im schlimmsten Falle wird die Operation eine Probelaparotomie (Küstner, Ueber die Freund'sche Oper. beim Gebärmutterkrebs, Samml. klin. Vortr. N. F. 204) oder — da doch unter allen Umständen die Exstirpation des Uterus ausführbar ist — eine Palliativoperation sein.

Alles in Allem genommen glauben wir durch unsere Erfahrungen uns von dem Weiterschreiten auf dem eingeschlagenen Wege nicht abschrecken lassen zu sollen, handelt es sich doch um den Versuch, Frauen noch Rettung zu bringen, die sonst dem Tode verfallen sind. Solange wir über die Aetiologie des Carcinoms nichts Sicheres wissen, ist an eine andere Therapie als die operative nicht zu denken. Dass aber diese eine um so aussichtsvollere sein muss, je radicaler sie ist, das wissen wir vom Carcinom anderer Organe, und wird sich wahrscheinlich auch durch die erweiterte Freund'sche Operation erweisen.

Ueber die Dauererfolge zu berichten wird Aufgabe der Zukunft sein.

Druck von L. Schumacher in Berlin.

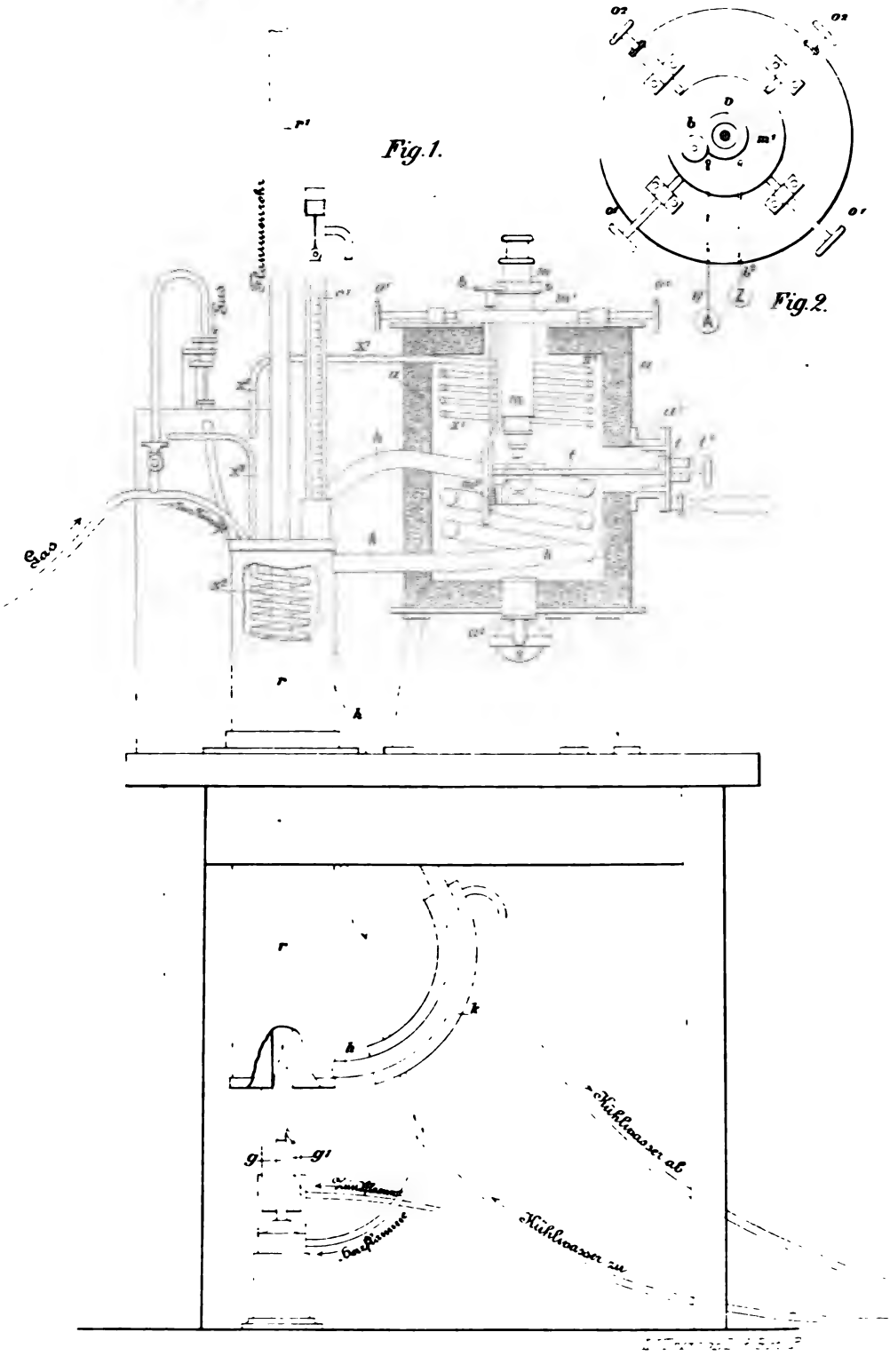

Lenner's heizbares Mikroscop mit von Luftdruckänderungen

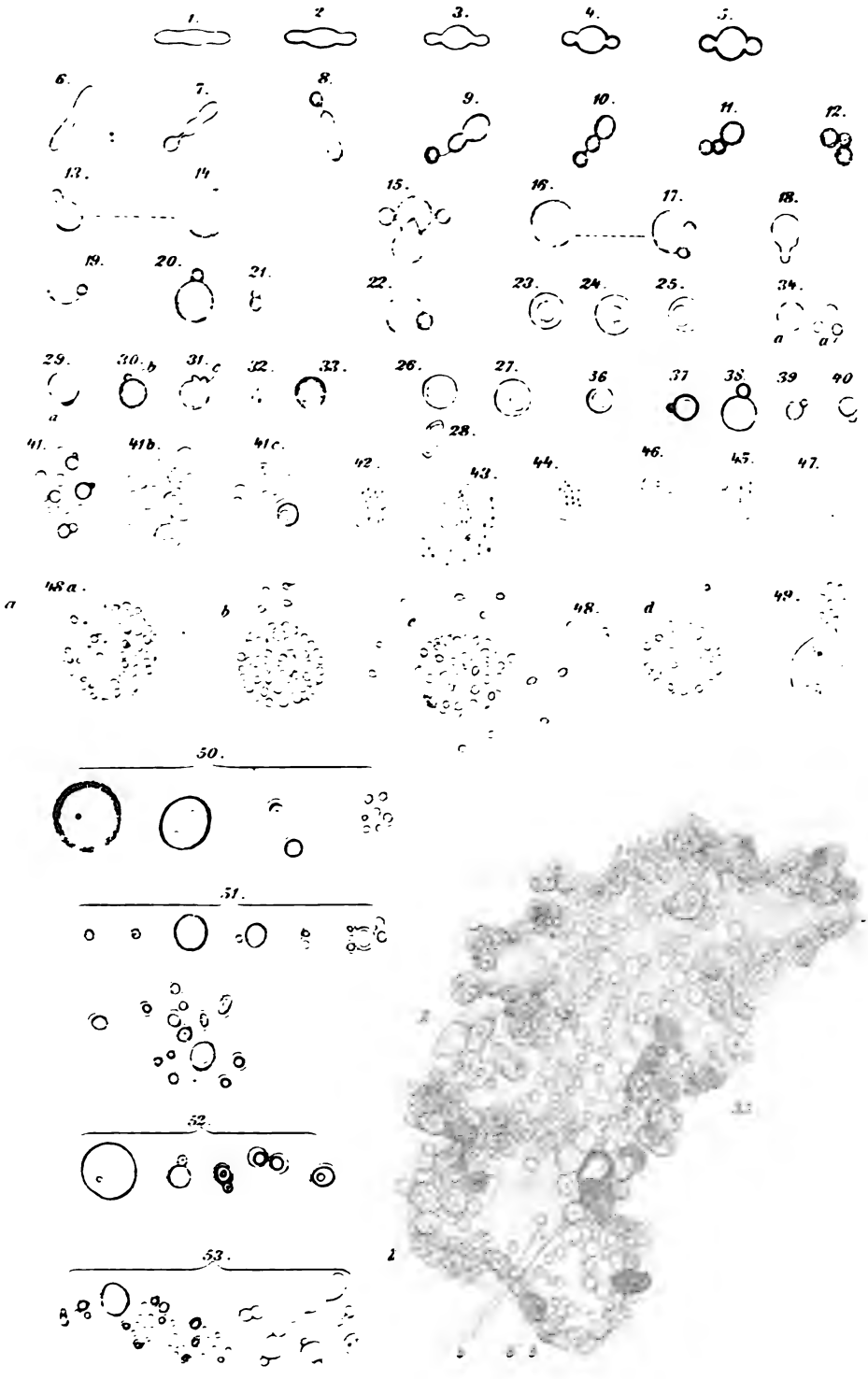
1.
2.
3.
4.
5.
6.
7.
8.
9.
10.
11.
12.
13.
14.
15.
16.
17.
18.
19.
20.
21.
22.
23.
24.
25.
34.
a
a
29.
a
30. b
31. c
32.
33.
26.
27.
36
37
38
39
40
41.
41b.
41c.
42.
28.
43.
44.
46.
45.
47.
48a.
a
b
c
48.
d
49.
50.
51.
52.
53.

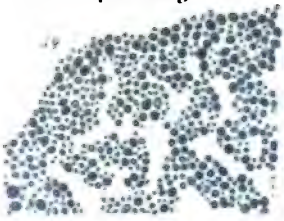

55.
a
b
c



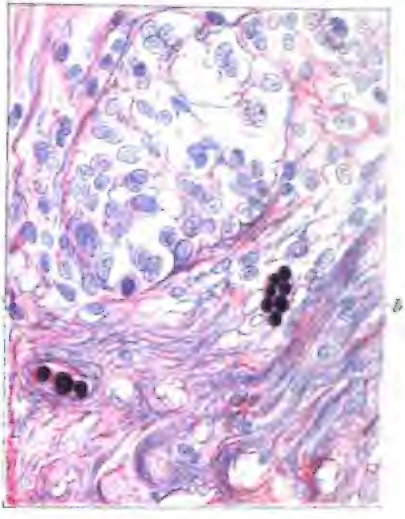
67.
b

58.
b

59.

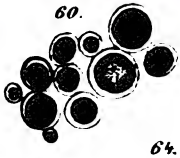
60.

61.

62.

66.

63.

64.

65.

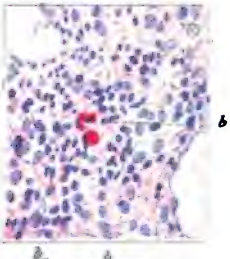
69.
b

68.
b
b
b

70.



71

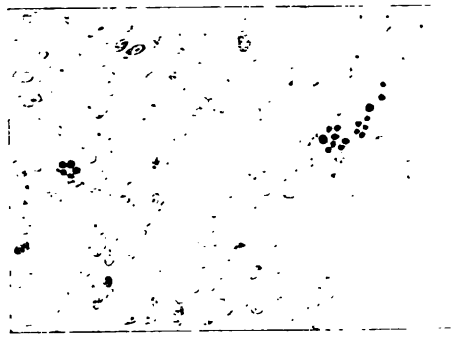

72.



73.



74.



75.



76



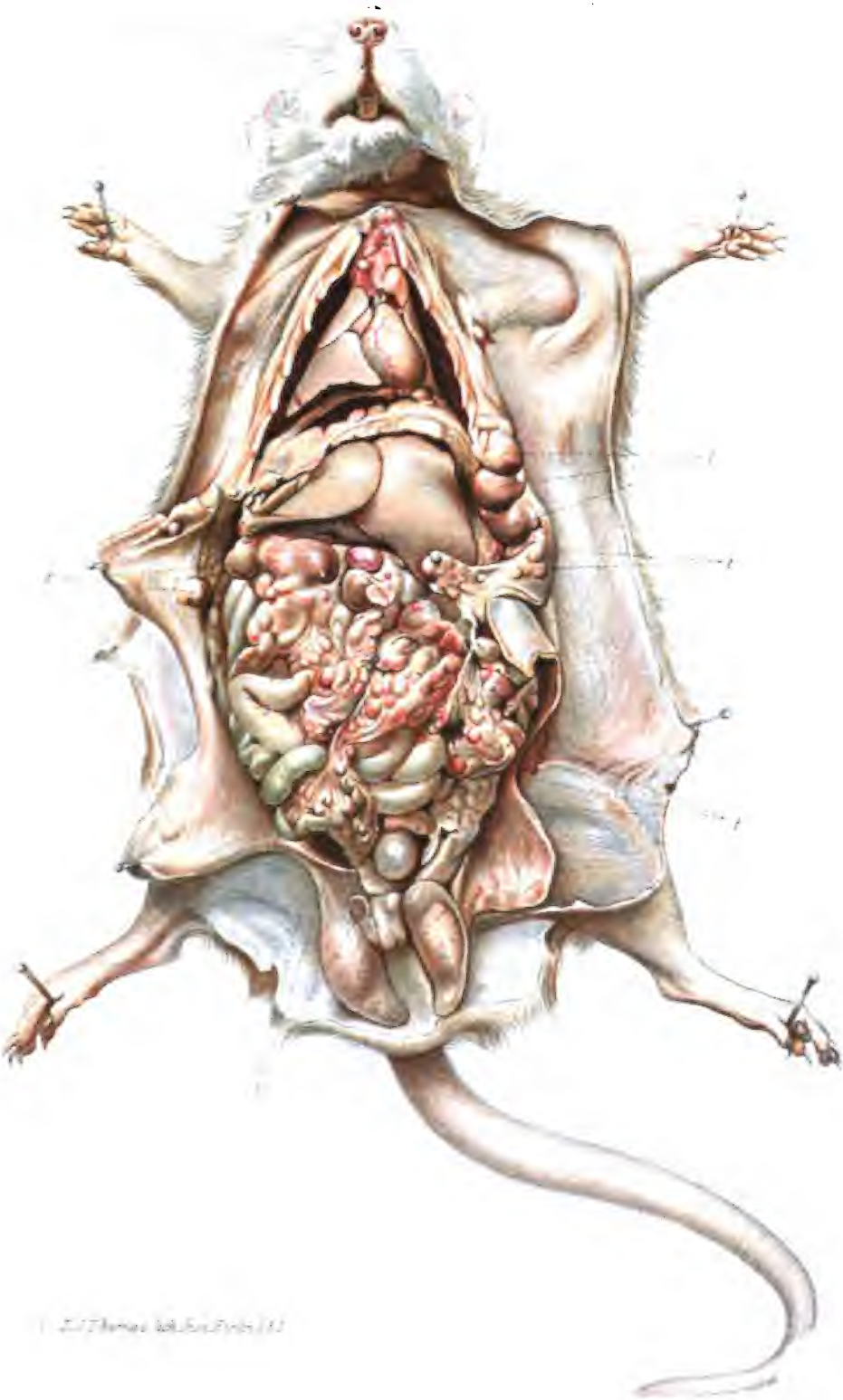

Fig. 1.

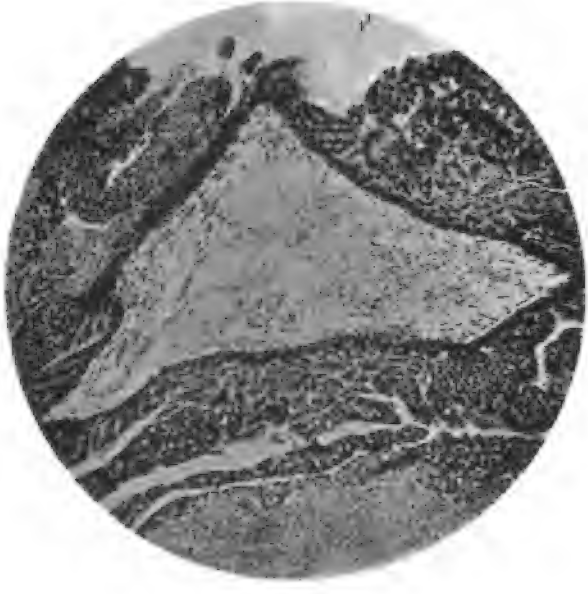

Fig. 2.

Fig. 3.

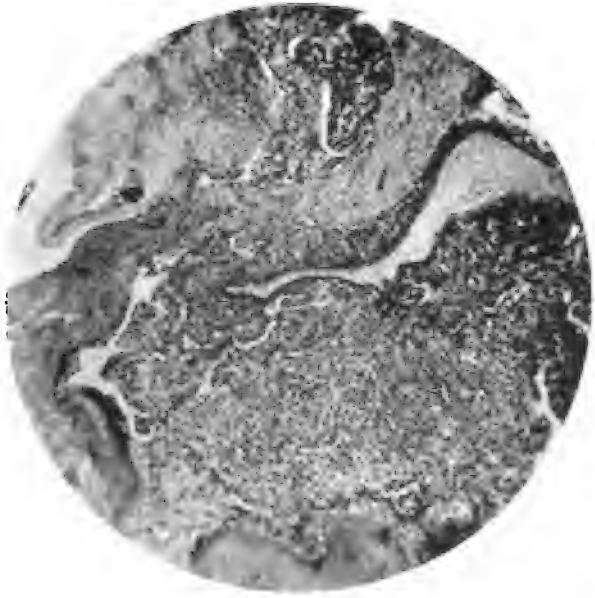

Fig. 4.

qa
d rep
str
cp
bl
dr
bl

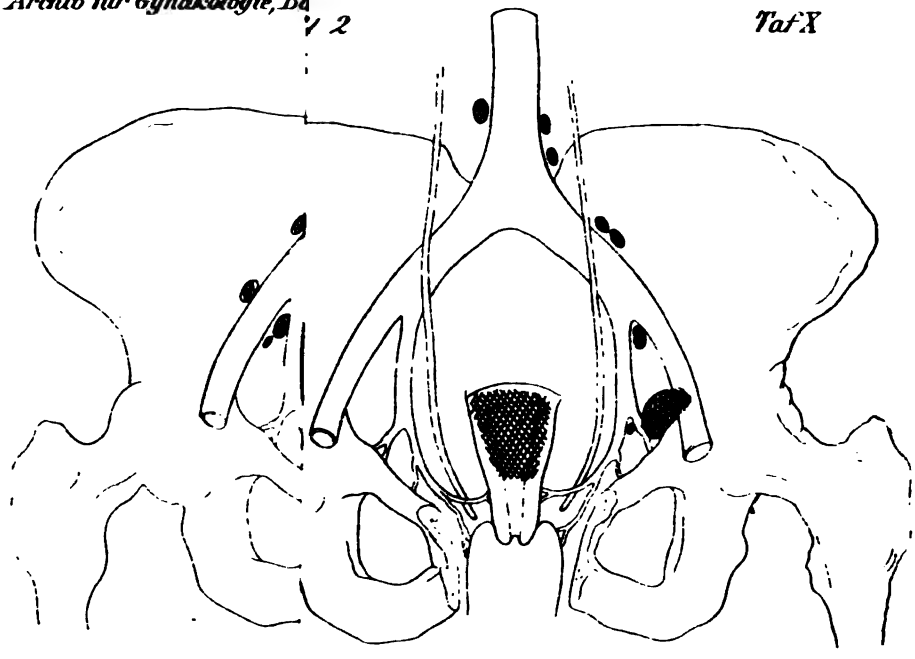

Fall 6

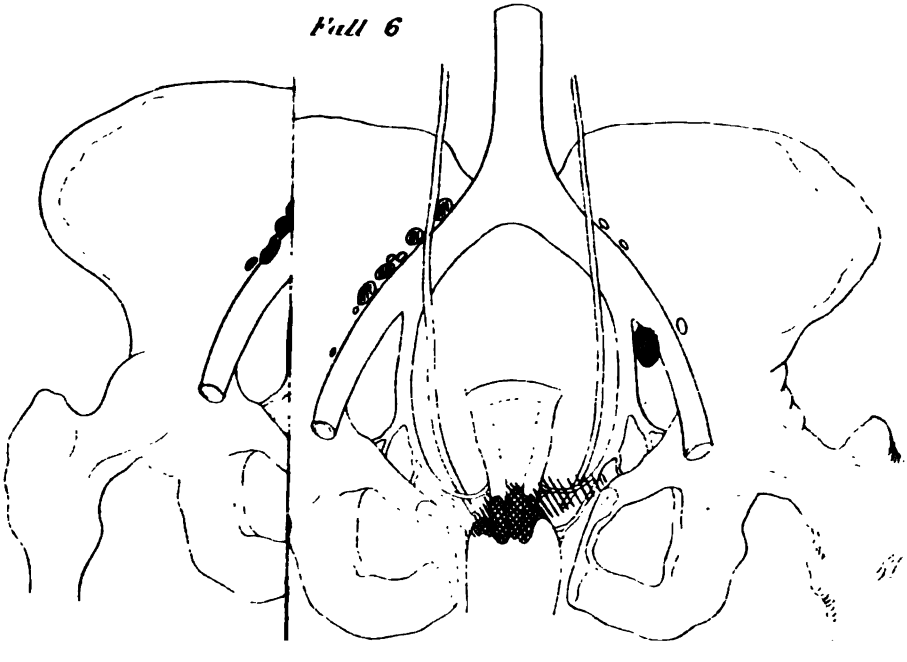

Fall 8.

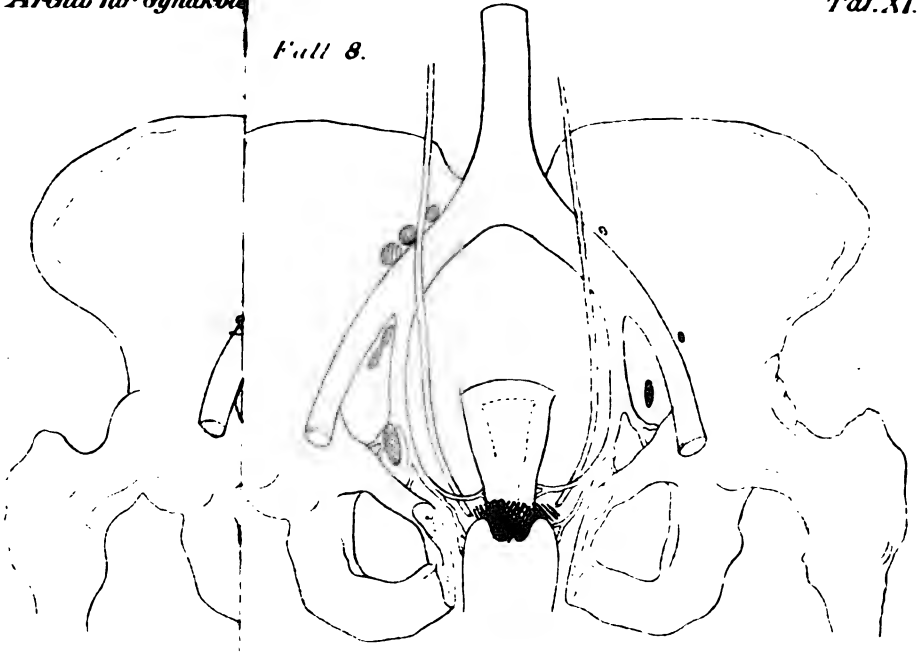

Fall 11.

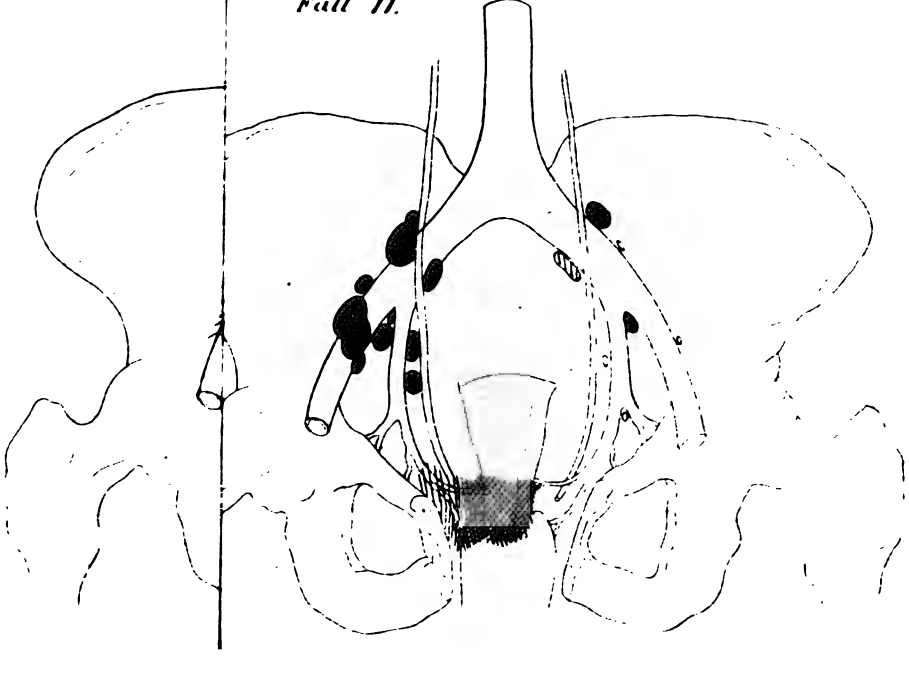

Fall 14.

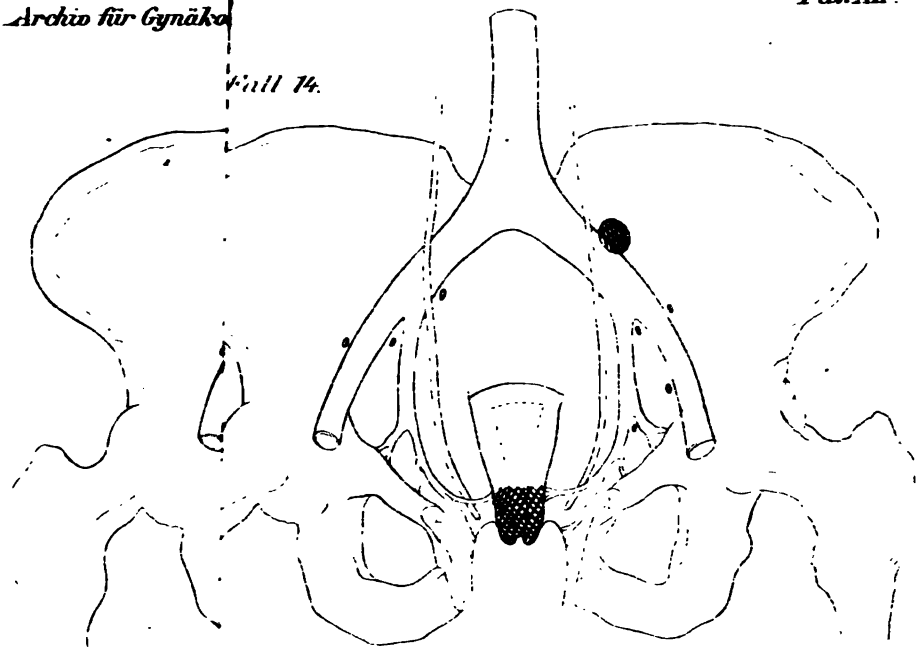

Fall 17.

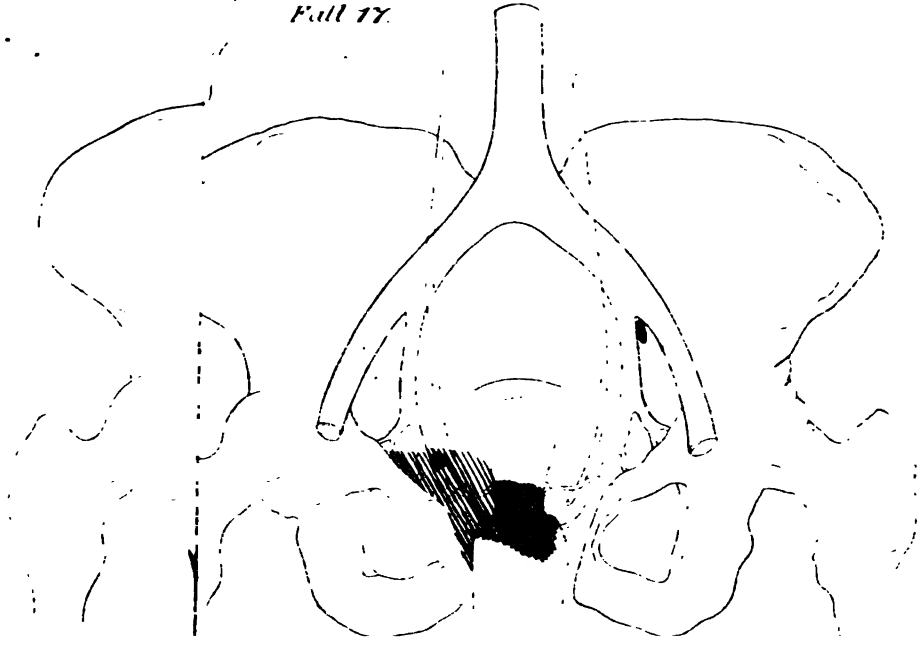

Fall 21.

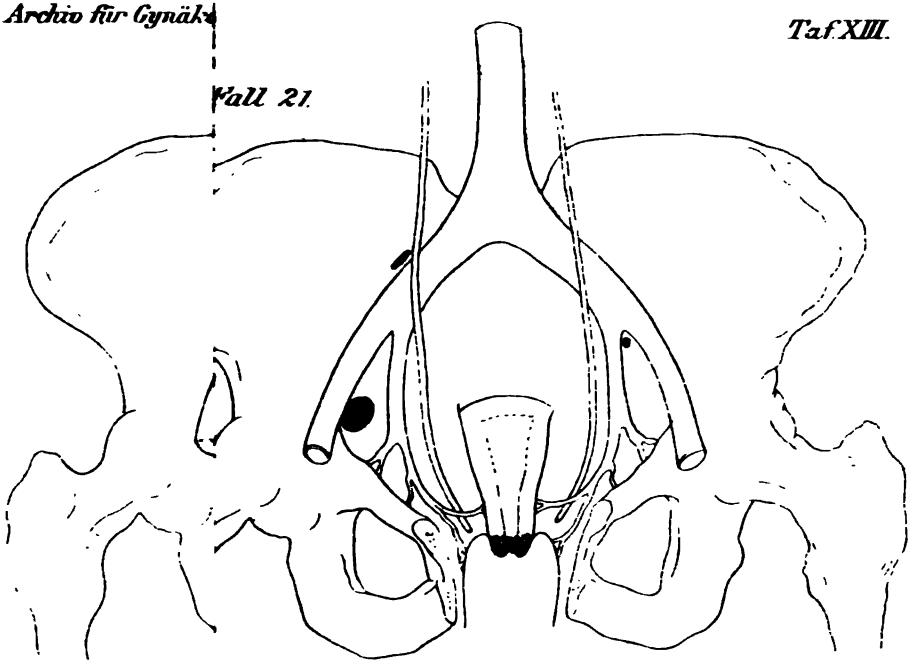

Fall 24.

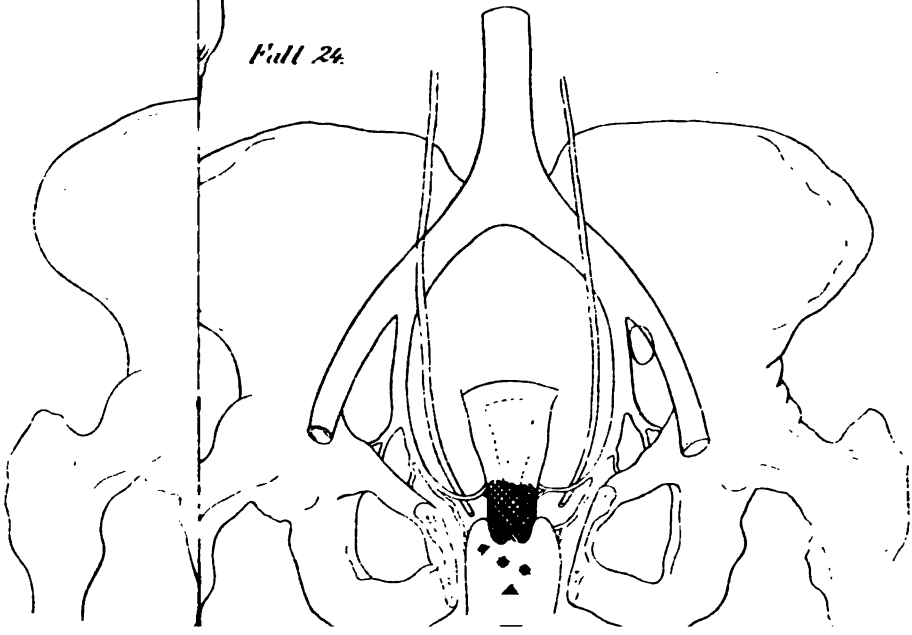

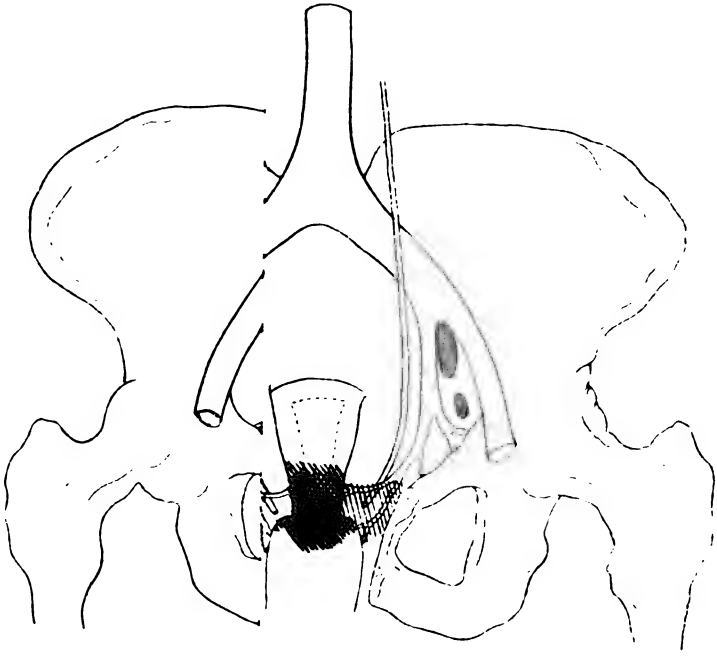

L. Thomas Lith. Inst. Berlin

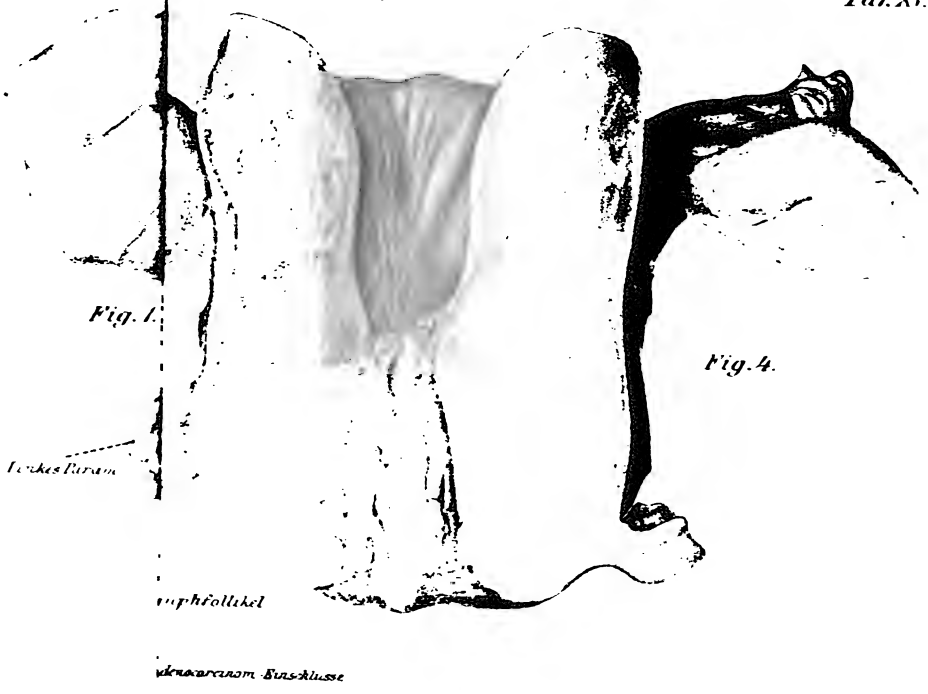

Fig. 5.

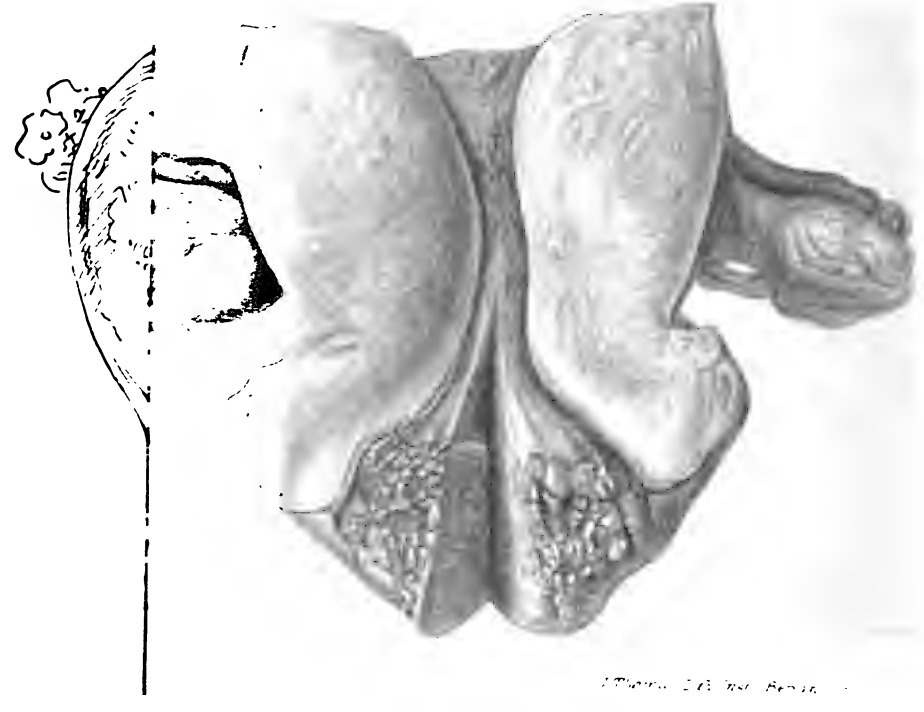

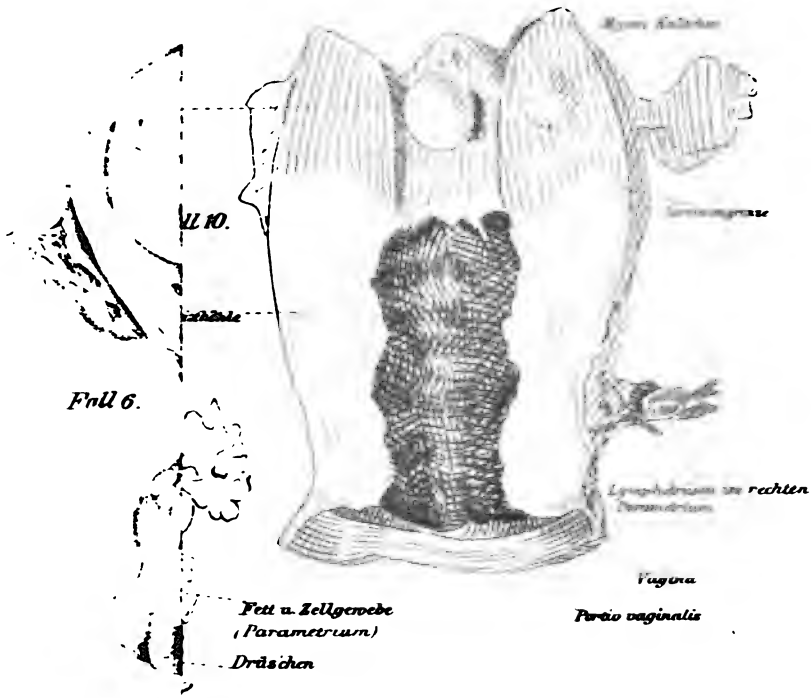
Fall 10.
Fall 6.
Lymphdrüsen im rechten Parametrium
Vagina
Fett u. Zellgewebe
(Parametrium)
Pars vaginalis
Drüschen

Fall. 11.

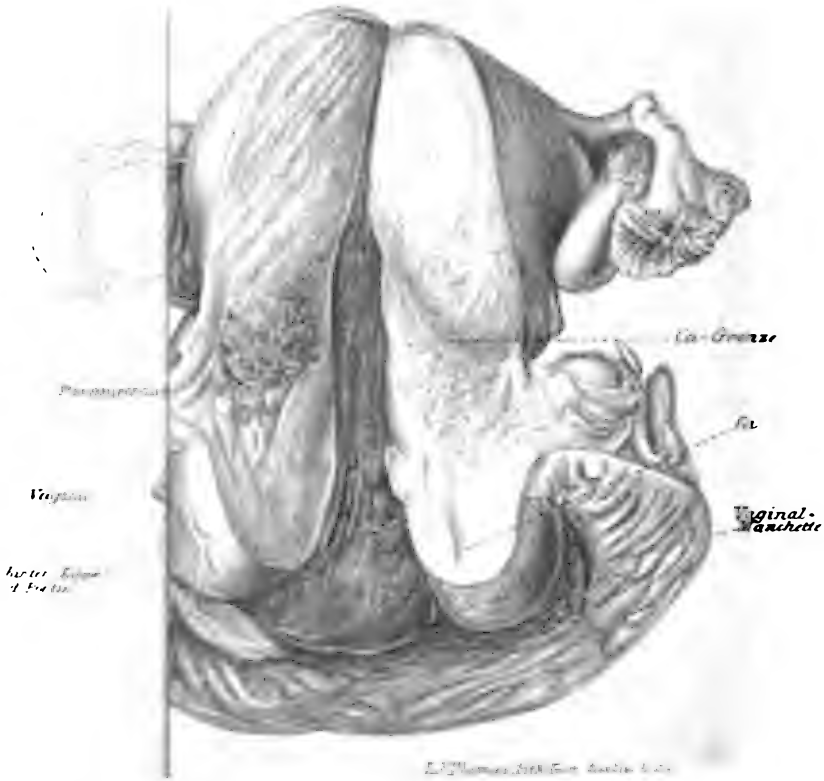
Vagina
Vaginal-
Wachstte

Fig. 15.
(Vorder-Ansicht.)

Fig. 16. (Longitud. Medianschnitt.)

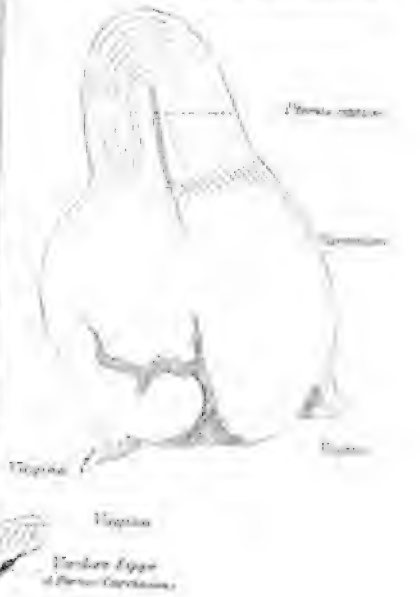

Fall 17.
(in der vord. Wand eröffnet)

Fall 20.

Fall 21.

Lapillare Berichte

(sagitt.)

(a-grenze

Linke Adnexe

Vord. Lippe

Grenze d. Cervix
hintere Lippe

Sagittalschnitt durch die Portio
u. untersten Theil d. Uterus

Oppl. mr.

21a.

Zerfall Cervixhöhle

Param. sin.

Vagina

Vordere Lippe

Vagina

Vordere Lippe

Vagina

Hintere Lippe

Aufsicht auf die
Portio vaginalis

L. J. Thomas Lith. Inst. Berlin S. 53

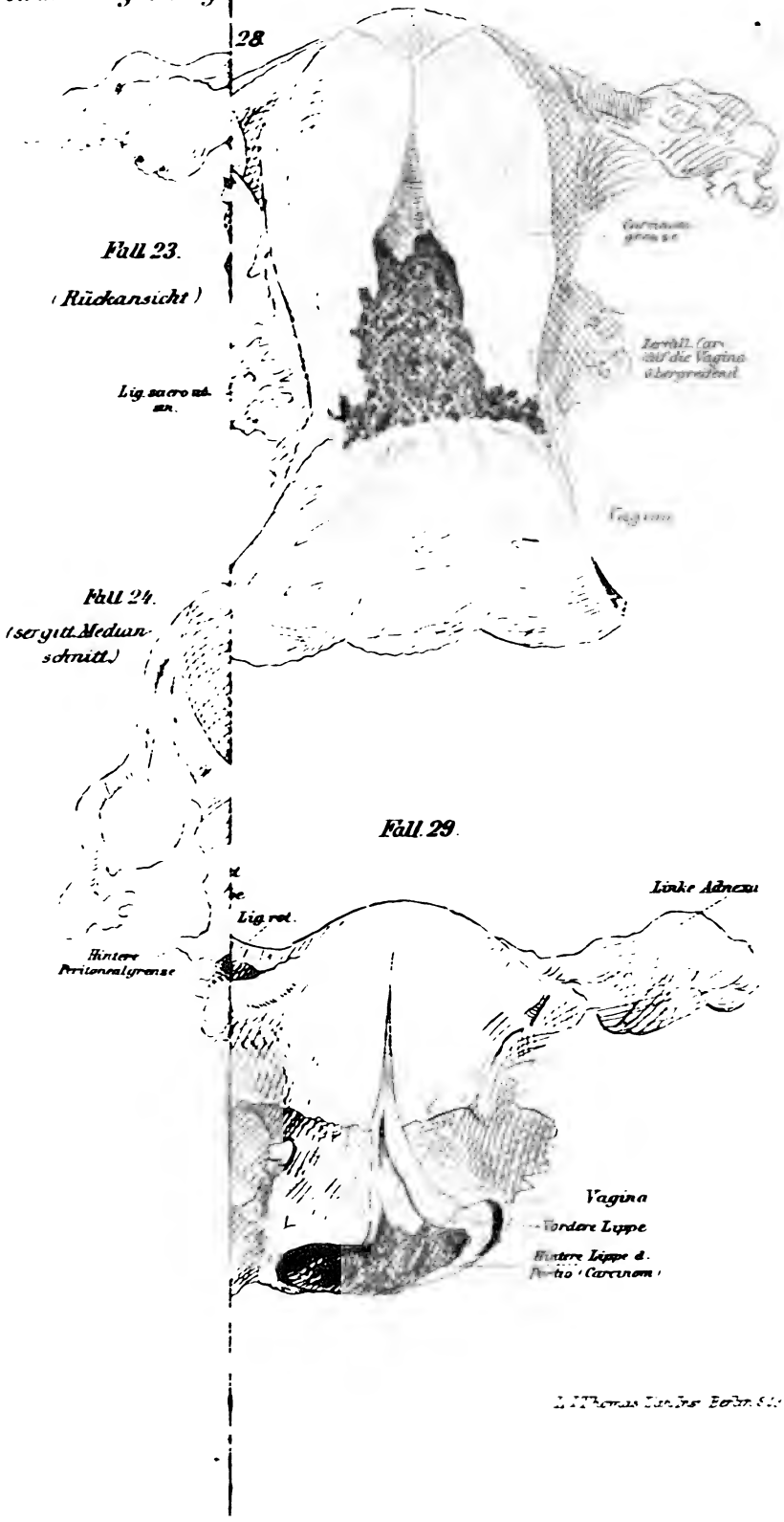

L. Thomas Lith. Inst. Berlin S.W.

10 7 9 2 5

ST.

FOR REFERENCE

NOT TO BE TAKEN FROM THE ROOM

BRODART CAT. NO. 23 012 PRINTED IN U.S.A.